

Zeitschrift: Schweizer Archiv für Tierheilkunde SAT : die Fachzeitschrift für Tierärztinnen und Tierärzte = Archives Suisses de Médecine Vétérinaire
ASMV : la revue professionnelle des vétérinaires

Herausgeber: Gesellschaft Schweizer Tierärztinnen und Tierärzte

Band: 53 (1911)

Heft: 5

Artikel: Klinische Notizen

Autor: Zschokke, E.

DOI: <https://doi.org/10.5169/seals-591630>

Nutzungsbedingungen

Die ETH-Bibliothek ist die Anbieterin der digitalisierten Zeitschriften auf E-Periodica. Sie besitzt keine Urheberrechte an den Zeitschriften und ist nicht verantwortlich für deren Inhalte. Die Rechte liegen in der Regel bei den Herausgebern beziehungsweise den externen Rechteinhabern. Das Veröffentlichen von Bildern in Print- und Online-Publikationen sowie auf Social Media-Kanälen oder Webseiten ist nur mit vorheriger Genehmigung der Rechteinhaber erlaubt. [Mehr erfahren](#)

Conditions d'utilisation

L'ETH Library est le fournisseur des revues numérisées. Elle ne détient aucun droit d'auteur sur les revues et n'est pas responsable de leur contenu. En règle générale, les droits sont détenus par les éditeurs ou les détenteurs de droits externes. La reproduction d'images dans des publications imprimées ou en ligne ainsi que sur des canaux de médias sociaux ou des sites web n'est autorisée qu'avec l'accord préalable des détenteurs des droits. [En savoir plus](#)

Terms of use

The ETH Library is the provider of the digitised journals. It does not own any copyrights to the journals and is not responsible for their content. The rights usually lie with the publishers or the external rights holders. Publishing images in print and online publications, as well as on social media channels or websites, is only permitted with the prior consent of the rights holders. [Find out more](#)

Download PDF: 11.01.2026

ETH-Bibliothek Zürich, E-Periodica, <https://www.e-periodica.ch>

In der Dissertation von W e n g e r, betitelt: Gastritis traumatica beim Rind“ (Bern, 1910), ist differentialdiagnostisch mit Recht unter anderem auch die Pyelonephritis erwähnt.

Zum Schluss noch ein Wort über die Ursache der so ausserordentlich frequenten und arhythmischen Herztätigkeit. Zweierlei mag da eingewirkt haben: erstens einmal Toxine und zweitens die durch die akute Niereninsuffizienz ausgelöste Störung in der Blutbewegung.

B e n u t z t e L i t e r a t u r.

¹⁾ H e s s, E. Schweiz. Archiv für Tierheilkunde, 1888, 1889, 1891, 1892.

²⁾ B e r g e o n, Revue vétérinaire, 1907, S. 797.

³⁾ S c h e r z e r, zitiert nach Hutyra und Marek, Spezielle Pathologie und Therapie, 1906, 2. Bd., S. 530.

Klinische Notizen

von Prof. Dr. E. Z s c h o k k e - Zürich.

I. Ein epileptischer Anfall beim Pferd.

Einen epileptischen Anfall von Anfang an zu beobachten, ist ein seltener Fall für den Tierarzt und mag darum nachfolgende Beobachtung hier Erwähnung finden:

Das Pferd von Metzger Sch. wurde an krupöser Lungenentzündung behandelt und verlief die Krankheit in typischer Weise.

Das Tier war am 16. März 1910 rekonvaleszent, fieberlos, mit sonor gewordenem Perkussionston auf beiden Thoraxseiten und mithin bereit zur Abgabe.

Anlässlich der üblichen Stallvisite wurde das durchaus muntere und fresslustige Tier zur Untersuchung in den Stallgang placiert.

Der Puls wurde kontrolliert, erwies sich als kräftig, rhythmisch und nur unwesentlich vermehrt (46); die Conjunktiven waren wieder blass geworden. Das Abheben der innern Nasenflügel liess sich das Tier nicht gerne gefallen und musste unter beruhigendem Klatschen der Wangen wiederholt dazu angesetzt werden.

Plötzlich beginnt es mit dem Kopf zu zittern, indem es ihn langsam senkt. Die vorspringenden, brettharten Halsbeuger beweisen sofort, dass es sich um einen intensiven tonischen Krampf dieser Muskelgruppen handelt. Aber in dem

Moment, wo sich der Kopf den Carpalgelenken nähert, hat sich das Zittern über den ganzen Körper ausgebreitet, die Vorderknie biegen sich ein, die Glieder schlottern heftig, und schneller als es die Beschreibung gestattet, sinkt das Tier erst vorn und sofort auch in der Nachhand zusammen und rollt auf die linke Seite.

Der allgemeine Muskelkrampf dauert dabei an. Der Kopf wird in tiefste Beugehaltung bis zwischen die beiden Vorarme gezogen; die Gliedmassen werden erst zitternd, krampfhaft angezogen, hernach langsam gestreckt und starr und steif ausgestreckt, rechterseits frei abstehend, etwa so wie bei Pferden in der Agonie.

Die Ohren sind steif, die Augen stark zurückgezogen, so dass nur noch die Nickhaut zu sehen ist, wie bei Starrkrampf. Die Nüstern sind enorm ausgespannt, steif und unbewegt. Die Atmung hat vollständig sistiert. Die Bauchmuskeln sind deutlich kontrahiert, so dass der Bauch aufgezogen erscheint, mit starker Dampfrinne, etwa wie im Moment tiefster Expiration. Der Puls ist wegen dem allgemeinen Fremitus unfühlbar. In diesem Zustand absoluter Muskelstarre, mit völlig aufgehobener Atmung verharret das Tier reichlich $1\frac{1}{2}$ Minuten regungslos, wobei die Anschwellung der Kopfvenen und Rötung der Konjunktion auch auf Zirkulationsstörungen, wahrscheinlich intensive Herzcontractionen schliessen lässt.

Das Bewusstsein scheint geschwunden zu sein, wenigstens reagiert das Tier weder auf Zurufe, noch auf Hülfe oder gar Nadelstiche.

Nach Ablauf dieser peinlichen Frist, die jeden Augenblick den Exitus befürchten lässt, folgt eine gewaltige Inspiration. Zugleich sinken die in Schwebelage gehaltenen Glieder zu Boden; der Kopf wird etwas gehoben, und es beginnt nun das Tier mit den Gliedmassen in der Art der Trabbewegung zu agitieren. Jetzt treten die Blinzknorpel allmählich zurück; die Augen, mit erweiterten Pupillen, blicken starr und teilnahmslos ins weite. Die Atmung setzt wieder ein und wird zu einem gewaltigen förmlichen Schnappen nach Luft. Doch bald lässt dieses Stadium der Aufregung nach; die Glieder fallen erschlafft auf den Boden, der Kopf wird ausgestreckt, und nur noch das heftige Atmen durch Nase und Maul hält an, um das Gleichgewicht der Blutgase wieder herzustellen. Nach weitem 2 Minuten springt das Tier wieder auf, ohne fremde Hülfe, zeigt dann allerdings noch einen recht schwankenden und taumelnden Gang, er-

holt sich indessen bald komplett. Das Pferd hatte drei solcher Anfälle gezeigt im Anschluss an die cruppöse Pneumonie — ist seither davon befreit.

Was in diesem Falle zu einer derartigen akuten Reflex-erregung der verschiedenen Krampfzentren geführt hat, bleibt unaufgeklärt.

II. Ein sonderbarer Fall von Tuberkulosis beim Pferd.

Wurde am 22. Februar 1910 die 9jährige Fuchsstute von Dragoner D. v. G. eingestellt mit dem tierärztlichen Bericht, das Tier leide seit einiger Zeit an Bauchwassersucht mit zunehmender Schwäche und Abmagerung.

In der Tat zeigte das ziemlich gracil gebaute Reitpferd ein aussergewöhnlich ausgedehntes Abdomen nebst Senkrücken und auffallend charakteristisch prominenten Dornfortsätzen. Der Paniculus adiposus erschien wirklich wenig entwickelt; die Rippen waren à distance leicht zu zählen und die Muskelkonturen überall sehr prägnant.

Das sonst lebhaftes Tier zeigte sich ziemlich apathisch und matt im Gang, hatte indessen immer noch etwelchen Appetit. Als Mastdarmtemperatur wurden $38,3^{\circ}$ registriert; die Pulse betrugen 48—50 und die Atemzüge durchschnittlich 18. Die Pulse waren ziemlich kräftig, auch rhythmisch — kein Venenpuls —, die Herztöne rein, Herzschlag nicht pochend und Herzdämpfung normal.

Auch die Atmung zeigte nichts Besonderes, geschah ohne merkliche Anstrengung, und die Perkussion und Auskultation lieferten absolut normale Verhältnisse, wie denn auch weder Husten noch Nasenfluss vorhanden waren.

Überhaupt fanden sich äusserlich keinerlei Veränderungen von Belang. Die Konjunktionen zeigten normale Färbung, keine eiterigen Belege, Kehlgang frei, Parotisgegend nicht empfindlich oder geschwellt, Zähne und Maulschleimhaut intakt. Nirgends Schwellung der Körperlymphdrüsen. Einzig das linke Hinterschienbein erschien etwas verdickt, doch nicht vermehrt empfindlich (Oedem), währenddem irgendwelche ödematöse Ergüsse am Bauch oder an der Unterbrust fehlten.

Die Perkussion des Bauches dagegen stellte links einen leeren Ton in der ganzen untern Hälfte fest, rechts blieb der Ton in der ganzen Weiche tympanitisch; offenbar waren hier gashaltige Kolonlagen gegen die Bauchwand gedrängt. Die Bauchwand war gespannt, unschmerzhaft, liess keinerlei feste Körper

durchfühlen. Die Palpation per Rectum ergab keine nennenswerte Füllung der Gedärme, namentlich keine gasig aufgetriebenen Schlingen, ebenso einen leeren, normalen Uterus, keine Vergrösserung der erreichbaren Niere; wohl aber vermochte man der Bauchaorta entlang flache, höckerige Anschwellungen zu konstatieren, die als Tumoren oder geschwellte Lymphdrüsen aufgefasst wurden.

Wässriger Inhalt in der Bauchhöhle oder besondere Druckempfindlichkeit einzelner Partien der Bauchwand oder der Gedärme konnten nicht wahrgenommen werden. Kolik hatte das Pferd nie gezeigt; auch war der Kot von durchaus normaler Beschaffenheit, gut geballt und ohne abnormen Geruch.

Der typische Hängebauch und Senkrücken, der leere Perkussionston der linken untern Bauchhälfte, das Fehlen grösserer Inhaltsmassen in Darm und Uterus, welche die Vergrösserung des Abdomens veranlassen könnten, liessen in der Tat kaum eine andere Diagnose zu als *Bauchwassersucht*.

Nun aber ist Ascites beim Pferd an sich selten, namentlich selten ohne gleichzeitig anderweitige Symptome von Hydrops. Dazu fehlten aber jegliche Erscheinungen von Seite des Herzens, der Leber oder Niere, welche den Zustand etwa hätten erklären können.

Anderseits mangelten auch Symptome von entzündlichen Zuständen. Die Chronizität des Leidens, die Abwesenheit von Fieber, von wahrnehmbaren, entzündlichen Zuständen in den Gedärmen oder am Bauchfell, sowie das Fehlen von irgendwelchen Spuren einer äusseren Verwundung liessen einen infektiösen Entzündungsherd ausschliessen.

Mithin blieb nur die Annahme übrig, dass irgend ein Tumor, der vielleicht eine Stauung im Pfortadersystem bedinge, die Ursache des Leidens sein werde, das um so mehr, als ja Tumifikationen neben der Aorta festgestellt worden waren.

So wurde das Pferd als unheilbar erklärt und auch sofort abgetan.

Die unmittelbar angereihte Sektion ergab:

Abgemagerter Kadaver, dunkelrote Muskulatur, normal abfärbendes Blut, nirgends wässerige Ergüsse.

Aus der Bauchhöhle entleeren sich wohl 80—100 Liter einer rötlichgelben klaren, fibrinlosen, alkalischen Flüssigkeit, die beim Aufstellen ca. $\frac{1}{2}$ % Depot liefert.

Die Gedärme liegen normal, sind blass, eng, kontrahiert, wie komprimiert, beinahe ohne Inhalt. Keine Auflagerung von

Fibrin, keine Rötung des Bauchfelles. Dagegen sitzen auf dem Bauchfell, überall, oben wie unten, an dem Parietalblatt, wie auf dem Darmüberzug, Gekröse und Netz, eigentümliche, blasrote, bis intensiv dunkelrote Auswüchse, die ganz an die Karunkeln des trächtigen Uterus erinnern. Sie bestehen aus gefässreichen, bindegewebigen Zotten, oder Büscheln von solchen, Zotten, die an der Basis miteinander und mit dem Bauchfell zäh verwachsen sind, peripher hingegen frei abstehen und sich unter Wasser präsentieren wie eine Garbe von Fäden.

Einige dieser Fasern sind kolbig verdickt, blutrot und enthalten offensichtlich erweiterte Gefässe; die meisten dagegen sind mehr durchscheinend, spitz auslaufend oder mit Nachbarfasern zu Schlingen verwachsen. Nirgends kommen Verwachsungen mit der Bauchwand oder der Darmlagen unter sich vor.

Diese Zottengeschwülste, von Erbsen- bis Handgrösse, sind ziemlich gleichmässig und dicht, über das ganze Bauchfell verbreitet, lassen kaum 1 dm² frei und finden sich auch an Leber und Milz, fehlen einzig an der Nierenkapsel. Die grossen sitzen meist mit kurzem 2—3 mm dickem Stiel solid auf der Unterlage, die andern aber sind 0,2—1 cm lang, dünn stielig, oft pendulierend. Alle diese Tumoren sind gestielt.

Die Mesenterial-Lymphdrüsen sind überall vergrössert, teils recht erheblich markig graugelb; auch jene durch Palpation ermittelten Geschwülste entlang der Aorta, entpuppten sich als tumifizierte Lymphdrüsen. Die Untersuchung der Bauchorgane ergibt daneben nichts Besonderes. Ihr Querschnitt ist markig, ohne Verkäsung oder Verkalkung. Die Magenschleimhaut zeigt einige jener Epitheldefekte dem Margo plicatus entlang, wie sie ja nicht selten auch bei gesunden Tieren zu beobachten sind. Die ganze Darmschleimhaut ist normal, namentlich ohne Spuren von Geschwülsten oder Geschwüren. Auch Leber, Milz und Nieren sind von normalem Aussehen ohne irgendwelche fremdartigen Einlagerungen.

Die Lunge bietet in Lagerung, Form, Farbe, Konsistenz gar nichts Abnormes. Pleura glatt und durchsichtig, Bronchien frei, Parenchym elastisch und überall lufthaltig. An einer einzigen Stelle findet sich ein etwa erbsengrosser Herd, bestehend aus Knötchen, grau mit gelblichem trübem Inhalt.

Die Bronchialdrüsen sind kaum merklich vergrössert und jedenfalls ohne makroskopisch erkennbare Einlagerungen. Herz, sowie endlich auch die Kopforgane, namentlich die Lymphdrüsen ohne krankhafte Erscheinungen.

Abstriche der Schnittfläche dieser Knötchen wurden bakteriologisch untersucht.

Die Ziel Neelsen'sche Färbung ergibt reichlich Bazillen von Form und Grösse der Tuberkelbazillen, meistens in starker Körnung. Im Peritonealexsudat dagegen konnten keinerlei Pilze färberisch nachgewiesen werden.

Dieses Resultat hatte man halbwegs erwartet, da die Zottengeschwülste des Peritoneums teils an Perlsucht, teils an jene gelegentlichen Ovarialzotten des Rindes, die bekanntlich ebenfalls eines tuberkulösen Ursprungs verdächtigt werden, so sehr erinnerten, dass die Frage der Tuberkulose sofort auftauchen musste.

Nun wurden sowohl einige Kubikzentimeter des serösen Bauchinhaltes, wie Knötcheninhalt an verschiedene Kaninchen verimpft. Die mit Lungenknötcheninhalt geimpften Kaninchen gingen nach 6 Wochen an Bauchfell und Lungentuberkulose zu Grund, ebenso Meerschweinchen, welche mit dieser Kaninchentuberkulose geimpft worden waren.

Die mit Ascitesflüssigkeit geimpften Tiere zeigten bei der Schlachtung keine tuberkulösen Herde. Unvorsichtigerweise sind die reservierten Zottengeschwülste vorzeitig in Formalinlösung gelegt und dadurch für die Impfung unbrauchbar gemacht worden, so dass der stricte Beweis der tuberkulösen Natur dieser Dinger nicht erbracht werden konnte.

Das mikroskopische Bild einiger dieser Zottengeschwülste präsentiert nun eine Gewebestruktur, welche vielfach mit der oft auch in Zottenform vorkommenden Perlsucht übereinstimmt. Riesenzellen, Verkäsungen oder Tuberkelbazillen sind zwar nirgends nachzuweisen. Aber noch weniger finden sich Leukozytenherde, in Form kleiner Abszesse, wie man solche bei einigen infektiösen Granulationsgeschwülsten antrifft (Actino- und Botryomycose).

Die Stiele bestehen aus verschiedenen ziemlich grossen Gefässstämmen, die aus den subperitonealen Gefässen abzweigen und aus Bindegewebe. An ihrer Abgangsstelle z. B. von Gedärmen ist die Muscularis der letztern linienförmig durchsetzt mit grosskernigen, rundlichen Zellen, vom Charakter der Endothelien. Die Zotten entpuppen sich als Arterien und Venenstämmen, die durch bauchig erweiterte, spitzwinklig geteilte Kapillaren miteinander kommunizieren. Namentlich erscheinen die periphersten Kapillaren enorm erweitert und strotzend mit Blut gefüllt. Diese Gefässe werden durch spär-

liches jugendliches Bindegewebe umgeben, und namentlich in den peripheren Abschnitten begleitet von linien- oder traubenförmig eingelagerte Lymphozyten. Polynukläre Zellen fehlen. — Auffällig ist sodann die üppige Wucherung der Endothelien. Sie folgen in ein bis zwei Schichten, als cuboïde Zellen, mit grossem bläschenförmigem Kerne, den Gefässschlingen, die sie aussen überziehen. Man hat den Eindruck, dass diese Zellgebilde ganz besonders stark wuchern, und ist fast geneigt, diese Endothelwucherung als das Primäre anzusehen und die Gefässneubildung als sekundär. Das Bild erinnert an Milchdrüsenadenome und an die Zottenbildung bei der Gallengangcoccidiose der Kaninchen.

Wie sind nun diese Tumoren zu beurteilen?

Dass aus diesen gewucherten, kolbig erweiterten Kappillarschlingen das Transsudat, welches sich in der Bauchhöhle vorfand, durchgetreten ist, erscheint mehr als wahrscheinlich, da eine andere Entstehungsmöglichkeit des Ascites nicht bestand. Soweit wäre dieses Phänomen erklärt.

Die Geschwülste bestehen zur Hauptsache aus gewucherten Endothelien und Gefässen. Das Bindegewebe prävaliert nicht, erscheint vielmehr nur nachgeschleppt. Man könnte die Dinger mithin als Angio-Endotheliome bezeichnen. Aber Name ist Schall und Hauch. Wir sollten die Genesis kennen. Und da nun die Geschwulste zur Hauptsache aus Endothelien bestehen, müssen wir wohl annehmen, dass ein Reiz existierte, welcher überhaupt die Endothelien im Peritonäum zur Vermehrung anregte. Endotheliome sind beim Rind und beim Hund nicht selten, wohl aber beim Pferd.

Ob im vorliegenden Falle nicht doch vielleicht eine tuberkulöse Infektion verantwortlich zu machen ist? dass bei Tuberkulosis die Endothelien zur Wucherung angeregt werden, zeigen die Perlknoten. Auch werden die Riesenzellen vielfach endothelialen Ursprungs angesehen. Wir möchten versucht sein, dieses auch hier anzunehmen, schon mit Rücksicht auf die Analogie mit Perlknoten. Es wäre diesfalls die Krankheit als eine Art Perlsucht oder doch Serosentuberkulose des Pferdes aufzufassen.

III. Inaktivitätsatrophie am Kopf.

Dass der Knochen, wie anderes Gewebe des Körpers, durch die physiologische Beanspruchung sich kräftiger entwickelt und dagegen beim Nichtgebrauch wieder reduziert wird, ist sattsam

bekannt, wenn auch beim Tiere sich wenig Gelegenheit bietet, Beobachtungen hierüber anzustellen. Immerhin sind die Atrophie des Hufbeines bei chronischen Lahmheiten und namentlich der Schwund der Substantia spongiosa beim Stallrind gegenüber von wilden Rindern bekannte Beispiele.

Beim Menschen zeigen amputierte Knochen deutliche Symptome von Schwund, und der Kieferschwund bei alten, zahnlosen Personen ist ebenfalls eine bekannte Erscheinung.

Da Tiere höchst selten ihr Gebiss vollständig verlieren und gegebenen Falles dann nicht mehr lange gehalten werden können, zufolge der Kauunmöglichkeit, so mag nachfolgender exzeptioneller Fall schon mit Rücksicht auf die vergleichende Pathologie Erwähnung finden.

Frau N. N. vom Zirkus Sidoli, präsentierte im Juli 1911 einen schönen braunen Wachtelpintscher (King Charles) wegen tonischen Krampfanfällen mit Zittern und Erbrechen, welcher Zustand beiläufig bemerkt als zerebrale Neurose in der Art der Epilepsie aufgefasst und mit Rücksicht auf das hohe Alter des Tieres — 13 Jahre — prognostisch ungünstig taxiert wurde.

Ein Symptom fiel dabei besonders auf und darf nicht unerwähnt bleiben, nämlich das schlaffe Herunterhängen der Unterlippe und Vorfallen der Zunge. Anfänglich glaubte man einer Lähmung zu begegnen; allein weder Motilität noch Sensibilität waren gestört.

Die genauere Besichtigung der Maulhöhle ergab nun zunächst ein Fehlen sämtlicher Zähne und sodann eine vollständige Trennung und zugleich Verkürzung der beiden Unterkieferäste.

In der durchaus geschwür- und narbenlosen mit einer frischroten normalen Schleimhaut ausgekleideten Maulhöhle fehlte nicht nur jegliche Spur eines Zahnes, sowohl im Ober- wie im Unterkiefer, sondern es mangelten auch die Prominenzen der Zahnalveolen. Etwa in der Höhe der ersten Molaren war unter der Schleimhaut links und rechts der Zunge je ein derber Höcker durchföhlbar; das waren die vorderen Enden der Unterkieferäste. Siehe Fig. 1. Von diesem Punkt an fiel die Unterlippe, deren Hebemuskel (*m. incisivus inferior*) keinen Haltepunkt mehr hatten, kraftlos ab. Der Unterkiefer erschien reichlich um einen Drittel zu kurz und fiel darum die Zunge notgedrungen frei vor.

Über diese sonderbare Erscheinung befragt, teilte die Eigentümerin mit, dass aus unbekannten Gründen dem Tier vor

5 Jahren die Zähne wackelig wurden und binnen kurzer Frist ausfielen, bis auf die Eckzähne. Da sich nun die zahnlose Maulhöhle enger schloss als normal, ragten die Canina über die Lippen hervor wie etwa die Hauer der Eber, angeblich bis gegen die Augen. Und da sie auch bereits stark gelockert waren, wurden dieselben ebenfalls extrahiert. Krank sollen die Zähne nicht gewesen sein.

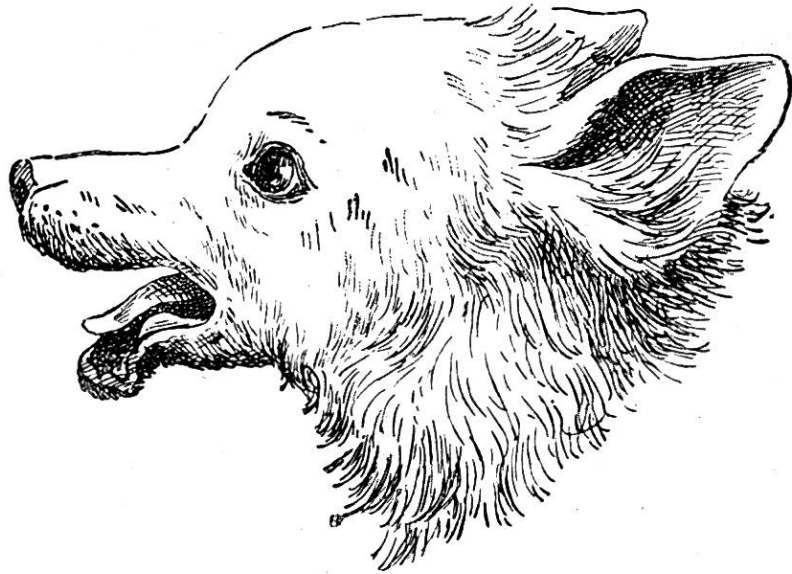


Fig. 1.

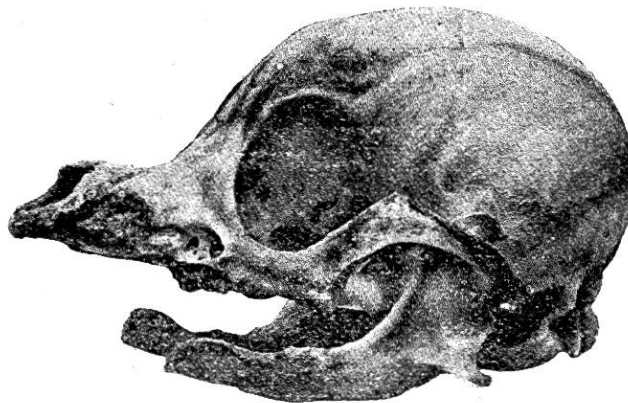


Fig. 2.

Nur einmal sollen am Zahnfleisch kleine Geschwülste (Epuliden) gewachsen sein, die vom Tierarzt operativ entfernt wurden.

Aber das Tierchen war ein gar liebes und gutes und genoss nun um so grössere Pflege von Seite seiner Eigentümerin. Die Nahrung wurde sorgfältig präpariert, das Fleisch je und je fein gehackt, das Brot gut in Milch aufgeweicht, und so blieb der Hund trotz des fehlenden Gebisses gesund und guter Dinge. Es ist das recht bemerkenswert. Beim Menschen führt ein derartiger Zahnmangel regelmässig zu Verdauungsstörungen, chronischen Magenkatarrhen und ihren Folgen, und legen die Lebensversicherungen nicht umsonst besonderes Gewicht auf die Untersuchung der Zähne bei allfälligen Versicherungsnehmern.

Im vorliegenden Falle hatte die sorgsame Pflege den Kauakt künstlich ersetzt, und ist das Tier nicht nur gesund und fett geblieben, sondern zeigte auch eine tadellose Haut mit

schönem gleichmässigen Haarbesatz, was bekanntlich meistens nicht der Fall ist bei chronischen Digestionsstörungen.

Das Tier wurde nunmehr mit Chloroformnarkose getötet, seziiert und der Kopf mazeriert.

Die Sektion ergab, mit Ausnahme des gemeldeten Kieferdefektes, überall ganz normale Verhältnisse. Nicht einmal Nierenschrumpfung, wie man sie sonst bei so alten Geschöpfen fast regelmässig trifft, waren vorhanden. Auch Zunge und Lippen, sowie die ganze Maul- und Rachenschleimhaut waren normal. Nur die Kaumuskeln, namentlich der Temporalis, aber auch Masseter und Pterygoideus waren blass, dünn und schwach. Am mazerierten Schädel (siehe Fig. 2) hatte der Zahnausfall aber zu merkwürdig atrophischen Zuständen geführt, nämlich zu einem Schwund an allen Knochenteilen, welche mechanisch beansprucht werden beim Kauakt.

Zunächst der Unterkiefer: Gelenkwalze und Processus coronoideus sind normal. Der Körper erscheint ungefähr in der Höhe des ersten Praemolaren wie quer abgebrochen, das ganze vordere Stück fehlt. Zahnalveolen sind keine vorhanden. Der Backzahnfachrand, limbus alveolaris, stellt eine scharfe, höckerige Kantenkante dar. Die Kieferäste sind dünn und hohl, und münden die Höhle am vordern Ende frei unter der Schleimhaut. Der Oberkiefer ist nicht verkürzt, dagegen schmal, ebenfalls ohne Alveolen; nur in der Höhe des M I ist ein Loch, das in die Kieferhöhle einmündet. Der Zahnfachrand wird durch einige rauhe Knochenhöcker markiert. Die Alveolen der Canina sind durch zwei seichte Rinnen an der Aussenfläche der Grosskieferbeine angedeutet.

Der Jochbogen ist auffallend dünn. Das Os zygomaticum ist rechterseits sogar von seinen Verbindungen lösgelöst. Ebenso sind die Muskellinien am Schädel, crista frontalis und Protuberantia occipitalis, kaum mehr erkennbar, der Processus zygomaticus des Stirnbeins fehlt vollständig. Aber auch die Knochen der Schädelbüchse sind so stark durchscheinend, dass man an einer Verdünnung derselben denken muss, wie denn auch in der Mitte der Kranznaht ein 0,5 cm² grosser Defekt, eine Fontanelle besteht, die gewiss nicht der grossen Jugend zugeschrieben werden kann.

In einer recht interessanten „Studie zur Morphologie des Hundeschädels“ von Dr. *Rud. Schäme*, Dissertation, Zürich 1911, wird die mechanische Beanspruchung der Kopfknochen bei Kaniden eingehend behandelt und dabei gezeigt, dass sich

namentlich die Schläfenmuskeln betätigen und dass die Fangzähne als förmliche Hebelarme verwendet werden, wenn die Tiere in natürlicher Weise ihre Beute zerreißen.

Die dabei eintretende Druckspannung kommt in der Oberkiefer-Stirnbeinplatte zur Geltung und wird für die Knochenform bestimmend. Je stärker diese Beanspruchung, z. B. bei Wildhunden, desto gradliniger gehen diese Knochen in einander über. Bei Kulturrassen, welche ein Zerreißen der Beute nicht benötigen, dagegen bildet sich leicht eine Einsenkung, Einbiegung der Profillinie die „Glabella“ aus. Es erweist sich die Anpassungsfähigkeit dieser Kopfknochen an die physiologische Beanspruchung mithin als sehr weitgehend, so dass man sehr wohl von einer grossen Formwandelbarkeit an den Kopfknochen überhaupt sprechen kann. Das macht nun anderseits auch die auffallende Knochenatrophie bei vollständigem Nichtgebrauch verständlich. Die Kleinheit der Mandibeln wie das Schwinden der Muskelleisten können ohne weiteres als sogen. Inaktivitätsatrophie bezeichnet werden, entsprechend analogen Prozessen bei zahlos gewordenen Menschen.

Das Tier konnte während 5 Jahren nicht mehr kauen und hatte die Kaumuskeln höchstens noch das Gewicht des Unterkiefers zu tragen. Deshalb atrophierten sie und atrophierten ihre Insertionsstellen.

Weniger erklärlich dagegen ist der Schwund der Schädelknochen, denn Kopfknochenschwund infolge des Alters in einem solchen Grad ist weder beim Menschen noch beim Tier bekannt.

Atavismus beim Schwein.

Von Dr. A. Wilhelmi, Muri.

In Heft 3 vom Jahre 1901 dieser Zeitschrift beschreibt Herr Prof. Dr. Ehrhardt in Zürich einen Fall von *A t a v i s m u s* *b e i m* *S c h w e i n*.

Auf einer hiesigen Gutswirtschaft S. hatte der Schreiber dieser Zeilen Gelegenheit einen ähnlichen Fall zu beobachten, und scheint es mir nicht unangezeigt, dieselben miteinander besonders betreff Abstammung zu vergleichen. In dem von Herrn Prof. Ehrhard erwähnten Falle wird angenommen, dass der Eber die Ursache der Farbenübertragung war, in dem hiesigen glaube ich eher das Muttertier dafür belasten zu können. Ein Mutter-