

**Zeitschrift:** Schweizer Archiv für Tierheilkunde SAT : die Fachzeitschrift für Tierärztinnen und Tierärzte = Archives Suisses de Médecine Vétérinaire  
ASMV : la revue professionnelle des vétérinaires

**Herausgeber:** Gesellschaft Schweizer Tierärztinnen und Tierärzte

**Band:** 52 (1910)

**Heft:** 5

## **Werbung**

### **Nutzungsbedingungen**

Die ETH-Bibliothek ist die Anbieterin der digitalisierten Zeitschriften auf E-Periodica. Sie besitzt keine Urheberrechte an den Zeitschriften und ist nicht verantwortlich für deren Inhalte. Die Rechte liegen in der Regel bei den Herausgebern beziehungsweise den externen Rechteinhabern. Das Veröffentlichen von Bildern in Print- und Online-Publikationen sowie auf Social Media-Kanälen oder Webseiten ist nur mit vorheriger Genehmigung der Rechteinhaber erlaubt. [Mehr erfahren](#)

### **Conditions d'utilisation**

L'ETH Library est le fournisseur des revues numérisées. Elle ne détient aucun droit d'auteur sur les revues et n'est pas responsable de leur contenu. En règle générale, les droits sont détenus par les éditeurs ou les détenteurs de droits externes. La reproduction d'images dans des publications imprimées ou en ligne ainsi que sur des canaux de médias sociaux ou des sites web n'est autorisée qu'avec l'accord préalable des détenteurs des droits. [En savoir plus](#)

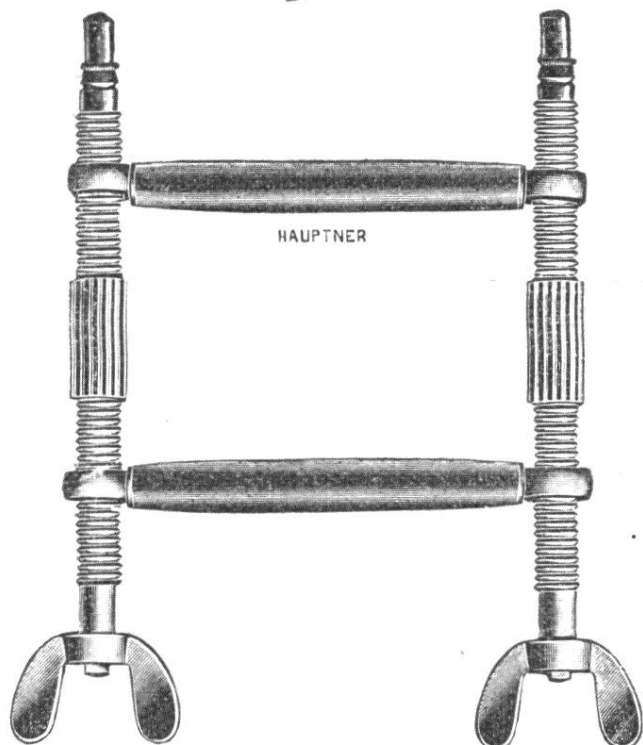
### **Terms of use**

The ETH Library is the provider of the digitised journals. It does not own any copyrights to the journals and is not responsible for their content. The rights usually lie with the publishers or the external rights holders. Publishing images in print and online publications, as well as on social media channels or websites, is only permitted with the prior consent of the rights holders. [Find out more](#)

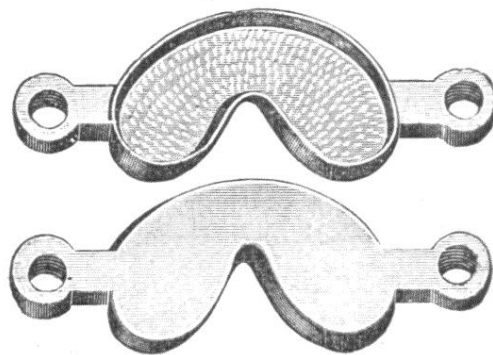
**Download PDF:** 11.01.2026

**ETH-Bibliothek Zürich, E-Periodica, <https://www.e-periodica.ch>**

# Empfehlenswerte **Hauptner-Instrumente**



10 405




10 406

10 405. **Taschen-Maulgatter** nach Dr. Zimmermann. D. R. G. M. Querstäbe rund, mit Leder überzogen Fr. 22. 50

10 406. **Dasselbe**, Querstäbe nach dem Kiefer geformt . Fr. 22. 65

10 407. **Dasselbe**, mit Querstäben rund nach dem Kiefer geformt Fr. 30. 25

Das Instrument vereinigt die Zerlegbarkeit der Taschen-Maulgatter mit der Stabilität und Verstellbarkeit der gewöhnlichen Maulgatter. Das Öffnen bzw. Schliessen geschieht durch Drehen der beiden Schrauben in der gleichen Richtung.



4304.

**Salbenspritze** nach Rübiger. D. R.-Patent. Ermöglicht die einfachste und zuverlässigste Behandlung des ansteckenden Scheidenkatarrhs der Rinder mit Bacillolsalbe. Der Vorratszylinder fasst 10 gr. Salbe. Eine Dosis beträgt für Grossrinder 10 gr., für Jungrinder 5 gr. Mithin können mit einer Füllung 10 bzw. 20 Tiere behandelt werden. Ganz aus Metall, daher zuverlässigste Asepsis. Fr. 27. 50

**H. Hauptner,** Instrumentenfabrik  
für Tiermedizin und Tierzucht, Berlin N.W. 6.

General-Vertretung und Niederlage für die Schweiz:

[227]

**Hausmann A.-G.,** St. Gallen. Zürich. Basel.

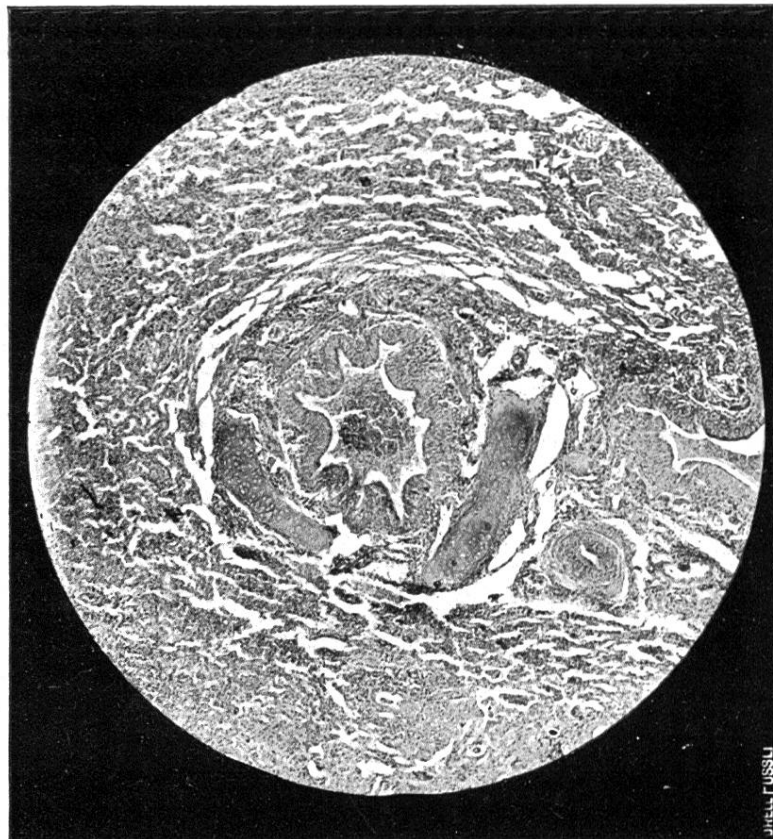


Fig. 1.

Schnitt durch eine verdichtete Lungenstelle. Vergr. 1 : 30. Im Zentrum ein Bronchus, mit Leukozyten gefüllt. Alveoläre Struktur der Lunge undeutlich infolge zelliger Infiltration der Interstitien und Epithel-Desquamation in den Lungenbläschen.

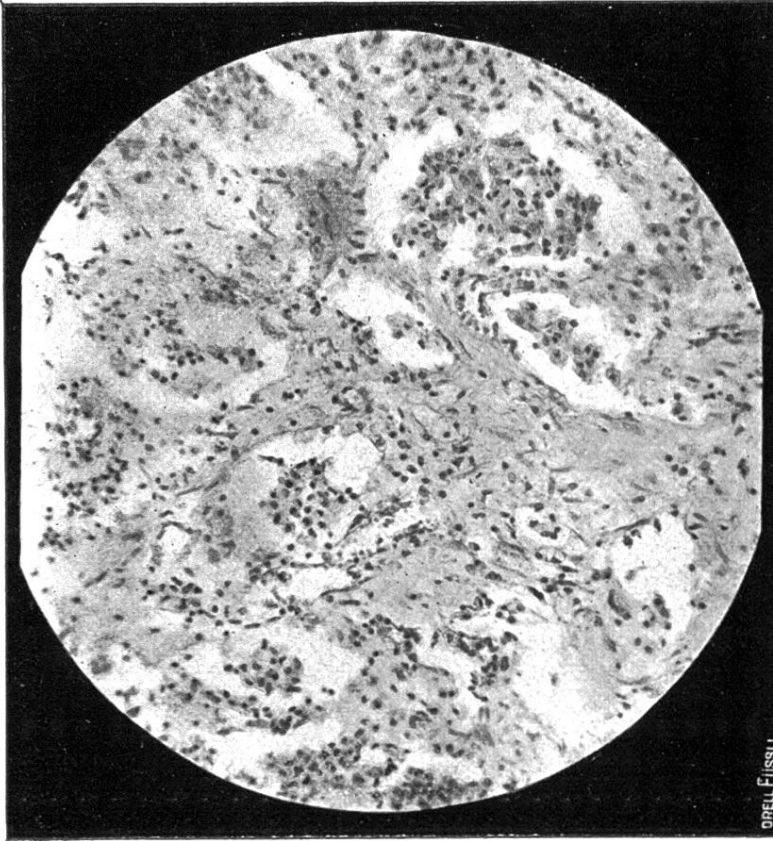


Fig. 2.

Sklerosiertes Lungengewebe: Hyperplastisches interstitielles Bindegewebe, verkleinerte, z. T. mit abgestossene Epithel gefüllte Alveolen. Vergr. 1 : 200.

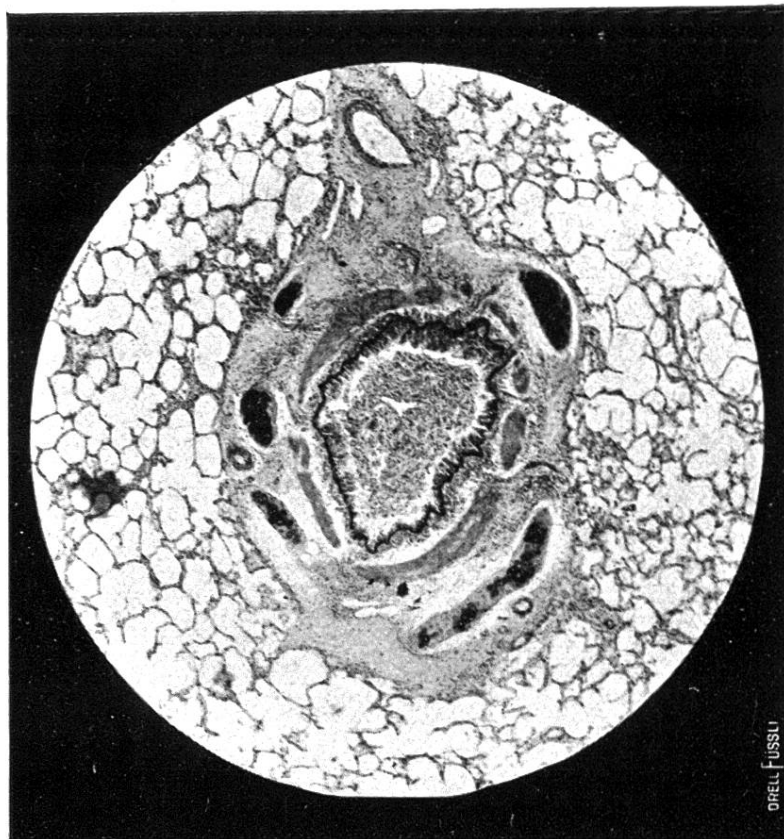


Fig. 3.

Schnitt durch einen kleinen Bronchus von einem Pferd mit Bronchitis scleroticans. Vergr. 1 : 30. Der Bronchus ist etwas erweitert, die Epithelschicht unregelmässig; die abgefallenen Epithelien füllen das Lumen des Bronchus vollständig aus.

Die Bronchialmuskulatur erscheint verstärkt und das peribronchiale Bindegewebe erweitert. Alveolen normal.

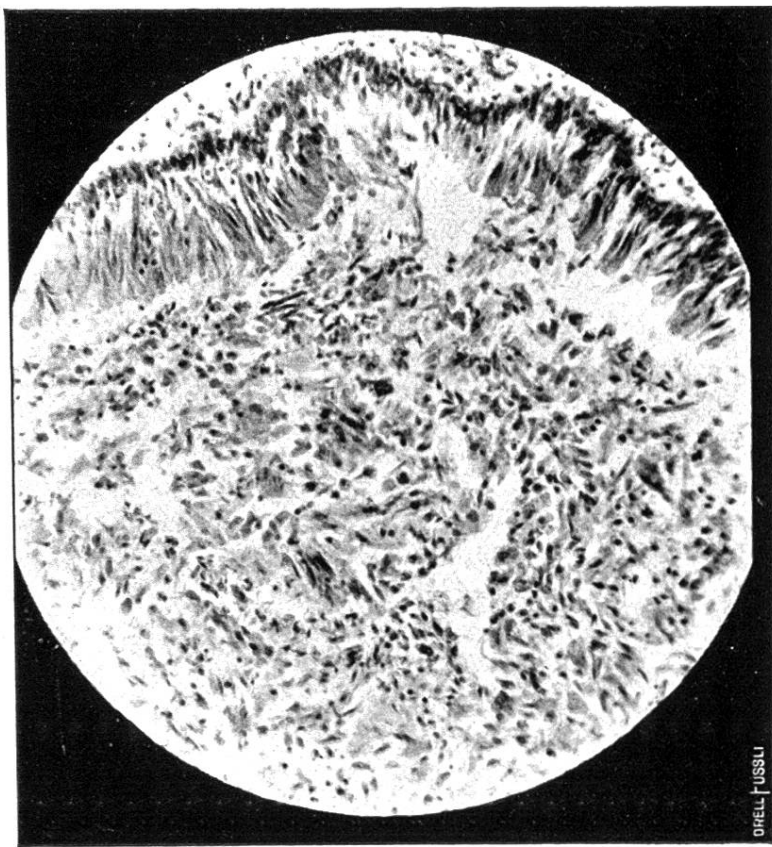


Fig. 4.

Obiger Bronchus mit desquamierten Epithelien als Inhalt, bei 200-facher Vergrösserung.