Zeitschrift: Schweizer Archiv für Tierheilkunde SAT : die Fachzeitschrift für Tierärztinnen und Tierärzte = Archives Suisses de Médecine Vétérinaire ASMV : la revue professionnelle des vétérinaires

Herausgeber: Gesellschaft Schweizer Tierärztinnen und Tierärzte

Band: 51 (1909)

Heft: 1

Artikel: Über Leberadenome bei Rindern

Autor: Wyssmann, E.

DOI: https://doi.org/10.5169/seals-588464

Nutzungsbedingungen

Die ETH-Bibliothek ist die Anbieterin der digitalisierten Zeitschriften auf E-Periodica. Sie besitzt keine Urheberrechte an den Zeitschriften und ist nicht verantwortlich für deren Inhalte. Die Rechte liegen in der Regel bei den Herausgebern beziehungsweise den externen Rechteinhabern. Das Veröffentlichen von Bildern in Print- und Online-Publikationen sowie auf Social Media-Kanälen oder Webseiten ist nur mit vorheriger Genehmigung der Rechteinhaber erlaubt. Mehr erfahren

Conditions d'utilisation

L'ETH Library est le fournisseur des revues numérisées. Elle ne détient aucun droit d'auteur sur les revues et n'est pas responsable de leur contenu. En règle générale, les droits sont détenus par les éditeurs ou les détenteurs de droits externes. La reproduction d'images dans des publications imprimées ou en ligne ainsi que sur des canaux de médias sociaux ou des sites web n'est autorisée qu'avec l'accord préalable des détenteurs des droits. En savoir plus

Terms of use

The ETH Library is the provider of the digitised journals. It does not own any copyrights to the journals and is not responsible for their content. The rights usually lie with the publishers or the external rights holders. Publishing images in print and online publications, as well as on social media channels or websites, is only permitted with the prior consent of the rights holders. Find out more

Download PDF: 05.12.2025

ETH-Bibliothek Zürich, E-Periodica, https://www.e-periodica.ch

Über Leberadenome bei Rindern.

Von Dr. E. Wyssmann in Neuenegg (Bern).

Von den beim Rinde beobachteten Leberadenomen sind bisher nur wenige zum Gegenstand der Beschreibung gemacht worden, und ganz allgemein werden dieselben zu den seltenen Neubildungen gezählt. Es muss auch gesagt werden, dass diese interessanten Geschwülste in der Tiermedizin verhältnismässig spät richtig erfasst worden sind. Wir können dies am besten daraus schliessen, dass noch im Jahre 1878 Siedamgrotzky[4]) keine Mitteilungen über Leberadenome bei unseren Haustieren bekannt waren, weshalb er das Vorkommen dieser Geschwulstform zwar nicht negierte, aber für eine bei unseren Haustieren „ungleich seltenere Erscheinung" als beim Menschen hielt. Allerdings hatte Bruckmüller[1]) schon im Jahre 1869 berichtet, dass Adenombildung in der Leber als ein derselben ähnliches Gewebe „in Form einer Geschwulst" nur beim Hunde vorkommt. Man muss aber annehmen, dass dieser Autor in den darauffolgenden Jahren den Lebertumoren in erhöhtem Masse seine Aufmerksamkeit zugewendet hat, denn fünf Jahre später schrieb Pütz[2]), dass Bruckmüller die Adenome bei unseren Haustieren verschiedene Male in der Leber angetroffen habe. Auch Bollinger[3]) hatte 1876—77 im Jahresbericht der K. Tierärztlichen Hochschule in München einen Fall von Leberadenom beim Rind näher beschrieben, und es folgte 1882—83 eine weitere Mitteilung von P. Martin[5]) über ein „Adenoma papilliferum der Leber mit teilweiser kolloider Entartung des Stroma vom Rinde", indessen scheint es sich hier nicht um ein reines Adenom, wie auch Casper[9]) dies annimmt, sondern mehr um ein Adenokarzinom gehandelt zu haben. (Vgl. übrigens Kitt, Lehrbuch der patholog. Anatomie der Haustiere, 1900, 1. Bd. S. 564.)

Casper bezeichnet in seiner Pathologie der Geschwülste bei Tieren die Adenome ganz allgemein als seltene Neubil-

dungen und erwähnt, dass unter 104 von Johne im Laufe von 16 Jahren anatomisch beobachteten Neubildungen bei Rindern nur 12 (11 %) Adenome vorkamen, wovon der grössere Teil auf die Leber, der kleinere auf die Lungen entfiel. Von den in den Jahren 1890 bis 1900 der pathologisch-anatomischen Anstalt in München eingesandten Präparaten hat Kitt nur 6 Leberadenome und 3 Leber-Adenokarzinome bei Rindern angetroffen.

Hutyra und Marek[16]) halten speziell die Leberadenome für sehr selten.

In der Tat wird man Mühe haben, unter Einbeziehung der statistischen Zusammenstellungen in den Münchener Jahresberichten, sächsischen Veterinärberichten usw., sowie mit Einschluss des von Bollinger beschriebenen Falles, mehr als zwei Dutzend Fälle dieser Geschwulstform beim Rinde herauszufinden, wobei man die von Schlegel[17]) in den Berichten des tierhygienischen Institutes der Universität Freiburg i. B. der Jahre 1906 und 1907 statistisch erwähnten 3 Fälle vielleicht ebenfalls noch hinzurechnen darf.

Schon etwas häufiger scheinen die Adenokarzinome der Leber beim Rinde vorzukommen, wie eine in neuerer Zeit von Trotter[14]) [15]) erschienene, auf zahlreichen und genauen Aufzeichnungen basierende Studie beweist. Dieser Autor fand nämlich bei 39704 in Glasgow geschlachteten Tieren des Rindergeschlechts (Inverness- & Argylesshire) aus dem Norden und Nordwesten Irlands 119 Stück mit primärem Adenokarzinom der Leber behaftet, also gleich 3 pro mille.

Trotter schildert einlässlich die pathologisch-anatomischen Veränderungen, die Weiterverbreitung durch Knospung und Thromben- resp. Embolusbildung und erläutert speziell auch das Zustandekommen der Lungenmetastasen. Von Interesse ist noch die Wahrnehmung, dass sich bei dieser Krankheitsform der Organismus durch Bildung breiter bindegewebiger Septa in der Leber vor dem Weiterschreiten des krankhaften Prozesses zu schützen sucht. Eine besondere Besprechung wird ferner den degenerativen Vorgängen innerhalb dieser Tumorbildung zuteil, wie der Nekrose, der myxomatösen und schleimigen Entartung. Am Schlusse folgt eine genaue mikroskopische Beschreibung dieser Neoplasmen.

Einen Fall von primärem Adenokarzinom der Leber bei einer Kuh hat neuestens auch Schlegel mitgeteilt.

* * *

Nach Casper hält es vielfach recht schwer, eine scharfe Grenze zwischen Adenom und Karzinom zu ziehen. Mit Lubarsch will er die Bezeichnung Adenom nur auf solche Neubildungen angewendet wissen, die aus Hohlräumen zusammengesetzt sind, eine besondere bindegewebige Wand besitzen und mit Epithelien ausgekleidet sind, während er für die krebsige Natur den Nachweis solider, wirr durcheinander geworfener Epithelzellennester, die in die Nachbarschaft und in das Lumen der Gefässe vordringen, für entscheidend hält.

Auch Trotter betont, dass die Adenokarzinome anfänglich nicht sicher von den Adenomen unterschieden werden können.

Während demnach deutsche und englische Autoren dem Leberadenom eine besondere Stellung zuweisen, indem sie dasselbe von der Karzinomgruppe trennen und nur eine Weiterentwicklung zu einem Adenokarzinom, das wiederum eine Gruppe für sich bilden würde, zugeben, rechnen es französische Autoren vollends zu den Karzinomen. So glaubt Besnoit[7]), dass das Leberadenom in seinem Wesen keine spezielle Krankheitsform für sich bilde, sondern nur eine als trabekuläres Epitheliom zu bezeichnende Form des Karzinoms sei. Auch Moussu[12]) scheint dieser Meinung zu sein. Nach ihm präsentiert sich nämlich der primäre Leberkrebs bei den Rindern in Form von Adenomen, trabekulären Epitheliomen und Adenokarzinomen.

Wie hier so sind auch die Ansichten über die Bedeutung der Adenome für den tierischen Organismus noch nicht genügend klargelegt. So erwähnt Zündel*), dass die Leberadenome nicht selten schon durch ihren Umfang genieren, sehr oft aber verschwären, sich über die Nachbarschaft ver-

*) Zitiert nach Pütz.

breiten, die Kräfte des Tieres erschöpfen und dadurch tödlich werden. Casper hebt hervor, dass allerdings die Adenome im allgemeinen für gutartige Geschwülste gelten, dass es aber auch maligne Formen gibt, die durch Infiltrierung der Nachbarschaft in die Venen und Lymphbahnen vordringen und in den verschiedensten Organen Metastasen bedingen. Schon Billroth*) hatte übrigens früher darauf hingewiesen, dass die Adenome den Karzinomen aus anatomischen Gründen prognostisch nicht so fern stehen dürften.

Nach Hutyra & Marek sollen aber die Adenome erst dann krankhafte Störungen hervorrufen, wenn sie zu Karzinomen ausgeartet sind.

* * *

Über die durch Leberadenome bei Rindern ausgelösten klinischen Symptome macht sich in der bisherigen Literatur ein entschiedener Mangel an diesbezüglichen Angaben bemerkbar. Es mag dies daher rühren, dass die meisten Leberadenome erst bei der Schlachtung als zufälliger Befund in die Erscheinung treten und jedenfalls nur höchst selten während des Lebens diagnostiziert werden, sei es, dass sie überhaupt ganz symptomenlos verlaufen oder dass die durch sie veranlassten Störungen nur sehr unbestimmter Natur sind. Bekanntlich gibt es auch anderweitige, mit schweren Veränderungen des Leberparenchyms verbundene Zustände, wie beispielsweise Tuberkulose und Distomatose, die oft ebenfalls keine auffälligen Störungen im Gesundheitszustand veranlassen. Anderseits wissen wir, dass selbst bösartige Tumoren zuweilen keinerlei Gesundheitsstörungen hervorrufen, während wider Erwarten sich solche einstellen, wo nur ein einziger und wenig umfangreicher Tumor zugegen ist. (Vgl. Casper, S. 170.)

Nicht einmal die Adenokarzinome der Leber rufen in jedem Falle krankhafte Erscheinungen hervor, denn Trotter erwähnt, dass von den 119 mit Adenokarzinomen behafteten Tieren

*) Zitiert nach Pütz.

des Rindergeschlechts einige vollkommen gesund schienen, während andere mehr oder weniger abgemagert waren. Sogar eine an primärem Adenokarzinom der Leber und zahlreichen Metastasen in den Nieren und am Bauchfell leidende Kuh soll sich trotzdem in guter Kondition befunden haben.

In dem von Schlegel beschriebenen Fall eines Adenokarzinoms der Leber und sekundärer Erkrankung der Halslymphdrüsen und Lungen bestund dagegen anhaltender Durchfall und Husten.

Fälle von Leberkarzinom beim Rind haben Van Tright*), Besnoit, Kitt[6]), Blanc[5]) und Wilhelmi[13]) beschrieben. Daraus geht hervor, dass die Tiere an rascher Abmagerung, gastroenteritischen Störungen und zunehmender Schwäche litten. Ob es sich in dem von Wilhelmi beschriebenen ersten Fall wirklich um ein Karzinom gehandelt hat, muss ich dahin gestellt sein lassen. Jedenfalls aber könnte die scharfe Abgrenzung des Tumors und das Fehlen von Metastasen auch für ein Adenom resp. Adenokarzinom sprechen.

Der pathologisch-anatomische Charakter der Leberadenome beim Rind ist von Bollinger und namentlich auch von Kitt[10]) eingehend gewürdigt worden. Letzterer unterscheidet neben dem einfachen Adenom, Adenoma hepatis, und dem echten Adenom, Adenoma hepatis viride resp. flavum, welche mikroskopisch eine atypische Wucherung der unregelmässig angeordneten Leberzellen erkennen lassen, noch ein Adenoma resp. Adenokarzinoma cholangiosum, das aus neugebildeten Zylinderepithelien und Wucherungen von Gallengängen besteht.

Der Sitz der Leberadenome ist bald mitten in der Leber (Kitt) oder an der lateralen und oberen Seite des rechten Lappens (Bollinger). Es sind mannskopfgrosse, halbkugelige, manchmal den vierten Teil des Lebervolumens einnehmende Geschwülste. Das übrige Lebergewebe ist bald normal, bald cirrhotisch und atrophisch und die Leberkapsel stark gespannt und manchmal leicht verdickt. Die Tumoren sind mehr oder weniger stark prominierend, vom übrigen Lebergewebe durch eine Bindegewebskapsel scharf abgesetzt und zeigen eine meist grüne oder gallige, stellenweise auch weisslichgraue oder violette und am Übergang zur

*) Poortadercarcinom by het rund. Tijdschrift voor Veeartsneijkunde, 1884, S. 10.

Leber braune Färbung. Bollinger fand einzelne Teile auch fein marmoriert. Die Oberfläche ist glatt und nach einer von Kitt seinem Lehrbuch für pathologische Anatomie beigegebenen Abbildung befindet sich in der Mitte eine rundliche Einsenkung. Nach Kitt ist das Tumorgewebe weicher als die Leber und zerdrückbar, nach Bollinger sogar halbweich und gehirnmarkähnlich. Die Schnittflächen zeigen ein hell- bis dunkelolivengrünes oder ockergelbes bis safranfarbiges Kolorit. Das blut- und saftreiche Tumorgewebe ist zuweilen an der Peripherie knotig-lappig und durch radiär einziehende Bindegewebsstreifen gefurcht (Kitt). In den daumendick vergrösserten und zahlreiche Exemplare von Distomum hepaticum beherbergenden Gallengängen traf Bollinger überdies einen kleinen Gallenstein an.

Über mikroskopische Befunde an Zupf- und Schnittpräparaten haben ebenfalls Bollinger und Kitt berichtet. Ersterer fand ausschliesslich unregelmässig angeordnete Leberzellen, von denen der grösste Teil reichlich mit dunkelgelbem und grünlichem Gallenfarbstoff angefüllt war. Auch Kitt konstatierte das Vorkommen von scholligem Gallenfarbstoff und ausserdem noch Fettropfen in den granulierten Leberzellen, die sich in langen Reihen oder Gruppen präsentierten.

* * *

Bei dem gegenwärtigen, noch als lückenhaft zu bezeichnenden Stande unserer Kenntnisse über die Leberadenome bei Rindern scheint mir jeder Beitrag zu dieser Frage einen gewissen Wert zu besitzen, weshalb ich hier noch zwei etwas genauer beobachtete Fälle kurz folgen lassen will.

Fall I.

Anlässlich der Fleischbeschau einer am 16. Oktober 1907 geschlachteten, stark abgemagerten, 9 jährigen Simmentalerkuh, welche angeblich mehrere Wochen lang an Durchfall gelitten haben soll und tierärztlicherseits für tuberkulös gehalten worden sei, fand ich in der stark vergrösserten Leber einen eigenartigen, gut mannskopfgrossen Tumor, der mir zuerst den Eindruck eines Karzinoms machte und den ich in der Folge dem Veterinärpathologischen Institut der Universität Bern zustellte. Aus meinen leider nicht sehr eingehenden Aufzeichnungen über Lage und Beschaffenheit dieses Tumors entnehme ich Folgendes: Das Gewicht der Leber betrug 16 kg. Auf der Ein-

geweidefläche des rechten Lappens befand sich ein vom übrigen Lebergewebe ziemlich scharf abgesetzter und teilweise mit dem Pankreas verwachsener rundlicher Tumor mit den Dimensionen 30 : 25 : 15 cm. und grauweiser Farbe. Auf dem Durchschnitt gewahrte man ein grosslappiges, weissliches, zum Teil auch grünliches und im Zentrum nekrotisches Gewebe von weicher, leicht schneidbarer Konsistenz. An vielen Stellen waren die Gefässe sehr weit, was das Vorhandensein eines Angioms vermuten liess. Die Gallenblase war durch den Tumor etwas nach rückwärts verschoben und mehrere stark erweiterte Gallengänge des linken Lappens enthielten eine trübe, schmierige Masse und einige Exemplare von Distomum hepaticum.

In frischen Zupfpräparaten sowohl der weisslichen als auch der grünen Lappen des Tumorgewebes kamen Leberzellen mit Kern und hellem Protoplasma vor.

Herr Professor Dr. Guillebeau, der das Präparat sowohl makroskopisch als auch mikroskopisch einer Prüfung unterzog, hatte die Güte, mir später Folgendes mitzuteilen: „Der Tumor besteht aus Drüsenepithelien, die ihre Herkunft von den Leberzellen auch in ihrer Anordnung deutlich verraten. Aber letztere ist nicht mehr ganz so typisch wie in der normalen Leber, so dass ein Unterschied in derselben wahrgenommen werden kann. Mancherorts sind die Gefässe sehr weit. Ziehe ich alle Verhältnisse in Betracht, so komme ich zu der Diagnose Adenom mit Gallensekretion.

Fall 2.

Am 9. Januar 1908 konsultierte mich der Landwirt Ph. Sp. in F. wegen einer 8jährigen, unträchtigen und ziemlich mageren Walliserkuh, die derselbe angeblich Mitte November 1907 gekauft hatte. Das Tier soll sich damals in mittelmässigem Ernährungszustand befunden, aber anfangs stets gut gefressen und 10 Liter Milch pro Tag geliefert haben. Einige Tage nach Beginn der Winterfütterung soll sie dann in der Milch-

leistung wesentlich zurückgegangen sein und zwar bis auf zwei Liter im Tag und trotz ordentlichen Appetites ihren Nährzustand nach und nach verschlechtert haben. Der Besitzer wollte die Kuh nie husten gehört haben, behauptete jedoch, sie sei „schwach im Kreuz“ und habe Mühe beim Aufstehen.

Das Ergebnis meiner ersten Untersuchung war ein völlig negatives.

Als ich 15 Tage später das Tier nochmals untersuchte, fand ich jedoch Folgendes: Lederbündige, den Rippen anliegende Haut. Scheinbar ungetrübtes Allgemeinbefinden. Kalte Ohren und Hörner, trockenes Flotzmaul. Eingesunkene Flanken. Das Tier ruminierte in meiner Gegenwart 50—55 Mal pro bolo, die Magen- und Darmperistaltik war stark herabgesetzt, zeitweise ganz aufgehoben und die Exkremente von normaler Konsistenz und Farbe. Rektaltemperatur 38,1, 44-48 regelmässige Pulse und 14 Atemzüge. Beim Touchieren per rectum nichts Besonderes. Sehr auffällig war die bei starker Perkussion der Lebergegend ausgelöste Schmerzempfindung, doch liess sich keine Vergrösserung der Leber nachweisen.

Meine Diagnose lautete jetzt auf eine Leberaffektion unbestimmbarer Natur. Tuberkulose glaubte ich ausschliessen zu können. Schon etwas wahrscheinlicher schien mir die Annahme eines gegen die Leber vordringenden Fremdkörpers, obgleich auch vieles dagegen sprach. Mein Rat zur Schlachtung wurde akzeptiert und die Kuh am 29. Januar in meiner Gegenwart geschlachtet, wobei ich Folgendes feststellen konnte:

Die Subkutis und das Fettgewebe zeigten allgemein eine deutliche Gelbfärbung. An sämtlichen Eingeweiden ausser der Leber und der Milz konnte trotz genauer Untersuchung nichts Abnormes wahrgenommen werden. Auch die Lymphdrüsen erwiesen sich als völlig normal. Die Milz war gross und blutreich, 68 cm. lang, 15 cm. breit und 7 cm. dick, aber ohne besondere Veränderungen. Die Leber wog 6 kg., mass

in der Länge 60, in der Breite am oberen Rand 26, in der Dicke maximal 8 cm. und zeigte normale Konsistenz und dunkelbraune Farbe. Einige Gallengänge waren mässig verdickt und enthielten mehrere Exemplare von Distomum hepaticum. Ungefähr in der Mitte der Zwerchfellsfläche, etwas näher dem stumpfen Rand, befand sich eine rundliche, vom Lebergewebe scharf abgesetzte, 8—10 cm. im Durchmesser betragende Hervorwölbung von gelbrötlicher Farbe. In der Mitte derselben bemerkte man eine rundliche schalenförmige Einsenkung. Die von einer feinen Kapsel überzogene glatte Oberfläche des Tumors war in der zentralen und mittleren Zone gelbgrün mit feinen, dunkelroten und ästigen Gefässinjektionen, während die äussere Zone eine sehr zart violette und stellenweise auch weisslichbläuliche Nüance aufwies. Das Gewebe war von weicher Konsistenz und erschien infolge von der zentralen Zone radiär ausstrahlender seichter Furchen undeutlich segmentiert. (Figur 1.) Auf dem Durchschnitt gewahrte man ein gelbbraunes, stark glänzendes und deutlich gelapptes Gewebe, das stellenweise einen Stich ins Grünliche zeigte und von vielen Hohlräumen durchsetzt war. Rundliche Felder von sattgelber Farbe wechselten mit hellgelb gefärbten Stellen ab. Das wenig Blutgefässe aufweisende Gewebe hatte einen weichen, fast matschigen Charakter. (Figur 2.)

Zupfpräparate aus dem Tumorgewebe liessen eine unregelmässige Anordnung der mit einem gelbbraunen Farbstoff angefüllten Leberzellen erkennen.

Meine Diagnose Adenoma hepatis flavum wurde vom veterinärpathologischen Institut der Universität Bern bestätigt.

* * *

Die genauere mikroskopische Untersuchung dieser beiden Tumoren ergab an Hand von mit Hämatoxylin-Eosin gefärbten Schnittpräparaten, die mir Herr Professor Dr. Guillebeau bereitwillig zur Verfügung stellte, Folgendes:

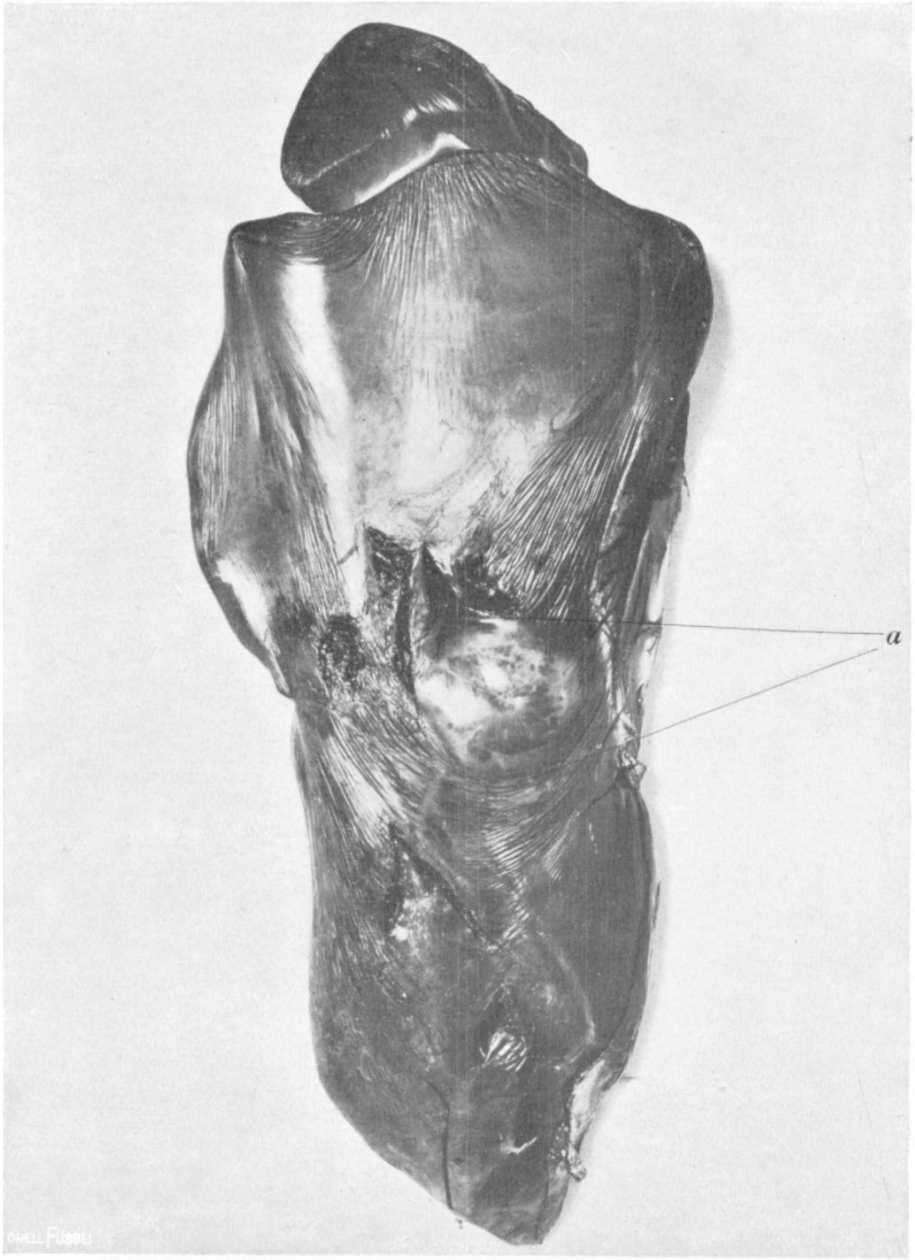

Fig. 1.

a. Zentral gelegenes Adenoma flavum einer Kuhleber.

1/5 natürliche Grösse.

Fig. 2.

Längsschnitt durch den Tumor.

1/2 natürliche Grösse.

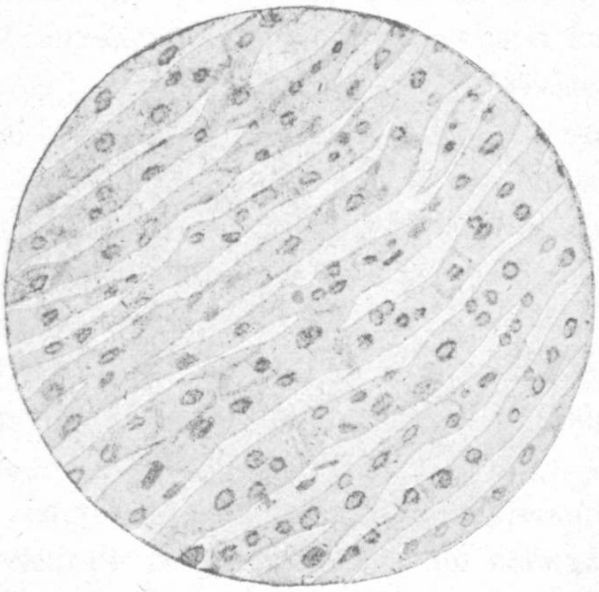

Fig. 3.

Gruppierung der Leberzellen zu parallelen Längszügen.

800fache Vergr.

In Präparaten von Fall 1 war neben den bereits erwähnten Veränderungen stellenweise eine zu parallelen Längszügen geordnete Gruppierung der Leberzellen resp. Leberepithelien wahrnehmbar. (Vgl. Figur 3.) Die stark tingierten Kerne enthielten meist mehrere Kernkörperchen und die Zellgrenzen trugen einen verschwommenen Charakter. An anderen Stellen war die Anordnung der Leberepithelien eine sehr unregelmässige, sodass die Azini nicht mehr voneinander unterschieden werden konnten. Diese Anordnung wurde durch vereinzelte Bindegewebszüge und weite Gefässe unterbrochen. Das Gefässendothel der Blut- und Lymphgefässe war überall intakt. In Fall 2 war dieselbe unregelmässige Anordnung des Lebergewebes wahrnehmbar. Das Leberparenchym erschien völlig zerrissen und zu regellosen Zellgruppen und Haufen vereinigt. (Vgl. Figur 4). Die ebenfalls stark tingierten Zellkerne hatten ein mehr homogenes Aussehen, und die Zellgrenzen waren meist verwischt. Stellenweise befanden sich

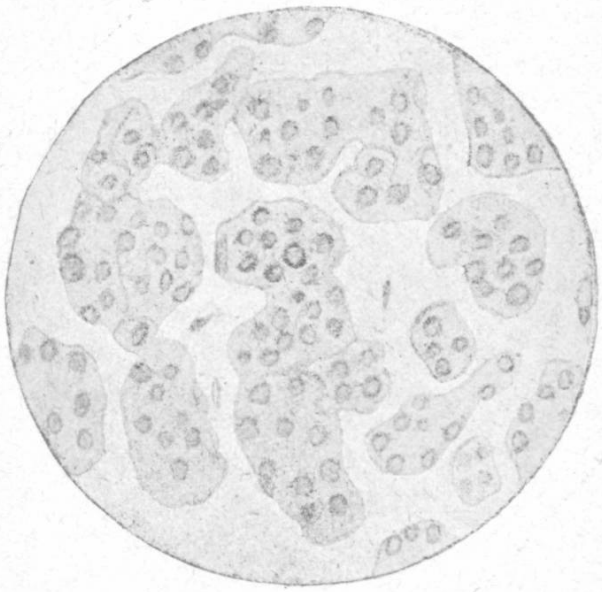

Fig. 4.

Leberzellen zu regellosen Zellgruppen vereinigt.

800fache Vergr.

grössere Partien Schleimgewebe, besonders an Stelle der Zentralvene.

Wie aus Vorstehendem zur Genüge hervorgeht, haben die Adenome in beiden Fällen Anlass zu klinisch m. o. w. deutlich wahrnehmbaren krankhaften Störungen mit schleichendem Charakter gegeben. Besonders deutlich waren dieselben zuletzt im Fall 2, wo neben langsamer Abmagerung und Kreuzschwäche auch schwerere Störungen in der Verdauung, die sich klinisch als Pansenparese manifestierten, eintraten. Da im Fall 2 ausser der Leberzellenwucherung, Milzschwellung und ikterischen Verfärbung der Subkutis und des Fettes bei der Sektion nichts Pathologisches gefunden werden konnte, so ist wohl die Annahme gerechtfertigt, dass die genannten Krankheitssymptome durch das verhältnismässig kleine Adenom verursacht worden sind, und wir hätten also hier ein Bei-

spiel dafür, dass die Grösse des Tumors allein für den Eintritt von Störungen nicht immer massgebend zu sein braucht.

Die Frage, warum und auf welche Weise dieser kleine Tumor krankhaft gewirkt hat, ist schwer zu beantworten. Die pathologisch-anatomisch sehr schön wahrnehmbare Milzstauung und die möglicherweise ebenfalls durch venöse Stauungsverhältnisse ausgelöste Pansenparese zwingen zu der Annahme einer Störung im Pfortaderkreislauf. Auf welche Weise freilich dieselbe bewirkt werden konnte, ob etwa rein mechanisch infolge Kompression der Pfortader durch den zentral gelegenen Tumor, bleibe dahin gestellt.

Fall 1 zeigte als pathologisch-anatomische Besonderheiten einmal die zentrale Nekrose, sodann die Verwachsung mit dem Pankreas, Eigentümlichkeiten, wie sie ja sonst den Karzinomen zukommen. Indessen sprachen sowohl das Fehlen jeglicher Metastasen als auch der mikroskopische Befund mehr für die Zugehörigkeit zur Adenomgruppe.

Beiden Fällen gemeinsam war die gleichzeitig bestehende geringgradige Distomatose der Leber, eine Begleiterscheinung der Adenombildung, die bisher von fast allen Autoren übereinstimmend gemeldet worden ist. Es ist aber kaum anzunehmen, dass diesem Moment eine besondere kausale Bedeutung zukommt, obgleich wir wissen, dass öfters infolge des durch diese Parasiten ausgeübten Reizes auf die Schleimhaut der Gallengänge adenomatöse Wucherungen zustandekommen.

Literatur.

1. Bruckmüller, Lehrbuch der pathologischen Zootomie der Haustiere, 1869, S. 495.
2. Pütz, Lehrbuch der allg. chirurgischen Veterinär-Pathologie und -Therapie, 1874, S. 149.
3. Bollinger, *Adenom der Leber beim Rinde.* Münchener Jahresbericht 1876—77, S. 34.
4. Siedamgrotzky, Sächsischer Veterinärbericht, 1878, S. 32.
5. Martin, *Adenoma papilliferum der Leber mit teilweiser colloider Entartung des Stroma vom Rinde.* Münchener Jahresbericht 1882—83. S. 117—119.

6. Kitt, *Leberkrebs beim Rinde.* Münchener Jahresbericht 1894—95, S. 37.
7. Besnoit, *Contribution à l'étude du cancer hépatique primitif. Epithéliome trabéculaire du foie chez une vache.* Revue vétérinaire, 1895, Heft 6, 7 et 8.
8. Blanc, *Carcinome primitif du foie du bœuf, se propageant par embolies dans le même organe.* Journal de médecine vétérinaire, 1898, S. 385 u. ff. (Mit 3 Figuren.)
9. Casper, Pathologie der Geschwülste bei Tieren. Wiesbaden, 1899.
10. Kitt, Pathologische Anatomie der Haustiere, 1900, 1. Band, S. 560 u. ff.
11. Friedberger und Fröhner, Lehrbuch der speziellen Pathologie und Therapie der Haustiere, 1900, 1. Bd. S. 349.
12. Moussu, Traité des maladies du bétail, Paris, 1902, S. 275.
13. Wilhelmi, *Zwei Fälle von primärem Lebercarcinom beim Rindvieh.* Schweizer Archiv f. Tierheilkunde, 1903, S. 156.
14. Trotter, *Primary Adeno-Carcinoma of the liver.* The Journal of comparative Pathology and Therapeutics, 1904, S. 129 u. ff. (Mit 5 Figuren).
15. Trotter, *Supplementary Note on Adeno-Carcinoma of the liver.* Ebenda, 1905, S. 143.
16. Hutyra und Marek, Spezielle Pathologie und Therapie der Haustiere, 1906, 2 Bd., S. 449.
17. Schlegel, Zeitschrift für Tiermedizin, 1908, S. 269 u. ff.