Zeitschrift: Schweizer Archiv für Tierheilkunde SAT : die Fachzeitschrift für Tierärztinnen und Tierärzte = Archives Suisses de Médecine Vétérinaire ASMV : la revue professionnelle des vétérinaires

Herausgeber: Gesellschaft Schweizer Tierärztinnen und Tierärzte

Band: 50 (1908)

Heft: 6

Artikel: Untersuchungen über die Evolution und Involution der Uterusmucosa vom Rind [Fortsetzung]

Autor: Hilty, Heinrich

DOI: https://doi.org/10.5169/seals-590180

Nutzungsbedingungen

Die ETH-Bibliothek ist die Anbieterin der digitalisierten Zeitschriften auf E-Periodica. Sie besitzt keine Urheberrechte an den Zeitschriften und ist nicht verantwortlich für deren Inhalte. Die Rechte liegen in der Regel bei den Herausgebern beziehungsweise den externen Rechteinhabern. Das Veröffentlichen von Bildern in Print- und Online-Publikationen sowie auf Social Media-Kanälen oder Webseiten ist nur mit vorheriger Genehmigung der Rechteinhaber erlaubt. Mehr erfahren

Conditions d'utilisation

L'ETH Library est le fournisseur des revues numérisées. Elle ne détient aucun droit d'auteur sur les revues et n'est pas responsable de leur contenu. En règle générale, les droits sont détenus par les éditeurs ou les détenteurs de droits externes. La reproduction d'images dans des publications imprimées ou en ligne ainsi que sur des canaux de médias sociaux ou des sites web n'est autorisée qu'avec l'accord préalable des détenteurs des droits. En savoir plus

Terms of use

The ETH Library is the provider of the digitised journals. It does not own any copyrights to the journals and is not responsible for their content. The rights usually lie with the publishers or the external rights holders. Publishing images in print and online publications, as well as on social media channels or websites, is only permitted with the prior consent of the rights holders. Find out more

Download PDF: 05.12.2025

ETH-Bibliothek Zürich, E-Periodica, https://www.e-periodica.ch

4. **Fall Schlegel.** Massenhafte, generalisierte, stecknadelkopf- bis haselnussgrosse Geschwulststadien in Lunge, Leber, Nieren, Pleura, Peritoneum und Lymphknoten.

In einem zweiten Falle eines von der Subkutis des Oberkiefers ausgehenden kindskopfgrossen Rundzellensarkoms mit zahlreichen Metastasen in Lunge, Niere, Herzbeutel und Brustfell soll sich die generalisierte Sarkomatose innerhalb 4½ Jahren entwickelt haben.

Ob auch die beiden von Hendricks[9]) und Lövy[10]) bekannt gegebenen sekundären Sarkombildungen in den Lungen mit meinem Fall verglichen werden können, erscheint mir sehr fraglich. Dagegen hat der von Knoll beschriebene Fall eines Rippensarkoms mit dem meinigen viel Ähnlichkeit.

Untersuchungen über die Evolution und Involution der Uterusmucosa vom Rind.

Von Dr. Heinrich Hilty, Tierarzt von Grabs (St. Gallen).

(Fortsetzung.)

c.

Puerperaler Uterus.

Friedländer (15) hat bekanntlich die ersten wichtigen Untersuchungen über die Regeneration der Uterusmucosa beim Menschen vorgenommen. Er wies nach, dass an der Placentarstelle die Regeneration der Schleimhaut von den persistenten blinden Drüsenenden ausgehe und sich dann auf die Innenfläche des Uterus verbreite. Leopold (23), Wyder, Kundrat, Engelmann u. a. m. bestätigten und vervollkommneten die Befunde Friedländers in ihren wesentlichen Punkten.

Diesen Untersuchungen beim Menschen folgten andere über die Nager von Duval, Strahl, Rathke. Duva

---

[9]) Annales de méd. vét., 1901, S. 79.

[10]) Allatorvosi dapok. 1904, S. 689. Vgl. Jahresbericht von Ellenberger und Schütz.

fand beim Kaninchen, dass die blosgelegte Oberfläche der Placentarstelle sogleich von der Schleimhaut der umliegenden Teile bedeckt werde. Bei der Ratte und der Maus dagegen nahm der gleiche Autor an, dass die Schleimhaut sich durch Chorionzellen ersetze. Strahl fand bei der Maus, dass die Regeneration der Schleimhaut durch das Vorrücken des Epithels auf den entblössten Teil stattfinde.

Über die Regeneration der Uterusmucosa, bezw. der regressiven Veränderungen der Karunkeln beim Rinde existieren zurzeit nur äusserst spärliche Angaben. Glücklicherweise verfüge ich über ein ziemlich reichliches Material, herrührend von Kühen aus verschiedenen Phasen in der Rückbildung des Uterus.

I. Präparat.

Mein erstes puerperales Präparat entstammt einem Uterus drei Tage nach der Geburt. Bezügliches Tier hatte zweimal gekalbt und musste infolge Gebärparese notgeschlachtet werden.

Uterusmucosa und Karunkelstiele erscheinen stark ödematös infiltriert. Die Karunkeln haben nachfolgende durchschnittliche Ausdehnungen: Länge 7,4 *cm*; Breite 5 *cm*, Tiefe 1,7 *cm*. Die Länge des Karunkelstieles beträgt durchschnittlich 2,2 *cm*, dessen Stärke 12 *mm*. Das Aussehen der Karunkeln scheint auf eine Kontraktion des Gewebes zu deuten, denn das Gewebe hat festeres, kompakteres Aussehen. Immerhin sind die Vertiefungen der Oberfläche, die Follikelausmündungen noch deutlich sichtbar. Die grösseren derselben haben noch 3 *mm* Durchmesser. Schneiden wir einen der Karunkeln quer durch, so bietet sich uns folgendes Bild dar. Der Karunkel sitzt raupenförmig mit ventraler Einbuchtung dem Karunkelstiele auf. Hervortretend zeigt sich ein radiärer Verlauf der Blutgefässe. Der Querschnitt des Karunkels hat wesentlich dunklere Färbung als der des Karunkelstieles. Am Karunkel selbst unterscheidet sich eine

deutliche Rand- und eine zentrale Zone; erstere kennzeichnet sich bei allen Schnitten durch mehr oder weniger zahlreich auftretende Blutextravasate.

Mikroskopisches.

Die Muscularis uteri hat eine durchschnittliche Stärke von 2,08 *mm*. Zahlreiche kleinste Gefässe durchqueren die kompakte Muskellage.

Sie grenzt sich scharf vom Stratum vasculare ab. Letzteres hat in den Karunkelbezirken eine vertikale Ausdehnung von 1,92 *mm*.

Die Stärke der Muscularis mucosae im Karunkelbezirk beträgt 1,28 *mm*, im Karunkelzwischenbezirk 1,1 *mm*. Gegen die Propria zu zeigt sich Auflockerung ihrer Bündel. Besonders ist dies im Karunkelbezirk der Fall. Einzelne kleinste Muskelbündel sind direkt in das dichtere Bindegewebe der Propria vorgelagert. Propria und Muscularis mucosae greifen im allgemeinen wellenförmig in einander, sind somit fest unter sich verbunden. Die Propria mucosa lässt bereits etwelche dichtere Anordnung ihrer eingelagerten bindegewebigen Elemente auftreten.

Der Karunkelbezirk der Mucosa besitzt nur wenige Drüsentubuli. Derselbe ist in einer Tiefe, von der Basis des Karunkels ausgehend, von 3,6 *mm* vollständig drüsenfrei. Die Verteilung im Karunkelzwischenbezirk ist nicht unterschiedlich im Vergleich zu dem zuletzt beschriebenen graviden Uterus. Die Ausführungsgänge haben einen durchschnittlichen Abstand von 860 μ. Längsschnitte repräsentieren zahlreich gewundene Tubuli, sowie eine mannigfache Teilung derselben. Auffallend ist das Fehlen der dunkelgefärbten, beim graviden Uterus zahlreich auftretenden Epithelhaufen der blinden Drüsenenden. Es ist dies ein Beweis der Sistierung von Epithelwucherung an den Tubuli. Die Abstände der einzelnen Tubuli in der Tiefe der Propria betragen durchschnittlich 160 μ. Also sind die Entfernungen

hier noch bedeutender als in den ersten Stadien der Gravidität. Nur ganz wenige Drüsenquerschnitte zeigen Inhalt, der aus wenigen Zelltrümmern zu bestehen scheint. Die bindegewebigen lockeren Scheiden der Tubuli beginnen sich am Ende derselben zu verdichten. Bemerkenswert ist in diesem Stadium, dass die Konturen der einzelnen Drüsenzellen weniger scharf begrenzt erscheinen; es scheint sich hier eine allmähliche Schrumpfung bemerkbar zu machen. Die Masse der Drüsen sind:

	Ausführungsgänge	Drüsenenden
Lumen D. ...	144.	50.
Epithel	20.	16.

Die Gefässe sind im Stratum vasculare in der üblichen Anzahl vertreten. Der Verlauf der grösseren Arterien ist allenthalben ein stark geschlängelter, korkzieherartig gewundener. Die Wandung der Arterien zeigt starke Dickenverhältnisse. Die Venen dagegen sind auffallend dünnwandig, dabei weit und mit verschiedenartig geformten Lumen versehen. Die meisten dieser Venen treten infolge ihrer Blutfüllung stark hervor, welche Erscheinung besonders im Karunkelbezirk auffällig ist. Die Masse betragen:

		Stratum vascul.	Prop. muc. Kar.	Strat. cell.
Arterien	Lumen ...	240.	140.	36.
	Wandg ...	180.	160.	24.
Venen	Lumen ...	400.	400.	120.
	Wandg. ...	142.	24.	15.

Bezüglich des Karunkels habe ich schon eingehends betont, dass sein Aussehen hier bereits auf eine kompaktere Struktur des Gewebes schliessen lässt. Der mikroskopische

Befund bestätigt dasselbe. Auffallend zeigt sich an allen vorliegenden Schnitten das übereinstimmende Fehlen der bisherigen scharfkantigen Begrenzung der Epithelauskleidung der Follikel. Die Epithelzellen scheinen einer allgemeinen Schrumpfung anheimzufallen. Das Epithel löst sich teilweise von seiner Unterlage ab, und findet sich zu unregelmässigen Zelltrümmerhaufen gelagert im Follikelraum. In den Follikeln, die infolge des Schrumpfungsprozesses auch kleiner geworden sind, befinden sich nebenbei noch Reste der Chorionzotten. Letztere heben sich durch die dunklere Färbung hervor. Die Schrumpfung des Karunkels tritt an der Peripherie markanter zutage: an dessen Basis sind Follikel und Epithel noch wesentlich vollständiger. Die Follikel der Peripherie sind meist durch Zelltrümmerhaufen ausgefüllt. Damit ist der schöne, wabenförmige Bau des Karunkels geschwunden. Besonderer Erwähnung bedürfen aber die auf der ganzen Fläche des Karunkelgewebes, speziell aber an dessen Peripherie auftretenden, durch die Eosinfärbung prägnant hervortretenden, grösseren und kleineren Blutextravasate. Diese bemerkt man schon makroskopisch auf Quer- und Längsschnitten der Karunkeln. Diese Blutungen ins puerperale Karunkelgewebe lassen sich einerseits durch beschriebenen Zerfalls- und Schrumpfungsprozess des Gewebes, sowie anderseits durch die post partum eintretenden Uteruskontraktionen genügend erklären. Mit diesen sind die späterhin erscheinenden Pigmentanhäufungen an der Peripherie des Karunkels ursächlich verwandt. Überall in den Follikeln findet man infolge Eröffnung der Kapillaren und Venenräume kleinere und grössere Mengen roter Blutkörperchen isoliert vor. Die grösseren Follikel an der Basis des Karunkels zeigen noch Durchmesser von 80—90 μ. Das periphere Karunkelgewebe zeigt die weitgehendste Schrumpfung. Der genannte Rückbildungsprozess ähnelt hier einer Erweichung der zelligen Elemente und deren Verbindungen. Die Kerne der Rund- und Spindelzellen erscheinen noch deutlich, wogegen das

Zellprotoplasma in Schwund begriffen ist. Die an der Peripherie der Karunkel vorkommenden Hämorrhagien haben ihre Ursache ebenfalls im Fortschreiten genannter Schrumpfung, dem Zerfall der Gefässendothelien, in Verbindung mit der sich in diesem Stadium geltend machenden Uteruskontraktion. Anderseits ist das Entstehen dieser puerperalen Hämorrhagien im Karunkelgewebe durch die grosse Zahl der weiten und mit einem einfachen dünnen Epithel bekleideten Kapillaren erklärlich, d. h. begünstigt. Pigmentbildungen können in diesem Stadium bei keinem der vielen Präparate konstatiert werden.

Mit dem Aufhören von Stoffwechsel und Zirkulation im Karunkel, als dem Zeitpunkte der stattgehabten Geburt, geht also das Karunkelgewebe genannter Schrumpfung einer regressiven Veränderung entgegen. Der Vorgang scheint nicht in einer einfachen Atrophie zu endigen, sondern es handelt sich um eine fettige Entartung, welche Art der Umwandlung bereits Frank (12), De Bruin (5) und Schmalz (38) in ihren Lehrbüchern über Geburtshülfe anführen. Als Spaltungsprodukt der hier eintretenden Vorgänge treten die post partum sich stets mehr oder weniger geltend machenden Lochien auf. Die Lochien sind bekanntermassen bräunlich gefärbt, bestehen hauptsächlich aus mit Blut getränktem Sekret, enthalten auch Uterusepithelien, Leukozyten und Fetttröpfchen. Das Anfangsstadium der Karunkelschrumpfung scheint in einer sogenannten Koagulationsnekrose, wie Weigert den Vorgang nennt, zu bestehen. Denn schon bei der Betrachtung der Präparate mit unbewaffnetem Auge tritt eine mehr grau durchscheinende, mattweisse bis blassgelbliche Färbung besonders der peripheren Karunkelgewebspartie hervor. An der Basis des Karunkels sind die Zellkerne noch deutlich, dagegen nehmen sie an der Peripherie kernfärbende Substanzen nur schwach auf. Später schwinden die Kerne fast vollständig, die Zelle stellt mehr eine homogene, schollige Masse dar. Diese Massen unterliegen nun einer fettigen Metamorphose.

II. Präparat.

Nachfolgende Beschreibung betrifft die regressive Veränderung bis zum fünften Tage post partum. Das Organ entstammt einer wegen Gebärparese notgeschlachteten, zum zweiten Male gekalbten Kuh. Zur Verfügung steht mir ein Stück Uteruswand mit mehreren anhaftenden Karunkeln.

Die Mucosa erscheint auch hier noch stark ödematös infiltriert, infolge dessen löst sich dieselbe im Verlaufe der Gefässschichte ziemlich leicht von der Muscularis uteri. Diese Trennung ist leichter vorzunehmen im Karunkelbezirk, als im Karunkelzwischenbezirk. Die noch gestielten Karunkeln zeigen maximale Masse.

Längendurchmesser: 4,5 *cm*.
Breitendurchmesser: 3,6 *cm*.
Tiefendurchmesser: 1,3 *cm*.

Die stielartige Verlängerung des Karunkels erreicht eine maximale Länge von 1,5 *cm* bei einer durchschnittlichen Stärke von 4 *mm*.

Die Karunkeloberfläche ist glatter, ebener geworden. Die Struktur ist eine wesentlich kompaktere. An Stelle der bisher mehr trichterförmigen Buchten beobachtet man an der Oberfläche nunmehr wellenförmige Vertiefungen. Die Festigkeit, der Kontraktionszustand des Karunkelgewebes, ist merklich fortgeschritten, der Karunkel fühlt sich hart und derb an. Bei Quer- und Längsschnitten durch den Karunkel treten auch hier noch Spuren von Hämorrhagien auf in Form dunkler, strahlenförmig verteilter Streifen der peripheren Zone.

Mikroskopisches.

Die Muscularis uteri trennt sich deutlich in eine äussere, längsverlaufende, 480 μ starke Schichte, sowie in die innere, zirkulär gerichtete, hier 1,28 *mm* starke Schicht. Sie hat kompakteres Aussehen und ist speziell in den Karunkelbezirken nur lose mit dem Stratum vasculare in Verbindung.

Die bindegewebigen Inseln im Stratum vasculare weisen vertikale Ausdehnungen bis 2,56 *mm* auf. Es besteht ein starker Grössenunterschied bei den Gefässen des Karunkelbezirks. Der durchschnittliche Abstand derselben im Stratum vasculare beträgt 300—320 μ. Bemerkenswert ist hier bereits eine beginnende Verstärkung der Gefässwandungen, wovon besonders die Arterien betroffen sind. Die grossen Venenlumina sind infolge der Uteruskontraktionen meist zusammengefallen, zeigen mannigfaltige, unregelmässige Faltungen. Das intervasculäre Bindegewebe des Stratum vasculare hat eine dichtere Lagerung aufzuweisen. Arterien und Venen, besonders die letztern, sind mit Blutkörperchen mehr oder weniger angefüllt.

Die Muscularis mucosae zeigt im Karunkelbezirk infolge Auseinanderdrängen durch die Gefässe, eine teilweise Auflösung in Muskelbalken. Immerhin bleibt sie mit der Propria mucosae in inniger Verbindung.

Die Innenschicht der Mucosa weist im Karunkelzwischenbezirk eine Stärke von 1,3 *mm* auf; im Karunkelbezirk eine solche von 5,12 *mm*.

Im Karunkelbezirk der Propria mucosae beschränkt sich die Verbreitung der Drüsentubuli auf die nächste Umgebung der Muscularis mucosae. Dieselben sind zugleich an dieser Stelle spärlicher vertreten. Die dichten Epithelhaufen der Drüsenenden bei den graviden Präparaten finden sich nicht mehr. Dagegen beginnt hier in der Epithelauskleidung der Tubuli eine gewisse Lockerung, deren Elemente bemerkbar zu machen. Die Zellkerne erscheinen noch deutlich, wogegen das Zellprotoplasma teilweise schwindet, eine Schrumpfung eingeht. Infolgedessen erscheinen einzelne Tubuli mit Zelltrümmern teilweise angefüllt. Unter diesen Zelltetritusmassen finden sich zahlreiche Leukozyten. Es ist festzustellen, dass mit der Rückbildung des Karunkels selbst auch eine Umwandlung am Drüsensystem der Uteruswand vor sich geht. Die Lumina betragen in den

	Ausführungsgängen	Drüsenenden
Lumen D. ...	80 μ,	44 μ
Epithel	= 10 μ bezw.	= 8 10 μ

Die Ausführungsgänge der Drüsen liegen durchschnittlich 850—900 μ auseinander.

Bezüglich Verteilung und Anzahl der Gefässe bestehen die beschriebenen Verhältnisse.

Dagegen ist in der Struktur eine Verstärkung besonders der Arterienwandung bemerkbar. Diese Verstärkung scheint besonders die Intima zu betreffen. Ich werde bei den folgenden Präparaten genauer darauf eintreten. Die hier vorhandenen Masse betragen:

		Strat. vasc.	Karunkelbezirk der Propria	Strat. cell.
Arterien	Lumen ...	700 .	120 .	40 .
	Wandg. ...	480 .	160 .	36 .
	Intima ...	40 .	40 .	
	Media ...	260 .	80 .	
	Advent ...	180 .	40 .	
Venen	Lumen ...	368 .	360 .	230 .
	Wandg. ...	180 .	160 .	8 .

Die früher erwähnte Struktur des Karunkels ist bereits vollständig geschwunden. Das Balken- und Kryptennetz des Karunkels hat eine Umwandlung zu verzeichnen, infolge deren dasselbe vollständig verloren gegangen ist, und der Karunkel dagegen mehr einem strukturlosen Zelltrümmerhaufen ähnelt. An der Basis des Karunkels sind noch wenige unvollständige Follikelräume erhalten geblieben. Die Hauptbalken des Karunkels lassen sich noch einigermassen aus einer strahligen Anordnung erkennen.

Die Verstärkung an den Gefässwandungen ist bereits bis an die Basis des Karunkels zu verfolgen. Die Wandungen der kleinsten Venen und der Kapillaren bestehen noch aus einem einfachen Endothelrohr; deren Lumina sind angefüllt mit Blutgerinnseln. Viele Kapillaren sind durch Aneinanderlegen ihrer Wände geschlossen.

Als eine neue Erscheinung treten nun an der Peripherie des Karunkels spärliche Pigmentbildungen auf in Form dunkler, mehr oder weniger zu Gruppen vereinigter Körner. Dieselben sind ein Zerfallsprodukt der roten Blutkörperchen. Dieses Blutpigment tritt hier nicht in kristallinischer Form auf, sondern bildet gröbere oder feinere Kugeln und Körnchen. Dieses körnige Hämosiderin ist bei vorliegenden Präparaten nur an der peripheren Zone des Karunkelgewebes anzutreffen, somit macht sich auch diese regressive Veränderung zentripetal geltend.

Auf allen mit der konzentrierten alkoholischen Lösung von Sudan gefärbten mikroskopischen Schnitten lässt sich das Vorhandensein von rötlich gefärbten Fetttröpfchen konstatieren. Teilweise zeigen diese gleich Vakuolen aussehenden Fetttropfen mehr gelbliche Färbung. Diese rot bis gelb gefärbten Tropfen finden sich teils einzeln im interstitiellen Gewebe zertreut, teils gruppenweise vereint vor, teils sind dieselben mehr reihenförmig angeordnet. Einzelne scheinen miteinander zu verschmelzen. Hin und wieder beobachtet man an den Tropfen selbst ein oder zwei Rundzellen. Die Fetttropfen selbst nehmen die drei- bis fünffache Grösse der Rundzellen ein. Vorherrschend finden sich diese Fettzellen in noch teilweise erhaltenen Follikelräumen. Im Protoplasmaleib vieler Zellen sind bei starken Vergrösserungen neben dem Zellkern ein- oder auch mehrere rot-gelb gefärbte Fetttröpfchen festzustellen, manchmal sind dieselben ganz erfüllt davon. Mit Vorliebe zeigen sich diese Fettzellen gruppenweise vereinigt in den ehemaligen Follikelräumen. Sie finden sich jedoch nicht nur im Karunkel selbst, sondern auch in

der Propria beider Bezirke und hauptsächlich in den Drüsenschläuchen. **Die beschriebenen Befunde beweisen, dass das Karunkelgewebe einer fettingen Entartung anheimfällt und dass auch im Drüsenepithel derselbe Vorgang angetroffen wird.**

III. Präparat.

Vorliegendes Uterusspräparat entstammt einem Uterus 7 Tage post partum. Das Tier wurde eines chirurgischen Leidens wegen geschlachtet.

Makroskopisch zeigt sich die Mucosa, im Vergleiche zu derjenigen voriger Uteri, nur noch wenig verbreitet. Das ödematöse Aussehen ist zum grössten Teile verschwunden. Vor allem aber haben die Karunkel eine bedeutende Volumenverminderung aufzuweisen. Die stielartige Verbindung zwischen Mucosa und Karunkel beträgt maximal nur noch 0,4 *cm* in der Länge und bis 5 *mm* in der Stärke. Der Karunkelstiel hat kompakte Struktur. Die Maximalmaße der Karunkel sind: Länge 2,5 *cm*; Breite 1,3 *cm*; Tiefe 0,65 *cm*. Bei einer grossen Anzahl Karunkeln hat sich die stielartige Verbindung zurückgebildet, der Karunkel sitzt diesfalls mit breiter Basis der Mucosainnenfläche auf. Die Karunkel selbst besitzen die Form kappenförmiger Erhebungen. Die Oberfläche ist wenig konvex. Die Buchten und wellenförmigen Vertiefungen früherer Präparate haben sich abgeflacht. Die periphere Linie der Karunkel verläuft nunmehr gerade. Die Färbung ist meist eine rötlich-braune. Allenthalben ist die gesamte Innenfläche des Uterus von einer braun-roten Schicht bedeckt, die sich leicht abstreifen lässt. Auf der Oberfläche einiger Karunkeln selbst kann man noch zahlreiche kleine, feine hämorrhagische Punkte wahrnehmen.

Mikroskopisches.

Der mikroskopische Befund zeitigt vor allem ein deutliches Fortschreiten im Kontraktionszustand der Uteruswand.

Die Stärke der längsverlaufenden Schicht der Muscularis uteri beträgt 640 μ; die der zirkulär verlaufenden Schicht

1,28 *mm*. Die Serosa zeigt 160 μ. Die lose Verbindung der Muscularis uteri mit dem Stratum vasculare besteht besonders im Karunkelbezirk fort. Die bindegewebigen Inseln des Stratums betragen in genanntem Bezirke bis 2,46 *mm*, im Karunkelzwischenbezirk zeigen dieselben höchstens 0,72 *mm* Stärke.

Den grössten Unterschied an vorliegenden Schnitten zeigen jedoch die Gefässe. Die Annahme, dass die Gefässe durch die Uteruskontraktion so zusammengepresst werden, dass ihr Lumen nicht mehr existiert, beziehungsweise verschwindet, kann wohl für die venösen Gefässe und Kapillaren zutreffend sein. Für die grösseren, mit dicken Wandungen versehenen Gefässe, die Arterien, jedoch ist diese Annahme nicht zulässig. Während bei der Involution des menschlichen Uterus das Lumen der an der Placentarstelle liegenden grossen Gefässe durch Blutgerinnsel verstopft wird und durch Organisation derselben definitiv geschlossen wird, welchen Vorgang schon Virchow als puerperale Trombose bezeichnet hat, können ähnliche Vorgänge bei unserem Präparate höchstens bei den Kapillaren festgestellt werden. Beim Menschen sind diese regressiven Veränderungen an den Gefässen beschrieben worden von Schröder (30) und Spiegelberg (32), von Balin (1), Leopold (33), Kundrat (22) und Engelmann, ferner durch Friedländer (15).

Balin (1) kommt bei seinen Untersuchungen über die Veränderungen, welche die Blutgefässe in Uterusmuskulatur und Mucosa während des Puerperiums erfahren, zu nachstehendem Resultate: „Die Arterien zeigen eine Zellgewebewucherung der Intima, sowohl in der Richtung des Lumens, als in derjenigen der Media. Der Prozess führt zur Obliteration und zur fettigen Degeneration der Media. Bei den grossen Venen führt die Intimaverdickung nicht zur Obliteration, bei den kleinen Venen wohl; diese gehen in eine fettige Degeneration über.

Heschl (18) hat sich überzeugt, dass die Venen

samt dem grössten Teile der Kapillaren zurückgebildet werden, indem ihre Wandungen in den Prozess des Fettumsatzes einbezogen werden, nachdem sie durch die Kontraktion des Uterus höchst wahrscheinlich schon lange aufgehört haben, Blut zu führen. Die Arterien, sagt Heschl, stellen keine besonderen Eigentümlichkeiten dar; sie bleiben vielleicht für immer vergrössert und vermehrt.

Naegele (26) und Spiegelberg (32) sprechen sich für die fettige Degeneration der Gefässe aus, doch nimmt letzterer selbe nur in den Kapillaren an. Auch Scanzoni (31) ist dieser Ansicht.

Es ist von besonderem Interesse, da bezügliche Untersuchungen hier noch gänzlich fehlen, wie sich obige Veränderungen beim Rindsuterus im Puerperium gestalten; ob sich dieselben ähnlich, wie beim Menschen oder anders verhalten.

Gerade das Verhalten der Gefässe post partum bietet so viel Typisches, wie die folgenden Präparate aufweisen, dass eine genaue Auseinanderlegung der herrschenden Verhältnisse folgen muss.

Die Wandungen der Arterien sind beträchtlich dicker, als jene in jungfräulichen Uteris. Die Präparate aus puerperalen Uteris beweisen, dass dies um so mehr der Fall, vor je längerer Zeit die Geburt stattgefunden hat. Den Höhepunkt erreichen diese Veränderungen etwa zwischen der zweiten und dritten Woche post partum. Mit jener Verdickung aber geht Hand in Hand eine Verengerung des Lumens. Es braucht diese Verengerung ein gewisses Mass nicht zu überschreiten, und die Arterie persistiert dann als solche, wenn auch in bedeutend verengertem Zustande, oder aber es kommt schliesslich zur gänzlichen Obliteration derselben, wie dies bei nachfolgenden Präparaten vielfach zu beobachten ist.

Was die Verdickung der Wandungen in ihrem Verhältnisse zu den entsprechenden Lumina anlangt, so haben mir Messungen ergeben, dass sich die Wanddicke dieser Ge-

fässe zur Lichtung, je nach der Zeit, die post partum schon verflossen ist, und der Entfernung von der Uterusinnenfläche, verhält, wie 2, bezw. 3, 4 : 1. Die Verdickung ist wesentlich durch eine Verbreiterung der Intima bedingt. Je dicker die Intima, um so enger das Gefässlumen, dessen Gestaltung übrigens eine sehr verschiedene ist, je nachdem eben die Intima des Gefässes total oder nur partiell jene Hypertrophie eingeht, die ich später noch des näheren betrachten werde. Meist finden sich die Arterien blutleer, nur gegen die Innenfläche zu zeigen sie vielfach Inhalt; hie und da liegen im Lumen einige spindelförmige, einkernige, dem Endothel ähnliche Zellen.

Die Venen sind teils zusammengefallen, teils klaffend, meist mit sehr unregelmässigem, winkligem und nur selten rundem Lumen. Ihre Wand ist durchschnittlich überaus dünn, von kapillarem Habitus; aber auch sie zeigen stellenweise Verdickungen, entgegen den Befunden Balins. Die Lumina enthalten teils vereinzelte Gruppen von isolierten Blutkörperchen, teils aber frische oder ältere Koagula, die bei meinen Präparaten infolge der Eosinfärbung intensiv hervortreten.

Auch das interstitielle Bindegewebe zwischen den stärkeren Gefässen der gesamten Mucosa ist vermehrt und zwar in um so bedeutenderem Grade, je grösser der Zeitabschnitt seit der Geburt ist, und je näher sie der Mucosainnenfläche anliegen. Schon während der Trächtigkeit kommt es zu einer reichlichen Neubildung von Bindesubstanz im Gewebe des Uterus. Dieses hier befindliche Bindegewebe erfährt nach der Geburt eine Konzentration, vielleicht dazu noch etwelche Vermehrung. Es verschmilzt dasselbe dabei mehr und mehr mit der Adventitia nachbarlicher Gefässe, so dass die äusseren Begrenzungen jener nach und nach besonders nach der Innenfläche zu verschwinden.

Dass sich an diesem Verschmelzungsprozesse auch die Adventitia aktiv beteiligt, ist mir darum sehr wahrscheinlich,

weil ich an verschiedenen Stellen entschiedene Bindegewebswucherungen in der Adventitia selbst wahrgenommen habe.

Was nun die vorhin erwähnte Verdickung der Intima im besonderen betrifft, so bietet dieselbe bei den einzelnen Arterien verschiedene Eigentümlichkeiten dar. Es ist diese Verdickung eine vorwiegend konzentrisch fortschreitende. Es liegt in diesem Prozesse offenbar das wesentlichste Moment der Rückbildung der Uterusgefässe post partum. Vermittelt wird die Verdickung der Intima durch junges, zartes, mit einer grösseren oder geringeren Menge spindelförmiger Zellen versehenes Bindegewebe, das in der Intima, der innersten Gefässschicht sich bildet. Der ganze Prozess ist ein scheinbar nur sehr langsam, aber doch kontinuierlich fortschreitender, und führt schliesslich zu starker Verengerung und hie und da selbst zum kompletten Gefässverschlusse. Die Hypertrophie des Bindegewebes in der Intima ist um so augenfälliger ausgeprägt, je mehr Zeit seit der letzten Geburt verstrichen ist, und je näher der Mucosainnenfläche, speziell des Karunkelbezirks, wir untersuchen.

Was die nähere Lokalisation dieses Wucherungsprozesses betrifft, so ergreift derselbe (ich gehe hier von der Betrachtung der Gefässquerschnitte aus, deren mikroskopische Bilder von selbst sprechen) entweder die Intima in ihrer ganzen Peripherie gleichmässig, oder er beschränkt sich auf eine oder mehrere Stellen des Umfanges. Ich will letzteren Fall zuerst besprechen. Man findet schon kurze Zeit nach dem Kalben, also hier bereits mit dem fünften bis siebenten Tage, wenn man die Querschnitte der grösseren Arterien im Stratum vasculare und speziell der Innenschicht ins Auge fasst, dass hie und da eine oder mehrere, noch kleine, buckelförmige Erhebungen durch die an diesen Stellen augenscheinlich verdickte Intima gebildet, in die Gefässlichtung hineinragen. Fand die Bindegewebswucherung nur an einer Stelle des inneren Umfanges statt, so findet sich in späterer Zeit das Gefässlumen durch das Hereindrängen der sich mehr und

mehr verbreitenden Intima seitlich verengt, und endlich in einen schmalen, exzentrisch gelegenen, mit Endothel ausgekleideten Spalt umgewandelt (Fig. 4 u. 5). Kam die Verdickung an zwei gerade gegenüberliegenden Stellen der Intima zustande, und schreitet selbe beiderseits gleichmässig vorwärts, so bildet das Gefässlumen schliesslich eine in der Mitte befindliche Spalte, die an beiden Enden etwas weiter ist (Fig. VIII). Manchmal finden sich auch mehrere solcher Protuberanzen von sehr verschiedener Grösse in das Gefässinnere hineinragend. In diesem Falle stellt dann letzteres eine ganz unregelmässige Figur dar (Fig. VII). Endlich kann es in einzelnen Arterien auf diese Weise zum gänzlichen Schwunde des Lumens, zur Obliteration kommen. Es zeigt sich dann die ursprüngliche Gefässlichtung ausgefüllt durch einen soliden, bindegewebigen Pfropf mit mehr oder weniger zahlreichen in denselben eingebetteten, spindelförmigen Zellen (Fig. IX).

Diese soeben beschriebene Art der Obliteration von Gefässen kann nach Rokitansky (39) auch an anderen Stellen im Organismus vorkommen. Er sagt: „In manchen Fällen fehlt die Trombusbildung, und dann kommt die Schliessung des Gefässes durch die Verengerung desselben und die Bindegewebswucherung der inneren Gefässhaut zustande.“

Die teils mehr lokal, teils aber auch die ganze Intima ergreifenden Bindegewebswucherungen breiten sich jedoch nicht immer bloss zentripetal nach der Richtung des Lumens aus, sondern schreiten oft auch gegen die Media zu fort. Bleibt der Prozess auf kleinere Stellen beschränkt, so sieht man im Gefässquerschnitt zwischen Intima und Media bald grössere, bald kleinere, helle, weisse Flecken mit unregelmässiger Begrenzung eingelagert (Fig. X). Die Media wird durch dieses junge Gewebe an den betreffenden Stellen entweder nur teilweise substituiert und somit verdünnt, oder sie wird hie und da ganz durchbrochen, so dass dann die gewucherte Intima und Adventitia miteinander verschmelzen

(Fig. VI). Balin führt dieses Verhalten der Intima in seinen Befunden vom menschlichen Uterus ebenfalls an.

Damit will ich nun auf das Verhalten der Media selbst, auf die Veränderungen, die gleichzeitig in derselben zustandekommen, näher eingehen.

Bekanntlich war es gerade die Media, die während der Schwangerschaft, während der Trächtigkeit des Rindes, bedeutend an muskulösen Elementen gewinnt und daher am Ende der Gravidität die bei weitem stärkste Gefässschicht bildet. Im Mikroskop zeigen vor allem die folgenden Präparate, dass sich diese Gefässschicht nach der Geburt involviert, wie die hypertrophische Muskulatur des Uterus selbst, deren genaueres Verhalten durch C. J. Raab besprochen worden ist. Und zwar geschieht auch diese Involution durch fettige Degeneration der vergrösserten glatten Muskelfasern bei gleichzeitiger Neubildung kleinerer solcher Elemente. Ich bemerke hier aber, dass die Involution der muskulösen mittleren Gefässhaut einerseits später auftritt und andererseits entschieden langsamer vor sich geht, als die der Wandmuskulatur. Bei der Behandlung der Schnitte mit verdünnten Alkalien habe ich noch in einer Zeit zahllose kleinste Fetttröpfchen in der Ringmuskulatur der arteriellen Gefässe gesehen, in der dieselben in den Uterusmuskelfasern nicht mehr nachweisbar waren. Alkohol und Äther machten die Körnchen verschwinden.

Um nun wieder auf die Gefässe mit der von der Intima ausgehenden bindegewebigen Wucherungen zurückzukommen, so findet sich auch in diesen die Media mehr oder weniger hochgradig fettig degeneriert. Es kommt hier zu der auch in anderen Gefässen auftretenden Verfettung der während der Trächtigkeit in ihren Wandungen neugebildeten Muskelelemente ein ferneres Moment hinzu. Das nach aussen wuchernde Bindegewebe sucht sich Raum zu schaffen, und dies kann nur auf Kosten der Media geschehen, dadurch, dass eben die glatten Muskelfasern allmählich schwinden. Ist dieser Schwund

bis zu einem gewissen Grade durch Fettdegeneration erfolgt, so treten dann während eines gewissen Zeitraumes die offenbar sehr widerstandsfähigen, ursprünglich spärlichen, elastischen Fasern viel deutlicher hervor (Fig. VI). Die Media kann auf diese Weise vollständig verschwinden. Dann erscheint nur eine schmale Gefässspalte, wenn eine solche überhaupt noch restiert, eine mehr oder minder breite Zone von jungem Bindegewebe gelagert, deren Begrenzung wegen der zugleich mit dem interstitiellen Bindegewebe in den Wucherungsprozess einbezogenen Adventitia im Stratum vasculare die Muscularis uteri und andererseits die Muscularis mucosae bildet. Es gehen somit in den hierher gehörenden Gefässen zwei regressive Prozesse Hand in Hand: Ausbreitung der Bindegewebswucherungen in der Intima nach innen und aussen und eine dadurch zustandekommende Verengerung oder sogar Verschluss des Lumens und gleichzeitige partielle oder totale Degeneration der Media durch fettigen Zerfall ihrer Elemente.

Auch an den grösseren venösen Gefässen des Karunkelbezirks, speziell der Propria, sind diese Veränderungen teilweise oder einzeln in vollem Umfange zu beobachten. Was die grösseren, tiefgelegenen Venen im Stratum vasculare anbelangt, so kann man auch an diesen hie und da, deutlicher an nachfolgenden Präparaten, bedeutende Verdickungen in der Intima, mit Verengerung des Lumens, hier aber keinen totalen Verschluss beobachten. Ihre Wandung ist meist vielfach gefaltet und das Lumen dementsprechend oft sehr merkwürdig geformt.

Wie geht nun aber die Involution so vieler neugebildeter Kapillaren und sehr dünnwandiger kleinerer Venen an der Innenfläche der Mucosa und des Karunkels vor sich? Ich schliesse mich diesbezüglich laut vorliegenden Befunden, besonders späterer Stadien, vollständig der Ansicht Heschls (18) an, indem ich feststelle, dass diese Gefässe durch die starken Uteruskontraktionen, die post partum sich geltend machen, komprimiert werden, so dass eine Blutzirkulation in ihnen nicht

mehr stattfinden kann, weshalb sie dann gleich der umgebenden Gewebsschicht des Karunkels der Fettdegeneration anheimfallen. Anschliessend zum Vergleiche einige maximale Gefässmaße:

		Strat. vascul.	Musc. muc.	Prop. muc. Karunkelbezirk
Arterien	Lumen ...	400.	132.	88.
	Wdg. H....	480.	140.	300.
	Intima ...	70.		
	Media ...	190.		
	Advent. ...	120.		
Venen	Lumen ...	832.	140.	240.
	Wandg. ...	410.	40.	46.
	Intima ...	60.		
	Media ...	190.		
	Advent. ...	150.		

Die Maße bestätigen zur Genüge das zunehmende Stärkeverhältnis der Gefässwandungen.

Bezüglich des Verhaltens der Muscularis mucosae scheint eine kompaktere Struktur derselben Erwähnung zu finden. Im Karunkelbezirk hat dieselbe 0,96 *mm*, im Karunkelzwischenbezirk 1,26 *mm*.

Die Innenschicht der Mucosa zeigt im Karunkelbezirk 4 *mm* Stärke, im Karunkelzwischenbezirk eine solche von 2,48 *mm*.

Mit der fortschreitenden Kontraktion des Uterus hat das interstitielle Bindegewebe, das perivasculäre und periglanduläre Bindegewebe eine deutlich merkbare Verdichtung seiner Elemente erfahren.

Die Drüsentubuli finden sich auch hier im Karunkelbezirk nur auf die proximale Propriazone der Muscularis mucosae

gruppenweise lokalisiert, so dass infolgedessen der Hauptabschnitt des Karunkelbezirks drüsenfrei ist. In diesem Abschnitte treten dagegen die zahlreichen, in Hypertrophie befindlichen Gefässe deutlicher zutage. Der durchschnittliche Abstand der Gefässe beträgt an dieser Stelle 450 μ. Im Karunkelzwischenbezirk der Propria ist der Gefässreichtum ein auffallend geringerer; es treten kleinere Maße auf; die regressiven Veränderungen an den Gefässwandungen sind indes auch hier zu erkennen, wenn auch nicht in so auffallendem, weitgehendem Grade.

Die Entfernung der Drüsenausführungsgänge beträgt durchschnittlich 900 μ, ihr Lumen 70 bis 130 μ, ihr Epithel 12 μ; die Drüsenenden haben ein Lumen von 40 μ bei 12 μ hohem Epithel.

Die weitesten Ausführungsgänge finden sich in nächster Nähe des Karunkels.

Die Propria zeigt deutlich zwei sich voneinander absetzende Lagen. Eine innere, nur durchsetzt von wenigen, ziemlich gerade gestellten Drüsenausführungsgängen, und eine äussere, die Verzweigungen der Drüsenschläuche und deren gruppenweise verteilten Drüsenenden enthaltend. Die Lumina der Drüsenschläuche sind teilweise ausgefüllt von einer fein granulierten Substanz, welche Kernfarben nur wenig annimmt. Sie findet sich besonders in den Räumen, deren Epithelbekleidung sich zum Teil von der Wand abgelöst hat. Schon bei schwacher Vergrösserung erkennt man, dass die Drüsen, sowohl in ihrem erweiterten Teile, wie in deren Endungen, in verschiedenem Grade ausgefüllt sind mit glänzenden, teils runden, teils in unregelmässige Klumpen zusammengeballten Körpern, deren Grösse schwankt von eben mit Immersion sichtbaren Kügelchen bis zu die Tubuli fast vollständig erfüllenden Körpern. In ungefärbtem Zustande glasig durchscheinend, nehmen sie bei Hämatoxylin-Eosinfärbung ein zartes Rot an.

Über die Art und Weise ihrer Entstehung vermag ich

Sicheres nicht auszusagen. Was den Ursprung der letzteren betrifft, so kommen in erster Linie die Drüsenepithelien in Frage.

Der erste Regenerationsvorgang, der an den Drüsentubuli selbst zu konstatieren ist, betrifft eine Wiederherstellung der ursprünglichen Form der Drüsen. Wie bei den graviden Uteri dargetan, sind dieselben infolge der Dehnung der Uteruswand, speziell die Drüsenenden, in weitere Schläuche umgewandelt worden, deren Epithel anfänglich fast kubischen Charakter annahm. Mit der post partum zunehmenden Kontraktion des Uterus nähern sie sich ihrer ursprünglichen Form wieder; ihre Querschnitte werden kleiner, weniger spaltförmig, sondern mehr oval und schliesslich rund. Die Drüsenepithelien werden mit der Verkleinerung des Drüsenlumens allmählich höher und bekommen wieder mehr zylindrische Formen. Es scheint jedoch, dass nur ein Teil der Drüsenepithelien die Schädigungen, denen sie während der Schwangerschaft durch Zerrung und Druck ausgesetzt waren, zu überleben imstande sind; eine grosse Zahl derselben geht in den beiden ersten Wochen post partum zugrunde; man findet sie im Drüsenlumen und dem die Mucosa bedeckenden Detritus.

Der Beginn der Drüsenregeneration manifestiert sich in dem deutlichen Unterschied, welchen die tiefsten Teile der Drüsenschläuche erkennen lassen. Während in letzteren Epithelzellen durch mehr oder weniger weite Zwischenräume voneinander entfernt stehen, liegen sie in der Tiefe dicht gedrängt aneinander. Die Proliferation beginnt in der Tiefe und schreitet langsam nach innen vor. Ein späteres Stadium zeigt sämtliche Drüsenquerschnitte, ausgekleidet von dicht gedrängten, hohen Zylinderzellen, die sich, schliesslich an der Drüsenmündung angelangt, auch über die Schleimhautinnenfläche als kontinuierliche Epithelschicht ausbreiten. Genauere Zeitangaben über die Dauer der verschiedenen Stadien zu machen, bin ich leider nicht in der Lage; denn zweifelsohne finden da ziemliche individuelle Schwankungen statt.

Das dem Stratum fibrillare nach innen folgende Stratum subepitheliale sive cellulare des Karunkelbezirks weist wieder vermehrten Zellenreichtum auf, infolgedessen es durch die dunkle Hämatoxylinfärbung auf vorliegenden Schnitten gleich einem dunklen Bande stärker hervortritt. Es besteht, ähnlich dem juvenilen Uterus, zumeist aus Rundzellen, dann aus Spindelzellen, nebst einer mehr zurücktretenden, faserigen Grundsubstanz. Seine vertikale Tiefe beträgt in der Mitte des Karunkelbezirks 980 μ. Seine Grenze macht sich deutlicher nach innen mit dem Karunkel, als nach aussen, wo ein allmählicher, immerhin deutlicher Übergang in das Stratum fibrillare sich geltend macht. Dieses Stratum zeigt im Karunkelzwischenbezirk eine ziemlich konstante Stärke von 480 μ. Die Begrenzung mit dem Stratum fibrillare ist hier wesentlich, deutlicher, exakter.

Die epitheliale Bekleidung hat eine durchschnittliche Höhe von 32 μ. Es löst sich teilweise in mehr oder weniger zusammenhängenden Stücken ab.

Der regressive Karunkel sitzt in Form eines mondsichelähnlichen, dunkelgefärbten Bandes, deutlich begrenzt, dem Stratum cellulare auf. Derselbe zeigt mikroskopisch nunmehr einfaches Gepräge, d. h. er setzt sich aus einer einförmigen Zellenmasse, bestehend aus mehr rudimentären Rund- und Spindelzellen zusammen. Follikel und Septa sind vollständig geschwunden. Zahlreiche kleinste, in Rückbildung befindliche Gefässe treten noch radienförmig, aus den etwas trichterförmigen Vertiefungen des Stratum cellulare hervorbrechend, in das Karunkelgewebe ein. Infolge der Fixations- und Härtungsmethode, einesteils wohl der regressiven Empfindlichkeit wegen, erscheint das Karunkelgewebe in einzelne Zellenkomplexe aufgelockert. Diese Lockerung kann sich bis auf die innere Begrenzung des Stratum cellulare verbreiten, wobei dann einzelne eintretende, noch Muskelzellen führende Gefässe, teilweise frei, pfeilerartig über das Stratum cellulare hervorragen.

Die vorgeschrittene fettige Degeneration des Karunkelgewebes hat diese Auflösung begünstigt. Die fettig degenerierten Zellklumpen lösen sich von der Innenfläche des Stratum cellulare los. Sie bilden den wesentlichsten Bestandteil des dunkel grau-roten Belages, wie wir ihn makroskopisch auf der frischen Uterusmucosa in vorliegenden Stadien stets antreffen. Die hier noch anzutreffenden peripherstem Gefässe zeigen ein 12—20 μ starkes Lumen und eine 32—60 μ starke Wand.

An ihnen ist beschriebene regressive Veränderung teilweise deutlich zu erkennen.

Die mikroskopischen Bilder sprachen deutlich genug dafür, dass das gesamte Karunkelgewebe durch fettige Degeneration, die an der Peripherie des Karunkels einsetzt, und gegen die Innenfläche des Stratum cellulare zu fortschreitet, vollständig schwindet, d. h. einen wesentlichen Bestandteil der Lochien bildet.

An einzelnen Präparaten beobachtet man, wie sich das noch restierende Karunkelgewebe mehr oder weniger in Form eines Bandes längs der innern Grenze des Stratum cellulare loslöst. An Stelle des zurückgebildeten Karunkels kann man bei folgenden Stadien an der Peripherie des Stratum cellulare makroskopisch die verschiedentlich bezeichnete gelbliche Narbe beobachten. Es ist dies zumeist eine ovale, gelblich-braune Verfärbung, auftretend an der Kuppel der Karunkelbezirke. Die innerste Schicht des Karunkelbezirks beim puerperalen Präparate entspricht somit zukünftig vollständig wieder derjenigen beim juvenilen Uterus. Der Karunkel des trächtigen Rindsuterus, der sich durch intensive Wucherung der Zellelemente des Stratum cellulare vom Karunkelbezirk entwickelt, bildet sich nach stattgehabter Geburt wieder vollständig auf dasselbe Stratum zurück. Das Stratum cellulare ist die bildende Stätte des Karunkels. Die innere Grenze dieses Stratums erkennt man noch einige Zeit an den trichterförmigen Einbiegungen desselben, nebst den

dort an die Innenfläche tretenden rückgebildeten Gefässen. Der puerperale Karunkel entspricht also punkto Ausdehnung und Begrenzung vollkommen dem vorgebildeten juvenilen Gebilde; es entspräche somit das Stratum cellulare des Karunkelbezirks vom Rindsuterus der sog. decidua basalis sive serotina beim Menschen.

Es erübrigt mir nun noch bez. des Pigmentes in den puerperalen Uteris einiges zu erwähnen.

Heschl (18) sagt darüber folgendes über den Menschen: „Eine konstante Eigentümlichkeit eines entbundenen Uterus besteht in dem Auftreten eines gelben, rostfarbigen, auch schwarzen Pigmentes, dessen Anwesenheit man noch bis zum dritten Monate post partum erkennt.“

Kundrat und Engelmann (12) geben dasselbe an, und stellen diesen Befund als ein konstantes Zeichen für eine überstandene normale oder Frühgeburt hin.

Leopold (23) beobachtete das Pigment auch in der Muskulatur eines vor sechs Wochen entleerten Uterus.

Ich habe bei meinen Untersuchungen der puerperalen Uteruspräparate vom Rind das genannte Pigment nur in der Mucosa und zwar bei allen Präparaten fünf Tage post partum vorgefunden. Besonders aber zeigen sich diese Pigmenteinlagerungen an der Peripherie des rückgebildeten Karunkels, weniger verbreitet im Stratum subepitheliale und der übrigen Propria der Karunkelzwischenbezirke. Die Pigmentkörner liegen meist in Streifenform im innersten Schleimhautstratum angeordnet. Es erschien mir laut vorliegenden, selbstsprechenden Befunden sofort klar, dass die grösstenteils streifenförmige Anordnung nur dadurch bedingt sein könne, dass an diesen Stellen ursprünglich Blutgefässe, Papillaren oder kleinste Venen vorhanden waren, deren Inhalt, ausser Zirkulation gesetzt, stagnierte, und zur Pigmentbildung Veranlassung gab. An den mikroskopischen Präparaten späterer Stadien findet man tatsächlich in Kapillaren und kleinern venösen Gefässen der Karunkelperipherie mit noch teilweise erhaltenen

Wandungen, dasselbe Pigment vor. Auch die Umgebung solcher puerperaler Gefässe zeitigt vielfach das Vorkommen von sog. Pigmentstreifen. Bezüglich der Zeitdauer, in welcher man das Pigment nach stattgehabter Geburt noch vorfindet, bemerke ich nur, dass ich dasselbe noch in meinem zuletzt beschriebenen Präparate, einem Uterus einer Kuh, die vor ca. 1½ Jahren zum letztenmal normal gekalbt hatte, entstammend, in reichlicher Menge vorgefunden habe, so dass man annehmen muss, dass diese Pigmenteinlagerungen in jedem puerperalen Uterus, spez. des Rindes zu finden sind, **somit dieselben stets ein charakteristisches Merkmal für ein- oder mehrmalig trächtig gewesene Uteri darstellen.**

Von dieser Zeit an bleiben im allgemeinen die geschilderten Verhältnisse die gleichen, nur kommen neue Befunde hinzu, die das Gesamtbild wesentlich vervollständigen.

IV. Präparat.

Der zur Beschreibung gelangende puerperale Uterus entstammt einer Kuh, die dreimal gekalbt hatte, und die infolge traumatischer Perikarditis am 16. Tage post partum notgeschlachtet wurde.

In diesem Präparate haben die Regenerationsprozesse bereits den Höhepunkt überschritten.

Das Gewicht des Uterus beträgt 1250 *gr*. Derselbe hat sich beinahe auf seine normale Grössenausdehnung zurückgebildet. Die Wandung trägt rigide Beschaffenheit. Bei Eröffnung des Organs verzeigt die gesamte Mucosainnenfläche eine auffallend dunkel-braun-rote Verfärbung; dieselbe ist zugleich bedeckt von einem leicht abstreifbaren, ca. 2 *mm* starken ebenfalls dunkelbraun-roten Belag.

Die durchschnittliche Stärke der Uteruswand beträgt 11.5 *mm*, die der Mucosa selbst 6—8 *mm*. Bei Quer- und Längsschnitten durch die Uteruswand bemerkt man schon von blossem Auge sehr schön die lose Verbindung zwischen Muscularis uteri und Uterus mucosa. Diese Erscheinung ist

wesentlich prägnanter als bei vorangehenden Präparaten, deutlicher jeweilen im Karunkelbezirk als im Karunkelzwischenbezirk. Das Stratum vasculare erhält eine zum bisherigen Verhältnis zur gesamten Uteruswandung bedeutendere Ausdehnung. Überhaupt scheint mit der Uteruskontraktion parallel eine Verdichtung der Wandelemente und damit eine Verstärkung der Wandung sich geltend zu machen.

Die Innenfläche der Mucosa ist zumeist glatt, weist nur wenige Faltenbildungen auf, welch letztere ihre Ursache in den stattgehabten Uteruskontraktionen haben. Weitaus die auffälligste in die Augen springende Veränderung weisen jedoch die Karunkeln selbst vor. Dieselben haben ihre bisherigen stielartigen Gebilde vollständig verloren, und sitzen ähnlich dem juvenilen Uterus wieder mit breiter Basis der Mucosainnenfläche auf. Sie bilden nunmehr kappen- oder melonenartige bis halbkugelige Erhebungen bezw. Hervorragungen der Mucosa. Ihre Anordnung lässt ganz deutlich vier Längsreihen erkennen. Die Struktur und das Aussehen des graviden Karunkels ist vollständig geschwunden. Als restierender Bestandteil desselben bemerkt man eine die Kuppel dieser wallartigen Schleimhautgebilde bedeckende, mehr oder weniger ovale, gelblich-braun erscheinende, stets vorhandene glanzlose Decke oder Belag, welch letzterer aus Zelldetritusmassen zu bestehen scheint. Denn tatsächlich lässt sich an diesen Stellen eine dünne Schichte leicht abstreifen. Die Peripherie dieser ovalen bis kreisförmigen Narbe, wenn wir diese veränderten Stellen so nennen dürfen, tut sich durch eine dunkelrot-braune bis hochrote, kranzförmige, hier noch glanzvolle Verfärbung hervor. Inmitten der Karunkelnarbe bemerkt man makroskopisch unregelmässig zerstreute, rötlich sich ausnehmende Punkte, herrührend von den bekannten hämorrhagischen Infiltrationen. Die äussern Formen dieser puerperalen Karunkelgebilde gleichen wieder mehr derjenigen der juvenilen vorgebildeten Karunkel. Immerhin lassen sie sich makroskopisch infolge

der typischen Verfärbungen genügend unterscheiden. Die maximalen Ausdehnungen der Karunkel betragen hier:

Längendurchmesser: 13 *mm*
Breitendurchmesser: 12 *mm*
Erhebung über die Mucosa-Innenfläche: 4 *mm*.

Die Karunkeln des rechten zuletzt trächtig gewesenen Uterushornes, sind immerhin noch merklich grösser als die des linken. Der dunkelbraun-rote Belag tritt in letzterem weniger zutage. Ebenso ist die Verfärbung der Mucosainnenfläche und der Karunkel weniger prägnant, die Färbung ist eine hellere.

Quer- sowie Längsschnitte durch die Uteruswandung geführt, lassen die dunkle Verfärbung der Mucosainnenfläche noch ziemlich in die Propria derselben hinein sich ausdehnen.

Mikroskopisches.

Schon makroskopisch erkennt man an den mit Hämatoxylin und Eosin sehr schön doppelt gefärbten Schnitten eine scharfe Differenzierung der verschiedenen Lagen der Uteruswand. Vor allem fällt das Stratum vasculare, die erweiterte Submucosa, mit seinen zahlreichen starkwandigen Gefässen, vor allem der Karunkelbezirk dem Beobachter auf. Nach aussen besteht in diesem Bezirke besonders lockere Verbindung mit der Muscularis supravascularis. Die Muscularis uteri hat eine durchschnittliche Stärke von 2,4 *mm*, wovon 640 μ auf die äussere Schicht fallen. Das Stratum vasculare hat an Ausdehnung wesentlich gewonnen, wogegen die Muscularis mucosae im Karunkelbezirk eher geschwächt auftritt; d. h. letztere ist hier in einzelne Bündel getrennt. Diese Erscheinung des teilweisen Ausfalls der Muscularis mucosae im Karunkelbezirk hat seine Ursache in dem deutlichen Überhandnehmen der Gefässwandverdickung, sowie andrerseits in der Konzentration der Gefässe selbst. Die Muscularis wird anmit teilweise verdrängt und geht hier zum Teil in fettige Umwandlung über. Der vertikale Durch-

messer des Stratum vasculare beträgt im Karunkelbezirk 3,84 *mm*, derjenige des Karunkelzwischenbezirks 1,12 *mm*. Das angedeutete Verhältnis zwischen Stratum vasculare und Muscularis mucosae besteht im Karunkelzwischenbezirk ebenfalls, jedoch in bedeutend abgeschwächtem Masse, und derart, dass die Muskelschicht hier ihre kompakte Struktur im grossen und ganzen noch beibehält. Die Muscularis mucosae ist hier durchschnittlich 1,28 *mm* stark.

Das perivasculäre Bindegewebe der Submucosa ist dichter geordnet, es wird durch die näher rückenden Gefässe zu dichtern Scheiden gelagert.

Ein markantes Bild der fortschreitenden regressiven Veränderung bietet der innere Abschnitt der Mucosa, speziell die Propria des Karunkelbezirks. Dieser Abschnitt zeigt in genanntem Bezirke 7,68 *mm*, im Karunkelzwischenbezirke 2,1 *mm*. Der puerperale Karunkel, wenn wir die Mucosahervorwölbungen so nennen dürfen, erhebt sich mehr oder weniger halbkreisförmig über die Innenfläche.

Tatsächlich verdient diese Erhebung die Bezeichnung nicht mehr, da eine Identität mit dem graviden Gebilde mikroskopisch in keiner Weise mehr besteht. Der puerperale Karunkel entspricht hier in seiner Peripherie vollständig dem rückgebildeten, verdickten Stratum cellulare. Der Einfachheit halber finde ich es angezeigt, die Bezeichnung Karunkel auch hier zu gehrauchen. Der periphere, distale Rand der napfartigen Erhebungen verläuft an vorliegenden Schnitten gestreckt, seitlich, an der Übergangsstelle in die Zwischenbezirke treten dagegen die trichterförmigen Vertiefungen der Drüsenausführungsgänge hervor. Zwar zeigen sich hier auch an der Scheitelfläche der kappenartigen, puerperalen Gebilde in gewissen Abständen voneinander entfernt geringgradige, trichterförmige Vertiefungen, die jedoch mit dem Drüsensystem nichts zu tun haben. Es sind dies die Stellen, wo früher kleinste Arterien an den graviden Karunkel ausliefen. Jetzt

sind diese Vertiefungen im Stratum cellulare im Begriffe, durch intensive Zellwucherung zu verschwinden.

An der Struktur des Karunkels lässt sich eine dunkle Randzone, gebildet durch das bedeutend verstärkte Stratum cellulare (sive subepitheliale der Zwischenbezirke), und eine hellere, zentrale Zone, gebildet durch das ebenfalls verdichtete Stratum fibrillare, unterscheiden. Der Übergang des bandförmigen Stratum subepitheliale im Stratum cellulare des Karunkels ist kein plötzlicher, sondern tritt mehr allmählich ein. Im Karunkelzwischenbezirk hat es eine Stärke von 480 μ, im zentralen Abschnitt des Karunkels eine solche von 1,02 *mm*. Die dunkle Randzone besteht zumeist aus Rundzellen, weniger aus spindelförmigen Zellelementen. Die Bindegewebsfasern verschwinden gegen die Peripherie zu fast vollständig, nach aussen vermitteln sie durch ihre dichtere Lage einen allmählichen Übergang ins Stratum fibrillare. Direkt unter der epithelialen Bekleidung zeigen sich an verschiedenen Stellen im Stratum cellulare dunkelgefärbte, kreisförmig geordnete Zellenhaufen, bestehend aus Rundzellen. Die Bedeutung dieser Zellgruppen vermag ich nicht anzugeben. Jedenfalls findet in dieser Zone eine starke Neubildung bindegewebiger Elemente statt.

Das Epithel hat sich an vorliegenden Schnitten nur streckenweise erhalten; es mag durch die Vorbehandlung der Präparate einigermassen gelitten haben. Wo es am Karunkel noch vorhanden, hat es kubischen bis zylindrischen Typus; dessen Höhe beträgt am Scheitel des Karunkels 30 μ, am Karunkelzwischenbezirk ist es 48 bis 50 μ stark. Der puerperale Karunkel bedeckt sich nach Verschwinden des graviden Gebildes mit wucherndem Epithel der benachbarten Bezirke.

Die Gefässe spielen bezüglich Anzahl und Stärke ihrer Wandungen eine bei Präparat III beschriebene hervorragende Rolle. Die dort beschriebenen Verhältnisse bez. Intimaverdickung, Veränderung an Media und Lumen, sind im Vergleiche zu vorigem Präparate offensichtlich vorgeschritten. Am

prägnantesten treten diese Veränderungen im Karunkelbezirk der Propria auf. Nachstehend einige vergleichende Masse:

		Strat. vascul.	Propria muc. Karunkel-bezirk
Arterien	Lumen	376.	16.
	Wandg.	544.	200.
	Intima	70.	80.
	Media	272.	84.
	Advent.	176.	38.
Venen	Lumen	800.	64.
	Wdg.	380.	120.
	Intima	16.	24.
	Media	200.	40.
	Advent.	160.	15.

Die grösseren Venenräume sind oft, teilweise oder vollständig, mit Blutgerinnsel erfüllt, welches teilweise in eine bindegewebige Organisation, eingeleitet von den Intimaelementen, übergehen. Nach den sehr zahlreichen und näher liegenden Gefässquerschnitten vorliegender Schnitte zu schliessen, haben die Gefässe, vor allem die Arterien im Karunkelbezirk, stark gewundenen und geschlängelten Verlauf. Es sind Stellen vorhanden, wo man mehrere Querschnitte desselben Gefässes beieinander gelagert vorfindet. Es steht ausser Zweifel, dass diese Richtungsveränderung der Gefässe durch die Uteruskontraktionen post partum begünstigt worden ist. Dabei ist das perivasculäre Bindegewebe zu dichteren Scheiden gelagert. Dic regressive Veränderung an den Gefässen ist, je näher der Karunkelperipherie, weiter vorgeschritten. Gefässe mit verschlossenem Lumen sind hier bereits zu beobachten. In der dunklen Randzone des Karunkels zeigen sich, gerade oder geschlängelt, stets radial zur Innenfläche verlaufende kleinste,

noch einen einfachen Muskelzellenring führende Arterien, deren Lumen jedoch zumeist verschwunden ist. Deren Adventitia verrät jeweilen im Stratum einen dünnen, helleren Zellstreifen. Neben diesen zahlreichen, kleinsten, mit verschlossenem Lumen versehenen Arterien finden sich jedoch auch neugebildete Kapillaren, die mit ihrem einfachen Endothelschlauch deutlich hervortreten. Einige der geschlossenen, kleinsten Arterien reichen bis direkt an die epitheliale Bekleidung heran, an welchen Endpunkten sich die vorhin bemerkten trichterförmigen Einbuchtungen der Epithelbedeckung befinden, die hier teilweise durch Rundzellen ausgefüllt erscheinen. Es sind dies die puerperalen Gefässe, die dem graviden Karunkel als Zufahrtsstrassen dienten, deren Rückbildung mit jener des Karunkels selbstverständlich erscheint. In der Umgebung der meisten dieser peripheren, rückgebildeten Gefässe finden sich gruppen- oder streifenförmig angeordnete Haufen von dunkel erscheinenden Pigmentkörnern.

Die puerperalen, regressiven Veränderungen an den Drüsenschläuchen voriger Präparate haben hier an Ausdehnung gewonnen. Die Konturen vieler Epithelzellen erscheinen undeutlich, das Zellprotoplasma ist teilweise geschrumpft, die Kerne sind noch deutlich. In den der Muscularis mucosae zunächst gelegenen Tubuliräumen bemerke ich, wie an vorher beschriebenem Präparate, Ansammlungen von Zelldetritusmassen, wobei die Leukozyten eine wesentliche Rolle spielen. Zahlreich sind die Fettkörnchen enthalten. Im Karunkelbezirk befinden sich spärliche Tubuli nur in nächster Umgebung der Muscularis mucosae. An dieser Stelle erscheinen sie durch die starkwandigen, den Raum beanspruchenden Gefässe teilweise verdrängt. Auch sind die Veränderungen hier am deutlichsten. Weitaus der grösste Abschnitt der Tunica propria im Karunkelbezirk entbehrt der Tubuli. Die Ausführungsgänge der Drüsen verlaufen meist in gerader Richtung, wenig gewunden, zur Innenfläche. In der Tiefe der Propria liegen die Querschnitte meist gruppenweise verteilt. Mit dem vor-

geschrittenen Kontraktionszustand des Uterus geht parallel eine Annäherung der Tubuli, nebst einer Verdichtung des periglandulären Bindegewebes. Die Mündungen der Drüsentubuli liegen durchschnittlich 400 bis 560 μ auseinander. Die übrigen Masse sind für die Ausführungsgänge: Lumen = 30—52 μ. Epithel 16 μ; Drüsenenden: Lumen = 14 μ. Epithel = 14—16 μ.

Wie die Maße beweisen, ist zugleich eine wesentliche Verminderung des Lumens, sowohl der Ausführungsgänge, wie der Drüsenenden, festzustellen.

V. Präparat.

Die Kuh, der das jetzt zu beschreibende Organ entnommen wurde, hatte den 21. Tag des Puerperiums zu Ende gebracht. Das Tier starb eines apoplektischen Todes. Weitere Anamnese unbekannt.

Das Gewicht des vorliegenden Uterus beträgt 1150 *gr*. Die Stärke der Uteruswand verzeigt auf der antemesometralen Seite 9 *mm*. Hier trägt dieselbe mehr kompakte Struktur.

Die Innenfläche des Uterus selbst ist mit einem graurötlichen, dunklen, zirka 1 *mm* hohen Belag bedeckt. Die Mucosainnenfläche zeigt Längsfaltenbildung. Das Mesometrium hat an der Übergangsstelle an den Uterus am Grunde der Hörner eine Stärke von 16 *mm*, wovon zwei Drittel des Durchmessers vom Stratum vasculare beansprucht werden. Dieses Stratum teilt sich an der Uteruswand in zwei zirkulär um die Cornua uteri laufende Lagen, welch letztere, an der antemesometralen Seite sich wieder verschmelzend, hier ihre geringste Stärke aufweisen. Bei Vertikalschnitten durch ein Uterushorn und das verbindende Mesometrium fällt genanntes Stratum durch die Anzahl und Stärke seiner Gefässe ganz besonders auf. Das Stratum erweitert sich jeweilen in den Karunkelbezirken ampullenartig.

Die puerperalen Karunkeln bilden auf der Mucosa wieder vier Längsreihen. Der Scheitel dieser napfförmigen, teils ovalen,

teils mehr länglichen Gebilde ist in der Ausdehnung eines Stecknadelkopfes bis der einer Erbse gelblich-weiss verfärbt. Diese Veränderungen haben wir bereits bei Präparat IV konstatiert und als sogen. puerperale Karunkelnarben bezeichnet. Dieselben sind auch hier wieder von demselben, sich von der übrigen Mucosaoberfläche durch die intensivere Verfärbung unterscheidenden, dunkelrotbraunen Kranz umgeben. Diese letztere Zone geht punkto Verfärbung allmählich in diejenige der übrigen Mucosainnenfläche über. Einzelne der Karunkeln zeigen infolge der rotbraunen Punkte an deren Oberfläche ein schön marmoriertes Aussehen. Im übrigen hat die Karunkeloberfläche mehr glattes Aussehen. Die maximalen Ausdehnungen der Karunkel sind:

Längendurchmesser: 13 *mm*. Breitendurchmesser: 11 *mm*. Höhendurchmesser: 3,5—4 *mm*.

Eine genaue Feststellung der Anzahl ist hier nicht möglich, infolge der verschwindend kleinen Karunkelbildungen. Am stärksten entwickelt zeigen sie sich am Übergange des Corpus uteri in die Cornua uteri, kleiner in der Nähe des Cervix uteri und den tubaren Enden der Hörner. Diese Grössenverhältnisse treffen auch beim graviden Uterus zu. Nicht alle sitzen auf den Längsfalten der Mucosa; deren Längsaxe entspricht indessen der Längsaxe der Falten, sowie des Uterushornes.

Der makroskopische Unterschied der puerperalen Uterusmucosa zu derjenigen des juvenilen Organes ist ebenfalls ein ganz bedeutender. Die Innenfläche hat dunkelbraun-rotes Aussehen; bei Einschnitten tritt die Verfärbung bis 1,5 *mm* in die Tiefe der Innenfläche auf; die Mucosa ist mit einer 1,5 *mm* dicken, dunklen Membran bedeckt, herrührend von der vor sich gehenden regressiven Vorgänge.

Mikroskopisches.

Im grossen Ganzen bieten die mikroskopischen Schnitte dieses Präparates dasselbe Aussehen, wie die des vorigen (Fig. IV).

Die kompakte Muscularis supravascularis verzeigt eine ziemlich konstante Stärke von 1,44 *mm*, wovon 350 μ auf die äussere, längsverlaufende Lage entfallen. Deren Gefässe zeigen maximale Lumina von bis 48 μ Durchmesser.

Die Tiefe des Stratum vasculare beträgt im Karunkelbezirk 3,63 *mm*, im Karunkelzwischenbezirk 1,35 *mm*. Im Verhältnis zu frühern Stadien sowie zu graviden Uteris hat dieses Stratum im Vergleiche mit der übrigen Mucosa eine unverhältnismässige Ausdehnung erfahren. Besonders in den Zwischenbezirken bildet es grosse Inseln, welche gewöhnlich schief verlaufende Muskelbündel, die Muscularis mucosae und Muscularis uteri verbinden, begrenzen. (vide Fig. IV). Das perivasculäre Bindegewebe, bestehend zumeist aus Fibrillen und Spindelzellen, ist zu dichten, konzentrisch verlaufenden Lagen geordnet.

Entgegen dem Stratum vasculare ist die Muscularis mucosae eher an Stärke zurückgegangen, wenigstens scheinen beide Lagen in einigermassen wechselseitiger Beziehung zu stehen. Im Karunkelbezirk beträgt sie durchschnittlich 480 μ, im Karunkelzwischenbezirk 1,30 *mm*. Die Lockerung in einzelnen Muskelbündeln ist im Karunkelbezirk prägnant.

Die Durchschnittsstärke der Propria mucosae beträgt im Karunkelbezirk 5,92 *mm*; im Karunkelzwischenbezirk 1,98 *mm*. Wie auf beigegebener Fig. IV zu ersehen ist, wirkt der Karunkelbezirk auffallend durch die zahlreichen und hypertrophierten Gefässquerschnitte sowie andrerseits durch das fast vollständige Fehlen der Drüsentubuli. Es besteht in diesen beiden Punkten ein eminenter Unterschied in beiden Bezirken. Bez. Veränderungen am Gefässsystem verweise ich auf die Beschreibung von Präp. 3. Das intravasculäre Bindegewebe, dem sich hier besonders der Innenfläche zu mehrende Rundzellen zugesellen, ist dicht gelagert. Es bildet starke konzentrische Scheiden um Gefässe und Drüsen, so dass es teilweise ohne Grenze in die adventitia ersterer überzugehen scheint. Auch die Spindelzellen finden sich hier in Ver-

mehrung begriffen, und schieben sich nach dem bekannten Verbindungstypus in zahlreichen Zapfen zwischen die Muscularis mucosae ein; doch so, dass überall die Grenze zwischen Muscularis und Mucosae, wie an jedem juvenilen und graviden Uterus, eine scharfe bleibt. Das Stratum fibrillare des Karunkelbezirks geht allmählich in das sehr zellenreiche, als eine dunkle Zone erscheinende Stratum cellulare über. Die Zellbildung ist an dieser Stelle ganz bedeutend. Im Stratum selbst finden sich zahlreiche Leukozyten. Das Stratum subepitheliale ist 320 μ stark. Der distale Rand der kappenförmigen Mucosaerhebung verläuft gestreckt, ohne Vertiefungen. Er ist bedeckt von einem ca. 40 μ betragenden kubischen bis zylindrischen Epithel. An den Seitenabschnitten der Erhebungen treten die trichterförmigen Mündungen der Drüsen zutage. Die horizontale Distanz der letzten Mündungen beträgt an vorliegendem Karunkel 7,20 *mm*.

An der ganzen Peripherie der Randzone finden sich wieder Gruppen und Streifen von Pigmentkörnern vor, die sich gerne in der Umgebung von rückgebildeten kleinsten Arterien und Venen lokalisieren. Wir begegnen in dieser Zone zwischen den jungen Zellen, vielen Blutgefässen, insbesondere Kapillaren, in deren Umgebung Blutkörperchen, Hämatoidinkrystalle und Pigmentkörner angehäuft sind. Das Pigment kann aber auch diffus in der Randzone zerstreut vorkommen. Vielfache Schnitte sprechen hier deutlich für eine Neubildung zahlreicher, nur von einem einfachen Zellstrange gebildeter Kapillaren, die bis zum Stratum epitheliale reichen können.

In diesen Präparaten, besonders den Karunkelbezirken, sind auffallend zahlreiche und starkwandige Gefässquerschnitte zu beobachten (vide Fig. VI). Bezüglich der eigenartigen Intimaverdickungen, die hier ganz vorzüglich zu Gesicht kommen, sei auf die weiter oben ausführlichen Angaben verwiesen. Im allgemeinen zeigen die kleinen Arterien, wie näher sie der Innenfläche der Mucosa gelegen sind, eine

im Verhältnis zu ihrer Grösse bedeutendere Wucherung der Intima und damit verbunden ein schnelleres Verschwinden ihrer Lumina. Auch die Venen zeigen typische Veränderungen dieser Art, allerdings in geringerem Maße. Die Media einiger Gefässe wird stellenweise verdünnt oder sogar durchbrochen. Es gibt Fälle, wo dieselbe in zwei getrennte Partien zerfällt. Die allermeisten kleinen Arterien zeigen mindestens eine Verengerung, sehr oft Fehlen ihrer Lichtung.

Fett ist in den Präparaten in grosser Menge vorhanden. In der Mucosa trifft man es sowohl in den Epithelien, als in dem Bindegewebe und den Gefässen an, wo die media eine teilweise Degeneration erfährt. Die durchschnittliche Entfernung der Gefässquerschnitte beträgt im Karunkelbezirk unter sich 100 μ, im Karunkelzwischenbezirk 560 μ. Die meisten Venen sowie viele Arterien enthalten Blut, dessen intensive Eosinfärbung schön hervortritt.

Die Maße der Gefässe sind:

		Strat. vascul.	Propr. muc. Karunkel-bezirk	Randzone d. K.
Arterien	Lumen ...	400.	90.	28
	Wandg. ...	320.	224.	100.
	Intima ...	65.	70.	
	Media ..	150.	100.	
	Advent. ...	120.	54.	
Venen	Lumen ...	336.	160.	—
	Wandg. ...	210.	150.	—
	Intima ...	40.	30.	
	Media ...	120.	86.	
	Advent. ...	60.	32.	

Hinsichtlich der Drüsentubuli bestätigen vorliegende mikroskopische Bilder die Befunde bei Präparat IV. Die Regenerationsprozesse der Drüsentubuli sind noch in vollem Gang. Die Tubuli weisen denselben Inhalt auf, wie er bei Präparat IV gefunden worden ist. Es scheint hier der Höhepunkt der regressiven Veränderungen, nach den vielfachen Zelltrümmerhaufen der Epithelien zu schliessen, erreicht zu sein. Die Drüsenschläuche erhalten wieder mehr gestreckten Verlauf. Diese Veränderungen sind am weitesten vorgeschritten bei den Tubulis des Karunkelbezirks. Äusserst selten findet man noch intakte Tubuli. Sie besitzen in ihren Ausführungsgängen 40—50 μ Lichtung bei 16 μ hohem Epithel, in den Drüsenenden 13—14 μ Lumen bei 14--16 μ hohem Epithel.

Die Entfernung der Drüsenmündungen beträgt unter sich durchschnittlich 450 μ.

VI. Präparat.

Die folgende Beschreibung betrifft einen Uterus von einer Kuh, die dreimal normal gekalbt hatte. Das Tier wurde 4 Wochen (29 Tage) post partum infolge einer Fractura humeri geschlachtet.

Die Grösse des Organes entspricht ziemlich genau derjenigen von Präparat V. Das Gewicht des puerperalen Uterus beträgt 980 *gr*. Der dunkelbraunrote Belag der Mucosainnenfläche ist in wesentlich verminderter Menge vorhanden. Die grau-rötliche dickflüssige Masse scheint also nach der 3. Woche post partum allmählich wieder zu verschwinden. Nebst dieser Erscheinung weist die Mucosa auch compaktere Struktur auf.

Die Stärke der Uteruswand beträgt antemesometral 5,5 *mm*. Die Stärke des Mesometriums an der Übergangsstelle an der Basis der Hörner ist 2,4 *cm*, gegen die tubaren Enden der Hörner zu noch 1,4 *cm*. Die Mucosainnenfläche bildet vier deutlicher gewordene Längsfalten, denen die bei Präparat V gleich geformten und gleich aussehenden puerperalen Karunkeln

aufsitzen, deren Längsaxen auch hier parallel zu den Falten verlaufen. Die glatte Innenfläche der Mucosa hat indessen die dunkelbraunrote Verfärbung beibehalten. Die maximalen Maße der Karunkel sind:

Längendurchmesser: 10 *mm*.

Breitendurchmesser: 6 *mm*.

Höhendurchmesser: 4 *mm*.

Die Oberfläche zeigt mehr glänzendes Aussehen. Die Karunkelnarbe nimmt sich gelblich-weiss bis gelb-bräunlich aus. Das marmorierte Aussehen derselben, besonders gegen die periphere Zone zu, ist noch erhalten. Im allgemeinen ist die Ausdehnung der Karunkelnarbe die gleiche geblieben.

Das linke, zuletzt trächtig gewesene Uterushorn unterscheidet sich vom rechten deutlich durch die dunklere Verfärbung der Uterusmucosa, sowie durch das deutlichere, prägnantere Hervortreten der Karunkelnarben.

Mikroskopisches.

Die Muscularis uteri hat eine gleichmässige Stärke von 1,48 *mm*; davon nimmt die longitudinal verlaufende Schicht 420 μ in Anspruch. Die maximalen Gefässe haben 28 μ Durchmesser.

Das Stratum vasculare bildet im Karunkelbezirk Inseln von bis 4,3 *mm* Durchmesser, im Karunkelzwischenbezirk solche von 1,4 bis 1,5 *mm* Durchmesser. Das Stratum ist mit Gefässquer- und teilweisen Längsschnitten angefüllt; dazwischen drängen sich dichte, konzentrisch um erstere angeordnete Bindegewebszüge. Das Stratum vasculare gewinnt eher an Ausdehnung.

Die Muscularis mucosae hat nachfolgende Maße zu verzeichnen:

im Karunkelbezirk 0,4 *mm* und

im Karunkelzwischenbezirk 1,28 *mm*.

Das Verhältnis mit dem Stratum vasculare bez. Ausdehnung ist genau dasselbe von vorigem Präparate.

Der nach innen der Muscularis mucosae gelegene Abschnitt weist

im Karunkelbezirk eine Stärke von 4,56 *mm* und

im Karunkelzwischenbezirk dagegen nur eine solche von 2,1—2,4 *mm* auf.

Die Innenschicht nimmt post partum am vertikalen Durchmesser zu. Bezüglich Struktur und Verteilung ist bei vorliegenden Präparaten im Vergleiche mit Schnitten von Präp. V eher noch eine stärkere Verdichtung der bindegewebigen Elemente der gesamten Innenschicht, besonders im Karunkelbezirk, zu konstatieren. Es macht sich dies in einer Annäherung der Gefässquerschnitte, dann in einer wesentlichen Vermehrung der Rundzellenelemente geltend. Infolgedessen erscheint die dunkle Randzone des Karunkels eher verbreitert.

Der innerste Rand des Karunkels verläuft gerade, bezw. gestreckt; an den Seitenabschnitten treten wieder die trichterförmigen Einstülpungen des durchschnittlich 40 μ betragenden Zylinderepithels, die sich in die Drüsenschläuche fortsetzen, zutage.

Auch hier befinden sich an der Oberfläche der Karunkeln niemals Mündungen von Drüsentubulis, sondern das Vorkommen derselben beschränkt sich auf die äusserste Peripherie des Karunkels. Sie umgeben auf Querschnitten durch die Karunkeln denselben in Form einer Ellipse oder eines Kreises. Die von Ausführungsgängen freie Oberfläche der Karunkeln stimmt andererseits ziemlich genau mit der Ausdehnung der makroskopisch auffallenden Karunkelverfärbungen, der sogenannten Karunkelnarben, überein. Zudem charakterisieren Streifen und Haufen von Pigmentkörnern das Aussehen der Randzone des Karunkels. Die an der äussersten Peripherie desselben befindlichen Pigmenthaufen verleihen makroskopisch der sogen. Karunkelnarbe das bekannte marmorierte Aussehen; denn kontrollieren wir auch die übrigen Präparate, so finden wir das Pigment bei allen tatsächlich nur in die Randzone der

Karunkel eingelagert. Bisher war man vollständig im unklaren über die Ursachen genannter Karunkelnarben.

Das Stratum cellulare des Karunkelzwischenbezirks ist überall 80 μ stark; es geht, unterschiedlich zum Karunkelbezirk, mit deutlicher Grenze in das unterliegende Stratum über.

Die Gefässquerschnitte bestätigen im wesentlichen die in vorangehenden Präparaten beschriebenen Befunde. In allen Schichten der Uterusmucosa, vor allem in denen des Karunkelbezirks, findet man die verschiedenartig auftretenden typischen Intimawucherungen der Arterien und teilweise der Venen. Das Verschwinden zahlreicher Lumina nimmt seinen Fortgang von der Innenfläche aus. Ihre Stärkeverhältnisse gestalten sich folgendermassen:

		Strat. vasculare		Propr. mucosae Karunkelbezirk	
Arterien	Lumen ...	112.	48.	80.	16.
	Wandg. ...	256.	228.	240.	112.
	Intima ...	64.		40.	
	Media ...	130.		50.	
	Advent ...	60.		64.	
Venen	Lumen ...	160.		144.	32.
	Wandg. ...	192.		180.	48.
	Intima ...	45.		30.	
	Media ...	40.		20.	
	Advent ...	110.		40.	

Die Venen sind teils zusammengefallen, teils klaffend, meist mit sehr unregelmässigem, winkligem, nur selten rundem Lumen versehen, das sehr oft, teilweise oder ganz, mit Blut erfüllt ist.

Nach Befunden an bisherigen Präparaten ist die Vermehrung, bezw. Hyperplasie, der Intimaelemente um so deutlicher und umfangreicher ausgeprägt, je mehr Zeit seit der Geburt verstrichen ist.

Die durchschnittliche Entfernung der Gefässe beträgt im Karunkelbezirk 90 bis 100 μ, im Karunkelzwischenbezirk 500 bis 560 μ.

Die Ausführungsgänge der Drüsen sind in der Tiefe geschlängelt, nach innen verlaufen sie jedoch wieder gerade zur Oberfläche. Die Drüsenenden sind gruppenweise verteilt. Stets sind die Drüsenausführungsgänge wesentlich weiter, als die Drüsenenden. Es ist dies ein Moment, welches die puerperalen Drüsenschläuche wesentlich unterscheidet von den juvenilen. Die Drüsenenden reichen bis hart an die Muscularis mucosae heran. Im Karunkelbezirk finden sich solche nur im basalen Abschnitte derselben vor.

Die regressiven Veränderungen an den Drüsentubulis sind nicht mehr in dem Maße vorhanden, wie bei Präp. V; immerhin sind dieselben Vorgänge noch anzutreffen. Die Veränderungen machen sich hier mehr an den Ausführungsgängen geltend, als an den Drüsenenden. Letztere Tatsache zwingt uns zur Annahme, dass die regressiven Veränderungen an den Drüsen von innen nach aussen gegen die Oberfläche der Mucosa zu fortschreiten. Ihre Ausführungsgänge haben bei 12 μ hohem Epithel ein Lumen von 50 bis 60 μ, die Drüsenenden bei nur 6 μ hohem Epithel eine Lichtung von 10 μ,

Das Lumen der Enden ist wesentlich verengert, das Epithel kubisch. Die Drüsenausführungsgänge sind durchschnittlich 450 bis 480 μ auseinander.

VII. Präparat.

Anschliessend an den Uterus bovis, der am 43. Tage nach der Geburt dem Tiere entnommen wurde. Bezügliches Tier musste wegen Gehirn-Tuberculosis geschlachtet werden und hatte nachgewiesenermassen neun Kälber geworfen.

Das Organ weist nur geringgradigen Grössenunterschied auf. Das Gewicht des Uterus beträgt 760 *gr*. Die Richtung der Hörner entspricht bereits derjenigen des juvenilen Uterus; die bisher beschriebenen Organe zeigten noch gestreckteren Verlauf der Hörner. Bei Querschnitten durch die Cornua uteri zeigt das Lumen am Grunde derselben 4 *mm* Durchmesser. Die Stärke der Uteruswand beträgt dorsal: 4,5 *mm*, medial und lateral 7 *mm*, an der Übergangsstelle in das Ligamentum latum 11 *mm*. Der Querdurchmesser des Ligamentum latum am Grunde der Hörner beträgt 2,4 *cm*. Die Querschnitte der Uterushörner verraten deutlich kompakte Struktur. Auffallend ist wiederum das Stratum vasculare wegen seinem Gefässreichtum. Die Gefässe nehmen sich aus wie übereinandergeschichtete Röhren. Im Ligamentum latum erreichen sie bis 3,5 *mm* Wandstärke und lassen die früher beschriebenen, regressiven Veränderungen erkennen. Der dunkelbraunrote Belag auf der Mucosainnenfläche ist vollständig verschwunden; dagegen bietet die Mucosainnenfläche immer noch die typische, dunkelbraunrötliche Verfärbung dar. Dieselbe ist auch hier intensiver im rechten Uterushorne, als dem zuletzt trächtig gewesenen. Indessen macht sich der Übergang in eine blassere Färbung nur allmählich geltend.

Die puerperalen Karunkeln sind in vier Längsreihen geordnet und sitzen auf breiter Basis auf den durch die Mucosa gebildeten vier Längsfalten auf. Ihre maximalen Ausdehnungen sind:

Längendurchmesser: 10 *mm*.

Breitendurchmesser: 3,5 *mm*.

Höhendurchmesser: 4 *mm*.

Daneben findet sich eine unbestimmbare Anzahl verschwindend kleiner Karunkeln vor. Nicht bei allen verläuft deren Längenaxe in der Richtung der Längenaxe der Uterushörner. Die bezeichneten Karunkelnarben sind deutlich hervortretend. Die Verfärbungen besitzen einen gelblichen, mehr glänzenden Farbenton. Je nach der Grösse der Karunkel sind auch deren

Narben verschieden. Peripherwärts grenzen letztere sich durch den intensiv dunkelroten Kranz der Seitenabschnitte der Karunkel ab. Alle die geschilderten Verhältnisse sind im linken Uterushorne weniger scharf ausgeprägt, immerhin noch deutlich zu erkennen.

Mikroskopisches.

Gleicht schon bei der makroskopischen Betrachtung der gesamte Uterus, besonders aber dessen Schleimhautverhältnisse, ganz einem Uterus aus der dritten oder vierten Woche nach der Geburt, so tritt unter dem Mikroskop diese Übereinstimmung noch mehr hervor.

Die Stärke der Muscularis uteri beträgt 1,49 *mm*; deren längs verlaufende Schicht verzeigt 520 μ.

Das Stratum vasculare ist im Karunkelbezirk 4,1 *mm* stark; im Karunkelzwischenbezirk erreicht es maximal nur 1,5 *mm*. Seine Struktur ist dieselbe geblieben.

Die Muscularis mucosae ist im Karunkelbezirk 450 μ stark, im Karunkelzwischenbezirk 1,14 *mm*.

Die Mucosainnenschicht des Präparates weist bezüglich Struktur und Verhalten ganz das vorherige Verhältnis auf. Deren vertikale Stärke beträgt auch hier im Karunkelbezirk 4,5 *mm*, im Karunkelzwischenbezirk 2 *mm*.

Auch die Gefässe sämtlicher Mucosalagen weisen unveränderte Verhältnisse auf. Ich führe daher nur einige vergleichende Maße an:

		Strat. vasc.	Prop. mucosae	
			Karunkelbezirk	Karunkelzwischenbezirk
Arterien	Lumen ...	160.	80.	20.
	Wandg. ...	350.	240.	40.
Venen	Lumen ...	360.	40.	60.
	Wandg. ...	160.	32.	36.

Wesentlichen Unterschied bieten die Drüsentubuli dar. Dieselben treten hier als vollständig jugendliche Schläuche auf. Ihre Lumina sind bedeutend kleiner geworden; Inhalt besitzen nur wenige Schläuche. Das Epithel vollkommen regeneriert. Die einzelnen Zellen erscheinen wieder scharf begrenzt, und ihre Kerne färben sich intensiv. Der Regenerationsprozess ist also in dieser Phase beendigt. Die Maße der neuen Drüsengebilde sind in den Ausführungsgängen: 60 μ Lichtung und 20 μ Epithelhöhe, in den Drüsenenden 12 μ Lichtung und 16 μ hohes Epithel.

Die Ausführungsgänge der Drüsen, in ihrem äusseren Abschnitte leicht geschlängelt verlaufend, steigen in senkrechter Richtung zur Oberfläche empor. Ihre Entfernungen betragen unter sich 470 μ.

Die typischen Pigmentanhäufungen zeigen sich in gewohnter Weise.

Schlussfolgerungen.

Fasse ich das Ergebnis meiner Untersuchungen des juvenilen, des graviden und des puerperalen Rindsuterus zusammen, so ist vorerst zu betonen, dass in allen wesentlichen Punkten beträchtliche Unterschiede histologischer Natur zu beobachten sind.

a) Juveniler Uterus.

Meine Untersuchungen bestätigen zunächst die von Ellenberger gemachte Einteilung der Mucosa, die, von innen nach aussen folgend, aus Stratum epitheliale, Stratum subepitheliale sive cellulare, Stratum reticulare, Stratum fibrillare, Muscularis mucosae und Stratum vasculare aufgebaut ist.

Die Befunde ergeben einen deutlichen Unterschied in der Struktur der beiden Abschnitte, des Karunkelbezirks und des Karunkelzwischenbezirks der Mucosa.

Charakteristisch für den Karunkelbezirk ist vor allem das erweiterte Stratum vasculare, damit verbunden eine

Schwächung der Muscularis mucosae, sowie die viel bedeutendere Zahl und Grösse der Blutgefässe, ferner der an der Innenfläche der Mucosa vorhandene, vollständig drüsenfreie, sehr häufig sanduhrförmig sich ausnehmende, mehr oder weniger senkrecht aufsteigende Abschnitt, der sogen. Karunkelstiel.

Der vorgebildete juvenile Karunkel besteht aus einer mehr oder weniger umschriebenen Verdickung, bezw. Verstärkung des Stratum cellulare.

Die Ausführungsgänge der Drüsen steigen im Karunkelbezirk senkrecht und wenig gewunden, im Karunkelzwischenbezirk mehr in schiefer Richtung, sowie unter sich parallel zur Oberfläche. Sie sind stets weiter, als die Drüsenschläuche. Auch letztere verlaufen übereinstimmend parallel zueinander in der vorhin angegebenen Richtung. Der eigentliche Karunkel enthält keine Drüsentubuli.

Die Gefässe verlaufen im Karunkelzwischenbezirk in verschiedenen Richtungen, im Karunkelbezirk vorherrschend senkrecht zur Karunkelinnenfläche.

b) Gravider Uterus.

Als charakteristisch für die durch die Gravidität bedingten histologischen Veränderungen in der Uterusmucosa gilt:

Es sind vor allem Veränderungen, welche an den Drüsen unter dem Einflusse der Frucht vor sich gehen. Die Drüsenwucherungen in der Tiefe der Propria mucosa sind charakteristisch für bestehende Gravidität. Das Hauptmerkmal dieser Drüsenwucherungen besteht darin, dass sich in die Lichtung der Tubuli Epithelerhebungen bilden, die meist mit schmaler Basis von der Wand entspringen, oft ziemlich hoch sind und häufig an ihrem freien Ende verbreitert, stets etwas abgeplattet erscheinen. Am Querschnitt einer solchen Drüse hat daher die Lichtung eine an eine Blütenform erinnernde Gestalt. Man sieht neben Tubulis mit deutlich einschichtigem Epithel solche, die mit deutlich mehrgeschichteten Epithelzapfen ver-

sehen sind. Die Enden und Fundusteile der Tubuli, d. h. deren Querschnitte nehmen sich aus wie traubenartige Gebilde. Diese Bilder sind so auffallend, dass man die Trächtigkeitsveränderungen der Drüsen leicht erkennt. Sind die Drüsenwucherungen recht ausgedehnt, so ist die ganze tiefe Schicht der Propria mucosae in ein lockeres Maschenwerk umgewandelt, das aus sehr feinen, gefässhaltigen Bindegewebszügen, die oft nur eine einzige Zellreihe aufweisen, besteht.

Diese mehrschichtigen Epithelzapfen an den blinden Drüsenenden können, abgesehen von den Veränderungen im Aussehen der einzelnen Zelle, zu einer Verwechslung mit pathologischen Neubildungen im Uterus führen, weshalb die Kenntnis der Drüsenwucherungen während der Trächtigkeit von Wichtigkeit ist.

Die gewundenen Schläuche der Uterindrüsen verlaufen schliesslich nicht mehr parallel, vielmehr in den verschiedensten Richtungen. Die Tubuli sind wesentlich weiter geworden, zudem der Unterschied zwischen Ausführungsgängen und Drüsen bedeutender. Die sanduhrförmige, drüsenfreie Zone geht als solche verloren, indem sich in dem Propriaabschnitt zunächst der Muscularis mucosae auch Drüsentubuli vorfinden.

Tubuli finden sich nur an dessen seitlichen und basalen Abschnitten vor.

Der Karunkel des trächtigen Rindsuterus verdankt seine Entstehung einer intensiv einsetzenden Wucherung, bezw. Vermehrung der den juvenilen Karunkel aufbauenden Elemente; infolge aktiven Eingreifen der fötalen Placenta entsteht eine mannigfaltige Krypten- und Zottenbildung durch die Elemente des Stratum cellulare und Stratum epitheliale. Damit parallel macht sich eine Einschränkung des juvenilen Karunkelbezirks, verbunden mit einer Lockerung seiner Elemente geltend. Der vorgebildete Karunkel, das verdichtete Stratum subepitheliale des Karunkelbezirks, in Verbindung mit dem anliegenden Epithel bildet eigentlich das Zellreservoir des wuchernden Karunkels.

Der Karunkel entbehrt der Muskelzellen vollständig.

Der sich mit der Trächtigkeit ausbildende Karunkelstiel gehört bezüglich dessen Struktur der Propria mucosa, speziell dem Stratum fibrillare an.

Ein weiterer Beitrag zur Diagnose der Gravidität bietet der auffallende Gefässreichtum, vor allem des Karunkelbezirks der Mucosa.

Bezüglich Form und Textur sind juveniler Karunkel und Kotyledo des trächtigen Uterus total verschiedene Gebilde.

c) Puerperaler Uterus.

Über die Involutionsvorgänge der Uterusmucosa äussern sich Albrecht und Göring im Frankschen Lehrbuche über Geburtshülfe folgendermassen:

„Die vollständige Rückbildung nach erfolgter Geburt nimmt vier, selten sechs Wochen in Anspruch. Unter abnormen Verhältnissen — bei chronischer Uterusentzündung z. B — dauert es wesentlich länger. Mit etwa vier Wochen sind die Karunkeln kaum noch merklich grösser, als beim nicht trächtig gewesenen Tiere; jene gegen die Spitze der Hörner hin, namentlich aber jene des nichtträchtigen Hornes, sind von solchen bei nicht trächtigen Rindern nicht mehr zu unterscheiden. In den hinteren Teilen der Hörner und namentlich im befruchteten Horne, wo ja überhaupt die grössten Karunkeln liegen, finden sich um diese Zeit immer noch solche, die sich nicht ganz zurückgebildet haben, und noch mehr oder weniger gestielt erscheinen. Die Uterusschleimhaut des nicht trächtigen Rindes hat eine braunrote Farbe. Während der Rückbildung ist diese Farbe gelbbraun, wohl infolge teilweiser Fettmetamorphose der Epithelien.“

De Bruin erwähnt in seinem Lehrbuche über Geburtshülfe wörtlich: Die Mucosa des Uterus erleidet nach der Geburt ebenfalls bedeutende Veränderungen. Die Kotyledonen werden kleiner, ungestielt, und gehen in regressive fettige Metamorphose über. Schon nach 14 Tagen kann man von eigentlichen Kotyledonen nicht mehr reden. Drei

Wochen nach der normalen Geburt ist die Mucosa wieder in ihren ursprünglichen Zustand zurückgekehrt. Puerperale Prozesse, z. B. septische Metritis, haben auf die regressive Veränderung der Kotyledonen keinen Einfluss, d. h. sie verzögern diese nicht.

Nach meinen Untersuchungen gestalten sich die Involutionsvorgänge der Uterusmucosa folgendermassen:

Mit dem Aufhören der Blutzirkulation in der Placenta materna und fötalis, dem Zeitpunkte der Loslösung der Secundinae, dem Eintreten der Dolores post partum tritt die Uterusmucosa mit den Karunkeln sogleich den Weg der Rückbildung an.

Der Karunkel erfährt in seiner ganzen Ausdehnung eine an dessen Peripherie einsetzende fettige Degeneration. Balken und Krypten schwinden. Die Placenta materna geht in eine kompakte, strukturlose Zelltrümmermasse über, die sich zwischen dem 10.—14. Tage post partum ganz verliert, d. h. einen wesentlichen Bestandteil der aus Uterusepithelien, Leukozythen und Fetttröpfchen bestehenden Lochien bildet.

Der Karunkelstiel wird kürzer und dicker und verliert sich dann ganz. 14 Tage post partum findet man nirgends mehr gestielte Gebilde, sondern in beiden Hörnern sitzen die Karunkeln mit breiter Basis auf der Mucosainnenfläche. An seiner Oberfläche bildet sich das Stratum cellulare sive subepitheliale durch intensive Zellvermehrung zum kappenförmigen, melonenartig über die Mucosa hervorragenden, puerperalen Karunkel aus. Dieses Stratum deckt sich seitens der benachbarten Teile des Karunkelzwischenbezirks mit jugendlichem Epithel. Der Rest jener seitlichen Epithelien vermehrt sich durch mitotische Teilung und kleidet dann die Innenfläche der Karunkel aus.

Der puerperale Karunkel entspricht somit bezüglich dessen Ursprung vollständig dem juvenilen, wie ja auch die äusseren Formen einander entsprechen, mit dem einzigen Unterschiede, dass das puerperale Gebilde etwas massiger ist.

Eine wesentliche Veränderung zeigt der Karunkel an seiner Oberfläche. Es betrifft dies die anfänglich rötlichgelb und marmoriert, späterhin mehr dunkelgelblich-braun aussehenden Karunkelnarben. Diese bei allen puerperalen Präparaten nach der Rückbildung des Karunkels stets vorhandenen Karunkelnarben haben ihre Entstehung in den Blutextravasaten an der peripheren Randzone des Karunkels, bezw. der Basis des rückgebildeten Karunkels und der daran anschliessenden Pigmentbildungen. Im trächtig gewesenen Uterushorn stark hervortretend, sind diese Narben auch im unträchtigen Horne noch deutlich genug in etwas abgeblasster Form zu erkennen. Diese typische Verfärbung unterscheidet den puerperalen Karunkel vom stets unverfärbt mehr weisslich wie die übrige Mucosa aussehenden juvenilen Gebilde hinlänglich. Die zahlreichen Hämatoidinablagerungen bilden somit ein konstantes Zeichen für eine überstandene normale oder frühzeitige Geburt.

Ein ferneres konstantes und zugleich dauerndes Merkmal liefert das mikroskopische Bild der Uterusgefässe mit den beschriebenen Eigentümlichkeiten. Finden sich solche Gefässe in einem Uterus vor, so ist damit, wie ich festgestellt habe, im Verein mit genannten Veränderungen ein beachtenswertes und untrügliches Zeichen einer stattgehabten Geburt gegeben.

Die Veränderungen betreffen:

Ein grosser Teil der Blutgefässe in allen Schichten der Uteruswand obliteriert post partum durch Wucherungen der Intima, während ein anderer Teil hierdurch nur sehr verengert wird, aber fortbesteht. In den obliterierenden Gefässen kann die Media durch Verfettung ihrer muskulösen Elemente zu grunde gehen. In den fortbestehenden Gefässen bildet sich die verstärkte Media nur teilweise zurück. Ein Ersatz der verfetteten Muskelelemente dürfte durch Teilung vorhandener Zellen erfolgen.

Der erwähnte Obliterationsprozess findet sich hauptsächlich und am weitesten vorgeschritten in der Ausdehnung des puerperalen Karunkels, deutlich auch in den äusseren Schichten, dem Stratum vasculare. Viele Kapillaren und neugebildete kleinere Gefässe der Karunkelperipherie werden durch die Uteruskontraktionen nach der Geburt komprimiert und gehen verloren.

Diese puerperalen Vorgänge an den Gefässen scheinen mit der vierten Woche post partum ihren Höhepunkt erreicht zu haben.

Wie beschrieben, macht auch das Drüsensystem der Uterusmucosa bedeutende regressive Veränderungen durch.

Die Regeneration nimmt ihren Anfang in den der Muscularis mucosae zunächst gelegenen Schläuchen und schreitet nach innen fort. Der grösste Teil des Drüsen- und Uterusepithels degeneriert unter den Erscheinungen der Amitose, Verfettung und Karyolyse. Die Lymphzellen der Mucosa wandern durch das Epithel und füllen das Lumen aus.

Der persistierende Rest der Epithelien vermehrt sich durch mitotische Teilung und kleidet als neues Epithel die Drüsenräume, sowie die Uterusinnenfläche aus. Die neuen Tubuli erscheinen wesentlich kleiner, verlaufen wieder mehr in gestreckter Richtung, ihr Epithel ist bedeutend niedriger.

Der Regenerationsvorgang an den Drüsen betrifft mehr oder weniger die Wiederherstellung der ursprünglichen Form und Richtung der Drüsenschläuche. Nur ein Teil der Drüsenepithelien vermag die Schädigungen, denen sie während der Trächtigkeit durch Zerrung und Druck ausgesetzt waren, zu überleben, eine grosse Zahl derselben geht in den vier ersten Wochen post partum zugrunde; man findet sie im Drüsenlumen und in dem die Mucosa bedeckenden Detritus. Die Regeneration der Drüsenschläuche erreicht in der vierten bis fünften Woche post partum ihr Ende.

Endlich will ich noch in Kürze der makroskopischen Merkmale, die der Uterus bovis nach stattgefundener Geburt

darbietet, Erwähnung tun. Sie bestehen in folgendem: Der Uterus ist länger, schwerer und voluminöser, seine Wandungen sind rigider. Die Hörner behalten dauernd eine geringere Konvexität, ihre Wandungen sind wesentlich stärker. Auf Querschnitten tritt das verstärkte Stratum vasculare deutlicher zutage. Die Ligamenta lata sind ebenfalls stärker ausgebildet. Die Innenfläche der Mucosa ist bis gegen die dritte Woche post partum bedeckt von einer grau-rötlichen Detritusmasse. Späterhin erhält die Mucosainnenfläche eine schmutziggrau-rötliche ca. 1 *mm* in die Tiefe reichende Verfärbung bei. Die Karunkeln, noch intensiver verfärbt, erheben sich napfförmig über die Mucosainnenfläche. Deren Scheitel kennzeichnet sich durch das Auftreten früher beschriebener Narben.

Es mag also schon makroskopisch an diesen Merkmalen eine stattgehabte Geburt noch in späterer Zeit herausgefunden werden. Allerdings könnten genannte Veränderungen wenigstens teilweise auch durch pathologische Prozesse bedingt sein. Sicherer lässt sich somit der Entscheid, ob eine Trächtigkeit vorhanden gewesen sei oder nicht, erst dann fällen, wenn eine sorgfältige mikroskopische Prüfung stattgefunden hat.

Ein bemerkenswerter Umstand bezüglich der Regeneration besteht wohl auch darin, dass die Rückbildung der Uterinschleimhaut von der Konstitution des Gesamtorganismus abhängig ist, dass bei robusten jüngeren Tieren die Involution schneller sich abwickelt, als bei schwächeren älteren Individuen.

Was die Regeneration anbetrifft, so ergibt sich das Resultat, dass sie bei individuellen Schwankungen in der Regel schon in der dritten und vierten Woche post partum nach Verlauf von sechs Wochen aber sicher vollendet ist. Dafür sprechen unter anderem in klinischer Hinsicht auch die Fälle, wo schon mit sechs Wochen post partum häufig eine neue Konzeption eingetreten ist.

Literatur.

1. Balin, Das Verhalten der Blutgefässe im menschlichen Uterus nach der Geburt. Archiv f. Gynaec. 1879. Bd. XVI.
2. Bonnet, Grundriss der Entwicklungsgeschichte der Haussäugetiere. Berlin 1891.
3. Derselbe, Über Melanose der Uterusschleimhaut bei Schafen. Zeitschr. f. Tiermedizin. Bd. VI. u. VII.
4. C. W. Broems, Dissertat. de puerperale involutie der uteruspier. Leiden 1894.
5. M. G. de Bruin, Geburtshülfe beim Rind. II. Aufl. 1902.
6. Charlier, Rec. de méd. vét. 1870. pag. 530.
7. Cheanveau, Journ. de méd. vét. de Lyon. 1849. pag. 286 u. 316.
8. Cheanveau u. Gonbeaux, Über Kotyledonen im Fruchthälter der Kuh. R. de Med. vét. Tom. VIII.
9. Ellenberger, Vergleichend anatomische Untersuchungen über die histologische Einrichtung des Uterus der Tiere. Dissertation. Berlin 1879.
10. d'Erchia, Beitrag zum Studium des schwangern und puerperalen Uterus Zeitschrift f. Geburtsh. u. Gynaec. XL. Bd. 1899.
11. Ercolani, Sulla parte, che hanno le glandole otricolani dell' utero nella formazione della etc. Bologna 1873.
12. Frank, Handbuch der Anatomie der Haustiere. 1., 2. u. 3. Aufl.
13. Derselbe, Geburtshülfe. IV. Aufl. von Albrecht u. Göring. 1901.
14. Derselbe, Zeichen stattgefundener Trächtigkeit. W. J. T. 1869. No. 10.
15. Friedländer, Untersuchungen über den Uterus. Leipzig 1870.
16. Derselbe, Untersuchungen über die Innenfläche des Uterus post partum. Arch. f. Geburtsh. u. Gynaec. Bd. IX.
17. Harms, Lehrbuch der tierärztl. Geburtshülfe. 1896.
18. Heschl, Untersuchungen über das Verhalten des menschl. Uterus nach der Geburt. Zeitschr. der Gesellsch. d. Ärzte zu Wien. 1852. Bd. VIII.
19. Kiersnowski, Zur Regeneration des Uterusepitels nach der Geburt. Anatom. Hefte von Merkel und Bonnet. Wiesbaden 1894.
20. S. Kilian, Die Struktur des Uterus bei Tieren. Zeitschr. f. rat. Med. 1850. Bd. VIII. u. IX.
21. A. Kölliker, Mikroskop. Anatomie. 1854. Bd. II, II. Hälfte.
22. Kundrat und Engelmann, Untersuchungen über die Uterusschleimhaut in den Wiener mediz. Lehrbüchern. 1873.
23. Leopold, Studien über die Uterusmucosa, usw. Arch. f. Gynaec. und Geburtsh. Bd. XII.

Fig. I.

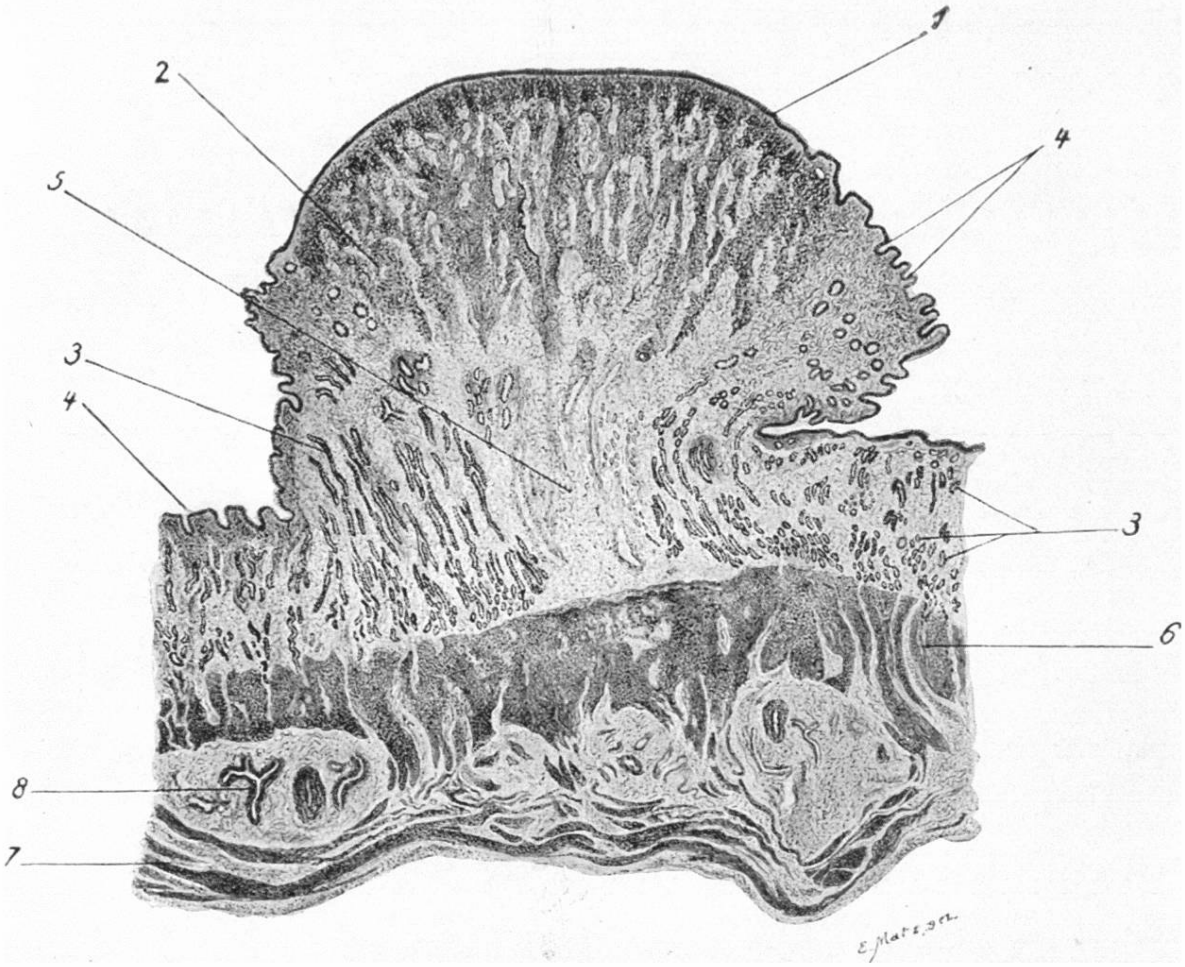

Fig. II.

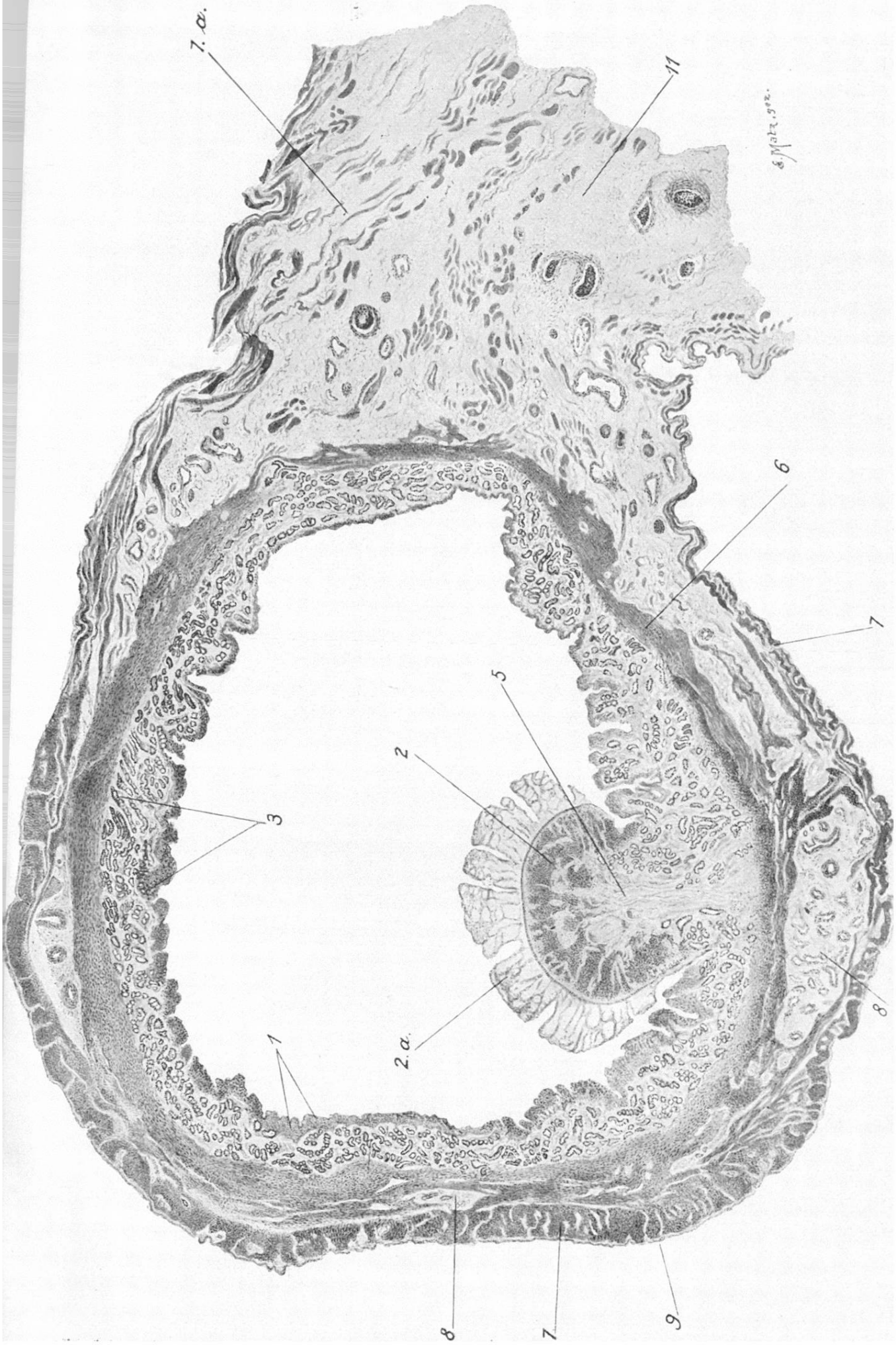

Fig. III.

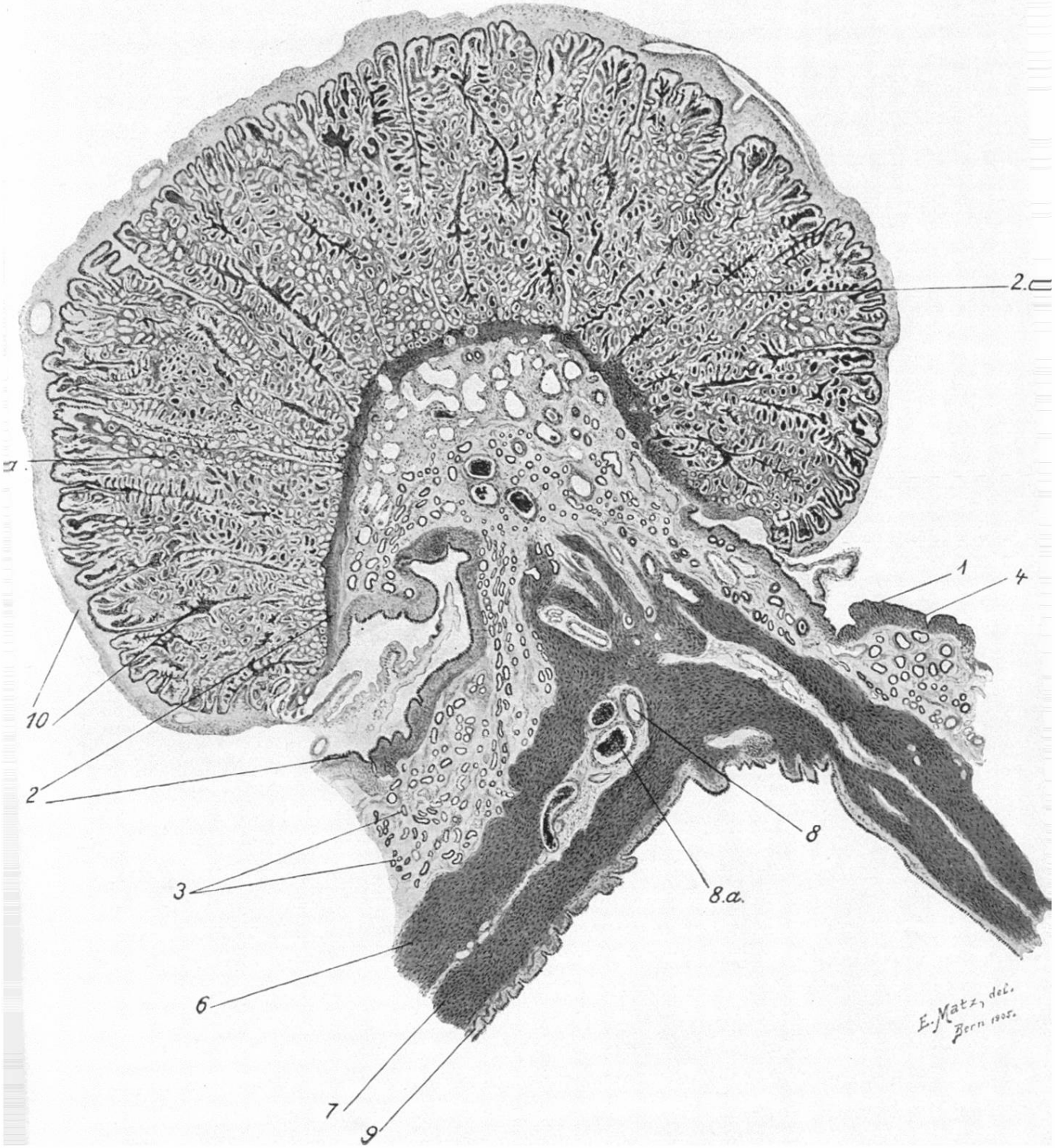

Fig. IV.

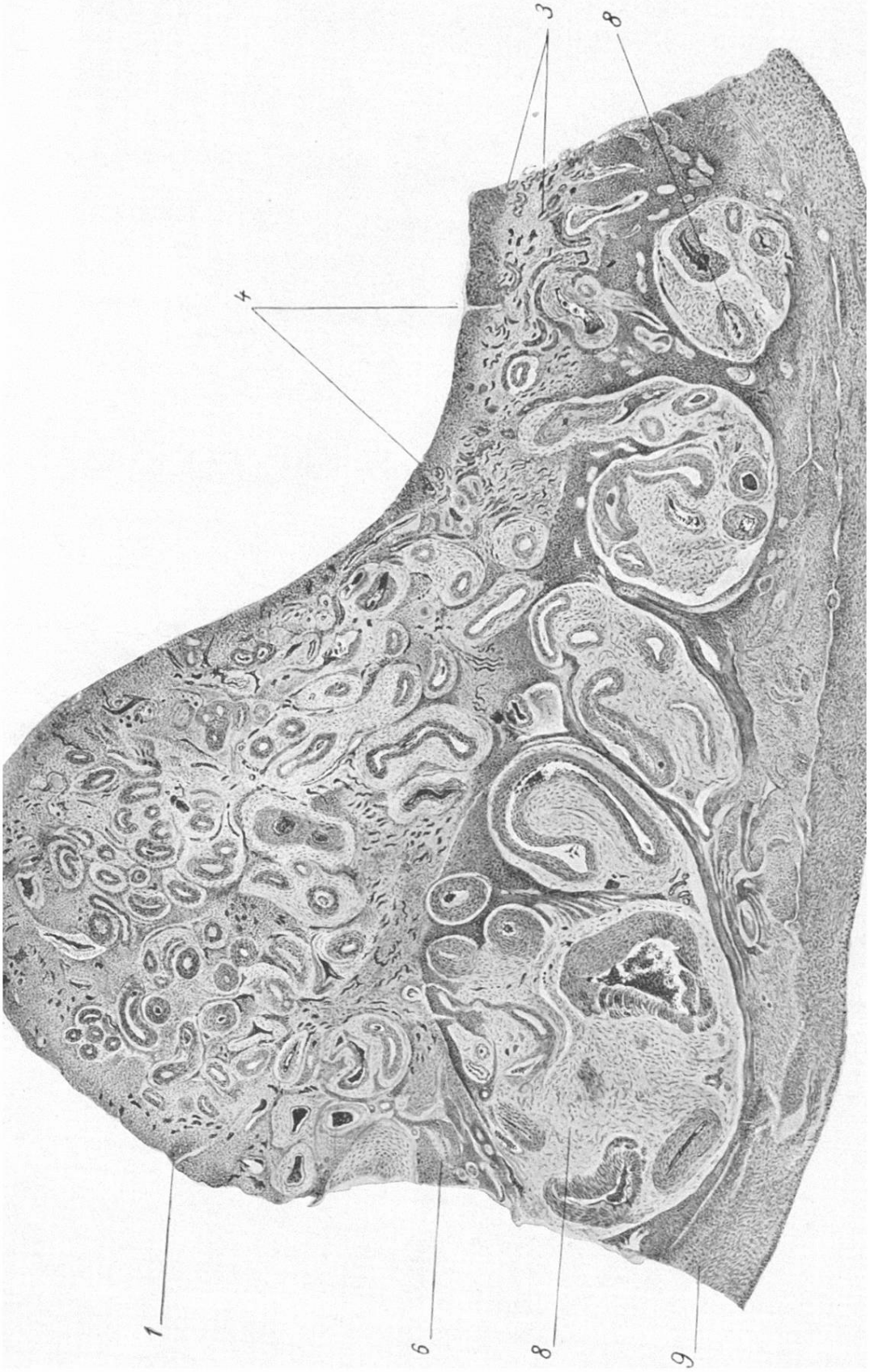

Fig. V.

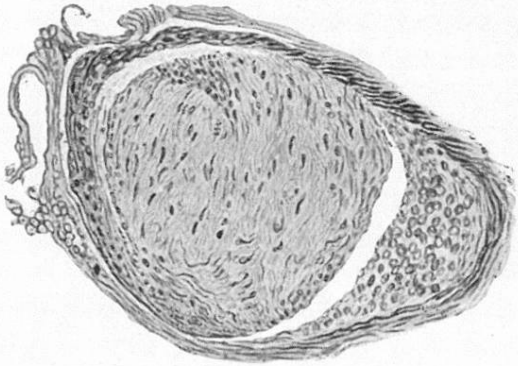

Fig. VI.

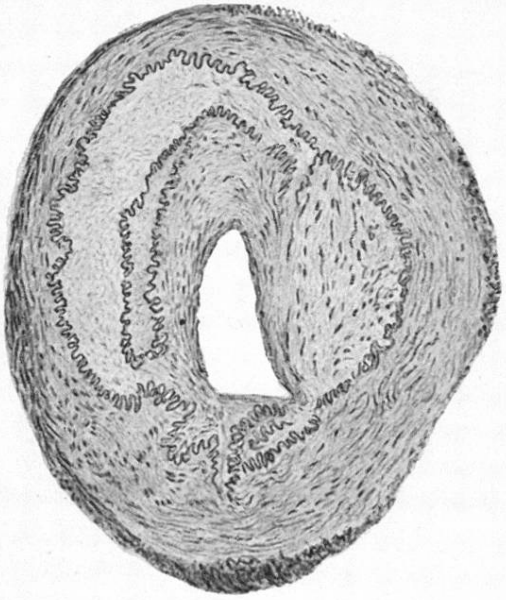

Fig. VII.

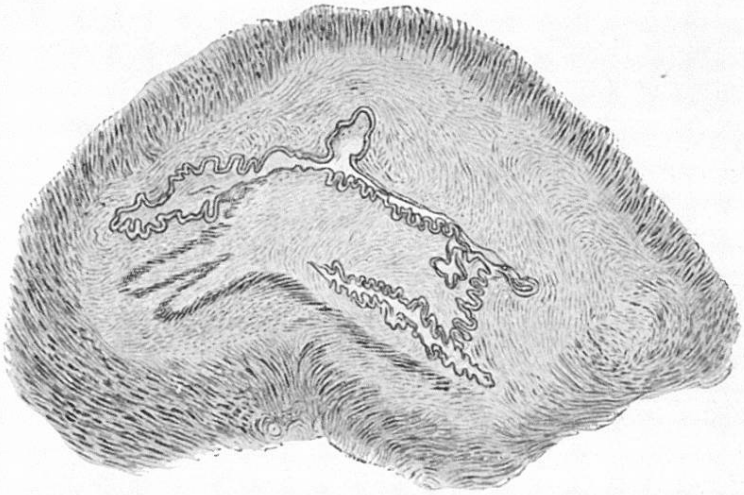

Fig. VIII.

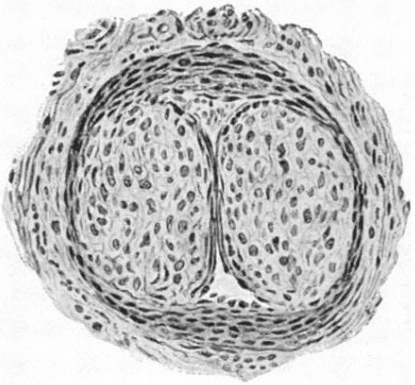

Fig. IX.

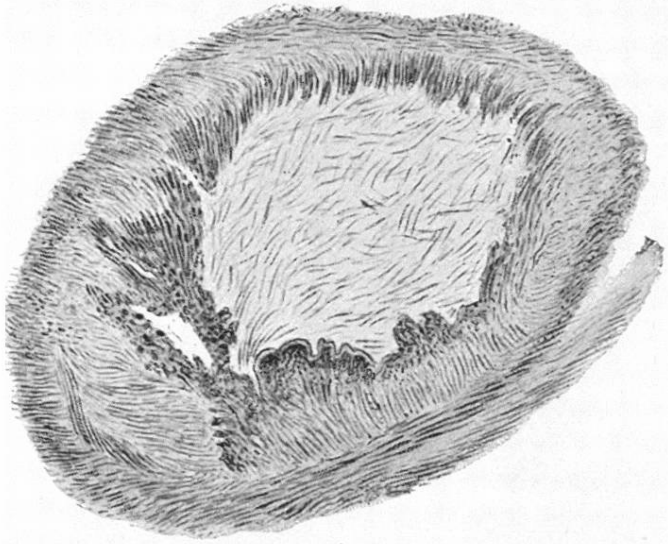

Fig. X.

24. Martin, Handbuch der Anatomie der Haustiere. 1902.
25. Alfred Noll, Beiträge zur Kenntnis des Raubtieruterus nach dem Wurf. Marburg 1882.
26. Naegeli, Lehrbuch der Geburtshülfe. Mainz 1874.
27. Opitz, Zur anatomischen Diagnose der Schwangerschaft. Zeitschr der Geburtsh. u. Gynaec. XLI. Band. 1899.
28. C. J. Raab, Untersuchungen über die Muskulatur des trächtigen Rindsuterus. 1903.
29. Rathke, Zur Regeneration der Uterusschleimhaut, insbesondere der Uterusdrüsen nach der Geburt. Archiv f. pathalog. Anatom. und Physiolog. u. f. klinische Medizin. Bd. 142. Bd. 2. 1895.
30. Schröder, Lehrbuch der Geburtshülfe beim Menschen. Bonn 1874.
31. Scanzoni, Lehrbuch der Geburtshülfe. 1867.
32. Spiegelberg, Geburtshülfe. 1878.
33. Strahl, Anatomische Hefte von Merkel und Bonnet. Wiesbaden 1895.
34. Derselbe, Über die Placenta der Raubtiere. Monatsschrift für Geburtshülfe u. Gynaec. 1897. Bd. VI.
35. Derselbe, Untersuchungen über den Bau der Placenta. Archiv f. Anatomie u. Physiologie. Anatom. Abteilung. 1889.
36. Williams, The mucous membrane of the body of the uterus. Obstetrical Journal. Nov. 1875.
37. Langhaus, Archiv f. Gynaecologie VIII. 1875.
38. Schmalz, 1. Teil des Lehrbuches der tierärztl. Geburtshülfe, von C. Harms, 1899.
39. Rokitansky, Lehrbuch der patholog. Anatomie, Bd. II., Wien 1856.

Erklärung der Abbildungen.

Fig. I. Längsschnitt durch einen juvenilen Karunkel und die Uteruswand.

1. Stratum epitheliale. 2. Stratum cellulare sive subepitheliale (dunkle Randzone des Karunkelbezirks). 3. Drüsenschläuche. 4. Trichterförmige Mundungen der Drüsenausführungsgänge. 5. Sanduhrförmiger, drüsenfreier Abschnitt der Propria des Karunkelbezirks. 6. Muscularis mucosae. 7. Muscularis supravascularis. 8. Stratum vasculare.

Fig. II. Querschnitt durch das trächtige Uterushorn eines 6 Wochen trächtig gewesenen Tieres (Präp. 1).

1. Stratum epitheliale. 2. Stratum subepitheliale. 2 a. In Bildung begriffener Kotyledo. 3. Drüsentubuli. 5. Drüsenfreie Zone des Karunkelbezirks. 6. Muscularis mucosae. 7. u. 7 a. Muscularis supravascularis. 8. Stratum vasculare. 9. Serosa. 11. Ligament. latum.

Fig. III. Längsschnitt durch den Kotyledo und die Uteruswandung eines 13 Wochen trächtig gewesenen Tieres (Präp. 3).

1. Stratum epitheliale. 2. Stratum subepitheliale. sive cellulare. 2 a. Kotyledo. 3. Drüsentubuli. 4. Drüsenausführungsgang 6. Muscularis mucosae. 7. Muscularis supravascularis. 8. Arterie im Stratum vasculare. 8 a. Vene im Stratum vasculare. 9. Serosa. 10. Chorion.

Fig. IV. Längsschnitt durch einen puerperalen Karunkel und Uteruswand, stammend von einem Uterus drei Wochen post partum (vide Beschreibung von Präp. 3 u. 5).

1 u. 2. Stratum cellulare sive subepitheliale mit Pigmenthaufen. 3. Drüsentubuli. 4. Drüsenausführungsgänge. 6. Muscularis mucosae. 8. Stratum vasculare. 9. Muscularis supravascularis sive uterie. 10. Rückgebildete Gefässe.

Fig. V. Obliterierende Arterie mit einseitig gewucherter Intima. (Präp. 31. Schnitt No. 24) Das Gefässlumen aus einer seitlich gelegenen halbmondförmigen Lichtung bestehend.

Fig. VI. Stark verengtes Gefäss mit zerfallender Media und deutlicherem Hervortreten der elastischen Fasern in derselben. (Präp. 31. Schnitt No. 40)

Fig. VII. Obliterierende Arterie mit stark unregelmässigem Lumen. Die Wandung derselben sozusagen nur aus Bindegewebe bestehend. (Präp. 31. Schnitt No. 40)

Fig. VIII. Obliterierende Arterie im Querschnitt. Die durch die gewucherte Intima gebildeten beiden Hervorragungen berühren sich in der Mitte des Lumens. Die Media nach aussen stark verdünnt. Das Gefässlumen auf einen schmalen Spalt reduziert. (Präp. 31. Schnitt No. 14)

Fig. IX. Obliterierte Arterie im Querschnitt. Bindegewebsbildung im Lumen. Die Media fettig zerfallend und im Schwunde begriffen. (Präp. 31. Schnitt No. 12)

Fig. X. Stark verengte Arterie mit Bindegewebewucherungen, die von der Intima gegen die Media vordringen. (Präp. 31. Schuitt No. 28)