

# Zur operativen Behandlung der Zitzenanomalien

Autor(en): **Hug**

Objektyp: **Article**

Zeitschrift: **Schweizer Archiv für Tierheilkunde SAT : die Fachzeitschrift für Tierärztinnen und Tierärzte = Archives Suisses de Médecine Vétérinaire ASMV : la revue professionnelle des vétérinaires**

Band (Jahr): **45 (1903)**

Heft 5

PDF erstellt am: **24.06.2024**

Persistenter Link: <https://doi.org/10.5169/seals-590385>

## **Nutzungsbedingungen**

Die ETH-Bibliothek ist Anbieterin der digitalisierten Zeitschriften. Sie besitzt keine Urheberrechte an den Inhalten der Zeitschriften. Die Rechte liegen in der Regel bei den Herausgebern.

Die auf der Plattform e-periodica veröffentlichten Dokumente stehen für nicht-kommerzielle Zwecke in Lehre und Forschung sowie für die private Nutzung frei zur Verfügung. Einzelne Dateien oder Ausdrucke aus diesem Angebot können zusammen mit diesen Nutzungsbedingungen und den korrekten Herkunftsbezeichnungen weitergegeben werden.

Das Veröffentlichen von Bildern in Print- und Online-Publikationen ist nur mit vorheriger Genehmigung der Rechteinhaber erlaubt. Die systematische Speicherung von Teilen des elektronischen Angebots auf anderen Servern bedarf ebenfalls des schriftlichen Einverständnisses der Rechteinhaber.

## **Haftungsausschluss**

Alle Angaben erfolgen ohne Gewähr für Vollständigkeit oder Richtigkeit. Es wird keine Haftung übernommen für Schäden durch die Verwendung von Informationen aus diesem Online-Angebot oder durch das Fehlen von Informationen. Dies gilt auch für Inhalte Dritter, die über dieses Angebot zugänglich sind.

Diese Operationen müssen natürlich *lege artis* vorgenommen werden. Wenn man namentlich folgende Punkte beachtet, werden Verunreinigungen der Kulturen selten vorkommen.

Von Wichtigkeit ist vollkommene Sterilisation der Gläschen, einfaches Abdampfen des Wassers genügt nicht. Ist die Temperatur im Bratofen so hoch, dass nach dem Verdampfen des Wassers die Wattepfropfen sich nach einiger Zeit bräunen (ohne dass sie in Kontakt mit den Eisenwänden kommen) so ist dies ein Zeichen, dass 200° C. überschritten wurden, eine Temperatur, der schon allein die widerstandsfähigsten Keime nicht widerstehen werden.

Bei der Blutentnahme aus der Jugularis ist vorher die ganze Halsseite anzufeuchten, um zu vermeiden, dass Keime von Mähne und Halshaar abfliegen können. Die Einsichtstelle ist selbstverständlich zu enthaaren und zu desinfizieren.

Die Gläschen sind zu numerieren, da das erste vielleicht verunreinigt ist.

Da, wo der Wattepfropf im Gläschen aufsitzt, soll Verunreinigung mit Blut vermieden werden; die Kanüle reicht einige Zentimeter in das möglichst schief gehaltene Gläschen hinein.

## Zur operativen Behandlung der Zitzenanomalien.

Von Tierarzt Hug, Nieder-Uzwil.

Von den Krankheiten der Zitzen kommen die Zitzenkanalstenosen in erster Linie in Betracht und geht ihre Häufigkeit, sowie die Verschiedenheit, ja Unsicherheit der Behandlung aus den vielen Artikeln, die in letzter Zeit über diesem Gegenstand beschrieben wurden, hervor.<sup>1)</sup>

Um dem wiederholt geäußerten Wunsche meines verehrten frühern Lehrers, Hrn. Prof. Dr. Zschokke, es möchten die praktischen Tierärzte ihre Erfahrungen mehr wie bisher

<sup>1)</sup> Bräker im 3. und Giovanoli im 4. Heft 1900, Strebel im 1. Heft 1901 und Eggmann im 1. Heft 1902 dieser Zeitschrift.

durch Veröffentlichung zum Gemeingut des ganzen Standes werden lassen, nachzukommen, möchte ich in nachstehendem auf einige Beobachtungen aufmerksam machen.

Als ich im Jahre 1885 meine praktische Tätigkeit begann, standen mir für Zitzenoperationen folgende Instrumente zur Verfügung: Die geknöpfte, zweiseidige Zitzenlanzette, der Zitzenräumer nach Strebel, die Melkröhrchen, sowie die Bougies aus Darmsaiten, Fischbein usw. Sodann wurde mir von meinem früheren Nachbarkollegen, Hrn. Bezirks-Tierarzt Fischer in Bauma noch eine scharfspitze, schmale, zweiseidige Lanzette empfohlen, die zur Zerschneidung hochliegender Verwachsungen verwendet werden könne.

Dieselbe wurde in einem oben zugerundeten, jedoch gespaltenen und federnden Metallröhrchen versteckt (nach Art des Bistouri caché) in den Zitzenkanal eingeführt bis zur Obliterationsstelle und erst dann, zur Durchschneidung letzterer aus dem Röhrchen herausgestossen.

Diese Instrumente wurden in den ersten Praxisjahren von mir, nach den dazumaligen Vorschriften strenger Desinfektion und zu den, heute noch von Möller, Strebel, Eggmann u. a. angegebenen Zwecken benützt, aber mit schlechtem Erfolg, indem nur ca. 30—50% der Fälle reussierten.

Ich kam zu dem Schluss, dass operative Eingriffe im Zitzenkanal äusserst diffizil, ja sogar riskiert seien und dass man besonders bei hochsitzenden Hindernissen besser tue, von einer Operation abzusehen, um schlechter Nachrede auszuweichen.

Ich langte überhaupt auf dem Punkte an, wo ich mir sagte, es sei die Operation möglichst zu umgehen d. h. auf die Fälle, wo nichts mehr zu riskieren sei, zu beschränken, wenn es nicht möglich sei, in der Art der Ausführung eine Verbesserung zu finden.

Die Beobachtung aber, dass die Zitzenstenosen für die Ökonomie der Viehhaltung von nicht geringer Bedeutung sei, veranlasste mich, der Sache näherzutreten.

Die immer wiederkehrende Infektion lenkte mein Augenmerk in erster Linie auf die Art der Desinfektion. Entweder war diese eine unrichtige, ungenügende, oder eine unpraktische.

Folgender Fall hatte mich vollends hierin bestärkt:

Es handelte sich bloss um die Erweiterung der Zitzenmündung einer zähmelkigen, jungen Kuh.

Fürchtend, dass der Besitzer die Milchröhrchen und Bougies nicht genügend reinige und desinfiziere, nahm ich das Tier zur Operation in meinen eigenen Stall und besorgte das Melkgeschäft täglich 3 mal selber.

Die Erweiterung der Zitzenmündung erfolgte mit der geknöpften, zweischneidigen Zitzenlanzette.

Nach der vorgeschriebenen Reinigung des Operationsfeldes wurden die Zitzen mit 5% Karbolöl angestrichen, ebenso die in gekochtem Wasser gereinigte Lanzette vor der Operation in solches getaucht.

Die gleiche Behandlung wiederholte ich bei jedem Melken mit den Zitzen, sowie mit den zur Offenerhaltung und Erweiterung der Öffnung verwendeten Catgut-Stücken und polierten Fischbeinsonden.

Trotzdem trat am zweiten Tag an einer und am 3. und 4. Tag an den übrigen Zitzen eine Entzündung und einige Melkperioden später ein Katarrh der Milchdrüsenkanäle mit Veränderung der Milch ein.

Starke Schwellung des Euters oder Fieber trat nicht ein, dagegen war der Erfolg der Operation und der mühevollen Nachbehandlung ein völliges Versiegen der Milch am ganzen Euter.

Dies der Verlauf dieser und vieler anderer Zitzenoperationen; auffallend häufig war auch dann ein Misserfolg, wenn bei der Nachbehandlung Melkröhrchen verwendet wurden.

Meine Vermutung, dass die üblen Ausgänge weniger durch die Operation als durch die Nachbehandlung bedingt würde, wurde durch spätere Erfolge bestätigt. Von der Antisepsis ging ich deshalb zur Asepsis, von der Erweiterung durch Druck (Bougies, Melkröhrchen) zur Erweiterung der Zitze durch reinen, scharfen Schnitt, über.

Zur Reinigung der Zitzen wurde nur noch gekochtes, lauwarmes Soda-Wasser mit etwas Kochsalzzusatz verwendet. In gleicher jedoch kochender Lösung wurden die Instrumente sterilisiert, vor der Operation wurden keine Desinfektionsmittel angewendet.

Einzig nach der Operation wurde die Zitzenmündung mit 7% Lysol-Liniment oder Jod-Glyzerin betupft.



Alle Bougies, Melkröhrchen usw.<sup>1)</sup> wurden ängstlich von der Nachbehandlung ferngehalten, dafür wurde die gemachte Öffnung durch den Druck der Milch und häufiges Melken offen erhalten.

Die üblen Erfolge wurden tatsächlich seltener, und was sich noch an solchen einstellte, glaubte ich auf die Beschaffenheit der Instrumente zurückführen zu können.

Wie die Melkröhrchen und alle Bougies, vermied ich im weitern alle unmassiven, also troikartartigen Instrumente, damit auch das Fischersche bistouri caché, sowie tunlichst den Strebelschen Zitzenräumer, weil beide schwer zu reinigen sind. So benutzte ich vorerst nur noch die alte zwei- und die von Erhardt konstruierte vierschneidige Zitzenlanzette, weil leichter rein zu erhalten. Nun aber boten diese Instrumente einen andern Fehler:

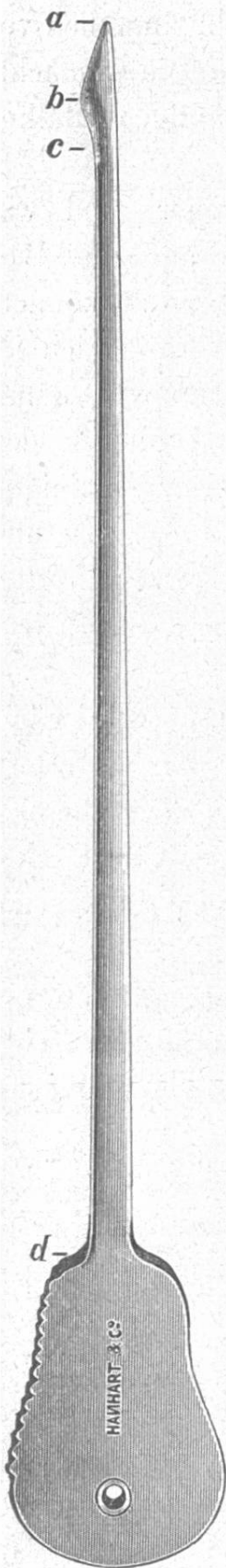
Durch das Breitwerden der Klinge nach unten wird nämlich die Öffnung zu unterst an der Zitze am weitesten, also gerade da, wo es nicht nötig ist; denn es ist nicht die elastische, etwas in den Milchkanal umgestülpte allgemeine Decke, welche den Milchausfluss erschwert oder verhindert, die eigentliche Stenose liegt darüber.

Wird der Zitzenkanal nur an der untersten Stelle erweitert, so wird die Stenose nicht gehoben, wohl aber wird der Infektion durch Bildung einer grossen äussern Wundfläche

<sup>1)</sup> Ich hatte bei Verwendung der Melkröhrchen und jedem andern Fremdkörper inkl. Desinfektions- und Arzneimitteln im Zitzenkanal so schlechte Erfahrungen gemacht, dass ich mich nur schwer zur Infusion von Medikamenten in das Euter beim paralytischen Kalbefieber entschliessen konnte, und erst beim Übergang zur Benützung von filtrierter Luft die Behandlungsart durchwegs angewendet.

Dass bei letzterer Art weniger nachteilige Folgen durch die Kanüle eintreten, ist wohl den Umständen zuzuschreiben, dass die Einführung der Kanüle nur ein einziges Mal nötig ist und dass wir es für gewöhnlich mit einer vollständig intakten Schleimhaut zu tun haben.

Die grosse Infektionsgefahr bei längerer Anwendung von Melkröhrchen lässt sich aus der durch Prof. Dr. Zschokke (Schw. Arch. 39, pag. 160) nachgewiesenen Tatsache erklären, dass im Zitzenkanal fast immer Bakterien liegen, welche durch das Einschieben des Melkröhrchens ins Euter hinauf transportiert werden.



so recht Tür und Tor geöffnet und ist eine häufige Folge der auswärts divergierenden Zitzenöffnung, dass der Milchstrahl ein sähender wird.

Zudem wird das Zitzenende durch die narbige Retraktion des Hautgewebes in auffälliger unschöner Art deformiert verkürzt, abgeplattet durch eine kreuzförmige, furchenartige Einbuchtung.

Die vielen Misserfolge, die ich mit solchen Instrumenten hatte, drängten mich, ein Instrument zu konstruieren, mit dem sich die angeführten Übelstände möglichst umgehen liessen und ist nach verschiedenen Metamorphosen folgende Zitzenlanzette herausgekommen.<sup>1)</sup>

Das aus bestem, schwach federndem Stahl hergestellte Instrument ist einschneidig. Es ist massiv, glatt, aus einem einzigen Metallstück bestehend, 12 cm. lang, 2—3 mm. breit und bloss  $\frac{1}{2}$ —2 mm. dick. Die Spitze ist leicht abgestumpft.

Von der Spitze *a* bis zu Punkt *b* verbreitert sich die Klinge bis auf 2,8 mm., um sich dann bis zu Punkt *c* wieder auf 1,5 mm. zu verschmälern.

Der Teil von der Spitze bis zu Punkt *b* ist, gleich dem Rücken der Klinge, abgerundet, der Teil dagegen von Punkt *b* bis *c* scharf schneidend. Die ganze Länge des schneidenden Teiles dieser Klinge ist  $\frac{3}{4}$  cm.

Was sind nun die Vorteile dieses Instrumentes?

1. Äusserst leichte Reinigung.
2. Die leicht abgestumpfte Spitze und der abgerundete Klingenteil *a—b* verhindern, dass beim Einführen in den Zitzenkanal die zarte und

<sup>1)</sup> Erhältlich bei Hanhart & Cie. in Zürich.

äusserst empfindliche Schleimhaut angestochen, gereizt oder irgendwie beleidigt wird und doch ermöglicht die Beschaffenheit der Lanzettenspitze noch ein Durchstechen allfälliger Membranen und harter Gewebsknoten in der Zyste. Andererseits ermöglicht die etwas abgerundete Spitze doch, auch bei gewundenem, verschobenem Verlauf des Zitzenkanals, die Auffindung der kleinsten noch nicht verwachsenen Stelle, da sie eben, statt wie eine scharfe Spitze anzustecken, stärkerem Widerstande ausweichend, als Sonde benützt werden kann.

3. Der grösste Vorteil aber liegt in der Anlage des schneidenden Teiles, dessen Richtung, auch wenn die Klinge in die Zitze eingeführt ist, am gekerbten Rand des Griffes erkannt wird. Beim Passieren der Lanzette durch den Zitzenkanal wird dieselbe an allen jenen Stellen, wo ein Schneiden nicht gewünscht wird, statt mit dem Schneide-Teil, mit dem Rücken auf die Kanalwand aufgedrückt.

So kann die Lanzette ohne jede Beleidigung der Schleimhaut in die Zitze eingeführt und der schneidende Teil in die Richtung und über die Stelle gebracht werden, wo wir die Erweiterung wünschen und indem dann die Schneide aufgedrückt wird, kann durch einen Zug nach abwärts der erweiternde Schnitt ausgeführt werden.

Es ist dadurch also möglich, dass der Operierende bei hochliegenden Obliterationen diese incidieren kann, ohne zugleich unten zu verwunden, wie das bei einem vorwärts-schneidenden Instrument der Fall ist und er kann die Schnitte genau an der Stelle anbringen, wo sich das Bedürfnis zeigt.

Damit wird erreicht, was billigerweise erwartet werden kann: eine möglichst kleine, meist nicht sichtbare Wunde, geringere Infektionsgefahr und nicht freiwilliges Ausfliessen der Milch.<sup>1)</sup>

<sup>1)</sup> Auf die Ätiologie und die pathologische Anatomie der Zitzenanomalien trete ich nicht ein, da diese Momente anderorts ausführlich beschrieben worden sind. Siehe die eingangs zitierten Artikel im „Schweiz. Arch. f. Tierheilk.“ und die ausgezeichnete Abhandlung von Dr. med. vet. Emil Kuhn im 6. Heft, 29. Band des „Archiv für wissenschaftliche und praktische Tierheilkunde“, Berlin 1903



Hinsichtlich der Ausführung der Operation ist noch folgendes zu sagen:

Für Zitzenoperationen werden der Kuh die Hintergliedmassen auf gewöhnliche Stehweite mit einem starken Strick gefesselt und das Tier mit dem Kopf, entlang einer Wand, kurz angebunden und durch ein oder zwei Mann an die Wand gedrückt.

Durch einen dritten Gehilfen wird mittelst eines Strickes die Hintergliedmasse auf der Seite, wo der Operateur ist, gut nach rückwärts gehalten. (Gute Fixierung des Tieres trägt viel zum guten Verlauf der Operation bei.)

Stark störrische Tiere werden, um die Operation ruhig ausführen zu können, auf ein Strohlager geworfen und gebunden.

Mit lau-warmem 7 0/0 Soda-Wasser, dem etwas Kochsalz beigegeben wurde, wird dann das Euter gründlich gereinigt und werden die zur Operation nötigen Instrumente in eben solches, aber kochendes Wasser gelegt.

Erweiternde Operationen im Zitzenkanal sollen nur während der Laktationsperiode und bei ungemolkenem Euter vorgenommen werden.

Bei teilweisen oder vollständigen Obliterationen, die den ganzen oder einen grössern Teil des Zitzenkanals betreffen, ist von einer operativen Behandlung abzusehen, insbesondere dann, wenn die Zitze entzündlich geschwellt und schmerzhaft ist.

In letztern Fällen sehe ich nicht bloss von der Operation ab und verbiete jeden Gebrauch von Milchröhrchen, sondern lasse auch jedes Melken sistieren. Eine solche Zitze lasse ich täglich 2—3 mal mit Jod-Glyzerin und die Mündung derselben mit 7 0/0 Lysol-Liniment bestreichen. (Zur bessern Emulgierung ist dem Lysol 5 0/0 destilliertes Wasser beizumischen.)

Bei dieser Behandlung habe ich in Fällen, wo nicht schon eine Euterinfektion vorlag, vollständige Heilung eintreten sehen, wenn auch mit Milchverlust bis zur nächsten Laktationsperiode.



Bei Stenosen im eigentlichen Milchkanal, die also ihren Sitz 2—5—8 mm. von der Zitzenmündung entfernt haben (Zähmelkigkeit), wohl die häufigsten aller Zitzenanomalien (50 Fälle per Jahr), eignet sich nun die beschriebene Lanzette ausgezeichnet.

In einem einzigen angeborenen Fall vollständiger Atresie war ich genötigt, die ausnahmsweise dicke Membran, der Einführung der Lanzette vorgängig, mit einem scharf-spitzen, dünnen Troikart, wie er zu Bronchial-Injektionen benützt wird, aber ohne Hülse, zu durchstechen. In allen andern Fällen konnte die dünne Lanzette ohne weiteres durchgestossen werden.

Zur Operation wird in üblicher Weise die Zitze mit Milch straff gespannt, dann die Lanzette mit leicht wiegender Bewegung und indem der Rücken derselben etwas auf das Gewebe aufgedrückt wird, durch die Obliteration resp. Stenose durchgestossen bis in die Milchzysterne und nachher, mit Druck des schneidenden Teiles auf die Verdickung resp. Verengung, mit energischem Zug zurückgezogen.

Um die äussere Haut zu schonen, darf auf das unterste Ende der Zitze natürlich kein Gegendruck ausgeübt werden. Der Einschnitte werden nun so viele ausgeführt als es Bedürfnis erscheint.

Es soll hier jedoch noch betont sein, dass auch beim Gebrauch der neuen Lanzette ein äusserst genaues Vorgehen nötig ist, speziell ein sorgfältiger Untersuch zur Bestimmung der Ausdehnung und Lage des Hindernisses und die Höhenlage der Spitze der eingeführten Lanzette durch das tastende Gefühl.

Auch hier führt nur Sorgfalt und Übung zum erwünschten Ziel. —

Die Nachbehandlung besteht darin, dass während 4—5 Tagen die Zitzenmündung vor und nach dem Melken mit 5 bis 7% Lysolliniment bestrichen wird. Der Melker hat je vor dem Melken die Hände in Sodawasser zu waschen.

Während diesen Tagen wird das Euter nur ungefähr zur Hälfte ausgemolken und am Schluss des Melkens die Zitze noch mit Milch gefüllt, um eher eine Verwachsung zu verhindern. Letzteres kann auch dadurch erreicht werden, dass das Melken am Tage der Operation, sowie am folgenden Tag alle 2, am 2. alle 3, am 3. alle 4 Stunden vorgenommen wird, bis zur Ausdehnung auf die gewöhnlichen 2 Melkzeiten per Tag.

Eine Amputation der Zitzenspitze wegen einer Stenose, wie solche früher ausgeführt worden sei, habe ich noch nie vorgenommen.

Die Zitzenstenosen weiter oben z. B. in der Mitte oder am obern Ende der Zitze sind seltener.

Die Prognose für die Operation dieser ist schon eine viel ungünstigere.

Bedingt werden diese ganzen oder teilweisen Obliterationen meistens durch knollige Schleimhautwucherungen oder durch membranartige Gebilde.

Letztere werden gewöhnlich schon von aussen erkannt an einer ringförmigen Einschnürung der Zitze an der betreffenden Stelle.

Was die operative Behandlung dieser Stenosen in den höhern Teilen des Zitzenkanales betrifft, gilt im grossen und ganzen das gleiche, was soeben von denen im eigentlichen Milchkanal gesagt wurde; nachdrücklich beizufügen ist noch das, dass diese Hindernisse mit viel intensiveren und mit einer viel grösseren Anzahl von Schnitten zu zertrümmern sind. Nur keine Furcht, 5 und mehr Einschnitte in einen Knoten zu machen, ehe die Lanzette herausgezogen wird!

Bei genügender Zerschneidung der membranartigen Obliterationen nach verschiedenen Richtungen, verschwindet die ringförmige Einschnürung aussen an der Zitze.

Genügend durch- und zerschnittene, knollenartige Stenorenbildner können in vielen Fällen in einigen Tagen als kleine nekrotische Teile mit der Milch herausgemolken werden.

In einer andern Anzahl Fälle aber verwachsen diese leidigen Wucherungen wieder und tritt in 1—2—3 Tagen wieder ein frischer Verschluss ein.

Letzteres ist heute so ziemlich das einzige Missliche, das ich im Gefolge obiger Behandlung beobachte; bösartige, infektiöse Entzündungen habe ich längst nicht mehr zu verzeichnen gehabt.

Bei Wiederverschluss des Zitzenkanals und wenn der Besitzer eine zweite Operation verlangt, ist für mich der Fall eingetreten, wo ich zu Strebels Zitzenräumer greife.<sup>1)</sup>

Bei der Operation wird die Hülse, dem Hütchen angeschlossen, bis zur Obliteration vorgeschoben, dann das Hütchen des Instrumentes durch die mit der Lanzette vielfach gespaltene Obliteration durchgestossen und durch Zurückziehen die Gewebswucherungen dadurch abzutrennen versucht, dass sie zwischen Hütchen und entgegengehaltene Hülse eingepresst werden.

Trotzdem die Prognose recht vorsichtig zu stellen ist, kann ich einige glückliche Fälle aufweisen.

So kann ich mich z. B. drei vollständig günstiger Fälle erinnern, die erst ausgeführt wurden, nachdem die Kühe 1 bis 2 Laktationsperioden nicht mehr gemolken werden konnten. Vollständige Sterilisation des Instrumentes ist absolut nötig, wenn die Operation glücken soll.

Nachzutragen ist noch, dass nach der Operation von Stenosen in den obern Zitzenpartien darauf zu achten ist, dass beim Melken der Druck nicht auf die operierte Stelle ausgeübt wird.

---

<sup>1)</sup> Dieses Instrument habe ich durch HH. Hanhart & Cie. in Zürich in der Art umändern lassen, dass das ganze Instrument und die verschiebbare, unten mit einem Scheibchen versehene Metallhülse bedeutend verlängert und oben mit einem beinernen Schutz versehen wurde. Diese Hülse hat den Zweck, beim Herausziehen des Zitzenräumers die Schleimhaut des Kanals in ergiebigerem Masse zu schützen.



Polypen der Schleimhaut des Zitzenkanals sind auch zuweilen zu beobachtende Ursachen der Unwegsamkeit dieses Kanals.

Bald sitzen diese auf einem kurzen, bald auf einem längeren Stiel; besonders im letzteren Falle werden sie oft infolge ihrer grossen Beweglichkeit zum ventilartigen Verschluss im Übergang von der Zitzen-Milchzisterne zum Milchkanal. (Der Milchkanal reicht bekanntlich von der Mündung etwa 5—8 mm. in der Zitze hinauf).

Die Entfernung dieser Polypen ist oft eine schwierige Arbeit. Zuerst mache ich den Versuch mit der neuen Zitzenlanzette.

Nachdem diese bis neben den Polyp eingeführt ist, wird letzterer durch Melken an den Schliessmuskel gedrückt und dann durch kreisende Bewegung versucht, mit dem schiefabwärtsschneidenden Teil der Lanzette, den Polyp vom Stiel zu trennen, was mir schon manchmal gelungen ist. So kann ich einen Fall von diesem Jahr zitieren, wo ich bei einer Kuh des Hrn. B. in W. einen ackerbohnergrossen Polyp auf diese Weise entfernte, ohne jeglichen Nachteil für das Tier.

War die Lostrennung des Polyps möglich, so kann derselbe gewöhnlich nachher durch blosses kräftiges Melken aus der Zitze entfernt werden, ist dies nicht möglich, so fürchte ich mich nicht, die Zitzenmündung mit der Lanzette zu erweitern; bei langsamem Melken mit möglichst schwachem Druck schliesst sich die Mündung wieder auf das gewünschte Mass.

Ist die Lostrennung des Polypen nicht mit der Lanzette möglich, so greife ich gern oder ungern zum Zitzenräumer und versuche die Operation mit diesem Instrument unter den früher vorgeschriebenen Vorsichtsmassregeln.

Um dem Titel meines Aufsatzes gerecht zu werden, habe ich ausser den Stenosen noch der operativen Behandlung einiger anderer Zitzenanomalien zu gedenken.



### Dilatation des Zitzenkanals.

Diese kann ebenfalls angeboren oder erworben sein. In letzterem Fall dürften vornehmlich Gewebsquetschungen resp. Zerreißungen durch Fusstritte anderer Tiere oder zu starke Erweiterung mit Instrumenten die Ursache sein.

Zur Behandlung durch den Tierarzt gelangen diese Fälle nur dann, wenn der Milchkanal so stark dilatiert ist, dass die Milch frei ausläuft, oder wenn die Seitenwand durchbrochen ist und die Milch durch diese zweite Öffnung ausläuft.

Was die Behandlung des Freiauslaufens der Milch anbelangt, kann ich von nichts Neuem und nichts Besserem berichten, als was ich schon längst von Kollegen und aus Lehrbüchern (Eggmann, Möller) erfahren habe.

Wie andere habe ich in leichtern Fällen mit adstringierenden Mitteln, z. B. Bähungen mit einem Absud von Cortex Quercus, Besserung erzielt.

In schweren Fällen aber bin ich genötigt, die Tiere häufiger melken zu lassen und die erlahmte Kraft des Schliessmuskels durch einen aussen angelegten zirka 1<sup>1</sup>/<sub>2</sub> cm. breiten Kautschukring zu ersetzen.

Aus einem von Hrn. Hanhart & Cie. in Zürich gelieferten konischen Kautschukschlauch schneide ich in jedem einzelnen Fall den nötig weiten Ring heraus.

Beide dieser Behandlungsarten haben den Nachteil, dass der Tierbesitzer oft zu schnell derselben überdrüssig wird.

Fälle von Behandlung schon länger bestandener Öffnungen seitlich an der Zitze hatte ich erst drei.

In zwei Fällen hatte ich keinen Erfolg und der dritte Fall entzog sich meiner Beobachtung.

Die versuchsweise Behandlung bestand darin, dass ich während der Galtperiode mit einem scharfen Bistouri die Auskleidung des falschen Milchganges herauskratzte und nachher mit Kreuzstich mittelst Seide die Öffnung zusammennähte.

In einem nächsten Fall würde ich es mit der Michelschen Wundklammernaht probieren.

Warzen an der Aussenseite der Zitzen. Kleine multiple Warzen habe ich oft damit beseitigt, dass ich dieselben nach dem Melken mit Jod-Tinktur bestreichen und den Küher nur mit vorher eingefetteten Händen melken liess.

Grössere Warzen entferne ich mit einer reinen, aber schlecht-schneidenden Schere oder mit dem Ecraseur. Der Grund wird nachher mit Jod-Tinktur betupft.

In einem Fall, wo ich eine Ligatur anbrachte und liegen liess, habe ich nachträglich eine Infektion beobachtet.

Zitzenwunden mit perforiertem Kanal. Verursacht wurden mehrere von mir behandelte Fälle durch Springen der Kühe über Draht oder andere Zäune mit Eisenspitzen.

In der Behandlung hatte ich hier wieder bessern Erfolg als mit der Schliessung älterer Fisteln, ja in Fällen, wo mehr als die Hälfte der Zitze quer durchschnitten war, noch ganz guten.

Nachdem die Wundränder mit Sodawasser und Lysolösung gut gereinigt, mit der Schere glatt geschnitten und aufgefrischt waren, vereinigte ich dieselben in den einen Fällen mit der Stecknadelnaht, (gleichwie beim abgerissenen Augenlid) in andern Fällen mit der fortlaufenden Naht. Nach Mitteilungen von Kollegen, die das gleiche Verfahren einschlugen, ist es ratsam, um einer nachherigen Infektion auszuweichen, die Nähte bald tunlichst wieder zu entfernen.

Aussen bestreute ich die Wunden resp. die Nähte mit einem Pulver von gleichen Teilen Jodoform und Acid. tannic. Statt Melkröhrchen zu gebrauchen, erweiterte ich ohne Nachteil bei irgendwie zähmelkigen Kühen den Milchkanal mit der Lanzette ohne weiteres. Auch wird jeweils dem Melker aufgetragen, beim Melken eine glatte Hand resp. Fingerfläche auf die Wunde aufzulegen.

Von der Überzeugung geleitet, dass es vorteilhaft ist, wenn für eine Operationsgruppe die nötigen Instrumente in einem Etui vereinigt sind, habe ich durch HH. Hanhart & Cie. ein solches zusammenstellen lassen, folgenden Inhaltes:

- 1 rückwärtsschneidende Zitzenlanzette.
- 1 modifizierter Zitzenräumer.
- 1 Fläschchen Lysol-Liniment.
- 1 Fläschchen antiseptische Seide
- 2 Wundnadeln.
- 1 Dutzend Stecknadeln.
- 1 Pulverstreubüchse mit Tannoform.
- 1 Stück Schlauch für Kautschukringe.

Das ganze Etui, sowie die einzelnen Teile können von HH. Hanhart & Cie. in Zürich bezogen werden.

## Résumé de la conférence

donnée par A. Gillard

à la réunion de la Société des vétérinaires suisses, en 1902, sur les épizooties qui ont sévi dans le canton de Neuchâtel de 1701 à 1702 et de 1871 à 1901.

(Schluss.)

En 1879, au mois de février, la police sanitaire eut à réprimer une attaque de pleuropneumonie contagieuse dans une étable du village de Colombier. Les 10 pièces de bétail qu'elle renfermait furent abattues. Une vache tuée le 6 janvier sans que l'inspecteur du bétail ait fait appeler un vétérinaire pour constater le caractère des lésions pulmonaires qui l'avaient engagé à refuser d'estampiller la viande, était très probablement atteinte aussi de péripneumonie.

Un bœuf italien, importé à Colombier pour la boucherie, ne paraît pas avoir été étranger à l'écllosion de l'épizootie dont il s'agit dans la dite localité.

Si en 1880, l'agriculture a été favorisée au point de vue des produits du sol, elle a été en revanche éprouvée par les maladies contagieuses suivantes: