Zeitschrift: Schweizer Archiv für Tierheilkunde SAT : die Fachzeitschrift für Tierärztinnen und Tierärzte = Archives Suisses de Médecine Vétérinaire ASMV : la revue professionnelle des vétérinaires

Herausgeber: Gesellschaft Schweizer Tierärztinnen und Tierärzte

Band: 40 (1898)

Heft: 1

Artikel: Die tuberkulöse Gelenk-, Sehnenscheiden- und Schleimbeutel-Entzündung beim Rinde

Autor: Guillebeau, Alfred

DOI: https://doi.org/10.5169/seals-588296

Nutzungsbedingungen

Die ETH-Bibliothek ist die Anbieterin der digitalisierten Zeitschriften auf E-Periodica. Sie besitzt keine Urheberrechte an den Zeitschriften und ist nicht verantwortlich für deren Inhalte. Die Rechte liegen in der Regel bei den Herausgebern beziehungsweise den externen Rechteinhabern. Das Veröffentlichen von Bildern in Print- und Online-Publikationen sowie auf Social Media-Kanälen oder Webseiten ist nur mit vorheriger Genehmigung der Rechteinhaber erlaubt. Mehr erfahren

Conditions d'utilisation

L'ETH Library est le fournisseur des revues numérisées. Elle ne détient aucun droit d'auteur sur les revues et n'est pas responsable de leur contenu. En règle générale, les droits sont détenus par les éditeurs ou les détenteurs de droits externes. La reproduction d'images dans des publications imprimées ou en ligne ainsi que sur des canaux de médias sociaux ou des sites web n'est autorisée qu'avec l'accord préalable des détenteurs des droits. En savoir plus

Terms of use

The ETH Library is the provider of the digitised journals. It does not own any copyrights to the journals and is not responsible for their content. The rights usually lie with the publishers or the external rights holders. Publishing images in print and online publications, as well as on social media channels or websites, is only permitted with the prior consent of the rights holders. Find out more

Download PDF: 26.12.2025

ETH-Bibliothek Zürich, E-Periodica, https://www.e-periodica.ch

SCHWEIZER-ARCHIV
FÜR
TIERHEILKUNDE.
Redaktion: E. ZSCHOKKE, E. HESS & M. STREBEL.
XL. BAND. 1. HEFT. 1898.

Die tuberkulöse Gelenk-, Sehnenscheiden- und Schleimbeutel-Entzündung beim Rinde.

Von Alfred Guillebeau in Bern. Mit Tafel I und II.

Die spontan auftretenden Gelenk- und Sehnenscheiden-Entzündungen kommen in der Rindviehpraxis häufig zur Behandlung. Das Ausbleiben einer Eiterung und der meist chronische Verlauf, oft verbunden mit Atrophie der Muskulatur, prägen dem Leiden einen bestimmten, jedem Praktiker wohl bekannten Charakter auf, und selbst dem Landwirte ist das als „Schwund" bekannte Leiden ein genügend präziser Begriff.

In diesem Archiv ist die Krankheit von Herrn M. Strebel [11]) seiner Zeit ausführlich unter der Bezeichnung „Rheumatismus beim Rindvieh" beschrieben worden. In einer neueren Bearbeitung, die Sprunggelenkskrankheiten allein betreffend, [12]) nennt dieser Schriftsteller das Leiden „idiopathische Gelenksentzündung". Erst neulich schildert Herr J. Ehrhardt [4]) dieses Leiden wiederum und führt es zum Teil auf ererbte Prädisposition, anhaltenden Aufenthalt im Stalle, Kälte, ungenügende Streue zurück, ausserdem aber vermutet er als Gelegenheitsursache eine Infektion durch einen Ansteckungsstoff, der dem Erreger des akuten Gelenkrheumatismus beim Menschen ähnlich sein könnte. Cadéac [1]) handelt die Krankheit unter dem Titel „Rhumatisme articulaire primitif" ab. Da in den Mitteilungen von Krebs [6]) und Noak [9]) anatomische und bakteriologische

Angaben fehlen, so ist Vorsicht in Bezug auf die Einreihung ihrer Fälle in unsere nosologische Spezies geboten. Mein Kollege, Herr E. Hess[5]) betonte schon zu verschiedenen Malen die tuberkulöse Natur vieler derartiger Erkrankungen.

Das Leiden ist nach Guittard[3]) in Frankreich unter der Bezeichnung oint, goutte, rhumatisme, effort du grasset, arthrite fémoro-tibio-rotulienne du boeuf bekannt. Er führt dasselbe einerseits auf den Einfluss von Feuchtigkeit, Kälte und Schwäche, anderseits auf eine Dehnung der Gelenkbänder, somit auf eine Verstauchung zurück. Lucet[7]) beschreibt bei einem Falle von Kniegelenksentzündung beim Rinde den Befund in einer für Tuberkulose charakteristischen Weise, denn er wies Tuberkelbacillen mikroskopisch nach, und ausserdem gelang es ihm, durch Verimpfung des Materiales aus dem Gelenke, bei einem Meerschweinchen eine allgemeine Tuberkulose zu erzeugen. Von Vennerholm[14]) wird die Krankheit ohne weiteres als tuberkulöses Leiden bezeichnet und ihre Häufigkeit beim Rinde und Schweine hervorgehoben. Er erwähnt, dass auch Vögel in dieser Weise erkranken.

Die relative Häufigkeit des Leidens ergiebt sich nicht nur aus den eigenen Beobachtungen, sondern andere Schriftsteller, wie z. B. M. Strebel,[11]) Vennerholm[14]) und J. Guittard,[3]) sprechen sich in derselben Weise aus, wie oben schon erwähnt wurde. Daher mag die Annahme von Fröhner,[2]) dass die Arthritis granulosa eine relativ seltene Krankheit sei, der eine praktische Bedeutung fehle, vielleicht für die Pferdepraxis zutreffen, gewiss aber nicht für die tierärztliche Bethätigung mit den andern Haustieren, da übereinstimmend Praktiker aus Skandinavien, der Schweiz und Südfrankreich das Gegenteil melden. Auch ist diese Häufigkeit keine Erscheinung der Neuzeit, da schon im Jahre 1831 der Knieschwamm als Gegenstand eines Aufsatzes von R. Trachsel[13]) erscheint.

Jedes Gelenk kann befallen werden; am häufigsten erkrankt das Eutergelenk oder Hinterknie (Articulatio femoro-tibialis),

demnach folgen in der Häufigkeit der Carpus und dann der Tarsus. Von 33 Fällen betrafen z. B. 23 das Hinterknie, 6 den Carpus, 4 den Tarsus.

Der anatomische Befund ist ziemlich charakteristisch. Die ausgedehnte Gelenkkapsel, Sehnenscheide oder der Schleimbeutel enthält Fibrin. Am Hinterknie kommt dieser Inhalt namentlich auch in der Vagina genualis des Musculus extensor digitorum pedis longus vor; denn dieselbe ist als der tiefstgelegene Abschnitt der Kniegelenkshöhle zu betrachten, und sie beherbergt ihrer Lage entsprechend, relativ etwas mehr von dem pathologischen Inhalte als die Gelenkskapsel selbst. Die Synovialzotten sind vergrössert, hie und da haselnuss- bis pflaumengross, hyperämisch. Einige von ihnen verwandeln sich in flache, mehrere Centimeter lange und breite Membranen (Pannus), welche zwischen die Gelenkenden hineinwachsen. So weit sie reichen, ist der Knorpel zerstört, und der Substanzverlust greift auch auf Knochen über, so dass flache, unebene Gruben entstehen, die mit dem Pannus ausgefüllt sind. Letzterer senkt sich, vermittelst wurzelähnlicher Fortsätze in die Knochenlücken hinein. Stets schreitet an den gegenüberliegenden Knochenenden die Anfressung in gleicher Ausdehnung vor, so dass die Membran in ebenfalls gleich grosse Abschnitte beider Epiphysen eindringt. Hier trifft man nicht selten einige noch tiefere, mit Granulationsgewebe gefüllte Gruben. Um das Gelenk oder die Sehnenscheide besteht meist Ödem. Abscedierung um das Gelenk hat man selten Gelegenheit zu beobachten, vielleicht weil die Besitzer nicht warten, bis die Veränderungen einen hohen Grad erreicht haben. Die unmittelbar dem Gelenke aufliegende Muskulatur ist oft auffallend blass, und zeigt manchmal colloide Entartung der Fibrillen. Verkäsung wird verhältnismässig selten angetroffen, von mir unter 33 Fällen zweimal neben dem Gelenke. Hier die Sektionsberichte:

Fall Nr. I. 8. VII. 1876. Kuh. Dieselbe hatte seit einem Jahre schon einen schmerzlosen, apfelgrossen Tumor auf der lateralen

Seite des Tarsalgelenkes. Seit einigen Tagen sehr heftige Arthritis in diesem Gelenke und daher Notschlachtung. Bei der Sektion findet man im subkutanen Bindegewebe, auf dem lateralen langen Seitenbande (Lgt. laterale fibulare longum) einen 8 *cm* breiten und langen und 3 *cm* dicken Tumor, welcher aus zahlreichen, erbsengrossen Höhlen besteht, die Käse, Kalkkörner und Tuberkelbacillen enthalten. Ferner findet man fibrinöse Tenosynovitis aller um das Gelenk gelagerten Sehnenscheiden. Die Synovialkapsel der verschiedenen Abschnitte des Tarsalgelenkes sind erweitert, hyperämisch und mit Fibrin gefüllt. Es kommen nur zwei seichte, etwa 1 *cm* breite und lange Substanzverluste im Knorpel vor.

Fall Nr. II. 20. VII. 1887.[1]) Rind von 1½ Jahren. Hochgradige Tuberkulose der Lungen, Bronchialdrüsen, Leber. Die Synovialkapsel des linken Humero-Radialis-Gelenkes durch ödematöses Fibrin stark ausgedehnt. Auf der Wand der Kapsel zahlreiche, stecknadelkopf- bis haselnussgrosse, gestielte Granulome. Auf der lateralen Seite des Gelenkes eine hühnereigrosse, verkäste, tuberkulöse Lymphdrüse.

Die mikroskopischen Verhältnisse sind in diesem Archive von meinem hochgeschätzten Lehrer Hrn. O. Siedamgrotzky[10]) für einen Fall genau geschildert worden. Er fand die normalen bindegewebigen Teile im Zustande der Hypertrophie und die neugebildeten Zotten und Häute aus kleinen und grossen Rundzellen, Spindelzellen und Riesenzellen bestehend.

In einigen von mir untersuchten Gelenken (siehe Tafel I, II) besassen die Zotten und Membranen eine sehr lockere bindegewebige Mittelschicht, welche an der Oberfläche eine dicke Lage von Spindel- und Rundzellen, untermischt mit Bindegewebsfibrillen, trug. Stellenweise machten sich Haufen kleiner Rundzellen besonders bemerkbar. Viele relativ grosse Blutgefässe und sehr zahlreiche Lymphgefässe waren vorhanden. Riesenzellen und ebenso nekrotische, speziell verkäste Herde fehlten. An den grossen Zotten war die Anordnung der Schichten eine umgekehrte, indem das ursprüngliche, normale, zellenarme Bindegewebe, welches sich oft im Zustande des Ödemes

[1]) Die Fälle 2—6, 8, 11—15, 17—18 wurden von meinem Kollegen Herrn E. Hess auf der ambulatorischen Klinik der Schule beobachtet und durch seine verdankenswerten Bemühungen gelangte das pathologische Institut in den Besitz der Präparate.

befand, die Oberfläche bildete, während die Mittelschichte aus einem an Spindelzellen reichen Bindegewebe bestand, indem hie und da Haufen von Rundzellen zerstreut lagen. Auch hier fehlten die Riesenzellen und nekrotischen Herde, während die Gefässe wiederum reichlich entwickelt waren. Die Zellen waren oft mehrkernig und die Menge des Protoplasma gering. Beim Schweine sah ich zahlreiche follikelähnliche Haufen von Rundzellen. Auch die Knochenkanäle waren mit Randzellengewebe gefüllt.

Meist fand ich auch im Gewebe vereinzelte Tuberkelbacillen.

Die Ergebnisse der mikroskopischen Untersuchung lassen sich dahin zusammenfassen, dass ein junges zellen- und gefässreiches Bindegewebe mit wenig Tuberkelbacillen angetroffen wurde, indem Nekrose, eitrige Infiltration und Abscessbildung fehlten. Die Gesamtheit der anatomischen Veränderungen aber entspricht dem Begriffe der schwammigen Gelenkentzündung, Synovitis granulosa, oder Synovitis fibrinosa sicca.

Natürlich wird man auch vermittelst der Färbung nach Bacillen in dem in der Höhle vorkommenden Exsudate suchen, und man trifft dieselben hie und da, wie folgende Beispiele zeigen:

6. V. 1895. Kuh.[1]) Hygroma des linken Carpalgelenkes. Bei einer Kuh mit wenig Tuberkeln in der Brust- und der Bauchhöhle befindet sich im subkutanen Bindegewebe vor dem linken Carpalgelenke ein kindskopfgrosser Beutel, der rötliche Flüssigkeit und ein kugelförmiges, 4 *cm* dickes, frisches Fibringerinnsel enthält. Die Wand des Beutels besteht aus einem sehr festen, weissen Membran, deren innere Fläche glatt ist und einige gelblichweisse narbenähnliche Streifen erkennen lässt. Im Fibrin gelingt der Nachweis vieler Tuberkelbacillen durch die Färbung mit Karbolfuchsin und Entfärbung mit Schwefelsäure. In Schnitten vom Gewebe der Wand trifft man sehr konstant vereinzelte Tuberkelbacillen an.

Fall Nr. III. 24. IV. 1896. Mein Kollege, Hr. Prof. Hess, spaltet einer Kuh ein grosses Hygroma auf dem linken Carpus. Der Inhalt, welcher nun entfernt wird, besteht aus einem Liter

[1]) Identisch mit Fall Nr. VII.

Serum, einem Klumpen festen, weissen Fibrins von 140 Gramm Gewicht und einigen nekrotischen, weissen, festgefügten Synovialzotten, die von der Synovialmembran abgefallen waren. Das Fibrin enthält wenig Rundzellen und einige durch die Färbung deutlich nachweisbare Tuberkelbacillen.

Im frischen Exsudate der Mehrzahl der Fälle ist die Zahl der Bakterien eine so geringe, dass ihr Aufsuchen vermittelst des Mikroskopes sehr zeitraubend würde. Es empfiehlt sich daher, das Material auf Meerschweinchen zu überimpfen. Die Bakterien lassen sich dann äusserst leicht in den Drüsenabscessen nachweisen, wenn die Tiere überhaupt tuberkulös werden. Die Impfung geschah subkutan, auf dem Rücken. Eine nachträgliche Infektion der stets sorgfältig genähten Wunde war nicht zu befürchten, wenigstens kam im Institute bei den zu verschiedenen Zwecken geimpften Tieren nie ein Fall vor, bei dem man auch entfernt nur an eine tuberkulöse Wundinfektion hätte denken können.

Der mikroskopische Nachweis der Bacillen vermittelst Karbolfuchsin und Schwefelsäureentfärbung wurde bei den Versuchstieren nie versäumt.

Eine allgemeine Impftuberkulose bei dem Meerschweinchen trat nun in folgenden Fällen ein:

Fall Nr. IV. 6. VIII. 1891. Kuh. Tuberkulöse Veränderungen in den Bronchialdrüsen; fibrinöse Entzündung des Femoro-Tibialisgelenkes; umfangreiche Hygrome auf beiden Carpalgelenken; starke Erweiterung der Kapseln dieser Gelenke, welche eine serös-fibrinöse Flüssigkeit enthalten.

Ein Meerschweinchen wurde mit dem käsigen Material aus den Bronchialdrüsen geimpft. Tod durch allgemeine Tuberkulose.

Einem zweiten Meerschweinchen wurde Exsudat des Femoro-Tibialisgelenkes unter die Haut gebracht. Tötung nach 170 Tagen. Befund: allgemeine Tuberkulose.

Fall Nr. V. 23. VII 1892. Kuh. Beide Femoro-Tibialis-Gelenke enthalten viel Fibrin und Synovia. Zwei Meerschweinchen erhielten Synovialzotten dieser Gelenke unter die Haut. Beide gingen nach 136 Tagen an allgemeiner Tuberkulose zu Grunde.

Fall Nr. VI. 22. X. 1892. Alte Kuh mit kleinen tuberkulösen Herden in drei Mesenterialdrüsen. Ein apfelgrosser, tuberkulöser Herd in der Lunge, in dem Hr. Dozent A. Eber in Dresden Tuberkelbacillen nachwies. Die mit den Femoro-Tibialis-Gelenken in Ver-

bindung stehenden Sehnenscheiden beider langen Zehenstrecker enthalten mörtelähnliches Exsudat, das Bindegewebe in der Umgebung der Sehnenscheiden serös infiltriert.

Die Übertragung des Exsudates aus den Sehnenscheiden unter die Haut eines Meerschweinchens veranlasste bei diesem Tiere eine nach 80 Tagen deutlich nachweisbare, allgemeine Tuberkulose.

Fall Nr. VII. 9. III. 1895. Kuh. Entzündung des Femoro-Tibialis-Gelenkes mit viel fibrinösem Exsudate.

Ein Meerschweinchen wurde mit Exsudat und schwammigem Gewebe geimpft. Nach 197 Tagen trat der Tod infolge allgemeiner Tuberkulose ein.

Fall Nr. VIII. 6. V. 1895. Alte Kuh. Tuberkulose verschiedener Organe mässigen Grades; abgeheilte Entzündung und frischer Rückfall derselben in einem Femoro-Tibialis-Gelenke, Hygroma des Carpalgelenkes mit Tuberkelbacillen im Inhalte, zwei entzündete Schleimbeutel auf der Schambeinfuge. Ein ebenso beschaffener Beutel zwischen Condylus lateralis femoris und Musculus biceps femoris (Bursa bicipitalis) an demjenigen Hinterbeine, dessen Kniegelenk gesund geblieben ist.

Fibrin und Gelenkzotten aus dem kranken Femoro-Tibialis-Gelenke wurden einem Meerschweinchen unter die Haut geschoben. Bei der Tötung des Tieres nach 90 Tagen konnte das Vorhandensein einer allgemeinen Tuberkulose festgestellt werden.

Fall Nr. IX. 5. V. 1896. Rind. Hygroma auf dem Carpalgelenke, mit den Sehnenscheiden und der Gelenkkapsel nicht kommunizierend. Der Inhalt des Hygromas besteht aus Serum, Fibrin und Reiskörnern. Die etwa 1 *mm* dicke Wand ist mit zahlreichen kirschkerngrossen, sitzenden oder gestielten Auswüchsen besetzt. Durch die mikroskopische Untersuchung konnte kein Tuberkelbacillus nachgewiesen werden; ein geimpftes Meerschweinchen wurde nach 62 Tagen getötet und tuberkulös befunden.

Fall Nr. X. 19. VI. 1897. Kuh. Grosses Hygroma auf der vordern Seite des Carpus, so dass dieser Körperteil auf die Höhe von 20 *cm*, 20 *cm* dick und breit ist. Das Hygroma selbst hat eine Tiefe von 14 *cm*. Der glattwandige, dünnhäutige Sack enthält eine hellgelbe, körnige Fibrinmasse, welche auf zwei Meerschweinchen verimpft, bei denselben Tuberkulose erzeugte.

Die pathologischen Produkte von 7 Rindern auf 10 Meerschweinchen übertragen, veranlassten bei diesen eine allgemeine Tuberkulose, und diese Thatsache, unterstützt durch den anatomischen Befund einer schwammigen Arthritis, gestatten zweifellos den Schluss, dass die erwähnten Gelenk- beziehungsweise die Schleimbeutel- und Sehnenscheidenentzündungen auf

die Einwanderung von Tuberkelbacillen in die erkrankten Höhlen zu beziehen war.

Manche Meerschweinchen, deren Infektion erwartet wurde, blieben indessen gesund. Die negativen Fälle waren entweder derart, dass die demselben Rinde, aber verschiedenen Herden entnommenen Krankheitsprodukte zum Teil positive, zum Teil negative Resultate gaben, oder dass überhaupt eine Erkrankung aller von einem Rinde geimpften Tiere ausblieb.

Hier zunächst ein Beispiel der ersten Art.

Fall Nr. XI. 12. I. 1895. Kuh, deren innere Organe nach sorgfältigster Durchsuchung tuberkelfrei erschienen, zeigte eine Anschwellung der Scheide des Musculus extensor carpi radialis über dem Carpalgelenke beider Seiten. Die eine Scheide enthielt schleimig-fibrinöses Exsudat, die andere, bedeutend stärker angeschwollene, festes Fibrin. In einem Femoro-Tibialis-Gelenke waren die Gelenkflächen eines der Condylen der Tibia uneben, grubig, ein Befund, wie er als Narbe nach Abheilung einer Arthritis vorkommt. Dasselbe Gelenk enthielt viel konsistentes, fibrinöses Exsudat und dieses war auch der Fall für die Scheide des langen Zehenstreckers. Anatomisch musste somit auf einen Rückfall nach Abheilung einer ersten Entzündung des Gelenkes geschlossen werden. Die bakteriologische Untersuchung der verschiedenen Exsudate blieb sowohl in Beziehung auf Tuberkelbacillen als andere Bacillenarten ergebnislos. Vier Meerschweinchen wurden geimpft, je eines mit dem Exsudate aus den Sehnenscheiden der vordern Gliedmassen, eines mit dem Exsudate des Kniegelenkes, das vierte mit demjenigen des langen Zehenstreckers des Hinterbeines. Von diesen Impftieren erkrankte auffallenderweise innerhalb des nächsten Halbjahres nur dasjenige, welches mit dem frischen, ziemlich trockenen Fibrin aus der Scheide seines M. extensor carpi radialis geimpft worden war, und auch hier war die Infektion eine entschieden milde, indem nach der Tötung am 56. Tage sich nur ein kleiner, tuberkelbacillenhaltiger Abscess in der der Impfwunde zunächst gelegenen Lymphdrüse und eine Vergrösserung der Milz vorfanden.

Ein unerwartetes negatives Ergebnis hatten folgende Impfversuche:

Fall Nr. XII. 19. XI. 1890. Kuh. Kindskopfgrosses Hygroma über dem Carpalgelenke der rechten Seite. Tenosynovitis des Musculus extensor carpi radialis. Alle Kapseln des Carpalgelenkes durch serös-fibrinöses Exsudat ausgedehnt und mit erheblich vergrösserten Zotten besetzt. Nur auf der Gelenkfläche des Metacarpus ein kleiner, mit Fibrin ausgefüllter Substanzverlust. Unter der

Haut eines Hinterschenkels ein flacher, handtellergrosser Schleimbeutel, angefüllt mit einem gelben, sulzigen Exsudate.

Zwei, mit dem Exsudate des Gelenkes geimpfte Meerschweinchen wurden nach 62 Tagen getötet und ganz gesund befunden.

Fall Nr. XIII. 13. I. 1892. Ein Rind zeigte bedeutende Anschwellung beider Carpalgelenke. In den ausgedehnten, mit Synovia gefüllten Gelenkkapseln schwammen zahlreiche Reiskörner. Einem Meerschweinchen wurden Reiskörner unter die Haut gebracht. Dasselbe wurde nach 119 Tagen getötet und gesund befunden. In den gehärteten Gelenkkapseln konnten dagegen vereinzelte Tuberkelbacillen nachgewiesen werden.

Fall Nr. XIV. 28. X. 1893. Rind, welches seit mehreren Monaten an Entzündung beider Femoro-Tibialis-Gelenke leidet. Die Gelenkkapsel enthält viel Fibrin, die Synovialzotten sind gross, aber die frühern Substanzverluste im Knorpelüberzug der Epiphysen sind wieder dünn überknorpelt, während der Rand derselben einen Knorpelwall aufweist.

Zwei mit Exsudat geimpfte Meerschweinchen waren auch nach 105 Tagen noch vollständig gesund.

Fall Nr. XV. 13. IV. 1895. Kuh. Die Synovialzotten eines Femoro-Tibialis-Gelenkes verlängert und hyperämisch. Die lateralen Condylen des Femurs und der Tibia auf der Gelenkfläche rauh und ihres Knorpelüberzuges beraubt. In der Scheide des Musculus extensor digitorum pedis longus viel festes, fibrinöses Exsudat.

Ein Meerschweinchen, welches mit Exsudat und Gelenkzotten geimpft wurde, blieb gesund.

Fall Nr. XVI. 18. V. 1885. Kuh. In der Kapsel des Femoro-Tibialis-Gelenkes viel Fibrin. Der Knorpelüberzug der Epiphysen fehlt an mehreren Stellen

Ein Meerschweinchen, welches mit Exsudat geimpft war, erkrankte nicht.

Fall Nr. XVII. 27. X. 1896. Kuh. Entzündung des linken Femoro-Tibialis-Gelenkes seit längerer Zeit. Das Gelenk und die Scheide des linken Zehenstreckers enthalten ödematöses Fibrin. Die Synovialmembran uneben sammetig. Der Knorpelüberzug zeigt an der Kniescheibe am lateralen Condylus des Femurs und an beiden Condylen der Tibia zum Teil seichte, zum Teil aber sehr tiefe und umfangreiche Substanzverluste, die mit Granulationsgewebe gefüllt sind. Zwei geimpfte Meerschweinchen blieben gesund.

Von den sieben Fällen, deren Krankheitsprodukte bei wölf Meerschweinchen keine Tuberkulose veranlasst haben, sind zwei zunächst besonderer Art. Beim Falle Nr. XI ist neben drei verschont gebliebenen Meerschweinchen ein viertes von einer verhältnismässig milden Tuberkulose befallen worden.

Bei Fall Nr. XIII gelang der Nachweis der Tuberkelbacillen bei der mikroskopischen Untersuchung gehärteter Gewebsstücke. Niemand wird bezweifeln wollen, dass trotz negativen Ausfalls der Impfversuche die betreffenden Rinder an wirklich tuberkulösen Entzündungen litten. Nachdem an diesen Fällen gezeigt werden kann, dass die Impfung einer beschränkten Zahl von Meerschweinchen bei negativem Ausfalle für die Feststellung der Ätiologie allein nicht massgebend sein kann, wird man zugeben müssen, dass auch der anatomische Befund für die Diagnose Verwendung finden darf, und er verweist die vier übrigen Fälle durchaus in die Gruppe der tuberkulösen Entzündungen. Das Misslingen der Infektionsversuche ist leicht verständlich. Bei der mikroskopisch nachgewiesenen kleinen Zahl der vorhandenen Bakterien, kann es sich sehr wohl zutragen, dass in dem zur Verimpfung gelangenden Material, das immer nur ein Bruchteil des vorhandenen Exsudates darstellt, zufällig keine Bakterien vorhanden waren. Da ausserdem die Krankheit nachgewiesenermassen ausheilt, so dürfte die Schlachtung des Rindes manchmal in die Zeit des Verschwindens der Bakterien gefallen sein.

Bei der Bedeutung, die somit den anatomischen Veränderungen auf diesem Gebiete zukommt, erscheint es zweckmässig, auf die Differentialdiagnose etwas genauer einzutreten. Die tuberkulöse Natur des Leidens ist auszuschliessen, wenn eine Wunde nachzuweisen ist. Da jedoch bei Tieren auf die Anamnese nicht allzu grosse Gewähr gelegt werden darf und eine Wunde zur Zeit der Sektion vernarbt sein kann, so ist die Gegenwart von Eiter im Gelenke und noch mehr das Vorkommen leicht zu färbender Bacillen ein genügendes Motiv, um Tuberkulose zu verneinen. Als Fälle dieser Art sind folgende zu betrachten.

Fall Nr. XVIII. 3. V. 1887. Rind. Seit fünf Wochen an Entzündung des Tarsalgelenkes erkrankt. Knöcherne Ankylose des Gelenkes in Beugestellung. Die Gelenkenden der Tibia, des Talus und des Calcaneus mit grossen Substanzverlusten; der noch erhalten gebliebene Knorpel uneben, drusig. Im Talus-Calcaneus-Gelenk

dicker, grüner Eiter, mit vielen sehr feinen, durch Methylenblau leicht zu färbenden Stäbchen. Bei Zimmertemperatur entwickelt sich in angelegten Kulturen ein, die Gelatine nicht verflüssigender, 2—4 μ langer und 1 μ dicker Bacillus, der leicht zu färben ist. An der Luft breitet sich derselbe in den Kulturen rasch aus. Er erzeugt bei Meerschweinchen und Kaninchen nach subkutaner Impfung einen Abscess. Diagnose: Bacillus Coli commune.

Fall Nr. XIX. 16. II. 1895. Kuh. Das Bindegewebe um das Femoro-Tibialis-Gelenk stark ödematös und von einigen nussgrossen Abscessen durchsetzt. Der eine Condylus des Femurs etwas eingedrückt, die Knorpelflächen glatt und glänzend. Die Synovialkapsel dermassen geschrumpft, dass das Gelenk beinahe unbeweglich ist. In der Gelenkhöhle und in der Scheide des Musculus extensor digitorum pedis longus etwas zäher Eiter, der leicht zu färbende, etwas dicke Bacillen mit abgerundeten Enden enthält. Tuberkelbacillen konnten weder durch Färbung noch durch Impfung nachgewiesen werden.

Hieher gehört auch der Fall von Moussu,[8]) der bei einer metastatischen, auf Metritis folgenden Entzündung des Femoro-Tibialis-Gelenkes, im Exsudate Bakterien fand, die nach der Methode von Gram färbbar waren.

Die hervorragende Bedeutung der tuberkulösen Infektion für die Entstehung der Sehnenscheiden- und Schleimbeutel-Entzündung, die sich ungeahnt aus der Zusammenstellung der Fälle ergab, war ein unerwartetes, ja geradezu überraschendes Ergebnis.

Die tuberkulöse Gelenk- oder Sehnenscheidenentzündung ist manchmal die einzige und daher primäre Lokalisation der tuberkulösen Infektion. Dass eine solche Annahme erst nach sorgfältiger Durchsuchung der Lungen-, Bronchial- und Mesenterialdrüsen statthaft ist, versteht sich von selbst. Beispiele von primärer Erkrankung der synovialen Membranen sind folgende:

Fall Nr. XI. Oben geschildert.

Fall Nr. XX. 28. II. 1877. Kuh, 6 Jahre alt. Im August 1875 brach dieselbe einen Schwanzwirbel. Die Fraktur heilte bald, aber fast gleichzeitig traten die Symptome einer Entzündung des Femoro-Tibialis-Gelenkes auf, welche in den 19 folgenden Monaten Zu- und Abnahmen zeigte, aber ununterbrochen fortbestand, und meist starkes Hinken, Atrophie der Schenkelmuskulatur und allgemeine Abmagerung verursachte. Im übrigen blieb die Verdauung eine gute, die Milchsekretion war reichlich, gegen das Ende schlug sogar ein Mästungs-

versuch einigermassen an. Das Tier war einmal trächtig, dann regelmässig brünstig, aber eine zweite Conception erfolgte nicht.

Die Sektion ergab als Inhalt in der ausgedehnten Synovialkapsel etwa 100 cm^3 einer gelblichen, leicht getrübten Flüssigkeit. Die Synovialmembran war glatt, blass und an der Übergangsstelle der Gelenkhöhle in die Scheide des Musculus extensor digitorum pedis longus, aber nur hier kamen grössere Zotten mit harten, keulenähnlichen Enden und eine bemerkenswerte, dünne Falte von 6 *cm* Länge und 3 *cm* Breite vor. In der Sehnenscheide selbst mehrere Zotten, welche bis 15 *mm* Länge erreichten.

Die lateralen Condylen des Femurs und der Tibia waren in grosser Ausdehnung mit einem körnig-grubigem, gelblich-weissem Knorpelüberzug versehen; der laterale Meniscus besass auf beiden Seiten eine filzige, statt glatte Oberfläche. In einer gehärteten Zotte waren zahlreiche Tuberkelbacillen zugegen.

Pathologische Veränderungen befanden sich auch im Schleimbeutel zwischen Musculus biceps femoris und lateralem Condylus des Femurs. Derselbe war ausgedehnt, verdickt; die Wand mit Zotten und Kämmen versehen, der Knorpel uneben, narbig.

Die Synovitis der Gelenke und der Sehnenscheiden befällt meist nur eine Stelle im Organismus; aber aus den mitgeteilten Berichten ist zu entnehmen, dass diese Entzündung in einem Fünftel der Fälle an mehreren Orten gleichzeitig sich einstellt. Hier eine Zusammenstellung solcher Befunde:

Fall Nr. IV. Arthritis eines Femoro-Tibialis-Gelenkes; Hygroma auf beiden Carpalgelenken und Synovitis derselben.

Fall Nr. V. Arthritis beider Femoro-Tibialis-Gelenke.

Fall Nr. VIII. Arthritis eines Femoro-Tibialis-Gelenkes; Hygroma eines Carpalgelenkes; zwei entzündete Schleimbeutel auf der Symphysis pelvis; Bursitis zwischen Musculus biceps femoris und dem lateralen Condylus des Femurs neben dem gesunden Kniegelenke.

Fall Nr. XI. Tenosynovitis des Musculus radialis externus auf beiden Seiten; Arthritis des Femoro-Tibialis-Gelenkes.

Fall Nr. XII. Hygroma und Arthritis eines Carpalgelenkes und Tenosynovitis des dazu gehörenden Musculus extensor carpi radialis. Entzündung eines Schleimbeutels unter der Haut eines Hinterschenkels.

Fall Nr. XX. Arthritis des Femoro-Tibialis-Gelenkes und Bursitis zwischen Musculus biceps femoris und Condylus lateralis femoris (Bursa bicipitalis) derselben Seite.

Aus dem Vorhergehenden ist ersichtlich, dass die Kombination einer Erkrankung des Femoro-Tibialis-Gelenkes mit einer Lokalisation am Carpus die häufigste ist. In fünf

Fällen von Entzündung des Femoro-Tibialis-Gelenkes kamen 4 Hygrome auf dem Carpalgelenke, 3 Entzündungen des Carpalgelenkes, 2 Synoviten der Scheide des Musculus radialis externus vor. Im Falle Nr. VIII waren fünf verschiedene Stellen von der Entzündung befallen worden.

Diese Multiplizität der Lokalisationen giebt ein wichtiges Moment für die Diagnose ab, da dieselbe in dieser Art und in Verbindung mit chronischem Verlaufe wohl nur bei Tuberkulose vorkommt.

Manchmal trifft man anatomisch wohl charakterisierte Heilungsvorgänge an (Fälle I, II, VIII, XI, XII, XV, XX). Als solche sind zu bezeichnen das Fehlen des fibrinösen Exsudates, die Wiederherstellung des Knorpelüberzuges, der zwar noch weiss, getrübt und uneben oder filzig ist. Die Knorpelnarbe wird manchmal von einem deutlich vortretenden, glatten Knorpelwalle umgeben. Die Pannusmembranen und Zotten verschwinden oder werden doch dünn und durchscheinend. Öfters tritt auch nach einer längere Zeit fortschreitenden Besserung wiederum ein Rückfall ein.

Die mitgeteilten Thatsachen zeigen, dass die grosse Mehrzahl der fungösen Synovitiden tuberkulösen Ursprunges sind, und es wäre wünschenswert, dass diese Ansicht, die anderswo mit Recht eingebürgert ist, auch im deutschen Sprachgebiete zur verdienten Geltung käme. Auch die spontanen Sehnenscheiden- und Schleimbeutel - Entzündungen haben dieselbe Ätiologie.

Nebst dieser häufigen, von vielen Schriftstellern vernachlässigten Form tuberkulöser Gelenkerkrankung, giebt es eine andere, beim Rinde seltenere Form, über die in jedem einschlägigen Buche berichtet wird, und die in dem Auftreten verkäster, kleinerer oder grösserer Tuberkelknoten in der Synovialkapsel und den Knochenenden besteht. Die Diagnose derselben bietet bei der Sektion natürlich keine Schwierigkeit, wie folgendes Beispiel zeigt:

Fall Nr. XXI. 19. VI. 1897. Kuh. Metacarpo-Phalangealgelenk stark angeschwollen, mit einer seitlich auf haarloser Stelle mündender Fistel, die in eine subkutane, 5 *cm* tiefe, mit dem Gelenke in Verbindung stehende Höhle führt, deren Inhalt aus dickem, krümeligem Eiter besteht. Die Synovialkapsel verdickt, pigmentiert, gerötet, von zahlreichen, verkästen, 2 bis 3 Milimeter breiten Tuberkelknoten durchsetzt. Im Exsudat der Gelenkhöhle konnten Tuberkelbacillen mikroskopisch nachgewiesen werden, und zwei mit dem Material der Knoten und des Exsudates geimpfte Meerschweinchen wurden tuberkulös.

Erklärung der Abbildungen.

Fig. Nr. 1. Schnitt durch eine vergrösserte Synovialzotte. *A* Arterien; *B* Vene; *C* Lymphspalten; *D* Herd, bestehend aus embryonalen Zellen.

Fig. Nr. 2. Gewebe einer vergrösserten Synovialzotte. Viel intercellulare Substanz von fast homogener, ganz schwach fibrillärer Beschaffenheit; in den Zellen meist mehrere Kerne.

Fig. Nr. 3. Dasselbe, jedoch mit wohlausgebildeten Fibrillen in der intercellularen Substanz.

Erwähnte Schriftsteller.

1) Cadéac, C. Nouveau dictionnaire pratique de médecine, de chirurgie et d'hygiène vétérinaires. Bd. 19 (1891), S. 374.

2) Fröhner, E. Handbuch der tierärzt. Chirurgie und Geburtshülfe, Bd. 2 (1896), S. 208.

3) Guittard, J., Progrès vétérinaire, 9. Jahrgang (1896), S. 65, 330, 341.

4) Ehrhardt, J. Mitteilungen a. d. Bujatrik. Dieses Archiv Bd. 38 (1896), S. 122.

5) Hess, E. Dieses Archiv Bd. 28 (1886), S. 71. — Bd. 30 (1888). S. 260. — Bd. 31 (1889), S. 168. — Bd. 34 (1892), S. 65.

6) Krebs. Archiv f. w. u. prakt. Tierheilkunde. Berlin, Bd. 11 (1885), S. 71.

7) Lucet, A. Recueil de Méd. vétér. Bd. 57 (1890) S. 740.

8) Moussu. Bulletin de la Soc. centr. de méd. vétér. Bd. 49 (1895), S. 561.

9) Noak. Bericht ü. d. Veterinärwesen im Königr. Sachsen. Jahrgang 36 (1892) S. 98.

10) Siedamgrotzky, O. Dieses Archiv Bd. 24 (1873), S. 165.

11) Strebel, M. Dieses Archiv Bd. 24 (1873), S. 119.

12) Derselbe. Dieses Archiv Bd. 37 (1894), S. 20.

13) Trachsel, R. Dieses Archiv Bd. 5 (1831), S. 17.

14) Vennerholm. Hanbok i allmän Veterinar-Kirurgi. Bd. 2 (1894), S. 180.

Fig. 1.

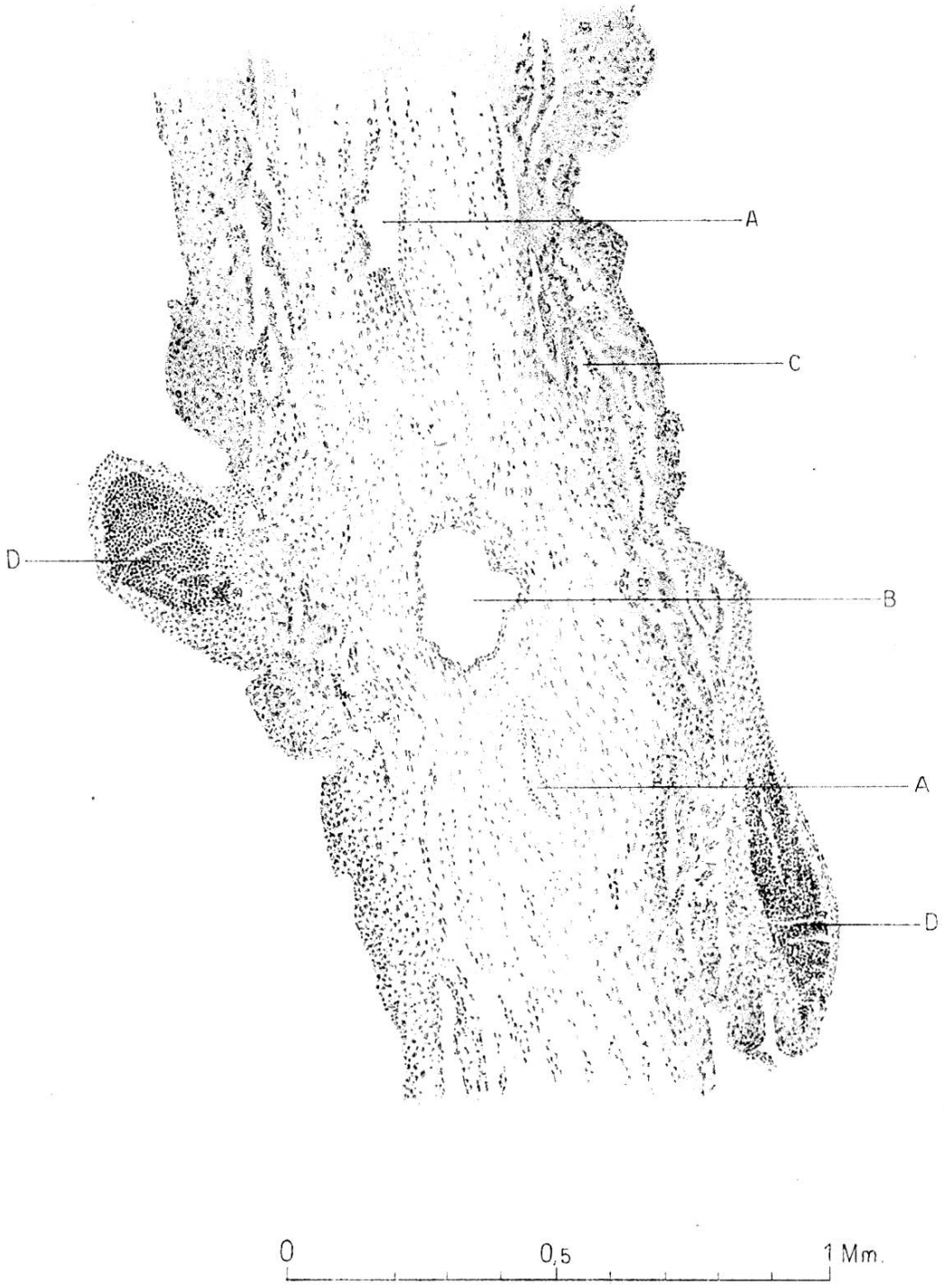

Matz, del.

Lith. Armbruster, Bern.

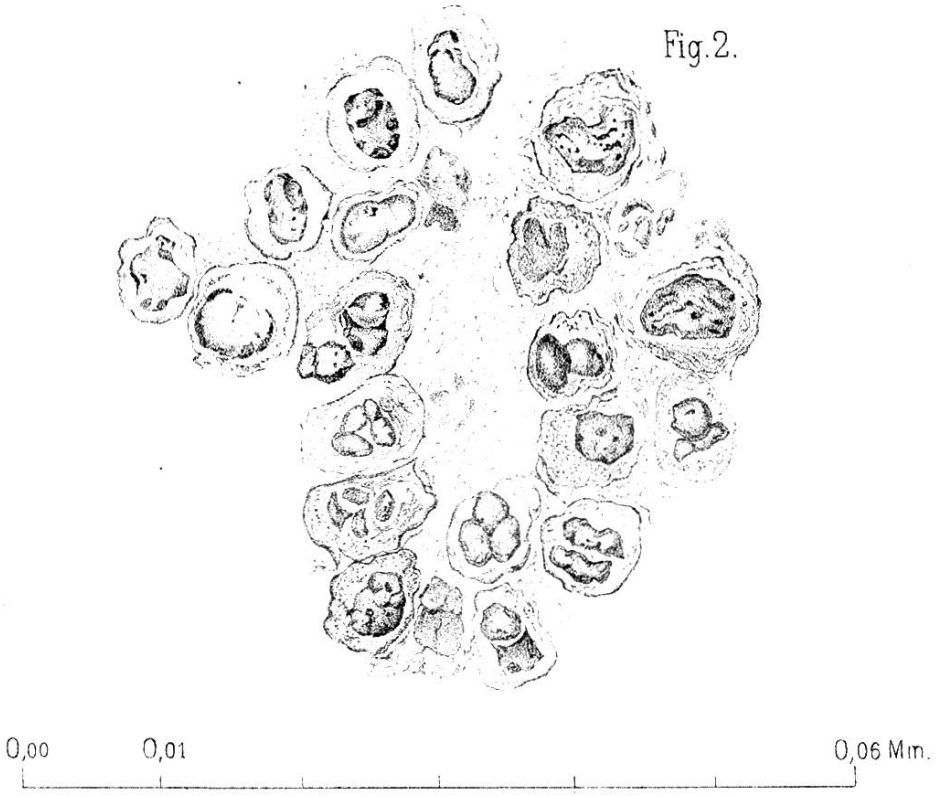

Matz, del. Lith. Armbruster, Bern.