Zeitschrift: Schweizer Archiv für Tierheilkunde SAT : die Fachzeitschrift für Tierärztinnen und Tierärzte = Archives Suisses de Médecine Vétérinaire ASMV : la revue professionnelle des vétérinaires

Herausgeber: Gesellschaft Schweizer Tierärztinnen und Tierärzte

Band: 37 (1895)

Heft: 4-5

Artikel: Schweinepest und Schweineseuche

Autor: Zschokke, E.

DOI: https://doi.org/10.5169/seals-590007

Nutzungsbedingungen

Die ETH-Bibliothek ist die Anbieterin der digitalisierten Zeitschriften auf E-Periodica. Sie besitzt keine Urheberrechte an den Zeitschriften und ist nicht verantwortlich für deren Inhalte. Die Rechte liegen in der Regel bei den Herausgebern beziehungsweise den externen Rechteinhabern. Das Veröffentlichen von Bildern in Print- und Online-Publikationen sowie auf Social Media-Kanälen oder Webseiten ist nur mit vorheriger Genehmigung der Rechteinhaber erlaubt. Mehr erfahren

Conditions d'utilisation

L'ETH Library est le fournisseur des revues numérisées. Elle ne détient aucun droit d'auteur sur les revues et n'est pas responsable de leur contenu. En règle générale, les droits sont détenus par les éditeurs ou les détenteurs de droits externes. La reproduction d'images dans des publications imprimées ou en ligne ainsi que sur des canaux de médias sociaux ou des sites web n'est autorisée qu'avec l'accord préalable des détenteurs des droits. En savoir plus

Terms of use

The ETH Library is the provider of the digitised journals. It does not own any copyrights to the journals and is not responsible for their content. The rights usually lie with the publishers or the external rights holders. Publishing images in print and online publications, as well as on social media channels or websites, is only permitted with the prior consent of the rights holders. Find out more

Download PDF: 11.08.2025

ETH-Bibliothek Zürich, E-Periodica, https://www.e-periodica.ch

Schweinepest und Schweineseuche.

Von E. Zschokke-Zürich.

Der Fortschritt der medizinischen Wissenschaft hat sich in den letzten Jahrzehnten namentlich in der Richtung der Genesis der Krankheiten geltend gemacht. Wird es auch nicht möglich, den Nachweis zu leisten, dass darum die Mortalität bei den verschiedenen Krankheiten eine erheblich geringere geworden sei, so darf doch ohne Überschätzung behauptet werden, dass wenigstens die Epidemien seltener und dazu kürzer geworden. Das ist aber nicht die Folge der Einzelbehandlung, sondern diejenige einer richtigen Prophylaxis. Und die Vorbauung kann nur dann eine zweckmässige sein, wenn die Ursachen nach allen Seiten hinreichend bekannt sind. Damit ist aber auch das praktische Ziel der heutigen Bestrebungen der Medizin gezeichnet. Ist die Ätiologie aufgehellt, dann wird die Vorbeuge der Krankheiten möglich, und diese ist bekanntlich leichter und darum auch erfolgreicher als das Heilen.

Wenn nun diese Forschungsarbeiten hauptsächlich auf das Gebiet der niedern Schmarotzer führten, wenn durch sie Krankheiten, welche man bislang als ätiologisch kongruent hielt, getrennt, oder verschiedenartige vereinigt wurden, so ist hiegegen vernünftigerweise nichts einzuwenden, auch dann nicht, wenn man alte bekannte und bequeme Anschauungen muss fahren lassen.

Wer hat es nicht begrüsst, als mit dem Wirrwarr der Influenza aufgeräumt, Patechialfieber, Rauschbrand, Rotlauf etc. von Milzbrand abgeschieden wurde!

In ähnlicher Weise ist man nun im Begriff, auch jene Schweineseuchen ätiologisch zu bestimmen und wo nötig einzeln auszuscheiden, welche sonst schlechtweg als Rotlauf bezeichnet wurden. Unter diesem Namen figurierten im grossen und ganzen alle seuchenartigen oder akuten Krankheiten der

Schweine, welche etwa mit Rötung der Haut einhergingen oder anderswo nicht gut untergebracht werden konnten.

Heute wissen wir, dass die Hautröte kein pathognomisches Symptom darstellt, sondern bei verschiedenen Allgemeinleiden auftreten und speciell bei der Rotlaufseuche auch fehlen kann. Als Rotlauf, im Sinne einer specifischen Schweineseuche, anerkennen wir nur jene Krankheit, welche durch den äusserst feinen Bacillus suis mit seinen besonderen biologischen Eigenschaften hervorgebracht wird, gleichgültig welche Erscheinungen er beim Tier hervorruft. Darum nennt man diese Krankheit zum Unterschied vom gewöhnlichen Haut-Rotlauf (Erysipel) den Stäbchenrotlauf, und ist es genügsam erwiesen, dass er in verschiedenen Formen auftreten kann. In seiner akutesten Art, wobei es nicht einmal zur Fleckenbildung kommt, *rouget blanc* der Franzosen, bietet er sich durchaus im Charakter einer Septikämie.

Die gewöhnliche akute und immer noch bösartige Form ist hinlänglich bekannt und entspricht häufig einer Enteritis acuta. Als chronische Form ist bekanntlich von Guillebeau und Hess und seither auch von andern, eine Endokarditis bezeichnet worden; und die Arbeiten von Jensen, Lorenz und andern lassen es als ausgemacht erscheinen, dass der sogenannte gutartige Rotlauf, Schwielen- oder Nesselfieber, Backsteinblattern, thatsächlich eine milde Form des Stäbchenrotlaufs darstellt.

Wir lassen diese Krankheit für diesmal ausser Betracht und wenden uns zu den im Titel genannten, der Schweineseuche und Schweinepest.

Das sind neue Namen und hierzulande bis Mitte der 80er Jahre nicht bekannt gewesen. Sind es auch neue Krankheiten, oder hat man sie früher nur anders genannt? Unmöglich ist es nicht, dass sie gelegentlich mit Rotlauf verwechselt und so bezeichnet wurden. Allein sie bieten denn doch so viele charakteristische Erscheinungen, dass gewiss auch bezügliche

Beschreibungen existieren würden, wenn in frühern Zeiten diese Krankheiten wirklich hier vorgekommen wären.

Zum erstenmal 1884 in einer Schweinemästerei in St. Fiden beobachtet, haben sich diese Schweineseuchen im grössern Teil der Schweiz verbreitet, so dass das Landw. Departement sich 1891 veranlasst sah, auch für diese Seuchen die Anzeigepflicht und die Bekämpfungsmassregeln wie gegen Rotlauf einzuführen. Die zahlreichen Einsendungen und Begleitschreiben aus der Ost-, Nord- und Westschweiz sprechen für die unheimlich rasche Verbreitung im Land und die Neuheit der Erscheinung an den einzelnen Orten. Dass sich der schweizerische landwirtschaftliche Verein mit der Frage der Bekämpfung dieser neuen Plage befasste und der internationale tierärztliche Kongress sie als Verhandlungsgegenstand mit in das Programm aufnahm, beweist, dass man überall die Wichtigkeit, resp. Gefahr der beiden Krankheiten erkannt hat.

Und in der That ist es nicht nur die wissenschaftliche, sondern namentlich die volkswirtschaftliche Bedeutung, welche es notwendig macht, dass man sich auch in Fachkreisen mit den beiden Infektionskrankheiten ernstlich befasse. Darum die nachstehenden Beschreibungen, die bei thunlichster Berücksichtigung der Litteratur doch zum grossen Teil auf eigenen Beobachtungen basieren.

Obwohl eigentlich beide Krankheiten zusammengehören, sollen sie mit Rücksicht auf ihre Geschichte einzeln besprochen werden und zwar zunächst

I. Die Schweinepest.

Die ersten Nachrichten über die Schweinepest stammen wohl von Dr. Dettmers in Chicago und Prof. Law in Ithaca (1) aus dem Jahre 1877. Nach diesen Beobachtern, denen sich später auch Billings anschloss, scheint die Seuche schon seit Anfang der 40er Jahre in Amerika geherrscht zu haben, und zwar nannte man die unter den Schweinen herrschende Seuche in den United States die Hog-cholera, pig

fever, Swine plague. Später wurde allerdings von Dr. Salmon eine Darmseuche unterschieden, die er Hog-cholera nannte, und eine Seuche mit vorwaltender Lokalisation der Krankheit in den Respirationsorganen, die Swine plague, Bezeichnungen, welche sich in der Folge denn auch erhalten haben.

Diese allgemeine Schweineseuche erreicht in den Vereinigten Staaten eine ungewöhnliche Ausbreitung, sodass sich das Agrikulturdepartement zur Intervention veranlasst sah. [1])

Eine klinisch und pathologisch-anatomisch ähnliche Krankheit, the Swine fever, herrschte in Grossbritannien schon seit 1862; auch diese wird seit 1879 gesetzlich bekämpft, nachdem sie das ganze Land überzogen. [2])

Von hier scheint die Seuche nach Schweden verschleppt worden zu sein, woselbst sie namentlich von Lundgreen und Linquist unter dem Namen Svin pest beschrieben wurde (2).

Und endlich trat sie 1887 auch in Dänemark auf unter der Bezeichnung Swine-diphtheritis, woselbst sie von Bang und Schütz 1887/88 untersucht und genau beschrieben worden ist (3).

Schütz nannte die Krankheit Schweinepest, und ist dieselbe seither in verschiedenen Gegenden Deutschlands beobachtet worden; so von Graffunder in der Neumark (4), von Deupser (5) im Reg.-Bezirk Breslau, woselbst unter den Ferkeln die Mortalität 90 % betrug, von Maier (6), Dr. Willach (6) im Grossherzogtum Baden, von Ulrich (7)

---

[1]) Die Verluste durch die Schweineseuchen in den Vereinigten Staaten beziffern sich pro 1873 auf 20 Millionen Dollars, 1877 = 16,6 Mil., 1882 = 13,5, 1884 = 20, 1885 = 20—30 Millionen. 1886 starben 379,921 Tiere, in Missouri 18 % und in Nebrasca 27 % des Schweinebestandes.

[2]) Die Zahl der Tiere, welche wegen Swine fever umstanden oder geschlachtet werden mussten, beträgt 1879 = 17,074, 1880 = 9865, 1882 = 14,707, 1883 = 11,207, 1885 = 38,798, 1886 = 35,029 Tiere oder 1½ % des Bestandes.

in Schlesien. Bei uns scheint sie hauptsächlich in der Ostschweiz, sodann in Solothurn und Freiburg aufgetreten zu sein.

Verlauf und Erscheinungen. Die Krankheit kommt vorwaltend bei jüngern, d. h. 2—4 Monate alten Tieren vor, verläuft teils ziemlich rasch, teils aber chronisch. Die Inkubationszeit soll 5—20 Tage betragen (Graffunder), und sind die Erscheinungen bei der akuten Form folgende: Appetitlosigkeit, Apathie, Fieber (Temp. 41—42 °); beschleunigtes Atmen; gerötete Augenschleimhaut, später schleimig-eitriges Sekret in den Augenwinkeln; grosse Mattigkeit, die Tiere liegen meist, verkriechen sich im Stroh (Frostgefühl). Gang kurzschrittig mit gewölbtem Rücken, taumelnd; ab und zu Nasenausfluss. Im Anfang Verstopfung, später jedoch flüssige, stinkende, oft mit Blut gemengte Entleerungen. Unter Zunahme der Schwäche gehen die Tiere in 5—6 Tagen (Graffunder) zu Grunde. Mortalität 80 (Maier) bis 90 %.

Die chronischen Fälle bieten intra vitam oft wenig Besonderes. Die Fresslust ist wechselnd; die Tiere magern rasch ab. Durchfall fast regelmässig, wobei der Kot hell, grützig wird. Augen gerötet, Lider mit einem eitrigen Belag beschmutzt. Oft besteht Husten, Niesen und Nasenausfluss. Fleckige blasse Rötungen der Haut finden sich hin und wieder, bisweilen in der Art des Nesselfiebers. Auch treten häufig Hautnekrosen auf in Form von bläulich-roten Anschwellungen, deren Centrum lederartig trocken und successive durch eine demarkierende Eiterung abgestossen wird. Auf diese Weise entstehen frankenstück- bis handtellergrosse tiefe Geschwüre. Solche findet man namentlich an den Füssen, sodann am Hals und Kopf, besonders an den Lippen. So siechen die Tiere hin und verenden nach 2—6 Wochen.

Wichtiger für die Diagnose ist der Sektionsbefund. Die Veränderungen in den Organen finden sich am ausgesprochendsten bei subakuten und chronischen Fällen; es ist am regelmässigsten die Schleimhaut des Dickdarms ergriffen. Diese ist geschwellt, grobfaltig, gerötet oder schiefergrau ver-

färbt. Auf derselben liegen entweder abhebbare Fibrinbeläge, bei getrübtem Epithel, oder eigentümlich rundliche, erbsen- bis frankenstückgrosse, hell graugelbe oder braune Schorfe. Diese sitzen solid auf, sind nur schwer zu entfernen, obwohl sie meistens vom Rande her etwas losgelöst sind von der Unterlage, so dass sie wirklich wie Knöpfe (buttons) auf den Schleimhautfalten aussehen.

Fig. 1.

Fig. 1. Ein Stück vom Blinddarm des Schweins mit knopfförmigen Nekrosen der Schleimhaut, z. T. losgelöst.

Schneidet man die Schleimhaut ein, so beobachtet man, dass zwar die Mehrzahl dieser Nekrosen nur die obere Schicht der Mucosa beschlagen, in andern Fällen dagegen perforieren sie diese und reichen bis zur Serosa des Darmes. Wo die Schorfe abgefallen sind, bleiben scharfrandige Geschwüre zurück, welche in verschiedenen Stadien der Heilung (Vernarbung) getroffen werden können. Häufig sind die Follikel des Darmes von der Nekrose befallen. Diesfalls erscheinen die Herde erweicht, bröcklig, wie käsig, doch nur selten von einem geschwellten Rand umgeben.

Mikroskopische Schnitte lassen solche mortifizierten Stellen als scharf umschriebene, in die Schleimhaut eindringende Plaques oder Keile erkennen, in denen die Gewebsstruktur fast vollständig verloren ist. Sie stellen bloss mehr eine körnige, homogene, schlecht färbbare Masse dar, gegen die Schleimhaut hin durch einen mässig breiten Wall von Leukocyten (Demarkationslinie) abgegrenzt.

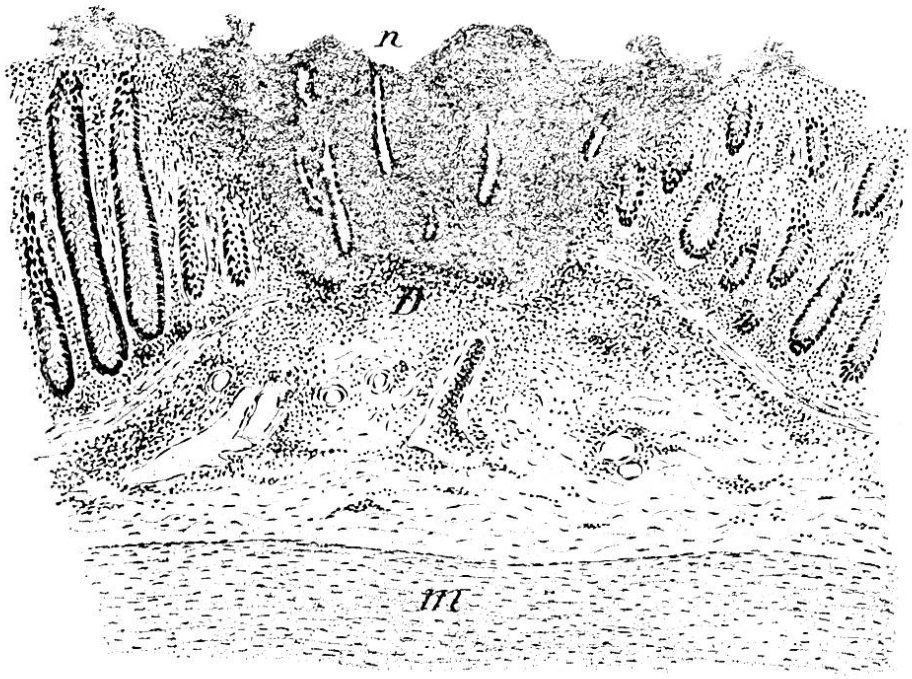

Fig. 2

Fig. 2. Schnitt durch eine frische, apfelkerngrosse Nekrose im Coecum des Schweines (Schweinepest). N = nekrotische Stelle, noch einzelne Dickdarmschläuche erkennbar. D = Demarkationslinie, durch weisse Blutkörperchen dargestellt.
Auch das übrige Schleimhautgewebe ist reichlich mit Leukocyten durchsetzt, und sind die Epithelien vielfach abgefallen von der Oberfläche. m = Muskelhaut.

Diese diphtheritischen Schorfe sind meist schon von aussen durch die Darmwand als weisse Flecke sichtbar.

Der Dünndarm ist in der Regel frei. In akuten Fällen ist auch bei diesem die Schleimhaut gerötet und deren Epithel getrübt (nekrotisch), teilweise abgehoben, so dass sie wie mit Kleie belegt erscheint; Geschwüre sind mit Ausnahme des Übergangs in den Blinddarm selten.

Dagegen finden sich auf der Magenschleimhaut nicht selten diese diphtheritischen Belege, daneben Injektion der Gefässe und Schwellung.

Die Gekrösdrüsen trifft man durchweg vergrössert, peripher gerötet, im Centrum grau, markig geschwellt, in vielen Fällen käsig und bröcklig zerfallen.

Die Milz ist ohne wesentliche Veränderungen, und erscheinen die Nieren normal. Die von Welch und Clement beschriebene hyaline Gerinnung in den Kapillaren der Glomeruli habe ich bis jetzt nicht gefunden. Die Leber erscheint, wenigstens in chronischen Fällen, grau verfärbt, namentlich an der Peripherie der Läppchen, zufolge der Blutarmut und fettiger Degeneration der Leberzelle.

Die Lungen sollen in der Regel gesund getroffen werden. Nach meinen Beobachtungen waren sie gar häufig Sitz einer leichtern oder intensivern Bronchitis, mit Atelektasen einzelner Läppchen oder ausgebildeten lobulär pneumonischen Herden. Letztere erscheinen derb, schwer, luftleer, graurot bis gelblich, oft trocken und brüchig. In akuten Fällen waren das Lungengewebe ödematös durchfeuchtet und die Interstitien erweitert.

Die Bronchialdrüsen sind ebenfalls etwas geschwellt, sobald die Bronchien oder das Lungengewebe Sitz der Krankheit ist.

In der Regel ist die Pleura intakt. Doch giebt es Fälle, wo sie getrübt, mit spärlichen Fibrinschichten bedeckt oder aber gar mit der Rippenpleura verklebt ist.

Das Herz ist nicht nennenswert verändert. Blutpunkte fehlen. Das Blut ist mässig fest geronnen und nicht auffallend verändert in der Farbe. Dagegen ist es zu spärlich. Die Kadaver sind im allgemeinen blutarm.

Der Kopf ist sehr gewöhnlich Sitz von Läsionen. So zeigen sich an der Zunge, der Backen- und Gaumenschleimhaut, am Zahnfleisch und an den Tonsillen graugelbe, fest aufsitzende und 1/2 cm und mehr ins Gewebe eindringende Schorfe, ganz ähnlich denjenigen im Magen und Darm. Die Umgebung ist mehr oder weniger gerötet, geschwellt und saftreich oder auch eiterig durchsetzt.

Die Kehlgangs- und manchmal auch die obern Halsdrüsen sind geschwellt und hyperämisch.

Die Augen sind eingesunken, die Lider mit eitrigem Sekret beschmutzt. Was die Hauterkrankung betrifft, so sind die blassrötlichen Flecken, so sich schon im Leben zeigen, nicht immer im Tod nachweisbar. Dagegen kommt neben Hypostase gern Russ vor, und wird sodann, wie angeführt, die Haut gangränös. Disponiert hiezu scheinen namentlich die Lippen, Masseter und Halsgegend, sowie die Füsse zu sein. Auch am Rüssel und an den Ohren habe ich solche Brandherde schon beobachtet. Die betreffenden Stellen sind livid oder bleigrau mit rotem Hof, geschwellt; in vorgerücktern Stadien braun, lederig, derb, mit geröteter oder violetter, geschwellter Umgebung. Beim Einschneiden beobachtet man eine bläuliche oder grün- liche Verfärbung und ödematöse oder eiterige Durchtränkung des Gewebes oft tief, bis zwischen Muskeln und Sehnen hinein. In drei Fällen fand ich auch die Kieferknochen an der anliegenden Stelle kariös zerfallen, einmal den Unterkiefer spontan frakturiert. Auch bei diesen Hautnekrosen kommt es zu einer Demarkation und zur Abstossung. Die zurückbleibenden Geschwüre sind jeweilen bis 1 cm tief.

II. Die Schweineseuche.

So wie die Verhältnisse hinsichtlich der Erforschung dieser Krankheit stehen, ist es nicht unwahrscheinlich, dass auch sie amerikanischen Ursprunges ist. Erstmals wurde allerdings auf sie aufmerksam gemacht durch Eggeling-Berlin, 1882 (9), welcher sie indessen nur ungenügend zu differenzieren vermochte. Ätiologisch und anatomisch untersucht, bestimmt und bezeichnet wurde die Krankheit zuerst von Löffler und Schütz im Jahre 1885 (8 u. 9). Allein es erscheint so viel als zweifellos, dass diese Krankheit, sowohl in Amerika wie in England, gemeinschaftlich mit der Schweinepest vorkam und noch auftritt. Ist sie in England noch nicht ausgeschieden, so hat sie dafür in Amerika Salmon seit Jahren klinisch und ätiologisch

von der Hog-cholera getrennt und als Swine-plague bezeichnet. Wenn sie auch vier Jahre vor der Pest in Deutschland entdeckt worden ist, so beweist das durchaus nicht, dass sie uns mit dieser herübergebracht worden ist. Weil durchschnittlich bösartiger und akuter im Verlauf, hat sie die Aufmerksamkeit rascher auf sich gezogen. Ihre Verbreitung auf dem Kontinent ist bekannter und scheint sich sehr rasch bis gegen die Alpen hin, sogar noch weiter gezogen zu haben. So haben wir Beobachtungen verzeichnet von Dr. Lorenz-Darmstadt (10), der sie in 2 Molkereien bei 220 Tieren getroffen, von Dr. Fiedeler und Dr. Bleisch in Kossel (11) bei 60 von 63 Treiberschweinen in Krzanowitz, die chronische Form, von Graffunder (12), in Sachsen von den Bezirkstierärzten Walter, Bucher, Grimm, Schneider u. a. (13), von Buch (14), von Kreistierarzt Rust (15).

In Russland ist die Schweineseuche von Semmer und Nonicwicz neben Schweinepest, Rotlauf und einer vierten, die als infektiöse Leberentzündung dargestellt wird, beobachtet worden (16).

In Italien soll die Seuche nach einem Vortrage von Lanzillotti (17) ziemlich häufig sein.

Allein die grösste Epidemie war wohl diejenige zu Steinbruch in Ungarn diesen Sommer (18), woselbst die Krankheit in einem Bestand von 141,000 Schweinen ausbrach und einige 10,000 dahinraffte innert kurzer Zeit. So sollen im Juni täglich bis 1000 Stück und vom 17. Mai bis 11. Juni 32,461 Tiere gefallen sein.

Wie rasch sich die Seuche auszudehnen vermag, beweisen einige Notizen im tierärztl. Centralblatt 1895, wonach in Österreich die Seuche sich ausdehnte wie folgt: Am 7. Juni waren 887, am 21. Juni 2953, am 7. Juli 6102, am 21. Juli 8632, am 7. August 9632 Höfe verseucht. Seither hat sie wieder abgenommen.

In welchem Grade sich die Krankheit in unserm Lande verbreitet hat, ist nicht genau eruierbar, weil sich die Anzeige-

pflicht auf Schweineseuche und Rotlauf zusammen bezieht. Seit Januar 1894 sind an hiesiger Station Präparate von über 40 Seucheausbrüchen gesandt worden und zwar aus den Kantonen St. Gallen, Appenzell, Thurgau, Zürich, Luzern und Baselland.

Verlauf und Erscheinungen im Leben sind auch bei dieser Krankheit recht wechselnd. Ältere und gemästete Tiere erkranken heftiger als jüngere. Im Anfang einer Seuche sind, wie übrigens bei den meisten Epidemien, die Fälle akuter und maligner als gegen das Ende hin. Einzelne Seuchen sind überhaupt gutartiger als andere. Das Inkubationsstadium ist bisweilen sehr kurz (nach Rust 20 Std.), meistens beträgt es 5—6 Tage. Auch der Verlauf kann ein höchst rapider sein, 10—20 Std. In der Regel dauert die Krankheit 4—8 Tage (akute Form); allein es giebt auch eine exquisit chronische Form, wobei sich der Prozess 4—8 Wochen hinauszuziehen vermag, namentlich wenn die Krankheit in Heilung übergeht.

1. In perakuten Fällen setzen die Symptome plötzlich ein: vollständige Inappetenz, aussergewöhnliche hohe Atemfrequenz mit starker Flankenbethätigung, grosse Schwäche oder eigentliche Parese der Nachhand, 41 ⁰ Rektaltemperatur, 120 kleine Pulse, erst heisse, dann kalte Füsse und Ohren, Röcheln, livide Hautfärbung, besonders an den Ohren und am Bauch, und Tod innert 24 Stunden.

2. Bei weniger rasch verlaufenden Fällen tritt weiter keuchender Husten hinzu, in einzelnen Stössen oder in Anfällen. Atem angestrengt, auch deutliches Flankenschlagen beim liegenden Tier. Augen gerötet, ab und zu Liderschwellung, Thränenfluss und eitriger Belag in den Augenwinkeln. Temperatur anfänglich 41 ⁰, später 39—40 ⁰. Mattigkeit, meistens Liegen, Verkriechen im Stroh, oder hundesitzende Stellung. Rücken aufgekrümmt, Borsten hin und wieder gesträubt, Haut reichlich von Fliegen besetzt. Gang schwankend, taumelnd in der Nachhand, Einknicken, Muskelzittern. Nasenausfluss häufig, gelblich und ab und zu

Nasenbluten. An der Brustwand oft Bronchialatmen und Reibungsgeräusche wahrnehmbar. In der Regel besteht Verstopfung seltener, etwa gegen das Ende der Krankheit, auch Durchfall. Immerhin habe ich Fälle beobachtet, wo sehr frühzeitig blutiger, rasch erschöpfender Durchfall eintrat.

Nicht eben selten finden sich Veränderungen auf der Haut. So treten oft rasch rosarote oder bläuliche Flecken, mitunter dunkle ausgebreitete Rötungen auf am Hals, den Ohren, am Bauch und Rücken, meist ohne Schwellung. Bisweilen kommt es aber auch zur Quaddelbildung, zu diffusen Ödemen (Hals) oder zur Entstehung von Blasen (Buch).

3. Die chronischen Fälle zeigen alle Erscheinungen milder. Der Appetit ist wechselnd, das Fieber gering. Dagegen bestehen Husten, Nasenausfluss und tritt auffallende Abmagerung ein. Die Augenlider sind häufig verklebt, die Augäpfel zurückgefallen. Diarrhöe ist nicht selten. Auch hier besteht Unlust zum Gehen, oft eigentliche Lähmung der Nachhand. Die Hauterscheinungen treten weniger auf, doch sind vorübergehende Quaddeleruptionen beobachtet worden. Verlauf 4—8 Wochen (Rust), Mortalität geringer; dagegen serbeln die Tiere und mästen sich schlecht, und werden darum meistens geschlachtet.

Es sei hier beiläufig bemerkt, dass nicht selten die Tiere gar keine auffallenden Erscheinungen zeigen. Erst bei der Inspektion im Schlachthaus entpuppt sich eine ausgesprochene, oft ziemlich vorgerückte mortifizierende Lungenentzündung, kurz das ausgesprochene Bild der Schweineseuche.

Wie oben angedeutet, ist diese Seuche in ihrem Auftreten sehr wechselnd. In Steinbruch will man alle Formen, von der perakuten bis zur chronischen nebeneinander beobachtet haben. Ähnliches konstatierte ich in einem grössern Schweinebestand im Kanton Zug.

Es mögen das Ausnahmen sein, wenn, wie ich in drei Fällen zu sehen Gelegenheit hatte, die Krankheit sich als reine hämorrhagische Darmentzündung qualificiert, wobei die Tiere

sich förmlich in Darm verblutet zu haben scheinen. Diesfalls ist der Darminhalt rein blutig, die Schleimhaut mit zahlreichen Echymosen durchsetzt, jedoch ohne Geschwüre und ist besonders der Dünndarm Sitz dieser Erscheinung. Daneben sind aber auch in der Pleura und im Epi- und Endocard die punktförmigen Blutungen äusserst zahlreich.

Die höchstakute Form stellt eine eigentliche Septikämie dar und kann sehr wohl mit dem rasch verlaufenden Stäbchenrotlauf verwechselt werden. Die chronische Form beobachtete ich meistens bei sogen. Läufern. Ist sie mit Darmkatarrh kombiniert, so wird eine Unterscheidung von Schweinepest nicht möglich. Ab und zu hat man den Eindruck, dass diese Form nicht nur weniger heftig, sondern auch weniger ansteckend ist; denn häufig beschränkt sie sich auf die jungen Tiere und befällt nicht einmal alle von diesen.

Die Sektionsergebnisse.

Sehr rasch abgelaufene Fälle bieten wenige Veränderungen. Ziemlich regelmässig ist diesfalls das Lungenödem, starke Durchfeuchtung des Lungenparenchyms und Ansammlung von lockerem Schaum, oft mit Fibrinsträngen durchzogen, in den Bronchien. Hin und wieder ist auch das Unterhautgewebe wässerig durchtränkt, namentlich am Hals und im Kehlgang. Das Blut ist dunkel, nicht oder nur locker geronnen. Am Herzen sind vereinzelte Blutpunkte, die übrigen Organe erscheinen normal.

In den gewöhnlichen akuten Fällen aber bilden sich Veränderungen aus, welche je nach der Krankheitsdauer, bald nur in ihren Anfängen, bald jedoch in vorgerückten Phasen der Entwicklung getroffen werden. Es scheint, dass der Tod in jedem Stadium der Krankheit eintreten kann. Oft findet man bei natürlich umgestandenen Tieren bloss kleine, scheinbar unbedeutende Herde, wogegen andere, z. B. im Schlachthaus getötete Schweine ganz gewaltige und ausgedehnte Zerstörungen aufweisen.

Der Hauptsitz der pathologischen Veränderung ist die Lunge, in welcher sich eine Reihe von Prozessen abspielen können. In der Regel entwickelt sich ein Zustand, den man zweckmässig als croupös-hämorrhagische Lungenentzündung bezeichnet.

Diesfalls fühlt sich das Lungengewebe an einer oder mehreren Stellen derb und schwer an. Diese Partien, meistens in den Mittellappen liegend, sind nuss- bis mannsfaustgross, dunkelrot und wölben die Oberfläche beulenförmig vor. Das Einschneiden vollzieht sich leicht und ohne Knistern. Die Schnittfläche erscheint im allgemeinen dunkelgraurot, glatt, an den dichten Stellen auffallend trocken und luftleer. Die Herde sind von dem umliegenden gesunden und hellen Lungengewebe ziemlich scharf abgegrenzt. Meistens bilden die Interstitien die Grenzlinien, indem die Herde je einen Lobus in Beschlag nehmen. Dabei sind die interstitiellen Räume durch ein klares, gelbliches Ödem erweitert und durchziehen als breite oder linienförmige, ästige Bänder das Gewebe, so dass die Schnittfläche durchaus an die Lungen-Marmorierung bei Lungenseuche erinnert, siehe Fig. 3.

Fig. 3.
Schnitt durch eine Schweinelunge mit croupös-hämorrhagischem Entzündungsherd. In der Mitte nekrotisierte und demarkierte Stellen.

Da wo ein solcher Herd bis an die Oberfläche grenzt, ist regelmässig die Pleura in Mitleidenschaft gezogen und zwar in der Regel nur in der Ausdehnung des Herdes. Sie ist ver-

dickt, oft durch sulziges, subpleurales Ödem abgehoben und bedeckt mit einer bis mehrere Millimeter dicken Lage von weissem, brüchigem Fibrin. Verklebungen mit der Brustwand oder dem Herzbeutel sind dabei häufig.

Inmitten dieser veränderten Lungenstellen beobachtet man nun erbsen- bis nuss- oder halbfaustgrosse, etwas hellere Herde, welche durch einen weissen, millimeterbreiten, unregelmässigen, zackigen Saum eingefasst und dadurch scharf von der Umgebung abgegrenzt werden. Es sind das die Demarkationslinien, welche das eingeschlossene, nekrotische, Stück abkapseln. In vorgerücktern Stadien der Krankheit sind denn auch diese mortifizierten Gewebsstücke von der Umgebung losgelöst und in allen Phasen des Zerfalles anzutreffen. Sie blassen ab, werden graurot bis gelblich, und bröcklig oder breiig.

Schnitte aus solchen croupösen und mortifizierten Partien zeigen bei der mikroskopischen Betrachtung verschiedene Bilder, je nach Grad und Stadium der Veränderung. Frische Entzündungsherde (sogen. Anschoppungsstadium) lassen vor allem eine auffallende Erweiterung der Kapillaren wahrnehmen. Die Schlingen derselben bauchen sich oft weit in die Alveolen hinein. Überall sind die Gefässe strotzend geladen mit roten Blutkörperchen.

Die Alveolen selbst sind angefüllt mit transsudierten Blutbestandteilen. Gar oft ist ihr Inhalt reines Blut, und erinnert diese Füllung mit lauter roten Blutkörperchen ganz an das Bild von hämorrhagischen Infarkten. Lange Zeit glaubte ich auch, in dieser rein hämorrhagischen Infiltration thatsächlich die Folge von Embolien und Thrombosen erblicken zu müssen. Allein bis jetzt ist es mir nie gelungen, die Emboli selbst zu entdecken, und muss ich darum annehmen, dass es sich einfach um Hämorrhaghien durch die unverletzte Gefässwand handle, zufolge einer überaus starken Dilatation, vielleicht gar Lähmung der kleinen Arterien und sodann der Kapillaren.

Die Füllung der Alveolen ist so stark, dass in diesen Partien schliesslich die Blutcirkulation stockt; die Ernährung des Gewebes wird damit unterbrochen, dasselbe stirbt ab, und es entwickelt sich an der Grenze des mortifizierten Stückes die eitrige und später bindegewebige Einschliessung. Ungeheure Massen von Leukocyten häufen sich wallartig an, eine Linie bildend, die ohne Rücksicht auf Alveolen oder Interstitialräume oder gar Bronchien die Nekrose umzieht.

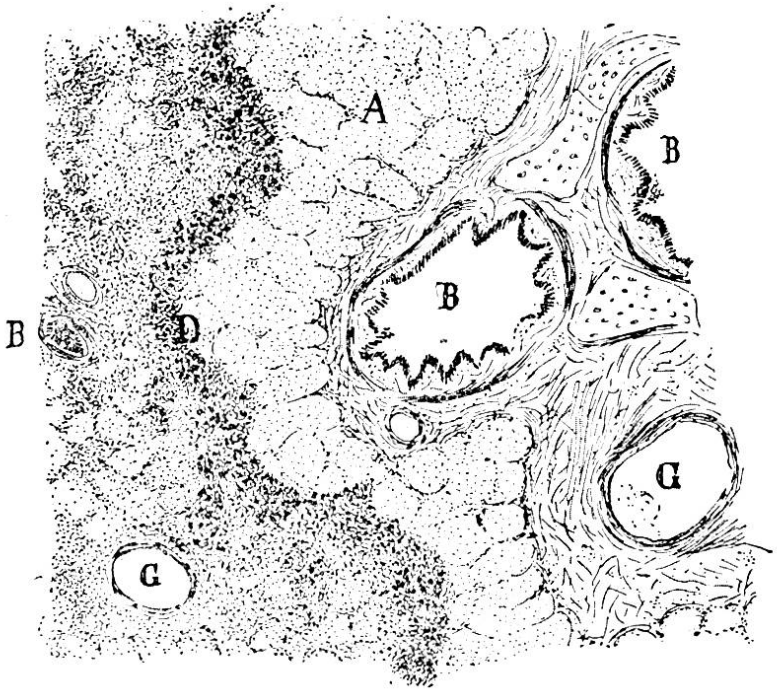

Fig. 4.

Schnitt vom Rand einer nekrotischen Lungenstelle bei Schweineseuche. A = Lungengewebe, strotzend mit roten Blutkörperchen gefüllt, abgestorben. D = Demarkationslinie, gebildet durch Leukocyten. B = Bronchien. G = Gefässquerschnitte. Vergr. ca. 50fach.

An andern Stellen kommt es weniger oder gar nicht zum Austritt von Erythrocyten. Dagegen ist Blutplasma transsudiert. Das Fibrin gerinnt und bildet förmliche Ausgüsse der Alveolen und Interstitien, Klumpen von Fibrinfäden, mässig durchsetzt mit weissen Blutkörperchen oder desquammierten Epithelien. Ein Absterben derart croupös infiltrierter Stellen kommt viel seltener vor, und scheinen diese Massen später wieder zu zerfallen und eliminiert zu werden.

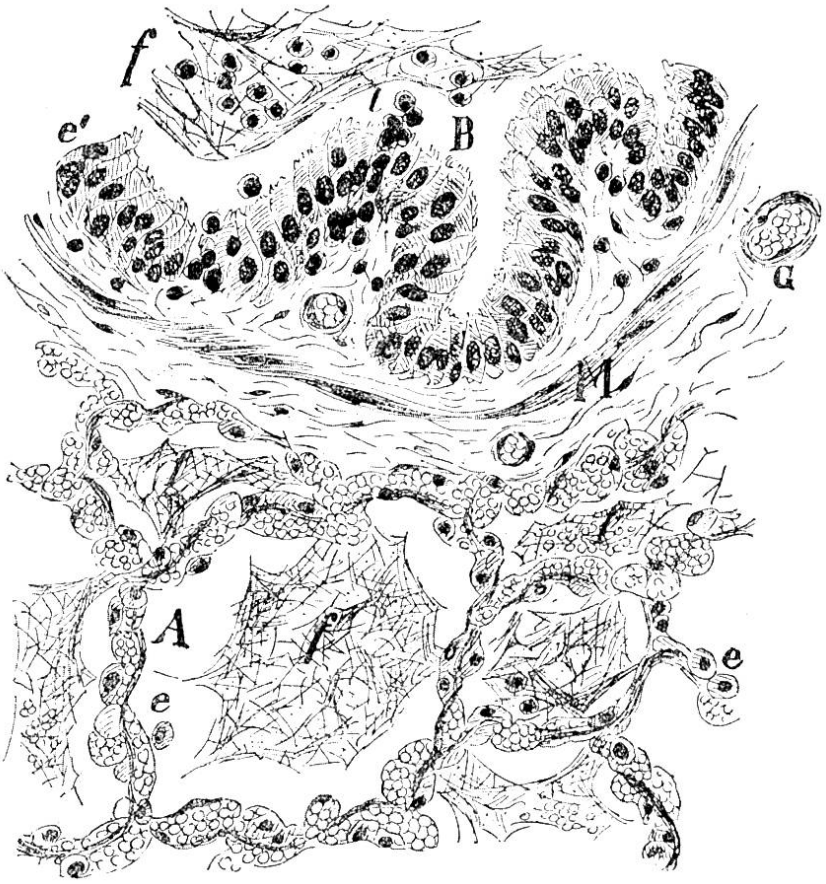

Fig. 5.

Schnitt aus einer Schweinslunge mit croupöser Entzündung. A = Alveole, deren Kapillaren weit und mit Blut gefüllt. F = Fibrinklumpen, sowohl in den Alveolen als im Bronchus B, dessen Epithelschicht e^1 von Eiterkörperchen durchbrochen wird. M = Muscularis. G = Gefässquerschnitt, e = Alveolarepithel. Vergr. ca. 500.

Wieder an andern Orten, gegen den Rand der Herde hin, sind die Kapillarien weniger stark gefüllt. Die Alveolen enthalten etwa Epithel- und Eiterzellen und namentlich eine staubartige, feinkörnige Masse. Es scheint, dass hier mehr eine seröse Durchtränkung des Gewebes stattfand. Fibrinfäden sind selten. Die staubartige Masse qualifiziert sich (gestützt auf zahlreiche andere und analoge Befunde) als Eiweisskörner, die durch die Präparation (Alkohol) aus dem Serum niedergeschlagen wurden.

Allein damit sind die Veränderungen in der Lunge bei Schweineseuche noch nicht erschöpft.

In leichtern Fällen, namentlich bei Ferkeln, kommt es nicht immer zur croupösen Entzündung. Hier begegnen wir gar oft nur den Erscheinungen der Bronchitis und Alveolitis.

Die Bronchien sind überhaupt in allen Formen mit ergriffen; deren Schleimhaut ist geschwellt, oft geradezu gequollen, gerötet und entweder mit zähen, gelblichen Fibrinsträngen, oft mit Blut, oder aber mit schleim-eitrigem Sekrete belegt. Das letztere bezieht sich auf die leichtern Fälle. Hier lassen sich auf Lungenquerschnitten die Schleimpfröpfe aus den Bronchien auspressen. Wir begegnen zahlreichen Atelectasen: dunklergefärbten, luftleeren und eingesunkenen Lungenstellen, scharf von dem normalen Gewebe abgegrenzt. Die hier liegenden Bronchien sind durch Schleim- und Eiterpfröpfe verstopft, darum auch das Zusammenfallen der dazu gehörenden, nunmehr vom Luftzutritt abgeschlossenen Alveolengruppen. Die Bronchialschleimhaut ist mit Leukocyten durchsetzt, und beweisen auch die Ansammlungen von Eiterkörperchen ausserhalb der Bronchien, sowie die ödematöse Durchtränkung und Erweiterung der angrenzenden Interstitien, dass der Hauptsitz und Ausgangspunkt der Entzündung die Bronchien sind.

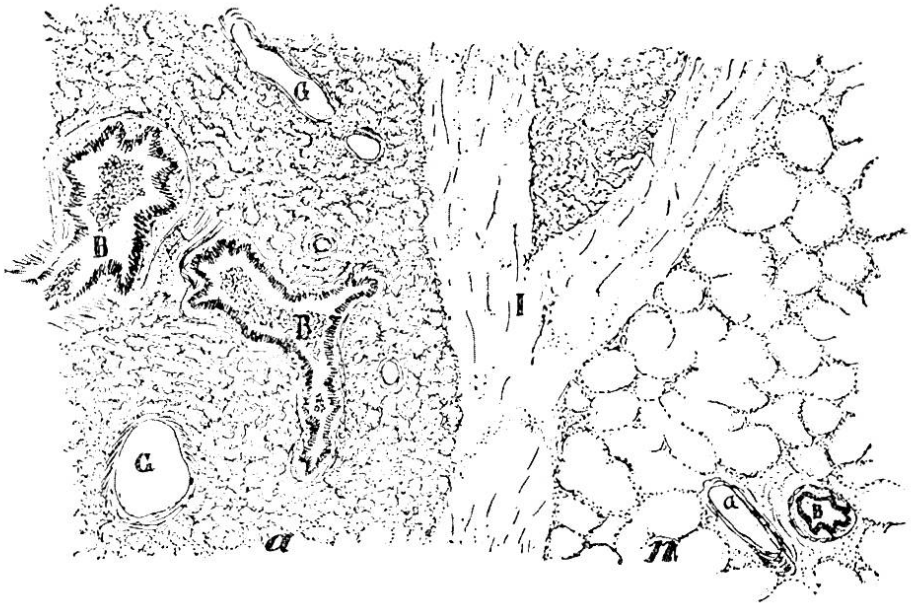

Fig. 6.

Schnitt einer Schweinslunge mit Bronchitis und Atelektase. n = normale, lufthaltige Lunge a = atelektatisches Gewebe, zusammengeschrumpfte Alveolen. B = Bronchien mit Eiterpfröpfen gefüllt. G = Gefässe, I = Interstitieller Raum, erweitert. Vergr. ca. 50.

Diesen Veränderungen reihen sich auch eigentlich Bronchopneumonische Prozesse an. Makroskopisch sind solche Lungenstellen ebenfalls luftleer, derb, dunkler, feucht, mit

erweiterten Bindegewebsräumen durchzogen, resistent beim Schneiden. Dazu beobachtet man graue, glasige, kleinste Knötchen innerhalb eines Läppchens, in Traubenform gelagert. Mikroskopisch enthüllte sich dieses Gewebe als reich zellig durchsetzt und die Alveolen angefüllt mit Eiterkörperchen und desquammiertem Epithel.

Solche bronchitische und bronchopneumonische Veränderungen trifft man für sich oder neben croupösen Herden, und das Facit zahlreicher Untersuchungen ist, dass die Formen ineinander übergehen können. Es scheint hier die Quantität des Reizes resp. der Entzündungsgrad entscheidend zu sein.

Nun aber begegnet man nicht selten und namentlich in chronischen Fällen noch Nekrosen anderer Art. Gelbe oder weisse, meist nicht über haselnussgrosse Knoten, derb, homogen und strukturlos, bröcklig und trocken durchsetzen das Gewebe, oft täuschend das Bild einer tuberkulösen Alveolitis nachahmend. Ältere Herde sind bindegewebig eingekapselt. Während bei den Inanitionsnekrosen in den croupös-hämorrhagischen Herden die Zellen noch einzeln zu unterscheiden sind, obwohl die Kernfärbung ausbleibt, so ist in diesen Knoten weder Gewebsstruktur noch Zellform erkennbar. Alles ist zu scholligen oder pulverigen Massen zerfallen, und zwar in kleinsten, jüngsten Herden wie in ältern.

Dagegen zeichnen sich solche Herde durch den ungeheuren Reichtum an feinen schlanken, sich schlecht färbenden, 4—6 μ langen Bacillen aus.

Es scheinen dieselben Pilze zu sein, die man auch in den Darm- und namentlich den Hautnekrosen bei Schweinepest findet, und halte ich sie für identisch mit dem von Bang geschilderten Nekrosebacillus. Es ist sehr wahrscheinlich, dass deren Toxine örtlichen Zelltod herbeiführen.

Die Bronchialdrüsen sind regelmässig bedeutend vergrössert, entweder feucht, hyperämisch oder auch grau, markig geschwellt. Dagegen habe ich bislang Nekrosen in ihrem Innern nicht getroffen, ebensowenig die Nekrosebacillen.

Im Darm fehlen in der Regel pathologische Veränderungen, das ist ja auch, was die Schweineseuche von Schweinepest unterscheiden soll. Immerhin kommen, abgesehen von der erwähnten hämorrhagischen Entzündung, hyperämische Zustände sodann auch oberflächliche und sogar tiefgehende nekrotische Veränderungen der Schleimhaut gelegentlich vor. Dies namentlich in chronischen Fällen und mit Bezug auf die Ileocoecalgegend [1]) und den Dickdarm. Das Aussehen dieser Läsionen entspricht durchaus demjenigen bei Schweinepest, und sei auch hier bemerkt, dass ich ausnahmslos den Nekrosebacillus darin vorfand.

Die Mesentherialdrüsen sind geschwellt, gerötet und serös durchtränkt.

Milz und Leber, sowie die Nieren habe ich in Form, Farbe und Konsistenz stets unverändert getroffen und von einer mikroskopischen Untersuchung Umgang genommen.

(Schluss folgt.)

Notizen über tierärztliche Praxis in Hawaii.

Von Bendicht Schneider, Tierarzt in Honolulu.

Eine der nützlichsten Eigenschaften des sich in fremden Landen niederlassenden Tierarztes ist die Anpassungsfähigkeit. Wenn er sich an irgend einem Orte niederzulassen gedenkt, sollte er, bevor er viel spricht und handelt, sich bemühen auszufinden, was die dortige Bevölkerung von dem Tierarzte verlangt, was sie an Vorfahren und Kollegen lobt und was tadelt, und erst dann sich den Weg bezeichnen, den er einzuschlagen für richtig erkannt hat.

Er braucht deswegen gar nicht seinen Kurplan zu verändern oder gar gegen seine eigene Überzeugung zu sprechen

[1]) Anmerkung. Die Hüftdarmeinmündung in den Blinddarm steht beim Schwein bekanntlich zapfenartig vor. An dieser Partie finden sich physiologisch an einer fingernagelgrossen Stelle zahlreiche, bis 2 *mm* tiefe Blindsäcke, ähnlich wie bei den Tonsillen, oft mit Futterresten gefüllt. Hier entwickeln sich die Geschwüre mit Vorliebe.