Zeitschrift: Schweizer Archiv für Tierheilkunde SAT : die Fachzeitschrift für Tierärztinnen und Tierärzte = Archives Suisses de Médecine Vétérinaire ASMV : la revue professionnelle des vétérinaires

Herausgeber: Gesellschaft Schweizer Tierärztinnen und Tierärzte

Band: 34 (1892)

Heft: 2

Artikel: Beobachtungen über die rothe Ruhr [Schluss]

Autor: Zschokke, E.

DOI: https://doi.org/10.5169/seals-588633

Nutzungsbedingungen

Die ETH-Bibliothek ist die Anbieterin der digitalisierten Zeitschriften auf E-Periodica. Sie besitzt keine Urheberrechte an den Zeitschriften und ist nicht verantwortlich für deren Inhalte. Die Rechte liegen in der Regel bei den Herausgebern beziehungsweise den externen Rechteinhabern. Das Veröffentlichen von Bildern in Print- und Online-Publikationen sowie auf Social Media-Kanälen oder Webseiten ist nur mit vorheriger Genehmigung der Rechteinhaber erlaubt. Mehr erfahren

Conditions d'utilisation

L'ETH Library est le fournisseur des revues numérisées. Elle ne détient aucun droit d'auteur sur les revues et n'est pas responsable de leur contenu. En règle générale, les droits sont détenus par les éditeurs ou les détenteurs de droits externes. La reproduction d'images dans des publications imprimées ou en ligne ainsi que sur des canaux de médias sociaux ou des sites web n'est autorisée qu'avec l'accord préalable des détenteurs des droits. En savoir plus

Terms of use

The ETH Library is the provider of the digitised journals. It does not own any copyrights to the journals and is not responsible for their content. The rights usually lie with the publishers or the external rights holders. Publishing images in print and online publications, as well as on social media channels or websites, is only permitted with the prior consent of the rights holders. Find out more

Download PDF: 03.12.2025

ETH-Bibliothek Zürich, E-Periodica, https://www.e-periodica.ch

SCHWEIZER-ARCHIV
FÜR
THIERHEILKUNDE.

Redaction: A. GUILLEBEAU, E. ZSCHOKKE & M. STREBEL.

XXXIV. BAND. 2. HEFT. 1892.

Beobachtungen über die rothe Ruhr.

Von E. Zschokke, Zürich.

(Schluss.)

Um zu erkennen, ob die als Ursache der Ruhr verdächtigten, zelligen Gebilde wirklich Coccidien und pathogene Schmarotzer des Rindes seien, wäre es durchaus nöthig gewesen, solche künstlich zur weitern Entwicklung zu bringen und dabei zu beobachten.

Dazu fehlte mir im September die Gelegenheit, d. h. in Wasser gebrachter Schleim von der Mastdarm-Schleimhaut eines ruhrkranken Ochsen war schon nach wenigen Tagen durch Fäulniss unbrauchbar geworden. Ich konnte die eingelegten Coccidien nicht wiederfinden. Das übrige Material musste ich vorläufig in Alcohol conserviren; dasselbe war bei meiner Rückkehr in's Laboratorium zu Kulturversuchen unbrauchbar. Da mir hier also das wichtigste Moment zur richtigen Beurtheilung der Schmarotzer fehlte, so war ich hauptsächlich auf die mikroskopische Prüfung derselben und der krankhaft veränderten Darmschleimhaut angewiesen, welche ich denn auch so eingehend als möglich durchführte. Neben Zupfpräparaten wurden Schnittserien verschiedener in Alkohol gehärteter und in Celloidin eingebetteter Schleimhautpartien angefertigt und meistens mit Haematoxylin und Benzopurpurin gefärbt.

Im Allgemeinen bieten nun Schnitte durch die veränderten Stellen der Schleimhaut das Bild einer oberflächlichen Entzündung. Das Gewebe unmittelbar unter der Drüsenportion erscheint reichlich durchsetzt mit Rundzellen (Leukocyten) und zwar nicht herdweise, sondern ziemlich gleichmässig. (Vergl. Fig. 1 und 2.)

Dadurch präsentiren sich namentlich die wellenförmigen Schleimhautfalten als dicker und die Bindegewebsmaschen erweitert. Auch in der Drüsenregion ist eine kleinzellige Infiltration in den Interstitien, indessen weniger gleichmässig und sind die Drüsenschläuche nur stellenweise auseinander gedrängt.

Das oberflächliche Darmepithel vermisst man an allen Stellen, wo die Schleimhaut zellig infiltrirt ist. Vielerorts erscheint das Gewebe überhaupt defekt, an der Oberfläche zerrissen und zerklüftet und ist daselbst die wunde Schleimhaut mit Schleim, Leukocyten, Epitheltrümmern, Blutkörperchen und Pflanzenresten bedeckt.

Diese Veränderungen sind stets am ausgeprägtesten in der Mastdarmschleimhaut, nehmen nach vorn allmälig ab und verlieren sich im Colon.

Colonpartien, welche, makroskopisch, ausgesprochene Injektionsröthe und sogar Schwellung zeigen, finden sich mikroskopisch häufig ohne wesentliche Veränderungen und dann auch ohne Parasiten.

Was die letztern betrifft, so finden sie sich am regelmässigsten im Mastdarm, dort in jedem Schnitt zu Dutzenden. Stets ist die Schleimhaut dabei entzündlich verändert. Ihr Aufenthaltsort scheint ausschliesslich die Oberfläche, d. h. die Epithelschicht der Schleimhaut und der sogenannten Dickdarm(Drüsen)-Schläuche zu sein. Kein einziges derartiges Lebewesen ist im Bindegewebe oder in den Lymphgefässen zu entdecken.

Die Drüsenschläuche, die Hauptlagerplätze, sind in Form und Aussehen vielfach wesentlich verändert. Sie sind ungleich

breit, manchmal sehr schmal, manchmal nach unten kolbig erweitert. Der typische, regelmässige Bau der Drüsenregion ist hiedurch, sowie in Folge der stellenweisen zelligen Infiltration und Erweiterung der Interstitien, absolut verloren gegangen. Aber noch auffallender ist der Inhalt der Schläuche. Die gleichmässige Anordnung der schlanken Cylinderzellen ist verloren gegangen, die Zellreihen sind unterbrochen und die rundlichen, relativ voluminösen schmarotzenden Zellgebilde nehmen mehr und mehr deren Stellen ein.

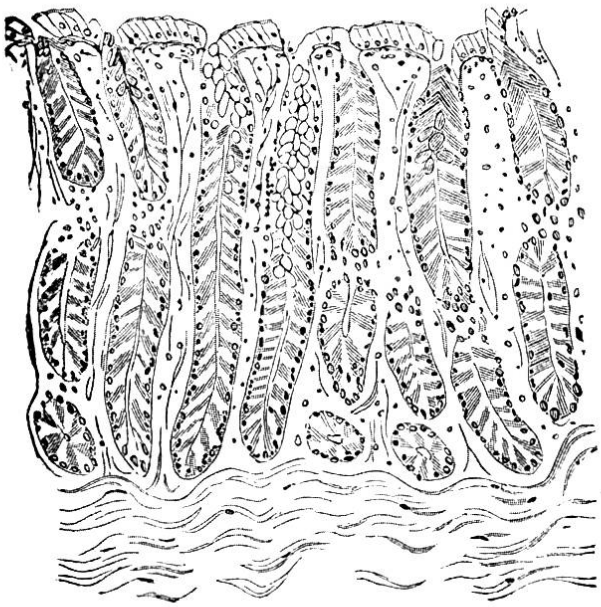

Fig. 1.
Normale Mastdarmschleimhaut des Rindes. Das Drüsenepithel hat sich nur theilweise gefärbt mit Haematoxylin. (Vergr. 60.)

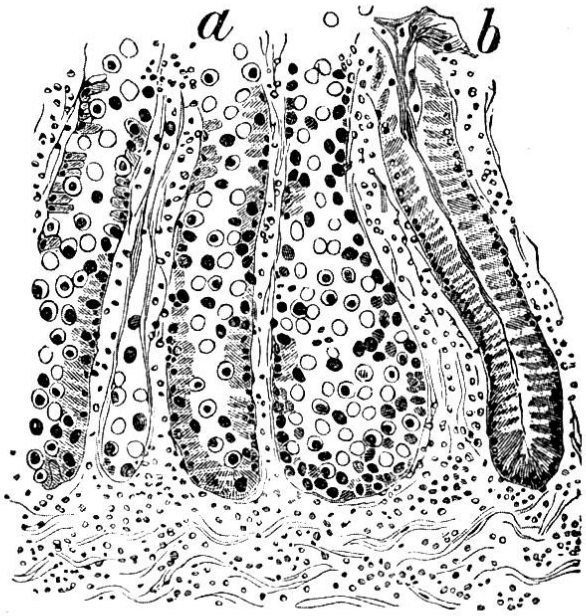

Fig. 2.
Mastdarmschleimhaut eines Ochsen mit rother Ruhr (Haematoxylin - Benzopurpurintinktion. Vergr. 60.)
Bei *b* ein normaler, mit einem Schleimpfropf verschlossener Dickdarmschlauch. Die übrigen mehr oder weniger mit Coccidien der verschiedensten Entwicklungsstadien gefüllt. Schleimhaut bei *a* defect.

Mitunter sind die Epithelien überhaupt verschwunden. Der Schlauch ist mit lauter solchen Coccidien gefüllt und nur etwa eingewanderte Leukocyten machen ihnen noch den Platz streitig. Endlich können aber auch die Schmarotzer aus den Dickdarmschläuchen wieder mehr oder weniger ausgewandert sein; die Schläuche sind zusammen gefallen (*a* Fig. 2), sodass sich die epithellosen Wandungen berühren.

Merkwürdig erscheint nun die Beobachtung, dass derart veränderte Drüsenschläuche dicht neben ganz intakt gebliebenen liegen können und zwar ist das nicht eine Ausnahme, sondern ich vermochte diese Erscheinung in verschiedenen Partien der Mastdarmschleimhaut zu konstatiren. Unwillkürlich gewinnt man dabei den Eindruck, es handle sich bei den mit Coccidien gefüllten Schläuchen um eine örtliche Vermehrung, um eine Ansiedlung und Coloniebildung wie bei mycotischen Infektionen. Gleichwol ist eine blosse Invasion der Keime von aussen (also ohne Vermehrung im Wirthe selbst) nicht ausgeschlossen, indem man eben annehmen kann, dass gewisse Drüsenschläuche sich eben besonders leicht zur Aufnahme der Bruten eignen, während andere dafür, vielleicht durch Schleimpfröpfe, quasi verschlossen sind.

Was nun die Schmarotzer speziell betrifft und ihr Verhalten zum Gewebe, so lassen sich zunächst mit Leichtigkeit zwei Formen erkennen. Die einen zeigen einen grossen körnigen Kern, mit einem mehr oder weniger breiten hellen Protoplasmahof und einer starken Zellmembran. Die Kerne färben sich mit Anilinfarben und mit Haematoxylin intensiv und nehmen in Lugol'scher Lösung eine braune, violette od. schwarze Färbung an, in der Art amyloid-entarteter Zellen. Der Protoplasmahof färbt sich in der Regel nicht, ist oft sehr schmal, ja fehlt häufig vollständig und die Zellmembran wird in dem Grad deutlicher als das Protoplasma an Mächtigkeit zunimmt.

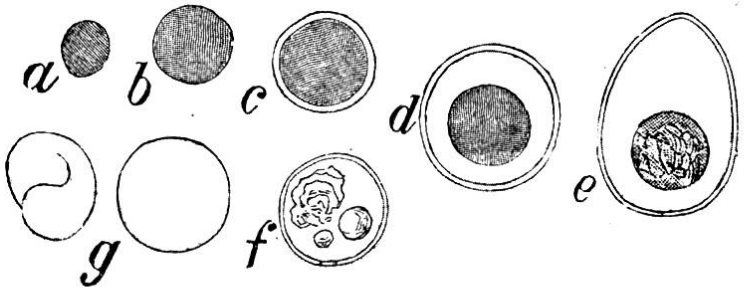

Fig. 3.

Coccidien der rothen Ruhr in verschiedenen Entwicklungsstadien. (Haematoxylin- und Benzopurpurinfärbung. Vergrösserung 1200.) *a* und *b* nackte Formen, einfache Kerne, *c* mit schmalem Protoplasmahof, *d* häufigste Form, mit entwickeltem Protoplasma, *e* ausgebildetes eiförmiges Coccidium, *g* glasartig helle kernlose Coccidien, zum Theil gefaltet, *f* helle Coccidienform mit Kernrudimenten und glänzenden Körperchen.

Die andere Kategorie zeichnet sich durch ihre Unfärbbarkeit sowol in Anilinfarben, als in Haematoxylin oder Jodlösung aus

Entweder finden sich jene einfachen hyalinen Kugeln, ohne jedwede Struktur, wie sie bereits beschrieben worden sind (pag. 12) oder aber es zeigen sich noch Spuren des ursprünglichen Kernes. Diesfalls erkennt man eine durchscheinende körnige Masse von Gestalt und Grösse eines gewöhnlichen Zellkernes, jedoch mit geringer oder ganz erloschener Färbbarkeit; oder es finden sich bloss glänzende helle, den Fetttröpfchen sehr ähnliche bläschenförmige Gebilde, deren Qualifikation mir nicht möglich ist. Sie zeigen weder auf Farben, noch auf Jod oder auf Osmiumsäure irgendwelche Reaktion. Sie finden sich am regelmässigsten allein oder zu mehreren in den kernlosen hyalinen Zellformen, aber ebensowohl, wenn auch seltener, neben färbbaren und besonders neben hellen Kernen. Die Zellmembran ist dabei einfach oder doppelt conturirt, im erstern Fall färbt sie sich in Haematoxylin.

Daneben finden sich allerlei Uebergangsformen, d. h. Cocidien mit bloss abgeschwächter, aber noch nicht vollständig aufgehobener Färbbarkeit, welche z. B. mit Jodlösung nicht violett, aber noch braun, oder doch strohgelb werden. Ebenso gibt es Formen, deren Protoplasma sich mit Haematoxylin noch etwas bläut, andere, bei welchen es absolut glashell bleibt. Und was das Quantitätsverhältniss betrifft, so mögen sich die beiden Formen etwa gleich stehen.

Anders dagegen verhalten sie sich bezüglich ihrer Lagerung in der Schleimhaut. Obwohl man bei oberflächlicher Betrachtung glauben könnte, die Schmarotzer seien ausschliesslich im freien Raum der Drüsenschläuche angesammelt, weil die Epithelien durch sie wirklich verdrängt werden, so kann man sich, namentlich bei Zupfpräparaten, doch überzeugen, dass ein guter Theil derselben sich im Zellleib der einzelnen Epithelzellen befindet. Und hier beobachte ich nun stets dunkelkernige Coccidien, während die hellen stets ausserhalb von Epithelien liegen.

Gerade das Vorkommen dieser einzelligen Wesen in Zellen höherer Thiere macht sie des Schmarotzerthums verdächtig,

namentlich wenn man berechtigt ist, anzunehmen, dass sie sich im Innern der Epithelien vergrössern und entwickeln, was hier durchaus der Fall ist.

Zunächst ist es nämlich unschwer zu beobachten, dass die in Epithelien wohnenden Coccidien wirklich in verschiedenen Grössen und Entwicklungsstadien, oft zu zweien, vorhanden sind. Ob die ersten eingedrungenen Keime überhaupt nachweisbar sind, bezweifle ich. Durch Färbung mit Haematoxylin tritt keine genügende Differenzirung des Parasiten gegenüber dem Protoplasma der Epithelzelle ein. Bei Jodbehandlung zeichnen sich die parasitären Elemente verschieden stark aus. Meistens hebt sich der Schmarotzer als bräunlich oder violetter Körper deutlich von dem gelben Leib der Wirthzelle ab. Hin und wieder beobachtet man in Epithelien nur kleine, bräunliche, wenig scharf conturirte Körperchen, oder aber grössere, ebenfalls blassbraun oder bläulich gefärbte verschwommene Flächen, mit allmäligem Uebergang zum deutlich begrenzten Kern des Coccidium. Dieser Kern, der sich mit Haematoxylin tiefblau tingirt und sich somit von dem mehr bläschenartigen Kern der Epithelzelle leicht unterscheiden lässt, erscheint vorwaltend an der Basis der Wirthzelle und rückt in dem Masse, als er grösser und stärker wird, an die Oberfläche, also gegen das Drüsenlumen zu. Dabei erhält er auch eine Protoplasmahülle, erst bloss als weisser Saum, später als breite Schichte erkennbar. Die Epithelzelle dagegen wird unförmlich gebaucht, deren Kern verdrängt, sodann aber vollständig zerstört. Je zahlreicher in einem Dickdarmschlauch die Parasiten sind, desto spärlicher sind die Drüsen-Zellen.

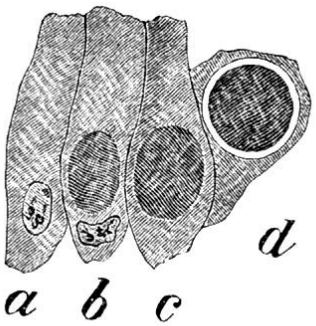

Fig. 4.
Coccidien der rothen Ruhr in Epithelien der Dickdarmschleimhaut. (Färbung in Lugol'scher Lösung. Vergrösserung 1200.) *b—d* verschiedene Entwicklungsstadien, bei *a* und *b* ist der Zellkern noch sichtbar.

Diese Erscheinung einer intrazellulären Entwicklung der Parasiten finden wir nun bekanntlich auch bei andern Coccidien,

z. B. Coccidium oviforme der Kaninchenleber. Neben dem allgemeinen Habitus ist es hauptsächlich diese Uebereinstimmung der Entwicklung des Parasiten mit bereits bekannten Coccidien, welche mich veranlasst hat, denselben selber als eine Coccidiumart anzusehen.

Die hellen Formen muss ich als Ausdruck einer weitern Entwicklung halten, welche aber nicht parallel der obgenannten intrazellulären Periode geht, sondern gleichsam als Fortsetzung derselben, also extrazellulär, zu betrachten ist. Zu dieser Annahme werde ich gedrängt, weil ich diese unfärbbare Form niemals mit Sicherheit im Innern einer Epithelzelle finde, sondern stets nur im Drüsenhohlraum, ferner nie allein, sondern stets gemeinschaftlich mit dunkelkernigen und endlich um so reichlicher je spärlicher die Epithelzellen, also je älter der Process in einem Drüsenschlauch. Ob nun diese Weiterentwicklung eine normale, oder aber eine pathologisch degenerative ist, bleibt mir unklar. Das letztere scheint mir aber plausibler. Es ist doch wohl gedenkbar, ja sogar sicher, dass bei dieser überaus üppigen Produktion von Einzelindividuen nicht alle den normalen vollständigen Entwicklungsgang durchzumachen im Stande seien. Eine grössere Zahl wird die Bedingungen hiezu vermissen und nun entweder degeneriren, d. h. zu Grunde gehen, oder aber in eine Art Dauerform, ähnlich der Dauerspore der Pilze, übergehen, um bei günstigerer Gelegenheit die latenten Lebenskräfte wieder aufwachen zu lassen. Etwa zu einem derartigen Schluss führte eine Vergleichung mit anderen Parasiten.

Welches aber die letzte Phase der normalen Entwicklung darstellen mag? Als ausgewachsenes Individuum, soweit es in diesem einen Wirt möglich ist, erachte ich eine 0,018 und 0,026 mm Durchmesser haltende eiförmige Zelle mit grossem tingirbarem Kern, hyalinem Protoplasma und deutlich doppelkonturirter Zellmembran. (Vergl. Fig. 3, *e.*) Weitere Entwicklungsformen, wie sie bei kultivirten Kaninchencoccidien beobachtet werden, finde ich keine, und da ausgesprochene Symptome einer Fort-

pflanzung, z. B. Kerntheilung, fehlen, so muss auch hier an eine Vermehrung ausserhalb des Darmes des Rindes gedacht werden.

Das herdweise Auftreten, besonders in den hintern Darmparthien, würde diesfalls nicht auf eine lokale Produktion, sondern vielmehr auf eine Art örtliche Stauung des Importstromes junger Keime zurückzuführen sein. Dass diese sich nicht schon im Anfangstheil des Digestionskanales ansiedeln (wie z. B. gewisse Sarcosporen im Schlunde des Schafes), mag verschiedene Ursachen haben, auf welche einzutreten hier kaum angezeigt ist, um so weniger als es nur lauter Vermuthungen sein könnten.

Wie aber die importirten Keime aussehen, überhaupt jedes Nähere hierüber bleibt vorläufig noch ein Räthsel.

Soweit das mikroskopische Bild, das nur darin noch zu ergänzen ist, als sich neben diesen thierischen Schmarotzern noch ungezählte pflanzliche vorfanden. Indessen dominirte keiner der gefundenen Pilze in auffallender Art und namentlich habe ich nie solche im eigentlichen Schleimhautgewebe, in den durch Leukocyten gefüllten Räumen entdecken können.

Das beweist allerdings nicht, dass die Ruhr nicht durch pflanzliche Schmarotzer erzeugt oder doch komplizirt werden könnte, allein verdächtiger bleiben immerhin die gefundenen Coccidien, da deren pathogener Charakter für die Darmschleimhaut beim Kaninchen eben doch ziemlich sicher gestellt ist.

Auch habe ich mich seither wieder mehrfach überzeugt, dass beim gesunden Rinde, ebenso bei andern Hausthieren, derartige Gebilde im Darm absolut fehlen. Zwar liefert die normale Mastdarmschleimhaut des Rindes, sofern nur Haematoxylintinktion zur Anwendung kommt, gelegentlich Bilder, welche zu Verwechslungen führen könnten, indem die Schleimkörperchen sowohl in Bezug auf Grösse als auf ihre Färbbarkeit Coccidien vortäuschen können. Eine Nachprüfung mit Lugol'scher Lösung macht aber jeden Zweifel schwinden, indem die

Schleimkörperchen dadurch nicht anders denn die übrigen Körperzellen gefärbt werden.[1])

Vorausgesetzt nun, die genannten fremdartigen, einzelligen Wesen seien Schmarotzer — zu dieser Auffassung führen die hier niedergelegten Beobachtungen — und vorausgesetzt, sie seien wirklich die Ursache der rothen Ruhr — und hiefür spricht das konstante Vorkommen derselben bei Ruhr und das Fehlen bei gesunden Thieren, währenddem der wichtigste Beweis, die beliebige Erzeugung dieser Krankheit durch künstliche Infektion von Rindern, noch nicht erbracht ist — so möchte es nun doch noch angezeigt sein, so weit als möglich über die Provenienz dieser Parasiten wenigstens Andeutungen zu geben; denn schliesslich will der Praktiker Gesichtspunkte für sein prophylaktisches oder therapeutisches Eingreifen. Es ist zwar gewagt, auch nur Vermuthungen auszusprechen, wo noch so viel Unbewiesenes und Unklares liegt. Allein eine Hypothese wird sich schlechterdings Jeder machen, der mit dieser Krankheit sich zu befassen hat und so hat denn auch die nachfolgende insofern eine Berechtigung, als sie sich auf einige allgemeine Beobachtungen, welche dieses Gebiet betreffen, stützen kann. Es sei darum gestattet, zur Aufklärung vorerst einige Punkte aus der Parasitologie hervorzuheben.

Unsere Kenntniss der pathogenen Schmarotzer aus der Gruppe der niedersten Thierklasse, der sogen. Protozoen ist noch nicht sehr ausgedehnt. Es scheint aber die Neuzeit dieser Kategorie von Schmarotzern mehr Bedeutung und Aufmerksamkeit schenken zu wollen. Die Zoologen theilen die Protozoen ein in Rhizopoden, Infusorien und Sporo-

---

[1]) Es sei hier darauf hingewiesen, dass die Schleimkörperchen, deren Inhalt sich offenbar in verschiedenen Quellungszuständen befindet, nicht eine gleichmässige Färbung annehmen, sondern bald hell, bald dunkel aussehen. Die Farbe haftet aber nur an einem mehr oder weniger dichten, netzartigen, Gerüstwerk (Fig. 1.) Aber gerade durch dasselbe sind die Schleimkörperchen von den Coccidien unterschieden. Letztern fehlt ein solches Netz.

zoen. Obwohl auch die beiden ersten Gruppen Schmarotzer liefern — es sei nur an die Amöben, welche man als Ursache einer Form der menschlichen Dysenterie beschuldigt und an die Geisselinfusorien oder Flagellaten, die Ursache der Malaria [1]) erinnert, so interessiren uns jetzt doch mehr nur die Sporozoen oder Sporenthierchen, weil zu diesen wohl auch unser Parasit gezählt werden muss. Die Sporozoen werden nämlich nach Balbiani [2]) eingetheilt in: Gregarinen, Myxosporidien und Sarcosporidien, welchen nach dem Vorschlage von Celli und Sanfelice [3]) noch die Haemosporidien anzureihen wären.

Die **Sporozoen** definirt Leuckart wie folgt: „Einzellige Schmarotzer von stabiler Körperform, ohne Pseudopodien und Wimperhaare, mit einer glatten, mehr oder minder derben Cuticula bekleidet. Am Vorderende nicht selten ein Haftapparat von rüsselförmiger oder polsterartiger Bildung. Die Bewegungen sind im Ganzen nur wenig auffallend, wurmartig oder schwach amöboid. Leben sämmtlich als Parasiten und ernähren sich auf endosmotischem Wege. Die Fortpflanzung geschieht durch mehr oder minder hartschalige Sporen (Pseudonavicellen), die in variabler, mitunter sehr beträchtlicher Menge, bald allmälig, bald mehr gleichzeitig und dann nach Abschluss des Wachsthums und vorhergegangener Einkapslung im Innern gebildet werden. Früher oder später entwickelt sich im Innern eine gleichfalls wechselnde, meist aber nur geringe Anzahl sichelförmiger Körper, die nach dem Auskriechen wieder zu neuen Schmarotzern werden. In andern Fällen ballt sich der Inhalt der Spore in einen einzigen amöbenartig beweglichen Embryonalkörper zusammen.“

---

[1]) Leukart, die Parasiten der Menschen, 2. Auflage 1886.

[2]) Nach der Arbeit von M. Rieck: Sporozoen als Krankheitserreger bei Hausthieren, im XIV. Band der deutschen Zeitschrift für Thiermedicin vom Jahr 1889, pag. 52.

[3]) A. Celli und F. Sanfelice: Ueber die Parasiten der rothen Blutkörperchen im „Fortschritte der Medicin“, Band IX, 1892.

Von den 4 Ordnungen, welche zu den Sporozoen gerechnet werden, sind es speziell die Gregarinen, die uns interessiren, und sei nur beiläufig bemerkt, dass die Myxosporidien vorwaltend bei den Fischen schmarotzen, die Sacosporidien unter dem Namen der Psorspermien bekanntlich in der Schlundmuskulatur des Schafes und Rindes, sowie in anderer Form (Miescher'scher Schlauch) in der Stammesmuskulatur des Schweins, auch der Hühner und andrer Thiere vorkommen, währenddem die Haemosporidien, kleinste einzellige Wesen, welche sich in den rothen Blutkörperchen vorfinden (Haemogregarinen, Plasmodien) sowohl bei Batrachiern, Vögeln wie endlich auch beim Menschen getroffen werden.

Die **Gregarinen**, welche früher eine Anzahl wenig bekannter einzelliger Schmarotzer umfassten, werden nunmehr weiter unterschieden[1]) in: 1. eigentliche Gregarinen, mehrgliederige Sporozoen, namentlich im Darm der Arthropoden und Regenwürmer, und 2. Coccidien. Die Angehörigen dieser letztgenannten Unterordnungen sollen hauptsächlich bei Wirbelthieren, sodann bei Mollusken vorkommen und sind von vorwiegend eiförmigem Körper. Im Uebrigen sagt Pfeiffer: „Durchgreifende Untersuchungsmerkmale zwischen Coccidien und Gregarinen, speziell für die Monocystisformen der Regenwürmer, sind keine vorhanden.“ Das heisst, dass die Kenntniss dieser niedersten Lebewesen kaum über das Anfangsstadium hinaus ist. So wird denn auch angenommen, dass jede Spezies auf ein bestimmtes Thier, sogar auf ein bestimmtes Organ beschränkt sei.

Von den Coccidien sind bis jetzt am besten bekannt diejenigen des Kaninchens und der Hühner; beide Gruppen sind fast immer als Gregarinen bezeichnet worden.

Was die Coccidien der Kaninchen betrifft, so ist deren Biologie namentlich durch Rieck[2]) kräftig gefördert worden

---

[1]) L. Pfeiffer: Unsere heutige Kenntniss von den pathogenen Protozoen, in Nro. 24 des Centralblattes für Bacteriologie, 1890.

[2]) l. c. In dieser sehr schönen Arbeit ist auch die wichtigste Litteratur über diesen Gegenstand niedergelegt.

und hat dieser Forscher durch Beobachtung ihrer Fortpflanzungsvorgänge in eigentlichen Reinkulturen namentlich auch das bereits früher schon vermuthete Vorhandensein von zwei verschiedenen Arten, einer Leber- und einer Darmspezies, sicher gestellt. Die erstere erzeugt jene eigenthümlichen weissen oder gelblichen abszessartigen Herde in der Leber, wie sie nicht gerade selten bei Kaninchen getroffen werden und gelegentlich die Thiere tödten. Die andere Art bewohnt den Darm und erzeugt daselbst eine meist akut und letal verlaufende Entzündung. In der Form sind sich beide Arten ziemlich ähnlich, nämlich oval von 0,024—0,032 *mm* Länge und 0,012—0,015 *mm* Breite mit starker Hülle und körnigem Kern. Sie entwickeln sich in den Epithelien (theils der Gallengänge, theils der Darmschleimhaut) und wie ich mich wiederholt überzeugt habe, ganz ähnlich wie die Coccidien des Rindes. Auch die glashellen Formen fehlen nicht und die Reaktion auf Jod ist genau dieselbe.

Durch die Versuche von Leuckart, Rieck und Andern ist nun festgestellt worden, dass die Fortpflanzung sich durch endogene Kerntheilung einleitet, wodurch in der That ein den Ascosporen ähnlicher Zustand geschaffen wird, indem sich in der ursprünglichen Zelle mehrere, meistens 4 Keime (Sporen) zusammengelagert finden, welche nach Berstung der Zellhülle frei werden und sich zu Individuen weiter entwickeln.

Dieser Entwicklungsvorgang bedarf bei Körpertemperatur nur weniger Tage, bei 15° dagegen Wochen und ist im Allgemeinen bei den Lebercoccidien länger als bei den Darmcoccidien.

In Bezug auf das weitere Schicksal dieser Jugendzustände weiss man nur, dass durch den Magensaft die Hüllen gelöst und die Keime frei werden. Allein Fütterungsversuche mit positivem Resultat, d. h. einwandsfreie künstliche Infectionen sollen bislang nicht gelungen sein. Dagegen hat die Hypothese Leuckarts, dass die natürliche Entwicklung der Jugendzustände ausserhalb des Wirthes vor sich gehe und dass die

Infection bedingt werde durch Aufnahme von solchen Keimen mit dem Futter oder Getränk, jedenfalls sehr viel für sich; denn hier treten auch die klinischen Erfahrungen beweisend hinzu.

So weit ich Coccidienseuchen beobachten konnte, traten dieselben meistens im Sommer auf und zwar die Lebercoccidien manchmal beinahe regelmässig nach Verfütterung von regennassem Gras. Hier sind es besonders junge Thiere, welche der Krankheit erliegen. Die Keime scheinen durch die Gallengänge in die Leber einzuwandern und sich in Gallengangepithel einzubohren, wodurch die Zellen zerstört und Entzündungsvorgänge in der Leber erzeugt werden. So bin ich sehr geneigt, anzunehmen, dass die Coccidien nur zufällige Schmarotzer höherer Thiere sind und dass ihre regelmässigen Wirthe vielleicht eher im Reiche der Mollusken oder Würmer gesucht werden müssen. Auch die Coccidien, welche eine Form der Hühnerdiphteritis erzeugen, dürften eine ähnliche Vorgeschichte aufweisen, da mir hier zahlreiche spontan entstandene Seuchen bekannt sind, bei welchen eine Einschleppung durch kranke Thiere, Kadaver etc. absolut ausgeschlossen war.

Nur bei den Darmcoccidien der Kaninchen ist man oft beinahe genöthigt, an eine Weiterentwicklung der Jugendzustände im Wohnraume der Kaninchen selbst (vielleicht im Koth) zu denken, da hier ganz akut verlaufende und äusserst verheerende Seuchen trotz der vorsichtigsten Fütterung vorkommen können.

Sind nun, angesichts der morphologischen Aehnlichkeit der Rindercoccidien mit denjenigen des Kaninchens, biologische Rückschlüsse erlaubt, so käme man auch bei jenen zu der Hypothese, dass sie nur accidentelle Schmarotzer des Rindes darstellen, dass sie ursprünglich ebenfalls in Schnecken oder Regenwürmern hausen; dass durch diese das Gras und damit auch gewisse Herbivoren infizirt werden. In gewissen nassen Jahrgängen mögen Bedingungen entstehen, welche sowohl eine reichliche Produktion von solchen niedern Wirthen wie

namentlich auch ihrer natürlichen Schmarotzer begünstigen und in solchen Perioden mag es dann zu auffälligen, seuchenartigen Erkrankungen des Rindviehs kommen. Ich meine also, dass eine Coccidieninfektion des Rindes nicht eben selten ist, dass aber eine nur geringe Invasion keine wesentliche Störung der Gesundheit der Thiere hervorzurufen im Stande ist, ganz abgesehen davon, dass auch die individuelle Resistenz des Rindes gegen diese Eindringlinge eine verschiedene sein wird.

Einmal in den Darmkanal aufgenommen, scheinen die Schmarotzerbruten hauptsächlich im Dickdarm einen Halt zu finden. Daselbst wandern sie in die Dickdarmschläuche ein, bohren sich in die Epithelien, wachsen, zerstören dabei die Zellen und veranlassen so eine Entzündung. Wohl möglich, dass sie hiebei durch Pilze, welche sich an derart lädirten Schleimhautstellen auch besser ansiedeln können, unterstützt werden. Wie speziell einzelne Symptome, so namentlich die Neigung zu Blutungen zu erklären sind, bedarf noch weiterer Beobachtung. Doch sei darauf hingewiesen, dass nach Dr. Arnold[1]) auch eine Form der Haematurie des Rindes, das sogen. Stallroth, auf Coccidien zurückzuführen ist, welche sich im Blasenepithel einnisten und daselbst leicht blutende varicöse Wucherungen hervorrufen.

Nach diesen Auseinandersetzungen wäre vorläufig (bis weitere Untersuchungen ein Besseres lehren) als therapeutische und prophylaktische Massregel die Trocken(Heu-) fütterung in Aussicht zu nehmen, wenigstens bei denjenigen Thieren, bei welchen sich die Erscheinungen der rothen Ruhr eingestellt haben. Gras von feuchten Wiesen und Baumgärten wäre in Zeiten des Herrschens dieser Seuche womöglich zu heuen und das Grünfutter ab trockenen Grundstücken, namentlich von Kleeäckern zu beziehen.

---

[1]) Dr. Arnold-Zell: Das Stallroth und seine Behandlung, in Lydtin's thierärztlichen Mittheilungen 1890.

Ebenso ist dafür zu sorgen, dass die Thiere möglichst reines Quellwasser erhalten, zum mindesten solches, bei welchem eine Verunreinigung durch Tagwasser ausgeschlossen ist.

Was die weitere spezielle Behandlung betrifft, so ist mir eine erprobte Radikalkur, durch welche die Schmarotzer getödtet würden, unbekannt. Von Zürn wird Glycerin gegen Hühnergregarinosis angerathen. Es scheinen Versuche hiermit, sowie mit eigentlichen Desinfektionsmitteln empfehlenswerth. Vorläufig wird die Therapie mehr noch eine symptomatische und versuchsweise bleiben, welche sich theils gegen die Blutung richtet (Ferrosesquichloratlösung, Opium), theils gegen die Darmentzündung im Allgemeinen (Schleim, Adstringentien), wobei rechtzeitig für eine zweckmässige reichliche Ernährung (Eier, Milch, auch Rothwein) zu sorgen wäre.

Bei allfälliger Nothschlachtung dürfte dem Fleischkonsum aus Gründen der rothen Ruhr nichts entgegenstehen.

Bericht über die Thätigkeit der „ambulatorischen Klinik" der Thierarzneischule in Bern

während der Jahre 1890 und 1891.

Von Prof. E. Hess.

Wie in den frühern, erfreute sich die ambulatorische Klinik auch während der verflossenen zwei Jahre eines sehr bedeutenden Zuspruchs, was sowohl aus der Zahl der behandelten Patienten als aus derjenigen der abgestatteten Besuche hervorgeht.

Es betrug nämlich die Zahl der Besuche

im Jahre 1890	1033	=	46,07 %
„ „ 1891	1141	=	56,12 %

der behandelten Thiere.