

Zeitschrift: Schweizer Archiv für Tierheilkunde SAT : die Fachzeitschrift für Tierärztinnen und Tierärzte = Archives Suisses de Médecine Vétérinaire
ASMV : la revue professionnelle des vétérinaires

Herausgeber: Gesellschaft Schweizer Tierärztinnen und Tierärzte

Band: 32 (1890)

Heft: 4

Artikel: Ein Fall von Echinococcus multilocularis beim Rinde

Autor: Guillebeau, Alfred

DOI: <https://doi.org/10.5169/seals-590589>

Nutzungsbedingungen

Die ETH-Bibliothek ist die Anbieterin der digitalisierten Zeitschriften auf E-Periodica. Sie besitzt keine Urheberrechte an den Zeitschriften und ist nicht verantwortlich für deren Inhalte. Die Rechte liegen in der Regel bei den Herausgebern beziehungsweise den externen Rechteinhabern. Das Veröffentlichen von Bildern in Print- und Online-Publikationen sowie auf Social Media-Kanälen oder Webseiten ist nur mit vorheriger Genehmigung der Rechteinhaber erlaubt. [Mehr erfahren](#)

Conditions d'utilisation

L'ETH Library est le fournisseur des revues numérisées. Elle ne détient aucun droit d'auteur sur les revues et n'est pas responsable de leur contenu. En règle générale, les droits sont détenus par les éditeurs ou les détenteurs de droits externes. La reproduction d'images dans des publications imprimées ou en ligne ainsi que sur des canaux de médias sociaux ou des sites web n'est autorisée qu'avec l'accord préalable des détenteurs des droits. [En savoir plus](#)

Terms of use

The ETH Library is the provider of the digitised journals. It does not own any copyrights to the journals and is not responsible for their content. The rights usually lie with the publishers or the external rights holders. Publishing images in print and online publications, as well as on social media channels or websites, is only permitted with the prior consent of the rights holders. [Find out more](#)

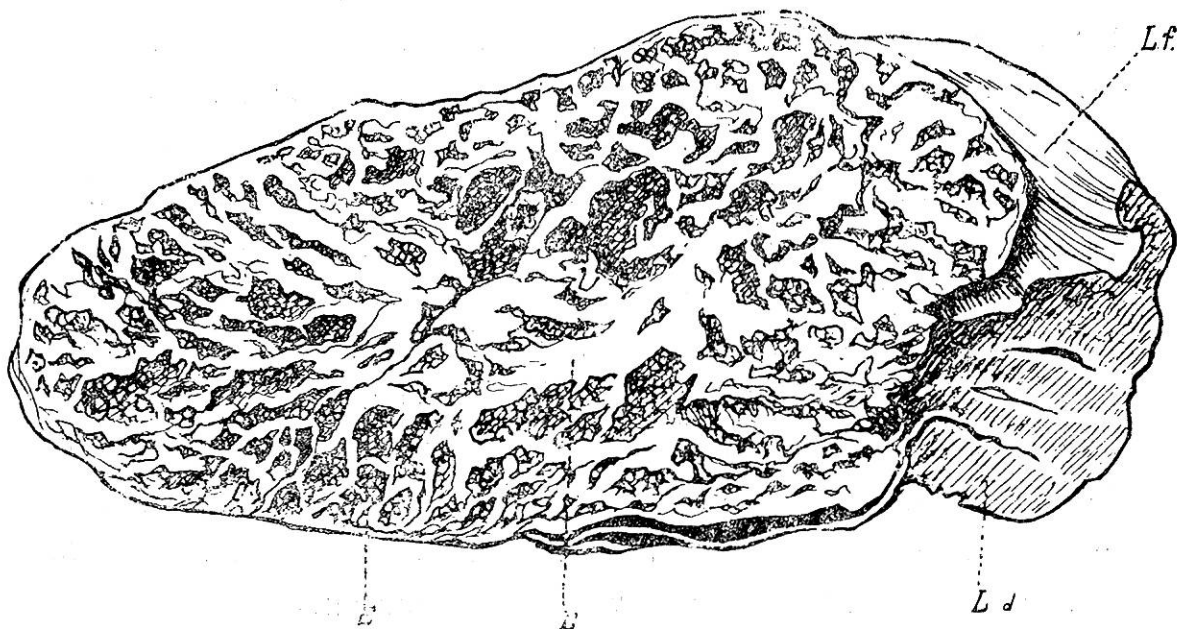
Download PDF: 08.01.2026

ETH-Bibliothek Zürich, E-Periodica, <https://www.e-periodica.ch>

Ein Fall von *Echinococcus multilocularis* beim Rinde.

Von Alfred Guillebeau.

Der vielfächerige Hülswurm ist bei Thieren eine Seltenheit, denn bis jetzt wurde er nur in neun Fällen beim Rinde und einmal beim Schweine angetroffen, bei den anderen Hausthieren noch nie. Selbst die neun Fälle des Rindes sind nicht alle einwandfrei, sondern einige von ihnen bestanden sehr wahrscheinlich aus mehreren, neben einander gewachsenen, gewöhnlichen Echinocokken, um welche jedoch die namhafte, für den multilokulären *Echinococcus* charakteristische Zunahme des Bindegewebes fehlte. Als Herr Professor Bollinger im Jahre 1875 im Verlaufe einiger Monate drei Präparate aus dem Schlachthause in München erhielt, äusserte er die Meinung, dass diese Form des *Echinococcus* doch nicht so selten sein möchte, als man bis dahin angenommen hatte. Allein trotz der durch diese Mittheilung gegebenen Anregung sind seither nur wenig neue Fälle bekannt geworden.



Schnitt durch den multilokulären *Echinococcus* der Leberkapsel vom Rinde.

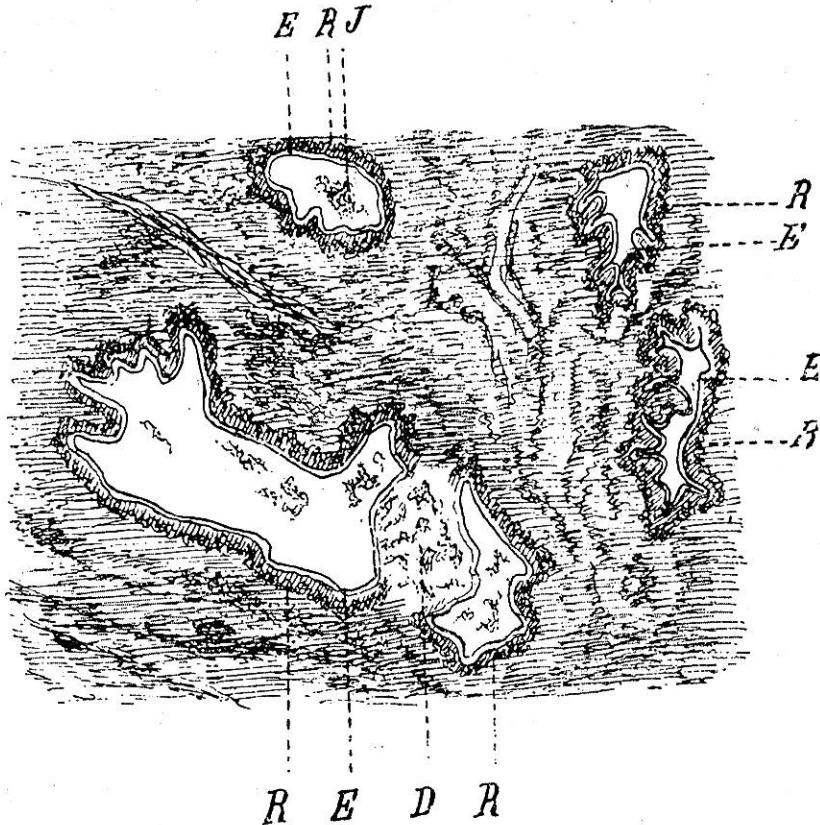
E = Echinococcusbläschen. — B. Bindegewebiges Gerüst. — Ld. Schnittfläche der Leber. — Lf. Oberfläche der Leber. $\frac{4}{5}$ der natürlichen Grösse.¹⁾

¹⁾ Sämmtliche Zeichnungen verdanke ich der geschickten Hand des Herrn Zeichnungslehrers Gyssling.

Unser Echinococcus wurde von Hrn. Kollegen Vetsch in Grabs im St. Gallischen Rheinthale auf der Leber einer alten Kuh gefunden, bei welcher derselbe keinerlei Störungen veranlasst hatte. Von der Leberkapsel erhob sich ein Tumor, dessen Gestalt an einen länglich ovalen Blumenkohl von 9 und 13 *cm* Breite und 5 *cm* Dicke erinnerte. Derselbe trat durch eine verhältnissmässig enge, in der Kapsel vorhandene Lücke mit dem Leberparenchym in Verbindung. An der unregelmässig grobkörnigen Oberfläche liessen sich zahlreiche hanfsamen- bis erbsengrosse vorgewölbte Bläschen erkennen, deren Inhalt aus einer bläulich durchsichtigen Flüssigkeit und einem Klümpchen gelbweiser käsiger Substanz bestand. Die Konsistenz des Tumors war eine weiche und doch zähe und auf der Schnittfläche trat uns ein weisses, bindegewebiges Gerüste entgegen, welches von einer grossen Zahl von kleinsten bis erbsengrossen Gruben durchbrochen war. Letztere enthielten immer nur einen gelben, käsigen, häufig verkalkten Inhalt, der ungemein leicht aus den Fächern herausfiel, ein Umstand, der als sehr charakteristisch zu bezeichnen ist und für die Differentialdiagnose zwischen conglomerirten Tuberkeln und dieser Art von Tumoren Verwendung finden kann. Hydatidenbläschen kamen nur an der Oberfläche vor. Das Gerüste war überall wohl ausgebildet, in gutem Ernährungszustande, nirgends in Schmelzung begriffen, und also von dem Zerfalle, welcher bei dem multilokulären Leber-Echinococcus des Menschen die Regel ist, ganz verschont. Uebrigens zeigen alle genauer beschriebenen Fälle vom Rinde übereinstimmend diese Beständigkeit der bindegewebigen Theile, gerade wie auch eine gewisse Procentzahl der Tuberkel bei dieser Thierart nicht so zur Einschmelzung neigt wie beim Menschen.

Die Untersuchung des feineren Baues des Tumors ergab an den jüngeren Stellen Verhältnisse, die lebhaft an den Tuberkel erinnerten. Man konnte nämlich an den mikroskopischen Präparaten zahlreiche rundliche Läppchen von 1 bis 2 *mm* Durchmesser erkennen, welche sich als Schnitte je durch ein Knötchen

mit zentralen Bläschen erwiesen. Dieselben enthielten in der Mitte den Blasenwurm von 0,6 bis 1,3 mm Grösse, umgeben von einer Hülle von Riesenzellen; an diese lagerte sich eine



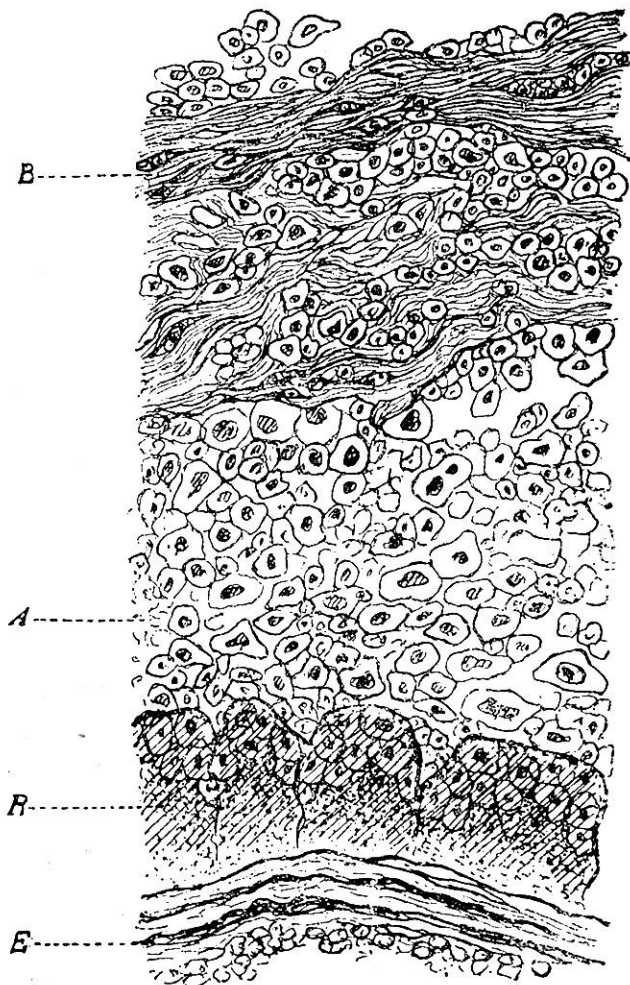
Schnitt durch einen jüngeren Theil des multilokulären Echinococcus der Leberkapsel vom Rinde.

E. Echinococcus. R. Umkleidung desselben durch Riesenzellen. D. Gewebstrümmer zwischen zwei Echinococcen. J. Inhalt der Hydatide. Vergrößerung 20 mal.

Schicht von Rundzellen an, und eine Gruppe solcher Knötchen wurde durch eine Membran von faserigem Bindegewebe zu einem Knötchen zweiter Ordnung oder konglomerirten Knötchen vereinigt.

Die Echinococcusbläschen waren manchmal rund, häufig aber wurden sie von verschiedenen Seiten her konkav eingedrückt. Sobald man sie aber aus dem Gewebe herauslöste und auf einen Objektträger legte, nahmen sie eine runde Gestalt an. Die Wand zeigte eine gröbere Längs- und eine feinere Querstreifung und erreichte in der Regel eine Dicke von $\frac{1}{10}$, seltener $\frac{2}{10}$ bis $\frac{4}{10}$ Millimeter. Manchmal lag in der Substanz derselben eine Tochterblase (36—50 μ .) oder

eine grosse (36 μ .) Zelle mit Kern und körnigem Protoplasma, als das erste Entwicklungsstadium einer ferneren Generation von Tochterblasen. Der Inhalt der Bläschen bestehend aus einer wässerigen, eiweisshaltigen Flüssigkeit und aus grossen runden Zellen von 20 μ . Durchmesser mit körnigem Protoplasma oder von ganz hyaliner Beschaffenheit. Bandwurmköpfe fehlten.



**Schnitt durch einen jüngern Theil des multi-
lokulären Echinococcus der Leberkapsel vom
Rinde.**

E. Echinococcus membran. R. Riesenzellen.
A. Rundzellen. B. Bindegewebsfibrillen. Vergrößerung 280 mal.

Das Echinococcusbläschen war, wie schon bemerkt, von einer Schicht von Riesenzellen umlagert, welche an einigen Orten jedoch durch grosse Spindelzellen ersetzt wurden. Die letzteren waren stets senkrecht gestellt, indem ihr Längendurchmesser in der Richtung des Radius des Bläschens gelagert war. Die unregelmässig kubischen Riesenzellen hatten einen Durchmesser von 50 bis 60 μ .; sie enthielten in der Peripherie zahlreiche Kerne von 10 μ . Grösse, welche im Centrum und an der Berührungsstelle mit den Echinococcusbläschen

fehlten. Auf die Riesenzellen folgte nach der

Peripherie eine gewöhnlich 80 μ . dicke Lage von zuerst grösseren, epithelioïden, dann kleineren Rundzellen. Diese Schicht grenzte zum grössten Theil an entsprechende Schichten benachbarter Abschnitte, zum Theil aber an die fibröse Umhüllung eines konglomerirten Knötchens. Letztere trat dem unbe-

waffneten Auge auf der Schnittfläche als Substanz der Scheidewände entgegen und bildete Züge von $80\ \mu$. bis 2 mm Dicke; sie bestand aus Bindegewebsfibrillen mit einer mässigen Zahl von spindelförmigen Zellen und oft grossen Blutgefässen.

In den älteren Theilen des Tumors entsprachen die Hohlräume stets den von einer gemeinschaftlichen Bindegewebehülle eingerahmten, konglomerirten Knötchen, in dem die Riesen- und Rundzellen-Umkleidung der Echinococcusbläschen nekrotisch zerfallen war (Fig. 2, D.), so dass die Bläschen unmittelbar neben einander lagen. Der Inhalt dieser Hohlräume gestaltete sich somit in folgender Weise: Neben zahlreichen, zusammengefallenen und dicht aneinander gelegten Echinococcushüllen kamen kleine und grosse sternförmige Krystalldrüsen von Calcium carbonat und Schollen des nekrotischen Granulationsgewebes vor.

Aus diesem Befunde ergibt sich die grösste histologische Verwandtschaft des multiloculären Echinococcus des Rindes mit den infektiösen Granulationsgeschwülsten. Die Verwandtschaft ist nicht nur eine morphologische, sondern wie auf der Hand liegt, auch eine aetiologische, indem die Echinokokken wie die Parasiten der andern infektiösen Granulome durch ihre Vermehrung im Organismus des Wirthes die Neubildung veranlassen. Die Uebereinstimmung erstreckt sich auch auf den Verlauf, insofern dabei die rasch eintretende partielle Nekrose in Betracht gezogen wird. Der multiloculäre Echinococcus nimmt nur insofern eine eigene Stellung ein, als hier der Parasit an Grösse alle anderen belebten Urheber von Tumoren ausserordentlich stark übertrifft.

Der vielfächerige Hülswurm hat einstweilen für das Rind keine klinische Bedeutung. Bemerkenswerth ist er für die Fleischschau wegen der sehr nahe liegenden Verwechslung mit Tuberkulose. Er beeinflusst natürlich die Genussfähigkeit des Fleisches in keiner Weise, sobald er sauber entfernt wird. Diesem Standpunkte kann nicht nur die grosse Zahl der Zeitgenossen beipflichten, welche für die Taenia Echinococcus nur

den Hund als Wirth annehmen, sondern selbst auch diejenigen, welche die Möglichkeit eines Parasitismus der geschlechtsreifen Form beim Menschen für nicht widerlegt erachten, nur dass diese hier mit noch grösserem Nachdrucke eine sorgfältige Entfernung und Vernichtung des multiloculären Echinococcus verlangen müssen.

Literatur-Verzeichniss.

1. Fall. **Huber:** Jahresbericht des naturhistorischen Vereins von Augsburg. 1861. Virchow's Archiv Bd. 54, S. 269.
2. Fall. **Perroncito:** Degli Echinococchi negli animali domestici Torino 1871. S. 62. Zitirt nach Leuckart: Die Parasiten u. Menschen. 2. Auflage. S. 789.
- 3., 4. Fall. **Harms:** Vierter Jahresbericht der k. Thierarzneischule zu Hannover, 1872, S. 62.
- 5., 6., 7. Fall. **Bollinger:** Deutsche Zeitschrift für Thiermedizin. 1876. Bd. 2. S. 109.
8. Fall. **Brinsteiner:** Zur vergleich. Pathologie d. Alveolar-Echinococcus d. Leber. Münchener Dissertation. 1884.
9. Fall. **Grimm:** Bericht über d. Veterinärwesen in Sachsen für 1886, S. 84.
10. Fall. **Roell:** Lehrbuch der Pathologie und Therapie der Haustiere. 5. Auflage. Bd. 1, S. 92.

Ein neuer Fall von *Cysticercus* der *Taenia Saginata* beim Rinde.

Von Alfred Guillebeau.

Im Jahre 1881 hat Hr. Dr. Th. Zäslein die geographische Verbreitung und Häufigkeit der menschlichen Entozoonen in der Schweiz zum Gegenstande einer Spezialuntersuchung gemacht¹⁾ und in dieser Arbeit mitgetheilt, dass Prof. Roth in Basel bei 1526 Sektionen 11 mal *Taenia Saginata* (0,72%), dagegen keine einzige *Taenia Salium* gefunden habe. Durch Benützung aller zuverlässigen Quellen gelang es ihm, 180 Fälle von *Taenia Saginata* und 19 Fälle von *Taenia*

¹⁾ Korrespondenzblatt f. Schweiz. Aerzte. Bd. 11, S. 673.