Zeitschrift: Schweizer Archiv für Tierheilkunde SAT : die Fachzeitschrift für Tierärztinnen und Tierärzte = Archives Suisses de Médecine Vétérinaire ASMV : la revue professionnelle des vétérinaires

Herausgeber: Gesellschaft Schweizer Tierärztinnen und Tierärzte

Band: 32 (1890)

Heft: 3

Artikel: Die Umwicklung der Nabelschnur und die spontane intrauterine Amputation bei den Hausthieren

Autor: Guillebeau

DOI: https://doi.org/10.5169/seals-589927

Nutzungsbedingungen

Die ETH-Bibliothek ist die Anbieterin der digitalisierten Zeitschriften auf E-Periodica. Sie besitzt keine Urheberrechte an den Zeitschriften und ist nicht verantwortlich für deren Inhalte. Die Rechte liegen in der Regel bei den Herausgebern beziehungsweise den externen Rechteinhabern. Das Veröffentlichen von Bildern in Print- und Online-Publikationen sowie auf Social Media-Kanälen oder Webseiten ist nur mit vorheriger Genehmigung der Rechteinhaber erlaubt. Mehr erfahren

Conditions d'utilisation

L'ETH Library est le fournisseur des revues numérisées. Elle ne détient aucun droit d'auteur sur les revues et n'est pas responsable de leur contenu. En règle générale, les droits sont détenus par les éditeurs ou les détenteurs de droits externes. La reproduction d'images dans des publications imprimées ou en ligne ainsi que sur des canaux de médias sociaux ou des sites web n'est autorisée qu'avec l'accord préalable des détenteurs des droits. En savoir plus

Terms of use

The ETH Library is the provider of the digitised journals. It does not own any copyrights to the journals and is not responsible for their content. The rights usually lie with the publishers or the external rights holders. Publishing images in print and online publications, as well as on social media channels or websites, is only permitted with the prior consent of the rights holders. Find out more

Download PDF: 11.08.2025

ETH-Bibliothek Zürich, E-Periodica, https://www.e-periodica.ch

(neurenterische Kanal) bildet, dass in der ganzen Länge der Gastrulaleiste das Mesoderm mit dem Ectoderm durch die Leiste zusammenhängt, und dass im hinteren Ende desselben ein Kanal, der dem Afterkanal des Schafes, Kaninchens, Hundes etc. entspricht, vorhanden ist.

Der vordere Theil des zu einer Rinne sich öffnenden Kopffortsatzes betheiligt sich an der Chordabildung und geht dieser Epithelstreifen nach vorne ohne scharfe Grenze in das Epithel des Entodermes über. Vor der Mündung des Kopffortsatzkanales hängt das Mesoderm ebenso wie in der Umgebung des Afterkanales mit dem Epithel der betr. Kanäle zusammen. Weitere Schlüsse über die Mesodermbildung erlaube ich mir von diesem einzigen beim Pferde untersuchten Fall nicht zu machen.

Schliesslich ist in diesem Stadium eine Cölomspalte (Leibeshöhle, Pleuraperitonealhöhle) im Gebiete der Urwirbel vorhanden; ein Keimblasencölom ist nicht zu beobachten. Bemerkenswerth ist immerhin, dass die Cölomspalte kurz vor jener Stelle auftritt, wo das Mesoderm mit dem Epithel des Kopffortsatzes (bezw. der „Chordarinne") zusammenhängt.

Zürich, den 5. Mai 1889.

Die Umwicklung der Nabelschnur und die spontane intrauterine Amputation bei den Hausthieren.

Von Alfred Guillebeau.

Der Fötus des Menschen hängt an einer verhältnissmässig sehr langen Nabelschnur (durchschnittlich 1/2 *m.*, ausnahmsweise 1,8 *m.*), und dieser Umstand macht es verständlich, dass bei den Bewegungen des Kindes im Fruchtwasser die Schnur sich häufig um den Hals, den Rumpf und die Gliedmassen wickelt. Die Umschlingungen sind aber in der Regel locker und gefahrlos und nur in Fällen grösster Seltenheit geben dieselben Anlass zu deutlichen Einschnürungen, zur Atrophie, ja selbst zur Abquetschung der umfassten Theile; letzteres

Ereigniss ist unter dem Namen der spontanen Amputation bekannt. Allgemein wird angenommen, dass diese folgenschwere Wirkung weniger durch das Anziehen der Schlinge, als durch die ungenügende Lockerung derselben und ein zu langsames Mitwachsen bedingt werde.

Bei unsern Hausthieren ist die Nabelschnur viel kürzer; am längsten ist sie noch beim Pferde, bei welchem ihre Länge sich zur Körperlänge verhält wie 1 zu 1,8, während bei den Wiederkäuern das Verhältniss 1 : 6 beträgt. Dieser Kürze entsprechend, sind auch die Umschlingungen viel seltener, ganz ausgeschlossen sind sie jedoch nicht. Carsten-Harms erwähnt in seinem Lehrbuch der thierärztlichen Geburtshülfe zwei Fälle, von denen der eine einen Rinderfötus, der andere ein Ferkel betraf. Beide Male handelte es sich um belanglose Umschlingungen. Dagegen hatte ich weder in dem Lehrbuche von St. Cyr und Violet, noch in demjenigen von Franck und Göring etwas über diesen Gegenstand gefunden. Als kleinen Beitrag zur Kenntniss desselben möchte ich hier über zwei neue Fälle dieser Art berichten.

Die eine Beobachtung wurde vor einigen Jahren in der ambulatorischen Klinik unserer Anstalt durch Hrn. Direktor Berdez gemacht. Zu einer Ziege, welche seit mehreren Tagen Geburtswehen zeigte, gerufen, fand er den Kopf des Zickleins auf die Brustwand zurückgelegt und den Hals in der Höhe des dritten bis vierten Wirbels durch die umschlungene Nabelschnur sehr stark eingeschnürt. Der Fötus war todt, aber ausgetragen, und die Grösse von Kopf und Hals entsprach vollkommen der Ausbildung des Rumpfes, so dass die Nabelschnur den Stoffwechsel der umschlungenen Theile keineswegs beinträchtigt, offenbar dagegen die abnorme Kopfhaltung veranlasst hatte. Die Länge der Nabelschnur des Zickleins wird $^{17}/_{100}$ zu der Körperlänge angegeben. Jüngst konstatirte ich bei Zwillingen eine Länge von 15 und 20 *cm*. Durch geeignete Hülfe konnte bei dem betreffenden Thier die Ausscheidung rasch zu Stande gebracht werden.

Der andere Fall betraf ein Fohlen, welches in normaler Weise geworfen worden war. Hr. Kollege Güggi in Payerne (Waadt) untersuchte zwölf Stunden nach der Geburt das Junge und ihm verdanke ich das hier abgebildete Präparat. Das Fohlen war vollständig ausgetragen, lebend, aber am rechten Hinterbeine fehlte von der Mitte des Schienbeines (Metatarsus) an der Fuss. Der Metatarsus lief in einen Kegelförmigen Amputationsstumpf aus, dessen Ende durch den konisch zugespitzten Knochen gebildet wurde. Die Weichtheile hatten sich weit über den Knochen zurückgezogen, und die Haut endete mit einer mit Epithel bedeckten Wulst, unter welcher längere Stücke der nekrotischen Beugesehnen heraushingen. Die Sehne des Hufbeinbeugers schien erheblich tiefer durchquetscht worden zu sein als diejenige des Kronbeinbeugers. Dem Knochen fehlte in grosser Ausdehnung der periostale Ueberzug. Sein Gewebe war blutig infiltrirt, trocken, porös und bis zur Tiefe von 2 *mm* in einen nicht demarkirten Sequester verwandelt. Die Markhöhle war nicht eröffnet, sondern durch neugebildete harte Knochensubstanz bis zur Spitze wohl abgeschlossen.

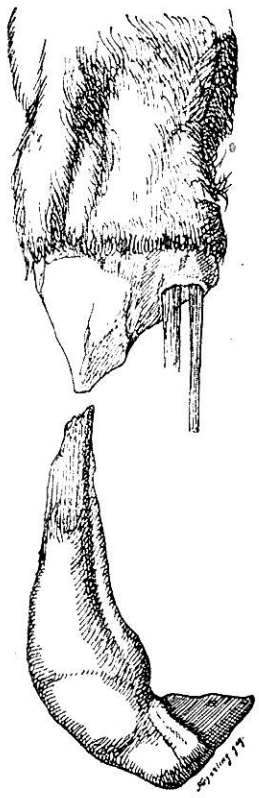

Spontane intra uterine Amputation eines hintern Pferdefusses, in der Mitte des Schienbeines (Metatarsus). (Zeichnung von Hrn. Gyssling)

Im Stroh hinter dem Mutterthier wurde der abgetrennte Fuss aufgefunden. Auch hier ragte der Knochen über die Weichtheile heraus, doch war das Ende nicht so regelmässig zugespitzt wie an der obern Hälfte. Ganz besonders möchte ich aber eine Verschiedenheit in der Dicke der beiden Stücke des Metatarsus hervorheben; dieselbe betrug nämlich an der obern Hälfte 18, an der untern 10 *mm*. Die Zehenglieder befanden sich in extremer Beugestellung; die Hornkapsel fehlte, und die Weichtheile waren mumienartig eingetrocknet. Haare

sah ich keine. Am Hufbein betrug die Entfernung von der Spitze bis zum vordern Rande der Gelenkfläche 14 *mm*; der Abstand zwischen den Eckstrebewinkeln war 18 *mm* gross. Aus diesen Verhältnissen ergab sich, dass der abgetrennte Fuss auf einer frühern embryonalen Stufe zurückgeblieben war. Mit Berücksichtigung der Angaben von Möller*), möchte ich den Zustand des Fusses als dem fünften bis sechsten Monat der Trächtigkeit entsprechend bezeichnen.

Die mangelhafte Entwicklung des abgetrennten Fusses, die konische Form des Knochenendes im Amputationsstumpfe, der Abschluss der Markhöhle durch harte Knochensubstanz und die ringförmige Narbenbildung der Haut lassen so bestimmt auf eine langsame intrauterine Durchquetschung schliessen, dass eine Verwechslung mit einer Verletzung während der Geburt ganz ausgeschlossen ist. Eine solche spontane Amputation kann im Gefolge von drei verschiedenen Ereignissen auftreten. Sie kann veranlasst werden durch eine Umschlingung der Nabelschnur oder durch eine ungenügende Menge von Schafwasser und daheriger Verwachsung einzelner Abschnitte des Amnions mit dem Fötus (Simonart'sche Bänder), oder der Berstung der Schafhaut und des Verfangens der Gliedmasse in den Fetzen dieser Hülle. Die völlig normale Entwicklung des Jungen und die Form des Amputationsstumpfes lassen die Umschlingung durch die Nabelschnur als das wahrscheinlichste ursächliche Moment in den Vordergrund treten. Ein festes Anziehen der Schlinge dürfte bei der mässigen Länge der Nabelschnur nicht nur als möglich, sondern als fast unvermeidlich bezeichnet werden, sobald man eine Zunahme der Entfernung vom Nabel bis zum Fusse als Folge des Körperwachsthums in Erwägung zieht, und die hier beschriebene Amputation würde ohne die Annahme eines solches Anziehens nicht verständlich sein.

---

*) Möller. Die Entwicklungsgeschichte des Hufes. Magazin f. d. gesammte Thierheilkunde Bd. 38, S. 321.