Zeitschrift: Bulletin der Schweizerischen Akademie der Medizinischen Wissenschaften = Bulletin de l'Académie suisse des sciences médicales = Bollettino dell' Accademia svizzera delle scienze mediche

Herausgeber: Schweizerische Akademie der Medizinischen Wissenschaften

Band: 35 (1979)

Artikel: Morphologische Hinweise für die Beteiligung neutrophiler Granulozyten an der rheumatischen Knorpel-Destruktion

Autor: Mohr, W. / Menninger, H. / Putzier, R.

DOI: https://doi.org/10.5169/seals-309107

Nutzungsbedingungen

Die ETH-Bibliothek ist die Anbieterin der digitalisierten Zeitschriften auf E-Periodica. Sie besitzt keine Urheberrechte an den Zeitschriften und ist nicht verantwortlich für deren Inhalte. Die Rechte liegen in der Regel bei den Herausgebern beziehungsweise den externen Rechteinhabern. Das Veröffentlichen von Bildern in Print- und Online-Publikationen sowie auf Social Media-Kanälen oder Webseiten ist nur mit vorheriger Genehmigung der Rechteinhaber erlaubt. Mehr erfahren

Conditions d'utilisation

L'ETH Library est le fournisseur des revues numérisées. Elle ne détient aucun droit d'auteur sur les revues et n'est pas responsable de leur contenu. En règle générale, les droits sont détenus par les éditeurs ou les détenteurs de droits externes. La reproduction d'images dans des publications imprimées ou en ligne ainsi que sur des canaux de médias sociaux ou des sites web n'est autorisée qu'avec l'accord préalable des détenteurs des droits. En savoir plus

Terms of use

The ETH Library is the provider of the digitised journals. It does not own any copyrights to the journals and is not responsible for their content. The rights usually lie with the publishers or the external rights holders. Publishing images in print and online publications, as well as on social media channels or websites, is only permitted with the prior consent of the rights holders. Find out more

Download PDF: 06.08.2025

ETH-Bibliothek Zürich, E-Periodica, https://www.e-periodica.ch

Bull. Schweiz. Akad. Med. Wiss. 35, 443-451 (1979)

Aus der Abteilung Pathologie der Universität Ulm und der Abteilung für Erkrankungen des Bewegungsapparates und des Stoffwechsels im Departement Innere Medizin der Medizinischen Hochschule Hannover

MORPHOLOGISCHE HINWEISE FÜR DIE BETEILIGUNG NEUTROPHILER GRANULOZYTEN AN DER RHEUMATISCHEN KNORPELDESTRUKTION*

W. MOHR, H. MENNINGER und R. PUTZIER

Zusammenfassung

Bei der chronischen Polyarthritis kann der Knorpel sowohl durch Enzyme der Synovialflüssigkeit als auch durch Zellen des proliferierenden Pannusgewebes zerstört werden. Von den neutrophilen Granulozyten wird angenommen, dass sie den Knorpel über die Synovialflüssigkeit angreifen; ihr Vorkommen an der Pannus-Knorpel-Grenze wird im allgemeinen verneint. Morphologische Untersuchungen am Pannusgewebe und Knorpel mit Hilfe histochemischer und immunfluoreszenzmikroskopischer (Leukozyten-Antielastase) Methoden zeigten aber, dass in grosser Anzahl neutrophile Granulozyten in der unmittelbaren Nachbarschaft der Knorpeldestruktionsfront des Pannusgewebes vorkommen können. Dieses Ergebnis steht somit im Widerspruch zu Beobachtungen der meisten Untersucher, die sich mit den morphologischen Veränderungen dieser Grenzzone beschäftigten. Weitere experimentelle Untersuchungsergebnisse zeigten, dass die Elastase der neutrophilen Granulozyten in der Lage ist, in den Knorpel einzudringen und die Proteoglykane abzubauen. Somit ist aus den Untersuchungsergebnissen abzuleiten, dass das Vorkommen neutrophiler Granulozyten an der Pannus-Knorpel-Grenze ein wesentliches Phänomen für das Verständnis der fortschreitenden Knorpeldestruktion bei rheumatischen Gelenkerkrankungen ist. Darüber hinaus kann angenommen werden, dass Elastase eines der Enzyme sein kann, das die Knorpelmatrix zerstört.

* Der Deutschen Forschungsgemeinschaft danken wir für die finanzielle Unterstützung zur Durchführung der Untersuchungen (Mo 183/6 und Me 462/2)

Summary

Cartilage destruction in rheumatoid arthritis may be mediated by enzymes of the synovial fluid and by cells of the proliferating pannus tissue. Neutrophilic granulocytes are usually said to affect the cartilage via the synovial fluid, and their local occurrence in the pannus-cartilage border is denied. However, a morphological study on pannus tissue and cartilage by use of histochemistry and immunfluorescence (leucocytes antielastase) exhibited an accumulation of neutrophilic granulocytes in the inmediate vicinity of the cartilage in destruction. This result is in contrast to the observation of most investigators reporting studies of the pannus cartilage junction. Experimental datas of the effect of elastase moreover indicate that this enzyme is capable to penetrate into the cartilage and to degrade proteoglycans. Therefore the results show that the occurrence of neutrophilic granulocytes at the pannus-cartilage border is an important phenomenon for understanding the progressive cartilage destruction and that elastase may be at least one enzyme responsible for the degradation of the cartilage matrix.

Ueber die Beteiligung neutrophiler Granulozyten am Entzündungsprozess der chronischen Polyarthritis bestehen unterschiedliche Ansichten. Nach FASSBENDER (1975) gehören diese Zellen "nicht zum Bild der C.P.-Synovitis"; andere Autoren (KULKA und Mit., 1955; JANIS und HAMERMAN, 1969; PEARSON und Mit., 1975) erwähnen sie, ohne jedoch auf ihre pathogenetische Bedeutung einzugehen, und für GEILER und STIEHL (1974) ist ihre Anwesenheit im entzündeten Gelenkkapselgewebe Ausdruck "hoher aktueller Aktivität" der Entzündung. Anders ist die Situation beim knorpeldestruierenden Pannusgewebe. Mit Ausnahme von KOBAYASHI und ZIFF (1975), die auf das vereinzelte Vorkommen dieser Zellen hinweisen, sind sämtliche Untersucher der Meinung, dass in der Knorpeldestruktionsfront des Pannusgewebes keine neutrophilen Granulozyten vorhanden sind (HARRIS und Mit., 1970, 1975; KRANE, 1975; WOOLLEY und Mit., 1977; BARRET, 1978a; MUIRDEN und ROGERS, 1978).

Da neutrophile Granulozyten sämtliche Enzyme für den Abbau der extrazellulären Matrix des Knorpels besitzen (Abbau der Proteoglykane: EBERHARD und Mit., 1972; ORONSKY und Mit., 1973a; IGNARRO, 1974; MALEMUD und JANOFF, 1975; KRUZE und Mit., 1976; LEISS und KALBHEN, 1976; OHLSSON, 1978a; Abbau der kollagenen Fasern: ANDERSON, 1971; ORONSKY und Mit., 1973b; STEVEN, 1975; WIZE und Mit., 1975; BARRET, 1978b; OHLSSON, 1978a), erhebt sich die Frage, an welcher Stelle Enzyme dieser Zellen am Knorpel angreifen können.

Der Reichtum neutrophiler Granulozyten und die Präsenz neutraler Proteasen in der Synovialflüssigkeit bei der chronischen Polyarthritis kann Indiz dafür sein, dass vom Gelenkraum aus die Knorpeloberfläche zerstört wird (OHLSSON, 1978b; MENNINGER und Mit., 1979). Dies mag für den Abbau der Proteoglykane zutreffen, da der Knorpel bei der Arthritis seine metachromatische Anfärbbarkeit verliert (JANIS und HAMERMAN, 1969; GARDNER, 1972), scheint aber weniger wahrscheinlich für den Abbau der kollagenen Fasern, da der Kollagengehalt des Knorpels längere Zeit unverändert bleibt (GREILING, 1971) und auch bei experimentellen Arthritiden (MOHR und Mit., 1975) und bei der chronischen Polyarthritis im allgemeinen ausserhalb des Pannusgewebes keine tiefgreifenden Knropeldefekte zu sehen sind, wenn keine sekundären arthrotischen Veränderungen vorliegen.
Zweifel an der Richtigkeit der Vorstellung, dass neutrophile Granulozyten nicht an der pannösen Knorpeldestruktion beteiligt sind, kamen erstmals bei der morphologischen Untersuchung der Adjuvansarthritis der Ratte. Bei dieser experimentellen Arthritis, deren pathogenetischer Ablauf zumindest Aehnlichkeiten mit dem der chronischen Polyarthritis des Menschen hat (MOHR und WILD, 1976a) konnten im Pannusgewebe und in Knorpellakunen gehäuft neutrophile Granulozyten gesehen werden (MOHR und Mit., 1975; MOHR und WILD, 1976b). Ein gleichartiger Befund wurde dann von MOHR und WESSINGHAGE (1978) auch bei der chronischen Polyarthritis des Menschen erhoben. In resezierten peripheren Gelenken beschrieben sie erstmals das gehäufte Auftreten von neutrophilen Granulozyten an der Knorpel-Pannus-Grenze. Dieses Untersuchungsergebnis an Präparaten, die mit der Naphtol-AS-D-chloracetat-Esterase-Reaktion (LEDER, 1967) gefärbt worden waren, führte zu der Annahme, dass neutrophile Granulozyten an der pannösen Knorpeldestruktion beteiligt sein können.
Nach Kenntnis dieses Befundes bei der chronischen Polyarthritis wurde dem Phänomen der Akkumulation neutrophiler Granulozyten an der Pannus-Knorpel-Grenze stärkere Beachtung geschenkt. Dabei zeigte sich, dass in routinemässig untersuchten Gewebsproben von Patienten mit chronischer Polyarthritis (resezierte artikulierende Knochen) gehäuft neutrophile Granulozyten an der Grenze zwischen Knorpel und Pannusgewebe zu finden sind.
Neutrophile Granulozyten können in diesen Fällen im Pannusgewebe, das sich vom Markraum aus entwickelt, an der Knorpeldestruktionsgrenze gesehen werden (Abb. 1). Aber auch Pannusgewebe, das von den Gelenkkapselrecessus seinen Ausgang nimmt (MOHR und WILD, 1977 a und b) und das von der Oberfläche den Knorpel zerstört, enthält gehäuft neutrophile Granulozyten, wobei diese Zellen auch manchmal in Lakunen des Knorpels gelegen sind (Abb. 2). Auch an Knorpelsequestern, die von Pannusgewebe umgeben sind, können einzelne neutrophile Granulozyten angrenzen (Abb. 3).



Abb. 1. Markpannus (P) mit Saum neutrophiler Granulozyten (Pfeile) an der Knorpel-Pannus-Grenze. Im Knorpel (K) Chondrozyten mit fehlender (1) und erhaltener (2) Zellkernanfärbbarkeit. (B = Knochen des subchondralen Markraumes) Färbung: Naphtol-AS-D-chloracetat-Esterase-Reaktion, Kernfärbung mit Hämalaun. Vergrösserung: 328 x.

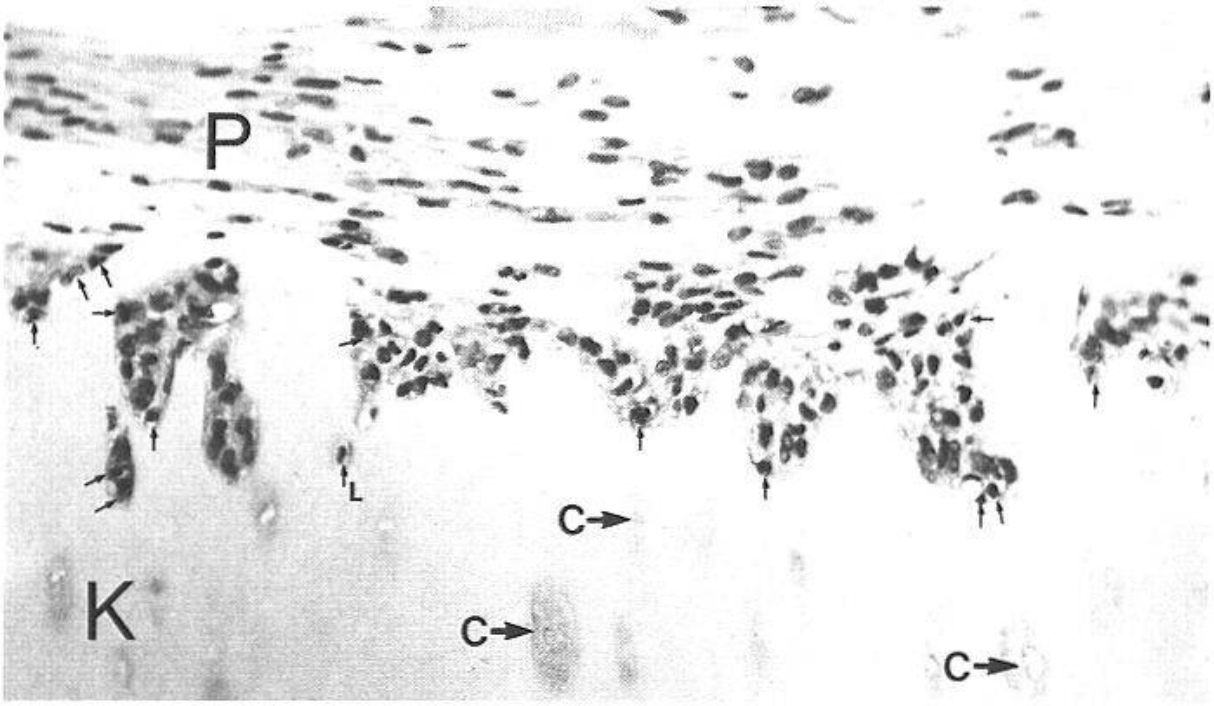

Abb. 2. Invadierender Kapselpannus (P), der von der Knorpeloberfläche in den Knorpel (K) eindringt. Im Pannus-Knorpel-Grenzbereich neutrophile Granulozyten (Pfeile), teilweise in Knorpellakunen gelegen (L). Chondrozyten (C) haben die Anfärbbarkeit der Zellkerne verloren. Färbung: Naphtol-AS-D-chloracetat-Esterase-Reaktion, Kernfärbung mit Hämalaun. Vergrösserung: 328 x.

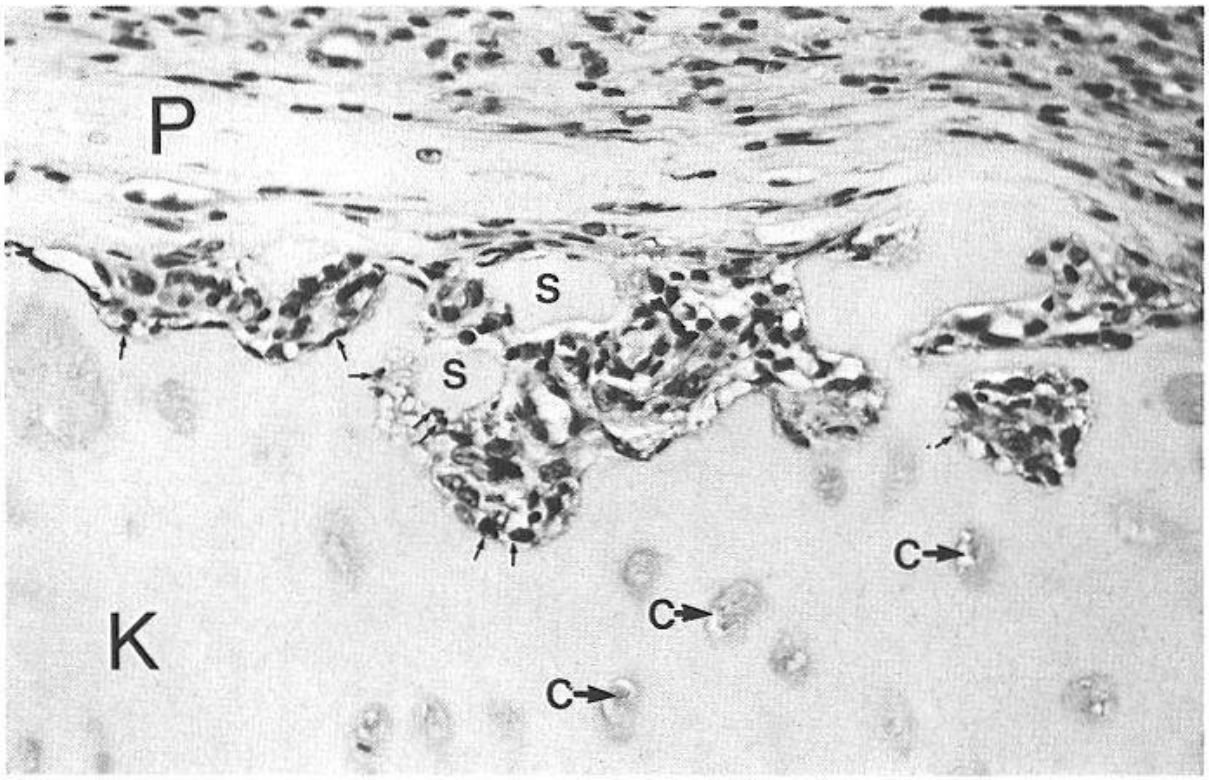

Abb. 3. Invadierender Kapselpannus (P), der von der Knorpeloberfläche in den Knorpel (K) eindringt. Im Pannus-Knorpel-Grenzbereich neutrophile Granulozyten (Pfeile), die auch einzelnen Knorpelsequestern (S) angelagert sind. Die Chondrozyten (C) haben die Anfärbbarkeit der Zellkerne verloren. Färbung: Naphtol-AS-D-chloracetat-Esterase-Reaktion, Kernfärbung mit Hämalaun. Vergrösserung: 328 x.

Diese histochemischen Untersuchungsbefunde wurden unter Anwendung eines gegen Granulozytenelastase gerichteten Antikörpers (KRUZE und Mit., 1976; MENNINGER und Mit., 1979) in einer indirekten Immunfluoreszenzmethode ergänzt. Dabei konnte zellgebundene Elastase durch eine spezifische Fluoreszenz an der unmittelbaren Knorpel-Pannus-Grenze nachgewiesen werden. Wurden solche Gefrierschnitte anschliessend mit der Naphtol-AS-D-chloracetat-Esterase-Reaktion nachgefärbt, so zeigte sich die Enzymaktivität an identischen Stellen, nämlich in neutrophilen Granulozyten.

Gehäuft werden neutrophile Granulozyten an der Grenze zu Knorpelgewebe gefunden, dessen Chondrozyten die Zellkernanfärbbarkeit verloren haben (Abb. 1-3). Es ist deshalb vorstellbar, dass Ansammlungen dieser Zellen lediglich eine Reaktion auf die Knorpelnekrose darstellen. Aber neutrophile Granulozyten können auch dann an der Knorpel-Pannus-Grenze vorliegen, wenn die Chondrozytenzellkerne noch anfärbbar sind (Abb. 1 und 4). Aus der Anfärbbarkeit der Zellkerne kann jedoch nicht auf die Vitalität der Knorpelzellen geschlossen werden, da die Autolyse der Chondrozytenzellkerne nur sehr langsam abläuft (MOHR, 1978).

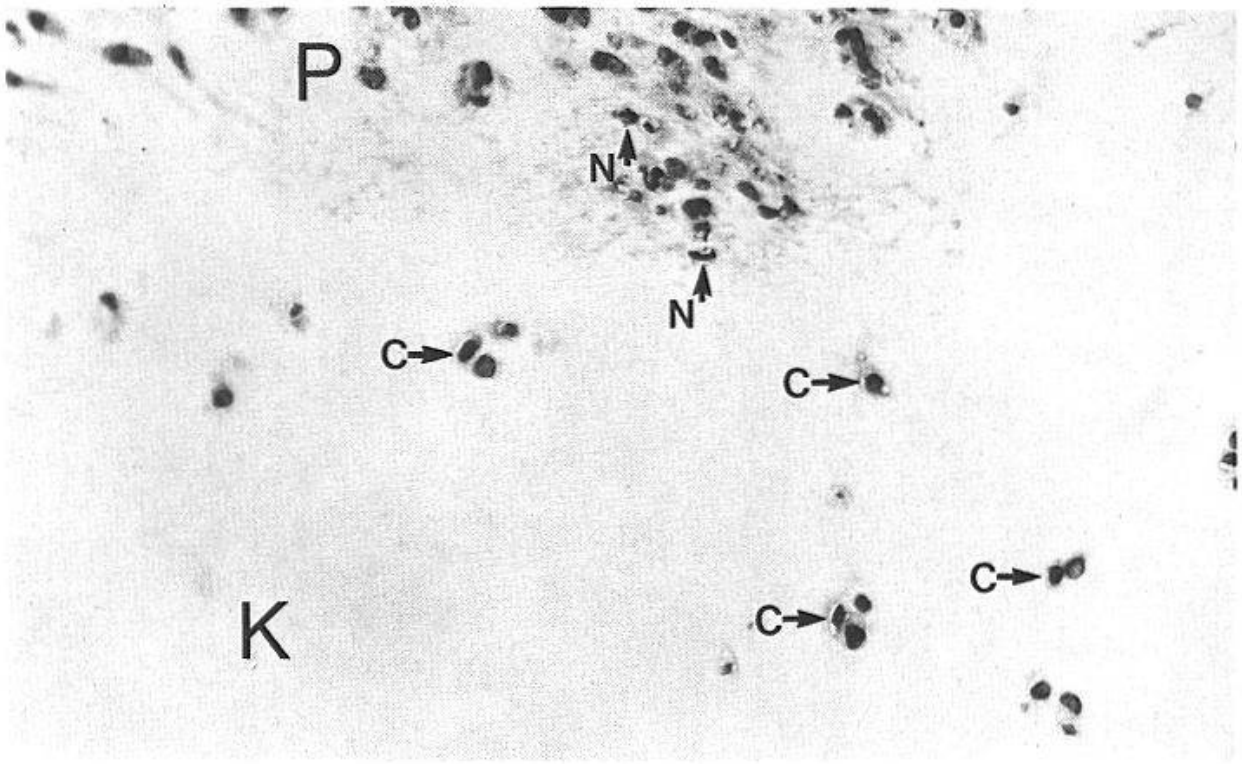

Abb. 4. Kapselpannus (P), der von der Oberfläche in einen Knorpel (K) mit erhaltener Zellkernfärbbarkeit der Chondrozyten (C) einwächst. In der Invasionsfront einzelne neutrophile Granulozyten (N). Färbung: Naphtol-AS-D-chloracetat-Esterase-Reaktion, Kernfärbung mit Hämalaun. Vergrösserung: 328 x.

In vorläufigen Untersuchungen an menschlichem Knorpel, der in vitro mit ^{3}H-Prolin inkubiert wurde, konnte weiterhin nachgewiesen werden, dass die Chondrozyten, die dem zerstörenden Pannusgewebe benachbart sind, noch die Fähigkeit besitzen, ^{3}H-Prolin zu inkorporieren (Abb. 5). Es ist daraus zu schliessen, dass das Pannusgewebe in einen Knorpel mit vitalen Chondrozyten eindringen kann und ihn aktiv zerstört. Vergleichbare Untersuchungsergebnisse waren auch schon bei der Adjuvansarthritis der Ratte erhoben worden (MOHR und Mit., 1978; MOHR und WILD, 1979).

Die Bedeutung der Granulozytenelastase als destruktives Enzym wurde in vitro durch Inkubation von menschlichem Gelenkknorpel mit Elastase weiter untersucht. Dabei zeigte sich immunreaktive Elastase in den oberflächlichen Knorpelbereichen, in denen es zu einem Verlust der Proteoglykane gekommen war. In gleicher Lokalisation konnte das Reaktionsprodukt der Naphtol-AS-D-chloracetat-Esterase-Reaktion nachgewiesen werden, so dass angenommen werden kann, dass Elastase eines der Enzyme ist, das mit dieser histochemischen Reaktion nachgewiesen werden kann (PUTZIER, unveröffentlichte Ergebnisse).

Die vorliegenden Untersuchungsergebnisse lassen den Schluss zu, dass bei der chronischen Polyarthritis neutrophile Granulozyten im Pannusgewebe im unmittelbaren Knorpeldestruk-

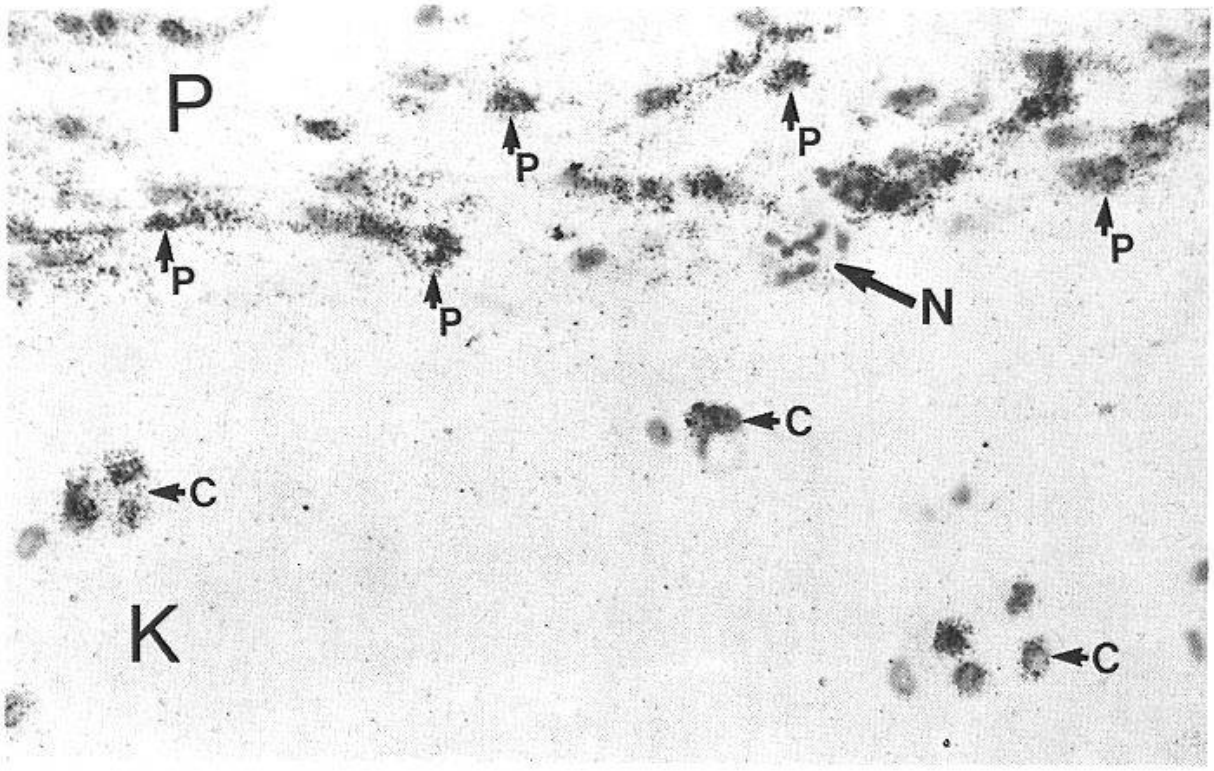

Abb. 5. Invadierender oberflächlicher Kapselpannus (P) mit einzelnen neutrophilen Granulozyten (N) an der Grenze zum Knorpel (K). Silberkörner als Zeichen der Inkorporation von ^{3}H-Prolin sind sowohl über Bindegewebszellen des Pannusgewebes (P) als auch über den Chondrozyten (C) gelegen. Färbung: Autoradiographie-Präparat, Hämatoxylin. Vergrösserung: 520 x.

tionsbereich vorkommen und dass sie aktiv an der entzündlichen Knorpeldestruktion beteiligt sind, da sie mit ihren neutralen Proteasen die mechanische Stabilität des Knorpels beeinträchtigen können (KEMPSON, 1975; MENNINGER, unveröffentlichte Ergebnisse). Sie werden jedoch nicht in allen Fällen und nicht in allen Gelenken beobachtet, was bei der in Schüben ablaufenden Erkrankung nicht verwunderlich ist.

Sicher sind die neutrophilen Granulozyten nicht die einzigen Zellen, die den Knorpel abbauen können. Die mononukleären Rundzellen und Synovialdeckzellen des Pannusgewebes können ebenfalls Enzyme synthetisieren, die die Zwischensubstanz des Knorpels zerstören können (vgl. MOHR, 1977). Intrazellulär gelegene kollagene Fasern in mononukleären Rundzellen werden von HARRIS und Mit. (1977) als Zeichen der Phagozytose kollagener Fasern durch diese Zellen angesehen. Die dargestellten Untersuchungsergebnisse sprechen aber gegen die "Monopolstellung" (vgl. KOBAYASHI und ZIFF, 1975) der mononukleären Rundzellen und zeigen, dass auch die neutrophilen Granulozyten am Knorpelabbau beteiligt sind. Dabei greifen sie den Knorpel hauptsächlich vom Pannusgewebe aus an. Nur in geringem Masse ist von der Gelenkhöhle aus eine Destruktion des freien Knorpels möglich, da von KIMURA und Mit. (1977) elektronenmikroskopisch an der Knorpeloberfläche Abbauprodukte von kollagenen Fasern und Proteoglykanen nachgewiesen wurden.

Anderson A.J.: Enzyme system in rat leucocyte granules which degrades insoluble collagen. Ann.Rheum.Dis. 30, 1971, 299-302.

Barret A.J.: The possible role of neutrophil proteinase in damage to articular cartilage. Agents Action 8, 1978 a, 11-18.

Barret A.J.: Capacity of leucocyte elastase and cathepsin G to degrade mature collagen fibers, in Havemann K. and A. Janoff: Neutral proteases of human polymorphonuclear leukocytes. Urban und Schwarzenberg, Inc. Baltimore - Munich, 1978, 385-389.

Eberhard A., U. Laas, O. Vojtisek und H. Greiling: Zur Bedeutung und Herkunft von lysosomalen Enzymen in der Synovialflüssigkeit bei chronischen Gelenkerkrankungen. Z. Rheumaforsch. 31, 1972, 105-118.

Fassbender H.G.: Pathologie rheumatischer Krankheiten. Springer Verlag, Berlin, Heidelberg, New York, 1975.

Gardner D.L.: The pathology of rheumatoid arthritis. Edward Arnold Ltd., London 1972.

Geiler G. und P. Stiehl: Zur Bedeutung der Begriffe Basisaktivität und aktuelle Aktivität in der morphologischen Beurteilung der Synovialmembran bei Rheumatoid-Arthritis. Z. Rheumatol. 33, 1974, 73-86.

Greiling H.: in Arthrosis, Arthritis, "degenerativer Rheumatismus". Verh.Dtsch.Ges.Orthop. Traumat. 1970. F. Enke Verlag, 1971, 25-28.

Harris E.D., D.R. Dibona and S.M. Krane: Mechanisms of destruction of articular structures in rheumatoid arthritis. Excerpta Med.Intern.Congress Series No. 229, 1970, 243-253.

Harris E.D., C.S. Faulkner and F.E. Brown: Collagenolytic systems in rheumatoid arthritis. Clin.Orthop.Rel.Res. 110, 1975, 303-316.

Harris E.D., A.M. Glauert and A.H. Murley: Intracellular collagen fibers at the pannus-cartilage junction in rheumatoid arthritis. Arthr.Rheumat. 20, 1977, 657-665.

Ignarro L.J.: Non phagocytic release of neutral protease and β-glucuronidase from human neutrophils. Arthr.Rheumat. 17, 1974, 25-36.

Janis R. and D. Hamerman: Articular cartilage changes in early arthritis. Bull.Hosp. Joint Dis. 30, 1969, 136-152.

Kempson G.: The effects of proteoglycan and collagen degradation on the mechanical properties of adult human articular cartilage, in Burleigh P.M.C. and A.R. Poole: Dynamics of connective tissue macromolecules. North Holland Publ.Comp. Amsterdam - Oxford; American Elsevier Publ.Compl. New York, 1975.

Kobayashi J. and M. Ziff: Electron microscopic studies of the cartilage-pannus junction in rheumatoid arthritis. Arthr.Rheumat. 18, 1975, 475-483.

Kimura H., H. Tateishi and M. Ziff: Surface ultrastructure of rheumatoid articular cartilage. Arthr.Rheumat. 20, 1977, 1085-1098.

Krane S.M.: Collagenase production by synovial tissues. Ann. N.Y. Acad.Sci. 256, 1975, 289-303.

Kruze D., K. Fehr, H. Menninger and A. Böni: Effect of antirheumatic drugs on neutral protease from human leucocyte granules. Z. Rheumat. 35, 1976, 337-346.

Kulka J.P., D. Bocking, M.W. Ropes and W. Bauer: Early joint lesions of rheumatoid arthritis: report of eight cases with three biopsies of lesions of less than one year duration. A. M. A. Arch.Path. 59, 1955, 129-155.

Leder L.D.: Der Blutmonozyt. Springer Verlag, Berlin, Heidelberg, New York, 1967.

Leiss D. und D.A. Kalbhen: Untersuchungen über den durch leukozytäre Enzyme stimulierten Abbau von Knorpelgewebe und seine Beeinflussung durch antirheumatische Arzneimittel. Arzneimittel-Forsch. (Drug Res.) 26, 1976, 165-302.

Malemud C.J. and A. Janoff: Identification of neutral proteases in human neutrophil granulocytes that degrade articular proteoglycan. Arthr.Rheumat. 18, 1975, 361-368.

Menninger H., R. Putzier und F. Hartmann: Die Bedeutung von Proteasen für die rheumatische Gelenkdestruktion. Verh.Dtsch.Ges.Rheumatol. (im Druck).

Mohr W.: Zur Pathogenese der Gelenkknorpelzerstörung bei der chronischen Polyarthritis. Akt.rheumatol. 2, 1977, 119-131.
Mohr W.: Morphologie, Pathogenese und Aetiologie der Arthrosis deformans. Akt.rheumatol. 3, 1978, 163-182.
Mohr W., J. Hersener, A. Wild und K. Paulini: Untersuchungen zum Knorpelabbau bei der Adjuvansarthritis der Ratte. Z. Rheumatol. 34, 1975, 234-242.
Mohr W. and A. Wild: Adjuvant arthritis. Arzneimittel-Forsch. (Drug Res.) 26, 1976 a, 1860-1866.
Mohr W. und A. Wild: Der Ablauf der Adjuvanskrankheit bei Ratten des Stammes AF/Ham-EMD-SPF. Z. Rheumatol. 35, 1976 b, 77-90
Mohr W. and A. Wild: The proliferation of chondrocytes and pannus in adjuvant arthritis. Virchows Arch. B Cell Path. 25, 1977 a, 1-16.
Mohr W. und A. Wild: Autoradiographische Untersuchungen zur Pannusentwicklung bei der Adjuvansarthritis der Ratte. Wien. Klin.Wschr. 89, 1977 b, 756-765.
Mohr W., A. Wild and H.P. Wolf: Incorporation of ^{3}H-proline into hyaline articular cartilage. Virchows Arch. B Cell Path. 28, 1978, 1-12.
Mohr W. und D. Wessinghage: The relationship between polymorphonuclear granulocytes and cartilage destruction in rheumatoid arthritis. Z. Rheumatol. 37, 1978, 81-86.
Mohr W. und A. Wild: ^{3}H-Prolin-Inkorporation in den Gelenkknorpel bei der Adjuvansarthritis der Ratte. Verh.Dtsch.Ges.Rheumatol. (im Druck)
Muirden K.D. and K. Rogers: Electron microscopy and synovial pathology. Aust. N.Z.J. Med. 8 Suppl. 1, 1978, 20-24.
Ohlsson K.: Purification and properties of granulocyte collagenase and esterase, in Havemann K. and A. Janoff: Neutral proteases of human polymorphonuclear leukocytes. Urban und Schwarzenberg, Inc. Baltimore - Munich, 1978 a, 89-101.
Ohlsson K.: Interaction of granulocyte neutral proteases with alpha-1-antitrypsin, alpha-2-macroglobulin and alpha-1-antichymotrypsin, in Havemann K. and A. Janoff (eds.) Urban und Schwarzenberg, Baltimore - Munich, 1978 b.
Oronsky A., L. Ignarro and R. Perper: Release of cartilage mucopolysaccharide degrading neutral protease from human leukocytes. J.Exp.Med. 138, 1973 a, 461-472.
Oronsky A.L., R.J. Perper and H.C. Schroder: Phagocytic release and activation of human leukocyte procollagenase. Nature 246, 1973 b, 417-419.
Pearson C.M., H.E. Paulus and H.I. Machleder: The role of the lymphocyte and its products in the propagation of joint disease. Ann. N.Y. Acad. Sci. 256, 1975, 150-168.
Steven F.S., A. Torre-Blanco and J.A.A. Hunter: A neutral protease in rheumatoid synovial fluid capable of attacking the telopeptide regions of polymeric collagen fibrils. Biochim. Biophys. Acta 405, 1975, 188-200.
Wize J., T. Abgarowicz, E. Wojtecka-Lukasik, S. Ksienzny and A.M. Dancewicz: Activation of human leucocyte procollagenase by rheumatoid synovial tissue in culture medium. Ann.Rheum.Dis. 34, 1975, 520-523.
Woolley D.E., M.J. Crossley and J.M. Evanson: Collagenase at sites of cartilage erosion in the rheumatic joint. Arthr.Rheumat. 20, 1977, 1231-1239.

Adresse: Prof. Dr. W. Mohr, Abteilung Pathologie der Universität, Oberer Eselsberg, D-7900 Ulm (BRD)