Zeitschrift: Bulletin der Schweizerischen Akademie der Medizinischen Wissenschaften = Bulletin de l'Académie suisse des sciences médicales = Bollettino dell' Accademia svizzera delle scienze mediche

Herausgeber: Schweizerische Akademie der Medizinischen Wissenschaften

Band: 26 (1970)

Artikel: Transplantation von Knochen und Gelenkknorpel

Autor: Morscher, E.

DOI: https://doi.org/10.5169/seals-307835

Nutzungsbedingungen

Die ETH-Bibliothek ist die Anbieterin der digitalisierten Zeitschriften auf E-Periodica. Sie besitzt keine Urheberrechte an den Zeitschriften und ist nicht verantwortlich für deren Inhalte. Die Rechte liegen in der Regel bei den Herausgebern beziehungsweise den externen Rechteinhabern. Das Veröffentlichen von Bildern in Print- und Online-Publikationen sowie auf Social Media-Kanälen oder Webseiten ist nur mit vorheriger Genehmigung der Rechteinhaber erlaubt. Mehr erfahren

Conditions d'utilisation

L'ETH Library est le fournisseur des revues numérisées. Elle ne détient aucun droit d'auteur sur les revues et n'est pas responsable de leur contenu. En règle générale, les droits sont détenus par les éditeurs ou les détenteurs de droits externes. La reproduction d'images dans des publications imprimées ou en ligne ainsi que sur des canaux de médias sociaux ou des sites web n'est autorisée qu'avec l'accord préalable des détenteurs des droits. En savoir plus

Terms of use

The ETH Library is the provider of the digitised journals. It does not own any copyrights to the journals and is not responsible for their content. The rights usually lie with the publishers or the external rights holders. Publishing images in print and online publications, as well as on social media channels or websites, is only permitted with the prior consent of the rights holders. Find out more

Download PDF: 30.01.2026

ETH-Bibliothek Zürich, E-Periodica, https://www.e-periodica.ch

Aus der Orthopädisch-Traumatologischen Abteilung
der Chirurgischen und der Orthopädischen Universitätsklinik, Bürgerspital Basel

Transplantation von Knochen und Gelenkknorpel

E. Morscher

Obwohl Knochengewebe neben der Haut zu den am längsten und am häufigsten transplantierten Geweben gehört, stehen wir erst am Beginn einer Entwicklung, die für die Zukunft grosse Möglichkeiten der rekonstruktiven Therapie von Schäden irgendwelcher Art am Bewegungsapparat verspricht.

Allzulange wurden Knochen und Knorpelgewebe als ein mehr oder weniger passives und reaktionsträges Stützgewebe betrachtet. Erst die Forschungsergebnisse der letzten Jahre haben uns gezeigt, dass auch der Knochen und der Knorpel einen ungemein lebhaften Energieumsatz aufweisen.

Als wahrscheinlich erster soll 1682 ein gewisser Jobi Meek'ren [51] einem Soldaten mit Defekt der Schädeldecke ein Stück Hundeschädeldecke überpflanzt haben. Es wird sogar behauptet, dass dieses Transplantat eingeheilt sei. Doch der erfolgreiche Chirurg wurde von den kirchlichen Behörden unter Androhung der Exkommunizierung gezwungen, dieses Transplantat wieder zu entfernen. In vermehrtem Masse wurden Knochentransplantationen erst zu Beginn des 19. Jahrhunderts versucht. Einer der Protagonisten in der zweite Hälfte des vorigen Jahrhunderts war zweifellos Ollier. Allzuoft wurde er jedoch enttäuscht, wenn die – vor allem in die Weichteile – verpflanzten Späne resorbiert wurden. In grösserem Masstabe konnten Knochentransplantationen natürlich erst mit der allgemeinen Respektierung von Aseptik und Antiseptik erfolgreich werden. Allgemeine Anerkennung fand die Knochenspanung aber erst zu Beginn dieses Jahrhunderts, in Amerika durch die Arbeiten von Albee in New York (1876–1945), in Europa durch Lexer (1867–1937).

Die Knochentransplantation bezweckt, Teile des Skelettsystems, die durch Traumen, Infekte oder Tumoren verlorengegangen sind, in ihrer Funktion als Stützorgan zu ersetzen oder, beispielsweise bei Frakturen, Pseudarthrosen oder Osteomyelitiden, die Osteogenese anzuregen. Diese beiden verschiedenen Zweckbestimmungen werden vor allem die Entscheidung beeinflussen, ob Kortikalis- oder Spongiosaknochen verpflanzt werden

soll, d. h. ob ein direkter Stabilitätsvermittler oder osteogenetisches Material oder – was häufig der Fall ist – beides zusammen erwünscht ist.

Ein Problem besonderer Art betrifft die Transplantation wachsender Knochen, bei denen neben dem direkten Ersatz eines Röhrenknochens auch noch seine physiologische zukünftige Längenzunahme erforderlich wäre. Wünschenswert ist die Transplantation eines mit einem Wachstumsknorpel versehenen Knochens vor allem bei Defekten kongenitaler Natur, wie Aplasien oder Dysplasien der Extremitäten.

Die Transplantation von Gelenkknorpelgewebe hat die Erhaltung der Bewegungsfunktion eines Gelenks zum Ziel.

Das höchste Ziel orthopädischer Transplantationskunst liegt jedoch in der Transplantation ganzer Gelenke.

Die hauptsächlichsten Probleme der Transplantation von Knochen und Gelenkknorpel betreffen die Probleme der Immunologie einerseits, der Knochenbruchheilung andererseits. Fragen der Immunologie, der Osteogenese sowie der Anpassung der Knochenstruktur an die funktionellen Anforderungen des transplantierten Knochens stehen somit im Zentrum auch unserer Betrachtungen.

Im Gegensatz zu den Transplantationen anderer Organe wird Knochen und Knorpel nicht als geschlossenes Organsystem verpflanzt. Für den klinischen Erfolg ist es auch nicht Voraussetzung, dass der Knochen lebt. Es spielt demnach bei ihm die sogenannte Ischämietoleranz keine entscheidende Rolle.

Es besteht kein Zweifel darüber – und die praktische Erfahrung hat es tausendfach bewiesen –, dass der immunologisch und osteogenetisch beste Ersatz menschlichen Knochens der autologe, frische und noch warme Knochen ist, wobei überdies in bezug auf die osteogenetischen Aktivitäten der spongiöse dem Kortikalisknochen überlegen ist. Das Ziel der Forschung auf dem Gebiete der Knochentransplantation muss deshalb sein, für alle diejenigen Fälle, bei denen frischer autologer Knochen nicht in genügendem Masse zur Verfügung steht – wie etwa zur Überbrückung grosser Defekte bei kongenitalen Anomalien, nach Infekten oder Tumoren – einen Ersatz zu finden, der diesem ebenbürtig ist.

Medawar [50] zeigte, dass nicht-autologes Spendergewebe im Wirtsorganismus antigen wirkt und diesen sensibilisiert. Als Folge der im Empfängerorganismus gebildeten Antikörper wird eine immunologische Reaktion eingeleitet, welche die Elimination des überpflanzten Gewebes zum Ziele hat. Dieses «Gesetz» gilt für den Knochen genau so wie für andere Gewebe, so wie sich auch das Phänomen des «second set» an ihm beobachten lässt (Chalmers [19], Brooks u. Mitarb. [9]). Im Gegensatz zu anderen Organen ist die Antigenizität des Knochens jedoch relativ klein.

Medawar [50] unterschied bekanntlich zwischen H- und T-Antigenen. Letztere entstammen der transplantierten Zelle. Dementsprechend entwickeln zellarme homoioplastische Knochentransplantate wie der Kortikalisknochen oder Spongiosa, die mit Kochsalz ausgewaschen wurde – im Gegen-

satz zum frischen, unbehandelten spongiösen Knochen –, eine sehr viel geringere immunologische Reaktion. Humorale Antikörper als Reaktion auf H-Antigene sind nämlich bei homoioplastischen Transplantationen nur in geringem Masse vorhanden, spielen jedoch bei der Heteroplastik eine bedeutende Rolle. Die Tatsache, dass bei der Homoioplastik in erster Linie die zellgebundenen Antigene für eine Abstossung verantwortlich sind, erklärt die primär guten Resultate von homoioplastischen Knorpel- und Korneatransplantationen. Das ist mindestens so lange der Fall, als diese Gewebe avaskulär bleiben. Dass die Antigene vor allem in den Zellen des roten Knochenmarks gelegen sind, zeigten sehr eindrücklich die Versuche von BURWELL und GOWLAND [12]. Danach war die Gewichtszunahme der ersten regionalen Lymphknoten als Mass der immunologischen Reaktion 8 Tage nach der Transplantation bei frischem homoioplastischem Knochenmark wesentlich ausgeprägter als nach Verpflanzung frischer homoioplastischer Spongiosa oder gar frischer autologer Spongiosa.

Eines der Ziele der Knochentransplantationsforschung besteht somit darin, die Antigenizität des transplantierten Spans herabzusetzen. Hierzu steht eine ganze Reihe chemischer und physikalischer Methoden zur Verfügung (Tab. 1). Zusammen mit der Entfernung der für die Antigenizität verantwortlichen organischen Knochenbestandteile wird das Transplantat auch sterilisiert und konservierbar gemacht. Der Nachteil dieser Verfahren besteht unter anderm darin, dass gleichzeitig auch die osteogenetischen Eigenschaften des Transplantats vermindert werden. Dementsprechend machten die anfänglich sehr optimistischen Mitteilungen über die Verwendung des sogenannten «Kieler-Spans» (MAATZ [48, 49], BÜRKLE DE LA CAMP [14], BAUERMEISTER [7] u. a.) oder des sogenannten «Boplant» der Firma Squibb in Amerika (BASSETT und CREIGHTON [6]) bald einer gewissen Ernüchterung Platz (PIERON u. Mitarb. [57]), so dass heute die meisten Chirurgen und Orthopäden von deren Verwendung weitgehend abgekommen sind. Jedenfalls war die Bezeichnung «kalluslockend», wie sie dem Kieler-Knochenspan als «Epitheton ornans» beigegeben wurde, reichlich optimistisch! Vielmehr dürften diese Späne dem vom Wirtsorganismus gebildeten Knochen lediglich als «Klettergerüst» ohne biologische Eigenleistung dienen.

Damit kommen wir zu der Frage, inwieweit das transplantierte Gewebe allgemein und je nach Herkunft zu osteogenetischer oder induktiver Eigenleistung fähig ist.

Die drei Grundfragen lauten: 1. Leben die Osteoblasten des Transplantats weiter und bilden sie von sich aus neuen Knochen? 2. Induziert das Transplantat die Umgebung zur Knochenbildung? 3. Oder fehlt dem Transplantat jede biologische Eigenleistung, und dient es damit lediglich als Gerüst zur Anlagerung neuen Knochens?

Die Annahme, dass vom Transplantat eine aktive zelluläre Eigenleistung ausgeht, wird durch die Beobachtung FELLS [26] gestützt, der ausgehend von oberflächlich gelegenen Knochenzellen in der Gewebekultur die Bildung neuer Knochenmatrix feststellen konnte.

Tabelle 1

Methoden zur Verminderung der Antigenizität, Sterilisation und Konservierung zu transplantierender Knochen

Jahr	Autoren	Methode
1942	INCLAN [36]	Einfrieren
1945	WOOLF und WALKER [74]	Kochen
1948	BUSH und GARBER [15]	Tiefkühlung
1949	REYNOLDS und OLIVER [60]	Merthiolatlösung 1:1000 für 2 Wochen, dann 1:5000-Lösung
1954	WILLIAMS und IRVINE [73]	Äthylendiaminbehandlung (Deproteinisierung) (Ossar der Fa. Armour & Co., USA)
1956	LOSEE und HURLEY [47]	
1955	BRUCKSCHEN [10]	Cialit (organische Quecksilberverbindung für Konservierung)
1957	LERCH [44]	Thiocid (ebenfalls organische Quecksilberverbindung)
1957	GUILLEMINET u. Mitarb. [27]	Gefriertrocknung heterologer Späne («cryodessiccation», «lyophilisation»)
1958	BAUERMEISTER [7]	Enteiweissung durch Wasserstoffsuperoxyd oder Harnstoff (Kieler-Span)
1959	MAATZ [48]	
1959	BASSETT und PACKARD [5]	Kathodenbestrahlung (zur Sterilisierung)
1963	KARGES u. Mitarb. [38]	Entfettung und Lyophilisierung
1968	URIST [68]	Kobaltbestrahlung (Co^{60}, 0,2–0,4 Mio. r)

Unter Verwendung von tritiummarkiertem Thymidin zeigten RAY und SABET [59], dass bei der Transplantation von Femora neugeborener Mäuse als «isograft» sowohl die Zellen des Transplantats als auch diejenigen des Wirts zur Knochenneubildung beitragen. Bei homoioplastischer Transplantation war die Knochenneubildung im gleichen Zeitraum beschränkt und ging vorwiegend von den Zellen des Wirts aus. Dass osteogene Zellen des Spans überleben und die Knochenbildung fortsetzen können, bestätigen auch BOHR u. Mitarb. [8] mit Hilfe der Tetrazyklinmarkierung, ARORA und LASKIN [2] mit Hilfe des Sexchromatins. Gerade die Untersuchungen des Sexchromatins zeigten aber eindeutig, dass auch vom Wirtsorganismus aus wesentliche Beiträge an die Osteogenese geliefert werden können. Damit muss auch die zweite Frage bejaht werden, wonach ein Transplantat die Eigenschaft besitzen kann, die Bildung von Knochen im Wirtsorganismus zu induzieren. Wir sprechen in diesem Falle von einer humoralen Eigenleistung des Transplantates (VITTALI [70]). Der Knochen gehört demzufolge zu den wenigen Organen des Körpers, welche die ursprüngliche Fähigkeit, die Regeneration verlorengegangener Teile zu induzieren, beibehalten hat (URIST [67]).

Nach URIST [66] verstehen wir unter Induktion den Einfluss eines Gewebes, den es in engem Kontakt mit einem anderen Gewebe auf dieses ausübt und es zu Leistungen bringt, die ihm primär nicht eigen waren. An der Existenz eines Induktionsprinzips beim Knochen dürften kaum mehr Zwei-

fel bestehen, doch ist bei der Interpretation der verschiedenen Versuche und ihrer Anordnungen Vorsicht am Platze. Die Möglichkeit, dass ein Transplantat die Wirtzellen zur Knochenneubildung zu induzieren vermag, geht auf die klassischen Versuche des Urologen HUGGINS (1931 [33]) zurück, der nach Verpflanzung von Harnblasenepithel in die Bauchwand Knochenbildung beobachtete. LEVANDER (1938 [45]) konnte nach Injektion eines sauren Alkoholextrakts aus Knochenbrei beim Kaninchen ebenfalls Knochen- und Knorpelbildung beobachten. Daraus aber direkt auf die Existenz eines Induktors zu schliessen, dürfte doch etwas voreilig sein, haben doch HEINEN u. Mitarb. 1949 gezeigt, dass das Kaninchen schon auf eine Injektion von gewöhnlichem Alkohol in die Muskulatur mit heterotopischer Knochenbildung reagiert.

Sowohl eine zelluläre als wahrscheinlich auch humorale Eigenleistung geht den heterologen Knochentransplantaten ab, so dass ihre Wirkung lediglich darin besteht, einwachsendem Knochengewebe als «Klettergerüst» zu dienen. Ihre anfänglich grosse Beliebtheit basierte vor allem darauf, dass dieser Knochen leicht zu beschaffen und zu verarbeiten ist und bei intakter Vakuumpackung eine Aufbewahrung im Kühlschrank nicht erfordert. Die heterologen, meist aus Kalbsknochen serienmässig hergestellten Späne konnten sich aber deshalb nicht allgemein durchsetzen, weil bei ihnen die für eine erfolgreiche Knochentransplantation ablaufenden Prozesse entweder zeitlich zu langsam oder aber gar nicht durchlaufen werden (CAUCHOIX und DURIEZ [18]). Diese Prozesse, die zeitlich eng ineinander übergreifen, können wir mit ANDERSON u. Mitarb. [1] in folgende Phasen einteilen:

1. Vaskularisation.
2. Inkorporation.
3. Substitution.
4. Umbau («remodeling»).

Danach wird das Transplantat nach seiner Vaskularisierung und seinem festen Einbau in den Wirtsorganismus durch Zellen desselben ersetzt und schliesslich der funktionellen Anforderung entsprechend in einem kontinuierlichen Prozess von Knochenan- und -abbau strukturell umgebaut. Für den Erfolg einer Transplantation entscheidend ist somit, dass das Transplantat vom Wirtsorganismus akzeptiert, vaskularisiert und inkorporiert wird, damit es schliesslich die Funktion des ersetzten Knochens übernehmen kann.

RAY [59] fand nach Transplantation von auto-, iso- und homologen Spänen in ein subkutanes Bett eine Blutzirkulation im Span nach 4½ Tagen. Es wurden dabei Gefässe im Span rekanalisiert und Anastomosen der Spangefässe mit denjenigen des Spanbettes geschaffen, und zwar viel mehr, als dass Kapillaren einfach in das Transplantat eingewachsen wären. Dieser erste Prozess der Vaskularisierung des Transplantats als Voraussetzung für alle weiteren Phasen streicht die eminent wichtige Bedeutung des Spanbettes heraus. Ein gut vaskularisiertes Transplantatbett gehört deshalb zu den Voraussetzungen jeder erfolgreichen Transplantation.

Mit der Vaskularisierung setzt die Inkorporierung des Spans und hierauf

seine Substitution durch wirtseigene Zellen ein. Die Erfahrung hat allerdings gezeigt, dass es für den Erfolg einer Transplantation nicht notwendig ist, dass das Transplantat vollständig durch wirtseigene Zellen ersetzt und strukturell umgebaut wird (ANDERSON u. Mitarb. [1]). Das «remodeling», d. h. der strukturelle Umbau des Knochens, ist ja ein langsam ablaufender Prozess und vorwiegend vom Alter und von mechanischen Faktoren abhängig. Jüngere Tiere zeigten in den Versuchen von BASSETT und CREIGHTON [6] erwartungsgemäss einen rascheren Umbau des Transplantatknochens als ältere. Sogar beim heterologen Span wollen BAUERMEISTER [7] und MAATZ [48] mit Kalbsknochen bessere Ergebnisse als mit Knochen älterer Rinder erzielt haben.

Eine ganz hervorragende Rolle als Stimulus des fortwährenden Knochenumbaus spielt die mechanische Beanspruchung, speziell die ständig auf unseren Körper einwirkende Schwerkraft. Im schwerelosen Raum brauchten wir – wie die Mollusken im Wasser – kein Skelett. Wo andererseits dem Knochen der biologische Reiz der mechanischen Beanspruchung fehlt, reagiert er mit Abbau, d. h. mit einer Osteoporose. Die erheblichen Kalziumverluste und Inaktivitätsosteoporosen der Astronauten, die sich einige Zeit im schwerelosen Zustand aufgehalten haben, legen beredtes Zeugnis von dieser Tatsache ab. Transplantate werden unter Umständen sehr rasch resorbiert, wenn sie ausserhalb mechanischer Beanspruchung liegen. PAP und KROMPECHER [55] beobachteten im Tierversuch, dass, wenn ein Span normaler funktioneller Beanspruchung ausgesetzt wird, die Knochenresorption von Knochenneubildung begleitet wird, während sich ohne Beanspruchung kein neuer Knochen anlagert und der Span der Resorption anheimfällt.

Als praktisches Beispiel sei die Spanresorption nach Operationen habitueller Schulterluxationen nach der Methode von Eden-Brun-Hybinette genannt. Für die Integrierung eines Knochentransplantats ist es somit entscheidend, dass es auch die Funktion des ersetzten Knochens übernehmen kann.

Die Forderungen, die an ein gutes Knochentransplantat gestellt werden, sind somit: 1. minimale Antigenizität; 2. gute osteogene Eigenschaften: a) in bezug auf die Osteoblastenaktivität, b) in bezug auf induktive Eigenschaften; 3. gute mechanische Eigenschaften; 4. Konservierbarkeit; 5. Sterilität.

Dementsprechend können wir eine Wertigkeitsskale verschiedener Transplantate entsprechend ihrer Herkunft aufstellen (Tab. 2). Hinzu kommt dann noch, dass der Span an einen Ort transplantiert werden muss, von wo aus er möglichst rasch vaskularisiert werden kann.

Die Transplantation von Wachstumsknorpelgewebe

Wenn bei einem noch wachsenden Individuum ein durch kongenitale Missbildung, Trauma oder Infektion entstandener Defekt zu ersetzen ist,

Tabelle 2

Wertigkeit verschiedener Knochentransplantate zusammengestellt nach Untersuchungen von HEIPLE u. Mitarb. [29] sowie PAPPAS und BEISAW [56]

frisch autolog
tiefgekühlt autolog
gefriergetrocknet homolog
gefroren homolog
dekalzifiziert homolog
gefroren – bestrahlt homolog
gefriergetrocknet – bestrahlt homolog
frisch homolog
deproteinisiert heterolog
deproteinisiert homolog

wäre es wünschenswert, Wachstumsknorpelgewebe mitzutransplantieren, um dem entsprechenden Knochen auch die weitere Längenzunahme zu ermöglichen.

Um es gleich vorwegzunehmen: die einzigen, bis heute wenigstens teilweise erfolgreichen Versuche der Wachstumsknorpeltransplantation waren autoplastischer Natur. Homoioplastische Transplantationen, wie sie schon 1918 von HELLER [31], 1934 von SILFVERSKJÖLD [62], 1955 von RING [61] und 1960 von KNÖFLER und MATZEN [39] durchgeführt worden waren, blieben erfolglos.

Da die proximale Fibulaepiphysenfuge eine der wenigen Wachstumsknorpelplatten ist, die beim Menschen, ohne grösseren Schaden zu hinterlassen, transplantiert werden kann, liegt es auf der Hand, dass sich die bisherige praktische Nutzanwendung der Wachstumsfugentransplantation in höchst bescheidenem Rahmen halten musste.

Im Gegensatz zur Transplantation von Knochengewebe ist bei Knorpeltransplantaten das Überleben von Zellen Voraussetzung für einen praktischen Erfolg. Epiphysenfugenknorpel ist ein metabolisierendes Gewebe, das nach Unterbrechung der Ernährung sehr rasch biochemische Veränderungen durchmacht (KUHLMANN und MILLER [42]). Eine rasche Wiederherstellung der Vaskularisation und damit der Ernährung der Knorpelzellen ist deshalb entscheidend.

Wie wir vor allem aus den Untersuchungen von TRUETA u. Mitarb. [63–65] aus Oxford wissen, wird der Wachstumsknorpel aus zwei voneinander weitgehend unabhängigen Gefässbezirken ernährt: 1. durch die epiphysären Gefässe, welche von der Epiphyse her durch die Lamina ossea hindurch die Zone der Germinativzellen erreichen, und 2. durch Gefässe, die von der Metaphyse her gegen die Zone der hypertrophischen Zellen hinziehen (metaphysäre Gefässe).

Während die Unterbrechung der metaphysären Gefässe, wie sie experimentell leicht durch Distraktion des Wachstumsknorpels erzeugt werden

kann oder anlässlich traumatischer Epiphysenlösungen zustande kommt, keine Folgen für das weitere Längenwachstum hat, führt die Unterbrechung der epiphysären Gefässe sehr rasch zum Absterben der für das Längenwachstum entscheidenden Zellen der Germinativzone und der Zone der Knorpelsäulen. In jedem Falle der Transplantation von Epiphysenknorpelgewebe muss dieses aber eine Phase der Avaskularität überstehen, in der es einzig von der umgebenden Gewebeflüssigkeit umspült ist. In den Versuchen an Kaninchen von HARRIS u. Mitarb. [28] dauerte es aber immerhin 7–10 Tage, bis die Gefässversorgung wiederhergestellt war. Auch in den Fällen, in denen die Transplantation von Erfolg gekrönt ist, wo das Längenwachstum nach der Verpflanzung also wieder aufgenommen wird, verlieren die Knorpelzellen jedoch an Proliferationsfähigkeit. Dieser Verlust äussert sich darin, dass sich die Epiphysenfuge früher als normal verschliesst. Bei den homologen Transplantationen kommt es nach einiger Zeit trotz Wiederherstellung der Gefässversorgung, vor allem im Zentrum der Wachstumsknorpelplatte, zur Nekrose, die als Abstossungsreaktion interpretiert werden muss.

Die Transplantation von Gelenkknorpel

Die Funktion des Gelenkknorpels ist eine doppelte. Einerseits bildet er das Gleitlager zweier sich gegeneinander bewegender Knochen, andererseits wirkt er als «Stossdämpfer» und absorbiert damit Kräfte, die auf den Knochen einwirken («power absorber»). Zweck der Gelenkknorpeltransplantation ist es, diese Funktionen wiederherzustellen, wo sie durch eine Osteochondritis dissecans, Traumen usw. herabgesetzt sind und die Entwicklung einer Arthrose droht. In den Fällen, in denen eine Arthrose bereits ausgebildet ist oder infolge eines Infekts, eines Tumors oder ausgedehnter Nekrosen grössere Teile des Gelenks zerstört sind, wäre insbesondere bei jüngeren Individuen eine Transplantation grösserer Gelenkteile oder gar des ganzen Gelenks wünschenswert[1].

Jede Schädigung des Gelenkknorpels führt – wie bereits erwähnt – über kurz oder lang zur Arthrose. Einer der Hauptgründe für diesen fast als schicksalhaft zu bezeichnenden Verlauf bildet die schlechte oder gar fehlende Regenerationsfähigkeit des Gelenkknorpels (LANDELLS [43], DE PALMA u. Mitarb. [22], CALANDRUCCIO und GILMER [16] u. a.). Hierfür hauptverantwortlich ist die Tatsache, dass die jungen, regenerationsfähigen Knorpelzellen an der Oberfläche gelegen sind und diese Zellen, beispielsweise bei Verletzungen und degenerativen Veränderungen des Gelenks, in erster Linie geschädigt werden. Gewisse Reparationsvorgänge sind möglich, wenn sämtliche Knorpelschichten lädiert sind und fibröses Gewebe aus den subchondralen Knochenschichten gegen den Knorpel zu eindringen kann (DE PALMA u. Mitarb. [22]).

[1] Speziell in der Chirurgie der Knochentumoren haben sich, beispielsweise bei den Riesenzellgeschwülsten (braune Tumoren), Chondromen und Chondrosarkomen, grosse «Resektionen im Gesunden» bewährt (MERLE D'AUBIGNÉ u. Mitarb. [52]).

Auch für den Erfolg einer Transplantation von Gelenkknorpelgewebe ist das Weiterleben der Knorpelzellen Voraussetzung. Im Gegensatz zu Knochengewebe können Knorpelzellen, an hierfür geeignete Orte transplantiert, relativ lange überleben (PEER [56a]). Vielleicht hängt dies damit zusammen, dass Knorpel ein phylogenetisch relativ altes Gewebe ist. Die grosse Regenerationsfähigkeit primitiver Lebewesen ist ja bekannt. Es gibt auch keine andere Zellstruktur als der Knorpel, die der pflanzlichen Zelle, deren ausgezeichnete Transplantationsfähigkeit unübertroffen ist, so nahe stünde (VIRCHOW [69]. Die Knorpelzelle wird bekanntlich vorwiegend durch Diffusion ernährt, was auch die lange Überlebenszeit homoioplastischer Transplantate mit fast völligem Fehlen jeder immunologischen Reaktion erklärt (CHESTERMAN und SMITH [20]).

Ein weiterer Grund für die nur geringfügige immunologische Reaktion nach Knorpeltransplantation ist vielleicht darin zu suchen, dass die die Zelle umgebenden Mukopolysaccharide diese gegen die Wirkung der Antikörper schützen (BACSISCH und WYBURN [4]). Trotz der relativ guten Überlebensfähigkeit homoioplastischer Gelenkknorpeltransplantate spielen sich in diesen aber sehr bald degenerative Veränderungen ab, und zwar speziell in denjenigen Transplantaten, die der Belastung ausgesetzt sind (PAP und KROMPECHER [55], DE PALMA u. Mitarb. [22], CAMPBELL u. Mitarb. [17]). Knorpel, den man heterotopisch, also beispielsweise in die Subkutis verpflanzt, wird von fibrösem Gewebe umgeben und verfällt langsam der Resorption (AXHAUSEN [3]).

Für den Erfolg der Transplantation eines Knorpel-Knochen-Stückes spielt auch dessen Dicke eine erhebliche Rolle. Ein Knochen-Knorpel-Span wird um so weniger leicht vaskularisiert, inkorporiert und substituiert, je dicker er ist. PAP und KROMPECHER [55] fanden, dass sich beim Hund homologe Knochen-Knorpel-Transplantate von über 5 mm Dicke auflösen. DE PALMA u. Mitarb. [22] sahen bei ihren 3–5 mm dicken Spänen einwandfreie Substitution und Vaskularisation durch den Wirtsorganismus.

So wie der Knochen scheint auch der Gelenkknorpel Induktionspotenzen zu besitzen. Nach der Verpflanzung von Gelenkknorpelgewebe in die vorderen Augenkammern junger Ratten entwickeln sich nämlich auf der Seite der Gelenkoberfläche fibröses Gewebe und hyaliner Knorpel, auf der metaphysären Seite des Knorpels hingegen Knochen (URIST und ADAMS [68]).

Die Transplantation von Knorpel-Knochen-Spänen hat sich in der Klinik besonders bei der Behandlung der Osteochondritis dissecans des Kniegelenks bewährt (EHALT [24], WAGNER [72]). Bei der autoplastischen Verpflanzung wird nach Ausstanzen des osteochondritischen Herdes aus dem dorsalen Anteil des der Belastung nicht oder kaum ausgesetzten Femurkondylus ein entsprechend grosses Knorpelstück entnommen und in den Defekt eingesetzt. Histologische Untersuchungen solcher Transplantate fehlen uns verständlicherweise. Doch dürfen wir auf Grund der experimentellen Untersuchungen, vor allem aber auf Grund des klinischen und des röntgenologischen Verlaufs annehmen, dass in der Regel eine vollständige Vaskularisierung, Inkorpora-

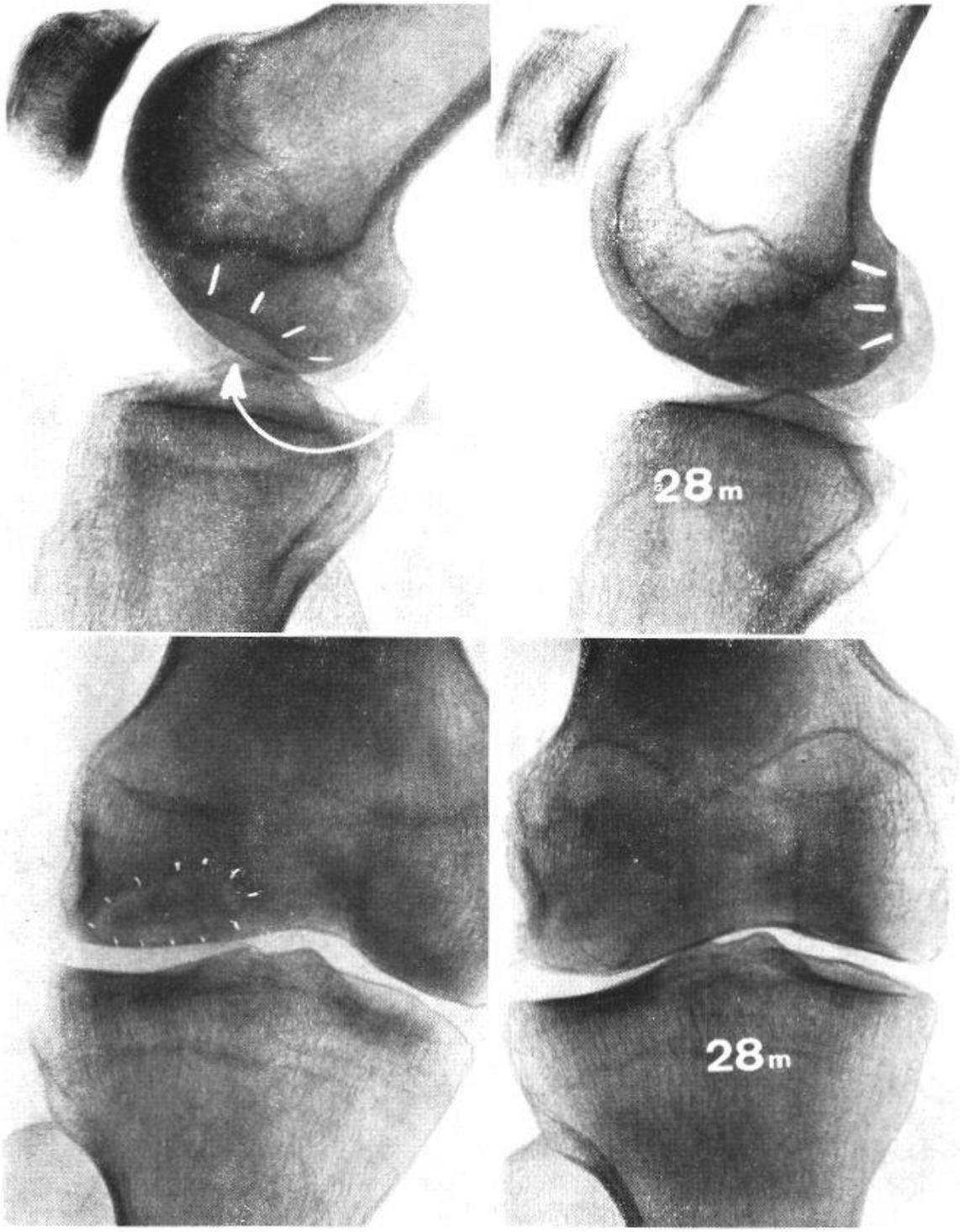

a b

Abb. 1. Autologe Knorpel-Knochen-Transplantation bei Osteochondritis dissecans des Kniegelenks. – St. H. P., 38jähriger Patient mit Osteochondritis dissecans des lateralen Femurkondylus des rechten Kniegelenks mit erheblichem Defekt. – a) Zustand vor der Operation, b) Zustand 28 Monate nach Verpflanzung eines Knorpel-Knochen-Spans aus dem dorsalen, der Belastung im allgemeinen nicht ausgesetzten Teils des lateralen Femurkondylus. Nach 28 Monaten vollständige Integrierung des Transplantats.

tion und Substitution mit strukturellem Umbau des Transplantats erfolgt (Abb. 1). Trotz den bis dahin guten klinischen Resultaten autologer Transplantationen ist es allerdings fraglich, inwieweit dies auch für homoioplastische Transplantationen zutrifft. Bisweilen drängt sich eine solche auf, wenn der osteochondritische Defekt zu gross ist, als dass sich eine Knorpel-Knochen-Entnahme vom dorsalen Femurkondylenumfang verantworten liesse. In einem solchen Fall haben wir einen tiefgefrorenen Taluskopf, der anlässlich einer Amputation entnommen worden war, in den Defekt eingesetzt. Das bisherige Resultat – 3 Jahre nach der Operation – ist bei dem 46jährigen Küchenchef ausgezeichnet (Abb. 2).

Die Transplantation ganzer Gelenke

In der Transplantation ganzer Gelenke haben in den letzten Jahren vor allem russische Orthopäden von sich reden gemacht (IMAMALIEV [35], VOLKOV [71], KORZSH [40] u. a.). Bei einer mittleren Beobachtungszeit von 4 Jahren teilen KOVALENKO und VERESHCHAGIN [41] bei 136 Patienten, bei denen 101 Gelenke tuberkulöse Veränderungen aufwiesen, sehr befriedigende funktionelle Resultate mit Homotransplantationen mit.

Die ersten Beschreibungen histologischer Veränderungen nach Verpflanzung ganzer oder halber Gelenke im Tierversuch verdanken wir H. JUDET (1908 [37]) und AXHAUSEN (1912 [3]). LEXER [46] konnte bereits 1909 über eine erfolgreiche homoioplastische Einheilung eines ganzen Kniegelenks, ferner über die Transplantation eines homoioplastisch verpflanzten proximalen Tibiadrittels beim Menschen berichten. In beiden Fällen wurden die Gelenkteile frisch und unbehandelt überpflanzt. Eine sehr interessante histologische Studie verdanken wir BÜRKLE DE LA CAMP [14], der 1929 zwei der von LEXER 14 und 16 Jahre zuvor transplantierten Gelenke beschreibt. Dabei fand er, dass der Gelenkknorpel vollständig durch fibröses Gewebe ersetzt war. Ligamente und Meniski waren verschwunden. Der Knochen an den Gelenkenden hingegen war lebend und erschien normal.

Die Problematik bei der Transplantation ganzer oder halber Gelenke ist prinzipiell die gleiche, wie sie bereits bei der isolierten Transplantation von Knochen und Gelenkknorpel besprochen worden ist. Der Unterschied ist eigentlich nur quantitativer Natur.

So besteht ein ganz wesentliches Problem einmal in der Vaskularisierung derartig grosser Transplantate vom Wirtsorganismus aus. Es wundert deshalb nicht, dass die histologischen Untersuchungen nach Gelenktransplantationen vor allem das Bild ausgedehnter Nekrosen präsentieren, die erwartungsgemäss an autoplastischen Transplantaten weniger ausgeprägt sind als an homoioplastischen (HERNDON und CHASE [32]). Während auch die homoioplastischen Gelenktransplantate anfänglich vielversprechend aussehen, treten, besonders am Gelenkknorpel, sehr bald degenerative Veränderungen auf (DE PALMA u. Mitarb. [21]). Für diese degenerativen Veränderungen spielt – wie bereits erwähnt – die mechanische Beanspruchung eine

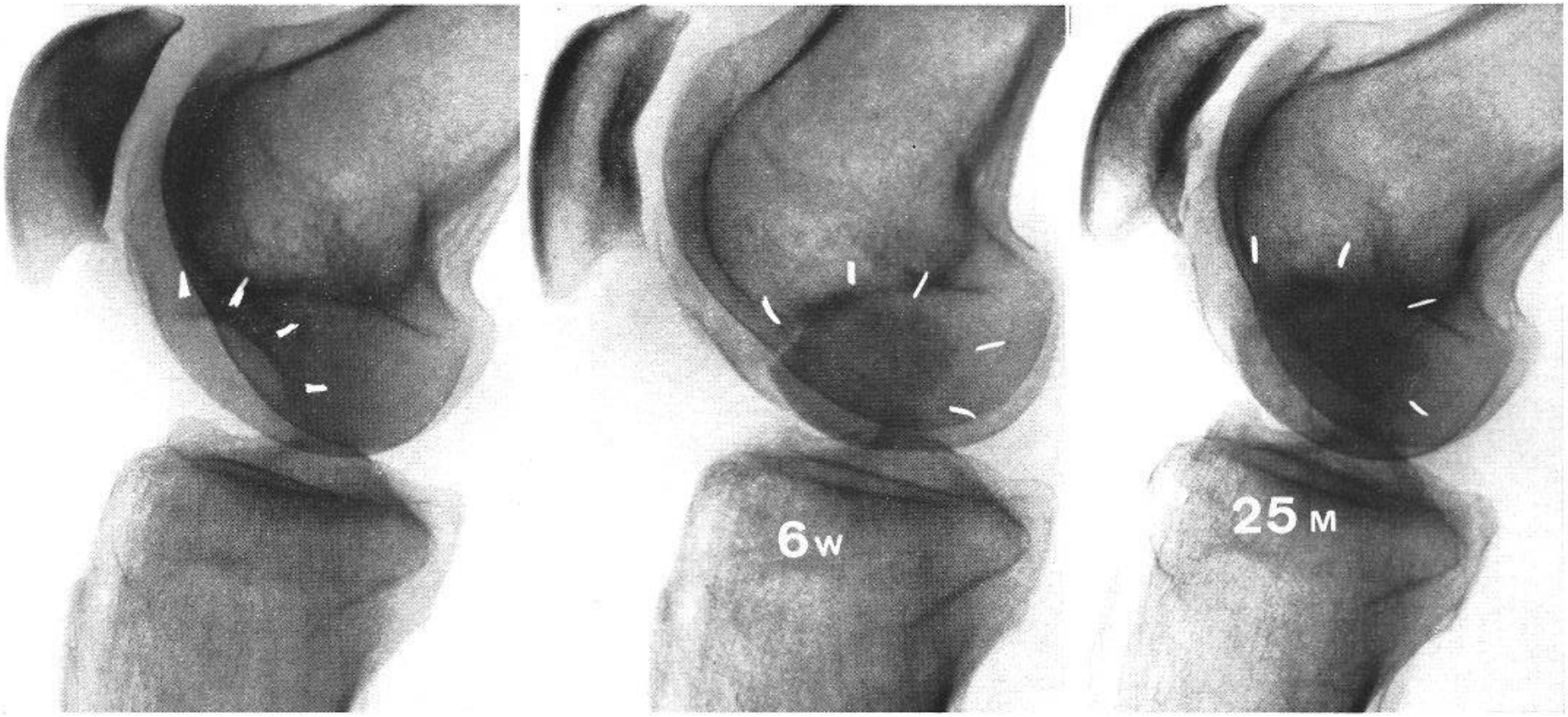

a b c

Abb. 2. Homologe Knorpel-Knochen-Transplantation bei Osteochondritis dissecans des Kniegelenks. – F. E., 46jähriger Patient mit Osteochondritis dissecans des medialen Femurkondylus des rechten Kniegelenks mit grosser Defektbildung. – a) Zustand vor der Operation, b) Zustand 6 Wochen nach Transplantation eines homologen Knorpel-Knochen-Transplantats aus der Knochenbank (Taluskopf), c) 25 Monate nach der Transplantation ist der Span gut eingeheilt. Ein vollständiger Umbau hat nach dieser Zeit jedoch nicht stattgefunden.

wesentliche Rolle, wie auch die Versuche von ENTIN u. Mitarb. [25] nach Transplantation von Metakarpophalangealgelenken bei Hunden zeigten. VOLKOV [71], OTTOLENGHI [54] und NILSONNE [53] empfehlen deshalb nach der Verpflanzung homologer Gelenkteile eine lange Entlastung von mindestens 10–12 Monaten.

Immerhin gelang es BUNCKE u. Mitarb. [11], im Tierversuch die sonst regelmässig zu beobachtenden degenerativen Veränderungen dadurch zu verhindern, dass sie bei der Transplantation durch Herstellung mikrovaskulärer Anastomosen die sofortige Revaskularisierung des Transplantats sicherten.

Neben der Gefahr der Knochennekrose und der Gelenkknorpeldegeneration besteht bei allen Gelenktransplantationen ein ganz erhebliches Infektionsrisiko.

Wie die verschiedenen Mitteilungen aus der Literatur zeigen, wurden in jüngster Zeit – im Gegensatz zu den Transplantationen LEXERS [46] – durchwegs homologe Transplantate aus der Knochenbank verwendet. Während nun die Temperaturen der üblichen Knochenbanken −15° bis −20° C betragen, schlug IMAMALIEV [35] auf Grund seiner Erfahrungen im Tierversuch eine primäre Tiefgefrierung auf −70° C für 24 Stunden mit anschliessender Aufbewahrung des Transplantats für einen Monat bei −20° C vor. Dies ist denn auch das Vorgehen von VOLKOV [71], der zweifellos die grösste Erfahrung auf dem Gebiet der Gelenktransplantation besitzt. Durch eine derartige Vorbehandlung wird aber jede Zelle des Transplantats abgetötet, was auch das Fehlen immunologischer Reaktionen erklärt (NILSONNE [53]).

Wenn auch die vor allem von den genannten russischen Orthopäden mitgeteilten funktionellen Resultate nach Gelenktransplantation als bisweilen sehr erstaunlich bezeichnet werden müssen, sind die anatomischen Resultate – röntgenologisch betrachtet – alles andere als zufriedenstellend. Aufgabe für die Zukunft wird es sein, das Transplantat lebend zu erhalten und durch Unterdrückung immunologischer Reaktionen und durch rasche Wiederherstellung der Zirkulation das Transplantat tatsächlich zu einem integrierten Teil des Empfängers zu machen. Dies ist um so wichtiger, als Gelenktransplantationen ja gerade für jüngere Individuen in Frage kommen, während wir heute für ältere Patienten in Form der Alloplastiken mit Metall- und Kunststoffprothesen für die meisten Gelenke einen ausgezeichneten Ersatz haben. Bei jüngeren Patienten hingegen sind wir – von einigen wenigen Ausnahmen abgesehen – nicht berechtigt, künstliche Gelenke einzusetzen.

Dieses Problem stellte sich dem Kieferchirurgen beispielsweise im Falle zweier Kinder im Alter von 5 und 7½ Jahren mit posttraumatischer, praktisch vollständiger Ankylose der Kiefergelenke. Da eine Versteifung und die daraus resultierende herabgesetzte Kautätigkeit zwangsläufig zur Unterentwicklung des Unterkiefers mit Retrognathie führt, musste eine Lösung des Problems der Remobilisierung der Kiefergelenke gefunden werden. In Zusammenarbeit mit der kieferchirurgischen Abteilung der Chirurgischen Universitätsklinik Basel (Leiter: Prof. B. SPIESSL) transplantierten wir bei diesen beiden Kindern an insgesamt drei Kiefergelenken die distalen zwei Drittel der 2. Zehe auf den Ramus ascendens des Unterkiefers als Ersatz für den Processus articularis. Das

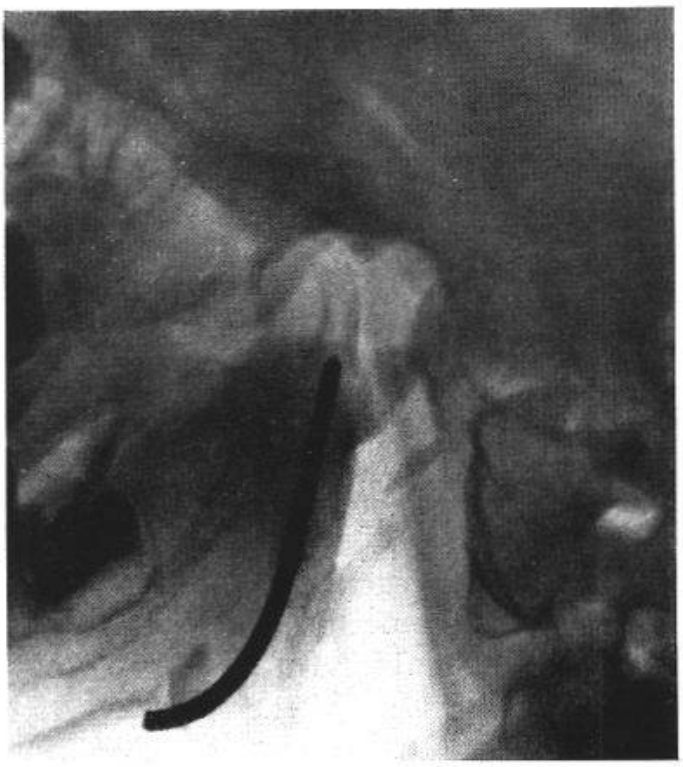

Abb. 3. Transplantation der Grundphalanx der 2. Zehe als Ersatz des Processus articularis des Unterkiefers bei Kiefergelenkankylose. – D. R., 7 ½jähriger Knabe. Linksseitiges Kiefergelenk nach Transplantation der Grundphalanx der 2. Zehe als Ersatz für den Processus articularis bei posttraumatischer Ankylose des linken Kiefergelenks. Fixation durch intramedulläre Kirschner-Drahtung.

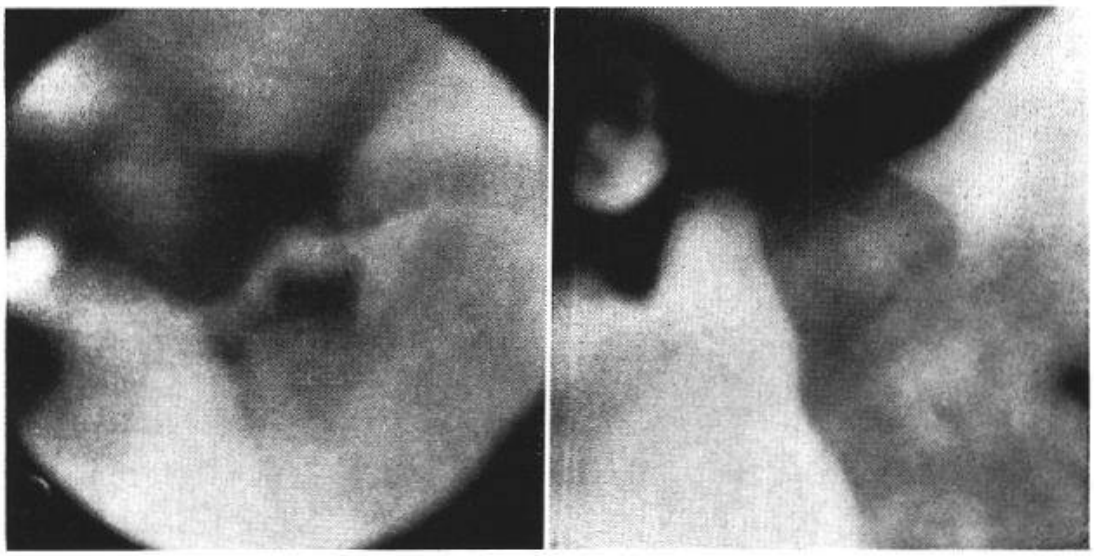

a b

Abb. 4. Transplantation der Grundphalanx der 2. Zehe als Ersatz des Processus articularis des Unterkiefers bei posttraumatischer Kiefergelenkankylose. – R. J.-P., 5jähriger Knabe. a) Posttraumatische Ankylose des rechten Kiefergelenkes. b) Zustand 6 Monate nach der Transplantation der Grundphalanx der 2. Zehe auf den Ramus ascendens mandibulae (Tomogramm).

funktionelle und auch das röntgenologische Resultat sind bei beiden Kindern ausgezeichnet, indem die normale Kautätigkeit wiederhergestellt und bis heute, d. h. ¾ Jahre nach dem Eingriff, auch erhalten werden konnte.

Wir versprechen uns für die Zukunft in anderen, ähnlich gelagerten Fällen ebenfalls Erfolg, da günstige Voraussetzungen für eine erfolgreiche Gelenktransplantation erfüllt sind, und zwar weil 1. die Transplantation autoplastisch ausgeführt wird, 2. das Transplantat relativ klein ist und damit eine Vaskularisierung eher im Bereich des Möglichen liegt, 3. eine einwandfreie stabile Osteosynthese in Form der intramedullären Fixation mit Kirschner-Draht die sofortige mechanische Beanspruchung des Transplantats ermöglicht und damit auch die funktionelle Anpassung von Anfang an in die Wege geleitet wird.

Zusammenfassung

Für die Transplantation von Knochen gelten grundsätzlich die gleichen Gesetze wie für diejenige anderer Organe. Die Antigenizität des Knochens ist jedoch relativ klein. Zur Verminderung der Antigenizität sind verschiedene Verfahren ausgearbeitet worden, so dass sowohl autologe als auch homologe und sogar heterologe Knochenspäne klinisch erfolgreich verwendet werden können. Die besten osteogenetischen Fähigkeiten besitzt aber zweifellos der autologe frische Spongiosaspan. Er besitzt auch die besten induktiven Eigenschaften, währenddem heterologe Späne wahrscheinlich nur als sogenanntes Klettergerüst dienen. Die Phasen, die bei jeder erfolgreichen Knochentransplantation durchlaufen werden, sind die Vaskularisierung, die Inkorporation, die Substitution und schliesslich der strukturelle Umbau des Transplantats.

Die Transplantation von Wachstumsknorpelgewebe steckt noch ganz in den Anfängen. Von einem gewissen Erfolg begleitet waren einzig autologe Transplantationen, wobei aber auch bei diesen ein vorzeitiger Verschluss des Wachstumsknorpels zu beobachten war. Im Gegensatz zur Transplantation von Knochengewebe ist das Überleben von Knorpelzellen Voraussetzung für einen Erfolg. Entscheidend ist deshalb eine rasche Wiederherstellung der Vaskularisation und Ernährung der Knorpelzellen.

Auch Gelenkknorpelgewebe sollte lebend transplantiert werden. Die relativ lange Überlebenszeit homologer Knorpeltransplantate hängt unter anderm damit zusammen, dass die Knorpelzelle durch Diffusion ernährt wird, weshalb auch die immunologische Reaktion minim ist. Trotz dieser grundsätzlich günstigen Voraussetzung spielen sich in homologen Gelenkknorpeltransplantaten aber sehr bald degenerative Veränderungen ab, und zwar speziell an den Stellen, die mechanischer Belastung ausgesetzt sind.

Die Transplantation ganzer oder halber Gelenke wurde bis heute in grösserem Rahmen vor allem von russischen Orthopäden durchgeführt. Eines der Hauptprobleme bildet jedoch die Vaskularisierung derart grosser Transplantate. Wenn auch die beschriebenen funktionellen Ergebnisse zum Teil erstaunlich gut sind, sind die anatomischen Resultate vornehmlich durch

ausgedehnte Nekrotisierung des Knochens und Degenerationen des Gelenkknorpels charakterisiert. Praktisch verwendet wurden vor allem tiefgefrorene Gelenktransplantate aus der Knochenbank. Aufgabe der Zukunft wird es sein, das Transplantat möglichst lebend zu erhalten und durch Unterdrückung immunologischer Reaktionen und durch rasche Wiederherstellung der Zirkulation das Transplantat zu einem integrierten Teil des Empfängers zu machen. Als Beispiel einer erfolgreichen Transplantation werden zwei Fälle erwähnt, bei denen die Grundphalanx der 2. Zehe als Ersatz des Processus articularis des Unterkiefers bei vollständiger Ankylosierung der Kiefergelenke transplantiert wurde.

Résumé

Pour la transplantation de tissu osseux, nous avons les mêmes règles fondamentales que pour la transplantation d'autres organes. L'action antigénique du tissu osseux est cependant relativement petite. Pour diminuer encore cette antigénicité l'on a imaginé différents procédés qui permettent l'utilisation de fragments osseux autologues ou homologues et même hétérologues. C'est toutefois le copeau frais autologue d'os spongieux qui possède les qualités ostéogénétiques les meilleures. Il a aussi les meilleures qualités inductives, alors que les fragments hétérologues ne servent que d'échafaudage. Les diverses phases que suit chaque transplantation osseuse réussie sont la vascularisation, l'incorporation, la substitution et enfin la transformation structurelle du transplant.

La transplantation de cartilage de croissance en est encore à ses débuts. N'ont montré un certain succès que les transplantations autologues, mais aussi dans ces cas l'on a pu observer une sclérose prématurée du cartilage de croissance. La survie des cellules cartilagineuses est une obligation pour garantir le succès de la transplantation, à l'encontre des transplantations osseuses. Et c'est pour cela qu'une révascularisation rapide assurant la nutrition de la cellule cartilagineuse est de toute importance.

Le tissu cartilagineux articulaire doit aussi être transplanté à l'état vivant. La survie relativement longue des transplants cartilagineux homologues dépend entre autre du fait que les cellules cartilagineuses sont nourries par diffusion, ce qui explique que les réactions immunologiques soient plus faibles. Malgré ces avantages, l'on voit apparaître dans les transplants de cartilage articulaire rapidement des réactions dégénératives, et ceci surtout aux endroits soumis à une surcharge mécanique.

La transplantation de toute une articulation, ou de la moitié d'une articulation, a été tentée surtout par des orthopédistes russes. Un des problèmes principaux a été la revascularisation de si grands transplants. Toutefois, même si les résultats fonctionnels décrits ont été étonnamment favorables, au point de vue anatomique l'on voit une nécrotisation étendue de l'os et une dégénérescence du cartilage articulaire. Au point de vue pratique, l'on a utilisé avant tout des transplants articulaires surgelés prélevés dans la banque des os. A l'avenir, il faudra maintenir avant tout le transplant

vivant, et en bloquant les réactions immunologiques et en réalisant une revascularisation rapide du transplant arriver à en faire aussi vite que possible une partie intégrante du récipiendaire. Comme exemple de transplantation réussie l'on cite deux cas dans lesquels la phalange basale du second orteil a été utilisée pour remplacer le processus articularis de la mâchoire inférieure lors d'une ankylose complète de l'articulation de la mâchoire.

Riassunto

Per il trapianto osseo valgono essenzialmente le stesse regole come per altri organi. Il valore antigenico dell'osso è relativamente piccolo. Al fine di diminuire tale valore si sono sviluppati diversi sistemi, tanto che in clinica si adoperarono con successo sia scheggie ossee autologhe che omologhe e persino delle eterologhe. Il trapianto con una scheggia di sostanza spugnosa ossea fresca ed autologa possiede senza dubbio le migliori qualità osteogenetiche. Esso possiede anche le qualità induttive più spiccate, mentre le scheggie eterologhe servono probabilmente solo per la cosidetta trama rampicante. Le fasi che si susseguiranno in ogni caso di trapianto osseo coronato da successo sono: la vascolarizzazione, l'incorporazione, la sostituzione ed infine la modificazione strutturale del trapianto.

Il trapianto di cartilagine dell'accrescimento si trova ancora agli inizi. Solo i trapianti autologhi furono coronati da un certo successo, ma anche in questi casi si osservò un'occlusione prematura della cartilagine di congiunzione. Al contrario di quello che si osserva all'occasione di trapianti di tessuto osseo, la sopravvivenza delle cellule cartilaginee è la premessa di ogni successo. Un rapido ripristino della vascolarizzazione e della nutrizione delle cellule cartilaginee è perciò della massima importanza.

Anche il tessuto cartilagineo articolare dovrebbe essere trapiantato vivente. Il periodo di sopravvivenza assai lungo dei trapianti cartilaginei omologhi dipende tra l'altro dal fatto che la cellula cartilaginea è nutrita per diffusione, ragion per cui anche la reazione immunologica è minima. Malgrado queste premesse essenzialmente favorevoli, nei trapianti di cartilagine articolare omologhi si trovano assai presto delle modificazioni di natura degenerativa, ciò specialmente in quei punti sottoposti a sforzi meccanici.

Il trapianto di intere o mezze articolazioni fu eseguito fino ad oggi in gran stile specialmente da specialisti ortopedici russi. Uno dei problemi maggiori è rappresentato dalla vascolarizzazione dei trapianti, data la loro grandezza. Anche se i risultati funzionali descritti sono in parte sorprendentemente buoni, i risultati anatomici sono caratterizzati specialmente da necrosi estese dell'osso e degenerazione della cartilagine articolare. Quasi sempre si adoperarono trapianti articolari congelati, provenienti dalla banca dell'osso. Compito del futuro sarà di ottenere dei trapianti possibilmente viventi e di trasformare il trapianto in una parte integrale dell'ospite, cercando di diminuire le reazioni immunologiche e di ripristinare la circolazione al più presto possibile. Quale esempio di un trapianto coronato da successo si accenna a due

casi in cui la falange prossimale del secondo dito del piede fu trapiantata per sostituire il processus articularis della mandibola inferiore in un caso di anchilosi totale della mascella.

Summary

For the transplantation of bones the same rules hold true as for other organs. The antigenicity of bones is relatively small. To diminish the antigenicity, different procedures have been worked out so that both autologue and homologue and even heterologue bone splinters can be used with clinical success. The best osteogenetic properties are undoubtedly found in autologue fresh spongiosa tissue. It provides the best inductive properties, while heterologue splinters probably only serve as so-called climbing supports. The phases which are followed in every successful bone transplantation are vascularisation, incorporation, substitution and finally structural remodeling of the transplant.

The transplantation of growth cartilage tissue is only at its initial stage. A certain success was had with autologue transplantations only, whereby also precocious closing of the growth cartilage was seen. In contrast to the transplantation of bone tissue the survival of cartilage cells is a prerequisite for success. It is therefore essential to ensure a rapid restoration of vascularisation and nutrition of the cartilage cells.

Also joint cartilage tissue should be transplanted living. The relatively long survival time of homologue cartilage transplants depends upon the cartilage cells being fed by diffusion, and therefore the immunological reaction is minimal. Inspite of these basic conditions, there are in homologue joint cartilage transplants very soon degenerative changes, especially at the point of mechanical strain.

Transplantation of whole or half joints have up to now been made chiefly by Russian orthopaedic surgeons. One of the main problems is the vascularisation of such large transplants. If the functional results described are partly surprisingly good, the anatomical results mostly show wide-spread necrotisation of the bone and degeneration of the joint cartilage. In practice deep-frozen joint transplants from the bone bank are generally used. It is a task for the future to preserve the transplant living, and by suppression of immunological reactions and by rapid restoration of circulation to make the transplant an integrated part of the receiver. As example of successful transplantation, two cases are cited in which the proximal phalanx of toe II was transplanted to replace the processus articularis of the lower jaw by full ankylosation of the jaw joint.

1. Anderson K. J., LeCocq J. F., Akeson W. H. und Harrington P.: End-point results of processed heterogenous, autogenous, and homogenous bone transplants in the human. A histologic study. Clin. Orthop. *33*, 220 (1964).
2. Arora B. K. und Laskin D. M.: Sex chromatin as a cellular label of osteogenesis by bone grafts. J. Bone Jt Surg. *46-A*, 1269 (1964).

3. Axhausen G.: Über den histologischen Vorgang bei der Transplantation von Gelenkenden, insbesondere über die Transplantationsfähigkeit von Gelenkknorpel und Epiphysenknorpel. Langenbecks Arch. klin. Chir. *99*, 1 (1912).
4. Bacsisch P. und Wyburn G. M.: The significance of the mucoprotein content on the survival of homografts of cartilage and cornea. Proc. roy. Soc. Edinb. B *62*, 321 (1947).
5. Bassett C. A. L. und Packard A. G. jr.: A clinical assay of cathode ray sterilized cadaver bone grafts. Acta orthop. scand. *28*, 198 (1959).
6. Bassett C. A. L. und Creighton D. K.: A comparison of host response to cortical autografts and processed calf heterografts. J. Bone Jt Surg. *44-A*, 842 (1962).
7. Bauermeister A.: Experimentelle Grundlagen für den Aufbau einer neuen Knochenbank. H. Unfallheilk., Beiheft *58* (1958).
8. Bohr H., Ravin H. O. und Werner H.: The osteogenic effect of bone transplants in rabbits. J. Bone Jt Surg. *50-B*, 866 (1968).
9. Brooks D. B., Heiple K. G., Herndon C. H. and Powell A. E.: The effect of various methods of storage and sterilization on the antigenicity of the bone homograft. J. Bone Jt Surg. *44-A*, 1021 (1962).
10. Bruckschen E.: Erfahrungen mit der Knochenbank. Verh. dtsch. orthop. Ges. *43*, 54 (1955).
11. Buncke H. J., Daniller A. I., Schulz W. P. und Chase R. A.: The fate of autogenous whole joints transplanted by microvascular anastomoses. Plast. reconstr. Surg. *39*, 333 (1967).
12. Burwell R. G. und Gowland G.: Studies in the transplantation of bone. III: The immune responses of lymph nodes draining components of fresh homologous cancellous bone and homologous bone treated by different methods. J. Bone Jt Surg. *44-B*, 131 (1962).
13. Burwell R. G.: Biological mechanism in foreign bone transplantation. Modern Trends in Orthopaedics *4*, 138 (1964).
14. Bürkle de la Camp H.: Die Untersuchungsbefunde von zwei homoplastisch verpflanzten Kniegelenken. Zbl. Chir. *217*, 109 (1929).
15. Bush L. F. und Garber C. Z.: The bone bank. J. Amer. med. Ass. *137*, 588 (1948).
16. Calandruccio R. A. und Gilmer W. S.: Proliferation, regeneration and repair of articular cartilage of immature animals. J. Bone Jt Surg. *44-A*, 431 (1962).
17. Campbell C. J., Ishida H., Takahashi H. und Kelly F.: The transplantation of articular cartilage. J. Bone Jt Surg. *45-A*, 1579 (1963).
18. Cauchoix J. und Duriez J.: Contrôle à longue échéance de trois greffons osseux hétérogènes chez l'homme. Rev. Orthop. *51*, 121 (1965).
19. Chalmers J.: Transplantation immunity in bone homografting. J. Bone Jt Surg. *41-B*, 160 (1959).
20. Chesterman P. J. und Smith A. U.: Homotransplantation of articular cartilage and isolated chondrocytes. J. Bone Jt Surg. *50-B*, 184 (1968).
21. De Palma A. F., Sawyer B. und Hoffman J. D.: Fate of osteochondral grafts. Clin. Orthop. *22*, 217 (1962).
22. De Palma A. F., Tsaltas Th. und Mauler G. G.: Viability of osteochondral grafts as determined by uptake of S^{35}. J. Bone Jt Surg. *45-A*, 1565 (1963).
23. De Palma A. F., McKeever C. J. und Subin J. K.: Process of repair of articular cartilage demonstrated by histology and autoradiography with tritiated thimidine. Clin. Orthop. *48*, 229 (1966).
24. Ehalt W.: Bisherige Erfahrungen mit dem plastischen Ersatz von Gelenkknorpel aus der Knochenbank. Verh. dtsch. orthop. Ges. *87*, 107 (1956).
25. Entin M. A., Alger J. R. und Baird R. M.: Experimental and clinical transplantation of autogenous whole joints. J. Bone Jt Surg. *44-A*, 1518 (1962).
26. Fell H. B. P.: Skeletal development in tissue culture, in: Biochemistry and physiology of bone (ed. by G. H. Bourne), chap. 14. Academic Press Inc., New York 1956.

27. Guilleminet M., Stagnara P., Dubost-Perret T., Schnepp J., Barone R., Valentin F. und Larcher A.: La cryodesiccation des os de banque. Rev. Chir. orthop. *43*, 451 (1957).
28. Harris W. R., Martin R. und Tile M.: Transplantation of epiphyseal plates. J. Bone Jt Surg. *47-A*, 897 (1965).
29. Heiple K. G., Chase S. W. und Herndon Ch. H.: A comparative study of the healing process following different types of bone transplantation. J. Bone Jt Surg. *45-A*, 1593 (1963).
30. Heller E.: Experimentelle Untersuchungen über die Transplantation des Intermediärknorpels in Form der halbseitigen Gelenktransplantation. Langenbecks Arch. klin. Chir. *104*, 843 (1914).
31. Heller E.: Versuche über die Transplantation der Knorpelfuge. Langenbecks Arch. klin. Chir. *109*, 1 (1918).
32. Herndon C. H. und Chase S. W.: Experimental studies in the transplantation of whole joints. J. Bone Jt Surg. *34-A*, 564 (1952).
33. Huggins C. B.: The formation of bone under the influence of epithelium of the urinary tract. Arch. Surg. *22*, 377 (1931).
34. Huggins C. B.: The composition of bone and the function of the bone cell. Physiol. Rev. *17*, 119 (1937).
35. Imamaliev A.: Homologous joint transplantation (russisch). Edit. Medicina, Moscow 1964, zit. von Nilsonne [53].
36. Inclan A.: The use of preserved bone graft in orthopaedic surgery. J. Bone Jt Surg. *24*, 81 (1942).
37. Judet H.: Essai sur la greffe des tissus articulaires. C. R. Acad. Sci. (Paris) *146*, 193 und 600 (1908).
38. Karges D. E., Anderson K. J., Dingwall J. A. und Jowsey J.: Experimental evaluation of processed heterogenous bone transplants. Clin. Orthop. *29*, 230 (1963).
39. Knöfler A. und Matzen P. F.: Experimentelles zur Epiphysentransplantation. Orthop. u. Traumatol. *2*, 1 (1960).
40. Korzsh A. A.: Bone plastic operation in extensive bone defects of the upper extremity. XIe Congrès Société internat. de chirurgie orthopédique et de traumatologie, Mexico 1969.
41. Kovalenko D. G. und Vereshchagin A. P.: Homografts in reconstructive surgery for tuberculosis of joints (russisch). Vestn. Khir. *9*, 93 (1966). zit. Excerpta med. (Amst.) Sect. IX B *12*, 1059 (1967).
42. Kuhlmann R. E. und Miller J. A.: The initial postmortem biochemical changes that occur in epiphyseal cartilage. Clin. Orthop. *42*, 191 (1965).
43. Landells J. W.: The reactions of injured human articular cartilage. J. Bone Jt Surg. *39-B*, 548 (1957).
44. Lerch H.: Die Konservierung von Kalbsknochen in Cialit und Thiocid. Chirurg *28*, 309 (1957).
45. Levander G.: A study of bone regeneration. Surg. Gynec. Obstet. *67*, 705 (1938).
46. Lexer E.: Über Gelenktransplantation. Langenbecks Arch. klin. Chir. *90*, 263 (1909).
47. Losee F. L. und Hurley L. A.: Bone treated with ethylenediamine as a successful foundation material in cross species bone grafts. Nature (Lond.) *177*, 1032 (1956).
48. Maatz R.: Klinische Erfahrungen mit dem eiweissarmen Tierspan. Langenbecks Arch. klin. Chir. *292*, 831 (1959).
49. Maatz R.: Die Behandlung der Innenknöchel-Pseudarthrose mit einem T-Span Bruns' Beitr. klin. Chir. *203*, 1 (1961).
50. Medawar P. B.: The behavior and fate of skin autografts and skin homografts in rabbits. J. Anat. (Lond.) *79*, 176 (1944).
51. Meek'ren J.: Observationes medico-chirurgicales. Amsterdam 1682.
52. Merle d'Aubigné R., Méasy R. und Thomine J.-M.: La résection dans le traitement des tumeurs des os. Rev. Orthop. *52*, 305 (1966).

53. Nilsonne U.: Homologous joint-transplantation in man. Acta orthop. scand. *40*, 429 (1969).
54. Ottolenghi C. E.: Massive osteoarticular bone grafts. J. Bone Jt Surg. *48-B*, 646 (1966).
55. Pap K. und Krompecher S.: Arthroplasty of the knee, experimental and clinical experiences. J. Bone Jt Surg. *43-A*, 523 (1961).
56. Pappas A. M. und Beisaw N. E.: Bone transplantation: Correlation of physical and histologic aspects of graft incorporation. Clin. Orthop. *61*, 79 (1968).
56a. Peer L. A.: Transplantation of tissues, Vol. I. Williams & Wilkins, Baltimore 1955.
57. Pieron A. P., Bigelow D. und Hamonic M.: Bone grafting with Boplant. J. Bone Jt Surg. *50-B*, 364 (1968).
58. Ray R. D. und Sabet T. Y.: Bone grafts: Cellular survival versus induction. J. Bone Jt Surg. *45-A*, 337 (1963).
59. Ray R. D.: A critical appraisal of bone grafts and bone implants. Clin. Orthop. *44*, 229 (1966).
60. Reynolds F. C. und Oliver D. R.: Clinical evaluation of the merthiolate bone bank. J. Bone Jt Surg. *31*, 792 (1949).
61. Ring P. A.: Transplantation of epiphyseal cartilage. An experimental study. J. Bone Jt Surg. *37-B*, 642 (1955).
62. Silfverskjöld N.: Über Längenwachstum der Knochen und Transplantation von Epiphysenscheiben. Acta chir. scand. *75*, 77 (1934).
63. Trueta J. und Morgan J. D.: The vascular contribution to osteogenesis. I. Studies by the injection method. J. Bone Jt Surg. *42-B*, 97 (1960).
64. Trueta J. und Little K.: The vascular contribution to osteogenesis. II. Studies with the electron microscope. J. Bone Jt Surg. *42-B*, 367 (1960).
65. Trueta J. und Amato V. P.: The vascular contribution to osteogenesis. III. Changes in the growth cartilage caused by experimentally induced ischaemia. J. Bone Jt Surg. *42-B*, 571 (1960).
66. Urist M. R.: The physiological basis of bone graft surgery with special reference to the theory of induction. Clin. Orthop. *1*, 207 (1953).
67. Urist M. R.: Surface-decalcified allogeneic bone (SDAB) implants. Clin. Orthop. *56*, 37 (1968).
68. Urist M. R. und Adams P.: Cartilage or bone induction by articular cartilage. J. Bone Jt Surg. *50-B*, 198 (1968).
69. Virchow R.: Zellpathologie. 1858.
70. Vittali H. P.: Die biologischen Grundlagen der Knochentransplantation. Z. Orthop. *99*, 146 (1964).
71. Volkov M. V.: The problem of the homografting of joints and bony elements of joints. Extrait du Xe Congrès de la Société internat. de chirurgie orthopédique et de traumatologie, Paris 1966.
72. Wagner H.: Traitement opératoire de l'ostéochondrite disséquante, cause de l'arthrite déformante du genou. Rev. Chir. orthop. *50*, 335 (1964).
73. Willians J. B. und Irvine J. W.: Preparation of the inorganic matrix of bone. Science *119*, 771 (1954).
74. Woolf J. I. und Walker A. E.: Int. Abstr. Surg. *81*, 1 (1945).

Adresse des Autors: PD. Dr. E. Morscher, Leiter der Orthopädisch-Traumatologischen Abteilung, Chirurgische Universitätsklinik, CH-4000 Basel.