Zeitschrift: Bulletin der Schweizerischen Akademie der Medizinischen Wissenschaften = Bulletin de l'Académie suisse des sciences médicales = Bollettino dell' Accademia svizzera delle scienze mediche

Herausgeber: Schweizerische Akademie der Medizinischen Wissenschaften

Band: 26 (1970)

Rubrik: Diskussion

Nutzungsbedingungen

Die ETH-Bibliothek ist die Anbieterin der digitalisierten Zeitschriften auf E-Periodica. Sie besitzt keine Urheberrechte an den Zeitschriften und ist nicht verantwortlich für deren Inhalte. Die Rechte liegen in der Regel bei den Herausgebern beziehungsweise den externen Rechteinhabern. Das Veröffentlichen von Bildern in Print- und Online-Publikationen sowie auf Social Media-Kanälen oder Webseiten ist nur mit vorheriger Genehmigung der Rechteinhaber erlaubt. Mehr erfahren

Conditions d'utilisation

L'ETH Library est le fournisseur des revues numérisées. Elle ne détient aucun droit d'auteur sur les revues et n'est pas responsable de leur contenu. En règle générale, les droits sont détenus par les éditeurs ou les détenteurs de droits externes. La reproduction d'images dans des publications imprimées ou en ligne ainsi que sur des canaux de médias sociaux ou des sites web n'est autorisée qu'avec l'accord préalable des détenteurs des droits. En savoir plus

Terms of use

The ETH Library is the provider of the digitised journals. It does not own any copyrights to the journals and is not responsible for their content. The rights usually lie with the publishers or the external rights holders. Publishing images in print and online publications, as well as on social media channels or websites, is only permitted with the prior consent of the rights holders. Find out more

Download PDF: 10.12.2025

ETH-Bibliothek Zürich, E-Periodica, https://www.e-periodica.ch

DISKUSSION

W. WEGMANN (Pathologisches Institut der Universität Zürich): Allotransplantate der Mitralklappe zeigen im wesentlichen die gleichen Veränderungen wie Klappenplastiken aus autogenetischem Fasziengewebe. Aus dem Tierversuch (BERNHARD u. Mitarb. 1966) mit einer Beobachtungszeit bis zu 7 ½ Monaten ergibt sich beim Hund, kurz skizziert, folgender Ablauf: Nach einem initialen Klappenödem bilden sich oberflächliche Fibrinauflagerungen. Diese werden in den folgenden Tagen durch offenbar vom Blut her einwandernde Monozyten organisiert. Innerhalb weniger Wochen wird die neugebildete Oberflächenschicht in faserreiches Bindegewebe umgewandelt. Das

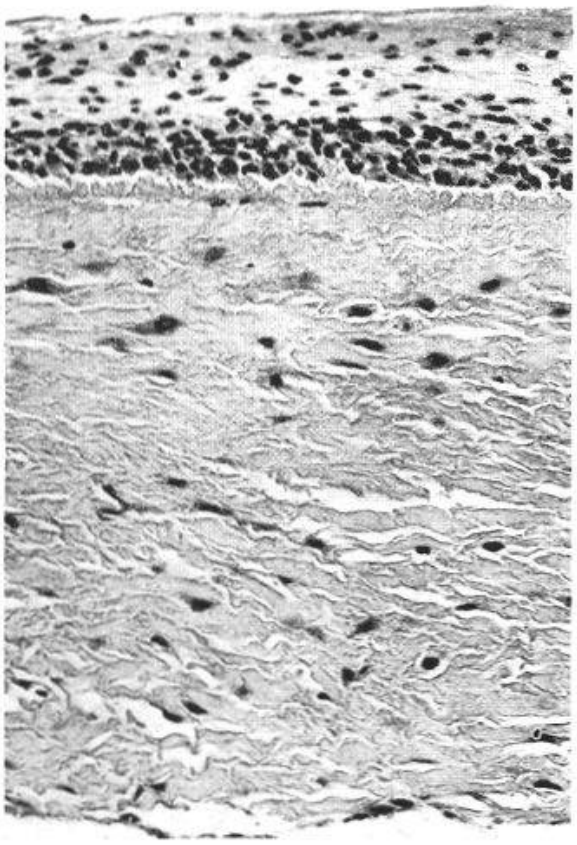

Abb. 1.

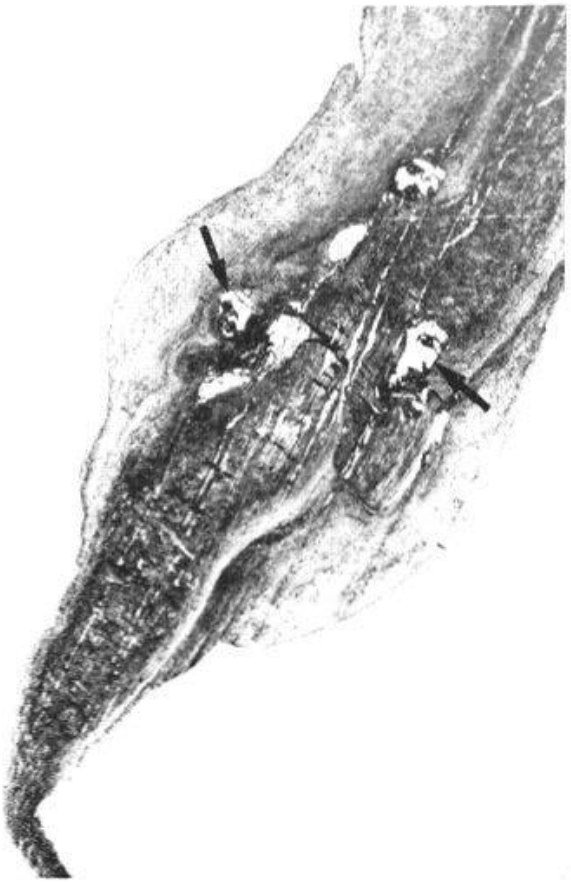

Abb. 2.

Abb. 1. Experimentelle allogenetische Mitralklappentransplantation beim Hund: Neugebildete, zellreiche Oberflächenschicht 2 Monate nach Klappentransplantation. Ursprüngliches Klappengewebe mit erhaltener Kernfärbung, infiltratfrei. – MB Nr. 8648/67, Vergr. 250×.

Abb. 2. 4 ½ Monate altes Mitralklappen-Allotransplantat. Ein Bindegewebspannus schiebt sich von den Nahtstellen (→) auf beide Klappenseiten vor. – V. Theresa, 42jährig, MB Nr. 538/67, Vergr. 10×.

ursprüngliche Klappengewebe bleibt erhalten. Es zeigt wohl herdförmige Nekrosen, jedoch nie mononukleäre Infiltrate (Abb. 1). Die Klappen heilen in der Regel komplikationslos ein und werden von einem glatten Endothel überzogen. Die transplantierten Papillarmuskelspitzen werden rasch nekrotisch und anschliessend durch einsprossendes Granulationsgewebe, das sich sekundär in Narbengewebe umwandelt, an das Myokard fixiert.

Dass die Einheilung des Papillarmuskels aber auch einmal ausbleiben oder durch Fremdkörpergranulationsgewebe gestört werden kann, zeigt der von Prof. Å. Senning erwähnte Fall einer 42jährigen Patientin, die 4½ Monate nach Klappenersatz an einem Papillarmuskelausriss starb. Die Klappe selbst war makroskopisch intakt. Histologisch ist das ursprüngliche Klappengewebe erhalten, stellenweise allerdings kernlos. Auf beiden Breitseiten schiebt sich von den Nahtstellen her ein Bindegewebspannus vor, der oberflächlich und in den tieferen Schichten noch Fibrinablagerungen enthält (Abb. 2).

Klappenallotransplantate werden vom Empfänger weitgehend toleriert. Dafür dürften folgende Faktoren verantwortlich sein: 1. Klappengewebe hat wie andere bradytrophe Gewebe eine geringe antigene Potenz. 2. Die Herzklappen sind gefässlos. Immunaktive Lymphozyten können nicht direkt ins Gewebe eindringen. 3. Das Transplantat wird rasch mit einer Fibrinschicht überzogen, die anschliessend durch wirtseigene Zellen organisiert wird. Das fremde Klappengewebe wird so durch neugebildetes, körpereigenes Gewebe vom Blutstrom isoliert.

Bernhard A., Senning Å., Gander M., Schad N., Stucky J. und Pfenninger E.: Funktionelle und morphologische Ergebnisse der experimentellen Homotransplantation der Mitralklappe. Thoraxchirurgie *14*, 94 (1966).