Zeitschrift: Bulletin der Schweizerischen Akademie der Medizinischen Wissenschaften = Bulletin de l'Académie suisse des sciences médicales = Bollettino dell' Accademia svizzera delle scienze mediche

Herausgeber: Schweizerische Akademie der Medizinischen Wissenschaften

Band: 26 (1970)

Artikel: Herzklappenverpflanzung

Autor: Senning, Å

DOI: https://doi.org/10.5169/seals-307825

Nutzungsbedingungen

Die ETH-Bibliothek ist die Anbieterin der digitalisierten Zeitschriften auf E-Periodica. Sie besitzt keine Urheberrechte an den Zeitschriften und ist nicht verantwortlich für deren Inhalte. Die Rechte liegen in der Regel bei den Herausgebern beziehungsweise den externen Rechteinhabern. Das Veröffentlichen von Bildern in Print- und Online-Publikationen sowie auf Social Media-Kanälen oder Webseiten ist nur mit vorheriger Genehmigung der Rechteinhaber erlaubt. Mehr erfahren

Conditions d'utilisation

L'ETH Library est le fournisseur des revues numérisées. Elle ne détient aucun droit d'auteur sur les revues et n'est pas responsable de leur contenu. En règle générale, les droits sont détenus par les éditeurs ou les détenteurs de droits externes. La reproduction d'images dans des publications imprimées ou en ligne ainsi que sur des canaux de médias sociaux ou des sites web n'est autorisée qu'avec l'accord préalable des détenteurs des droits. En savoir plus

Terms of use

The ETH Library is the provider of the digitised journals. It does not own any copyrights to the journals and is not responsible for their content. The rights usually lie with the publishers or the external rights holders. Publishing images in print and online publications, as well as on social media channels or websites, is only permitted with the prior consent of the rights holders. Find out more

Download PDF: 05.12.2025

ETH-Bibliothek Zürich, E-Periodica, https://www.e-periodica.ch

Aus der Chirurgischen Klinik A der Universität Zürich – Direktor: Prof. Å. Senning

Herzklappenverpflanzung

Å. Senning

Rekonstruktive Operationen an Herzklappen sind meistens schwierig und oft unmöglich. Darum werden deformierte Klappen vorwiegend entfernt und durch künstliche ersetzt. Man erreicht damit eine gute, wenn auch nicht ideale Klappenfunktion. Die wesentlichsten Komplikationen sind Thromboembolien, Endokarditis und durch schlechte Einheilung verursachte Regurgitation zwischen Klappe und Empfängerklappenring. Weiter treten Abnutzungsphänomene an den Prothesen selbst auf, so dass diese nach 4–10 Jahren ersetzt werden müssen. Um die Thromboemboliekomplikationen, die in 20–30% im Mitralostium und in 3–29% im Aortenostium auftreten, zu vermeiden, müssen dem Patienten Antikoagulantien verabreicht werden, was ebenfalls zu Komplikationen führen kann. Man hat deshalb versucht, die Herzklappen durch biologische Gewebe zu ersetzen, und hat sowohl autologe als auch homologe und sogar heterologe Klappen und Gewebe verwendet.

Autologe Transplantationen

Da die *Pulmonalklappen* die gleichen qualitativen Eigenschaften aufweisen wie die *Aortenklappen*, hat Ross [8] bei einer Serie von Patienten die Aortenklappe durch die eigene Pulmonalklappe ersetzt und in die weniger beanspruchte pulmonale Position ein Homotransplantat eingepflanzt. Diese Operation ist zeitraubend und kompliziert, erzielt aber eine ideale Aortenklappenfunktion. Von relativ geringem Nachteil ist die eventuell auftretende Insuffizienz an der homotransplantierten Pulmonalklappe.

Verschiedene faszienähnliche Gewebe im Körper wurden für den Herzklappenersatz ausprobiert. Aus *Perikard* gebildete Klappen führten wegen Schrumpfung und Insuffizienz immer zu Misserfolg. Unsere Versuche mit der hinteren *Rectus-abdominis-Scheide* waren vielversprechend, aber es erwies sich als schwierig, genügend Gewebe zu beschaffen. Experimentelle Versuche mit autologer *Fascia lata* zeigten, dass dieses Gewebe Qualitäten aufweist, die den Klappenersatz erlauben. Seit 1962 wurden in Zürich bei 177 Patienten die Aortenklappen durch Fascia lata ersetzt. Bei 56 Patienten wurde Fascia lata zum partiellen Ersatz oder zur Verlängerung der Klappen

Tabelle 1
Aortenklappenersatz mit Fascia lata (FL) (177 Patienten)

	Nur FL	FL + Zusatzeingriffe	Total
Totalersatz	88	33	121
Partieller Ersatz	35	21	56
	123	54	177

Tabelle 2
Zusatzeingriffe bei Aortenklappenersatz mit Fascia lata

Mitral-Anuloplastik und/oder Kommissurotomie	40
Künstliche Prothese	4
Homotransplantat	1
Mitral-Ionescu + künstliche Trikuspidalprothese	1
Trikuspidal-Anuloplastik	2
Verschluss ASD	1
Verschluss VSD	1
Exzision einer subvalvulären Aortenstenose	1
Dacron-Prothese der Aorta ascendens	3

Tabelle 3
Ursachen der Frühmortalität nach Aortenklappenersatz mit Fascia lata (21 Patienten)

Myokardversagen	9
Verletzung einer Koronararterie	3
Zerebrale Komplikation	3
Blutung	2
Nierenversagen	1
Lungenödem	1
Infektion	2

verwendet. Bei den übrigen wurden die Klappen exzidiert und in toto durch Fascia lata ersetzt (Tab. 1). Bei 54 dieser 177 Patienten wurden zusätzliche kardiale Eingriffe ausgeführt, bei 50 Patienten waren 2–3 Klappenoperationen notwendig (Tab. 2). Die Fascia lata wird nach sorgfältiger Säuberung von Fett und fibrösem Gewebe mit einer fortlaufenden 000 Mersilen-Naht anstelle der alten Klappen eingenäht (Abb. 1). Diese Operation ist etwas komplizierter als das Ersetzen mit künstlichen Klappen.

Die Totalmortalität der gesamten Gruppe ist 12% (Tab. 3), also ähnlich wie beim Aortenklappenersatz in andern Serien guter Kliniken. In der reinen Aortenklappenersatzgruppe hatten wir aber im letzten Jahr bei 23 Ein-

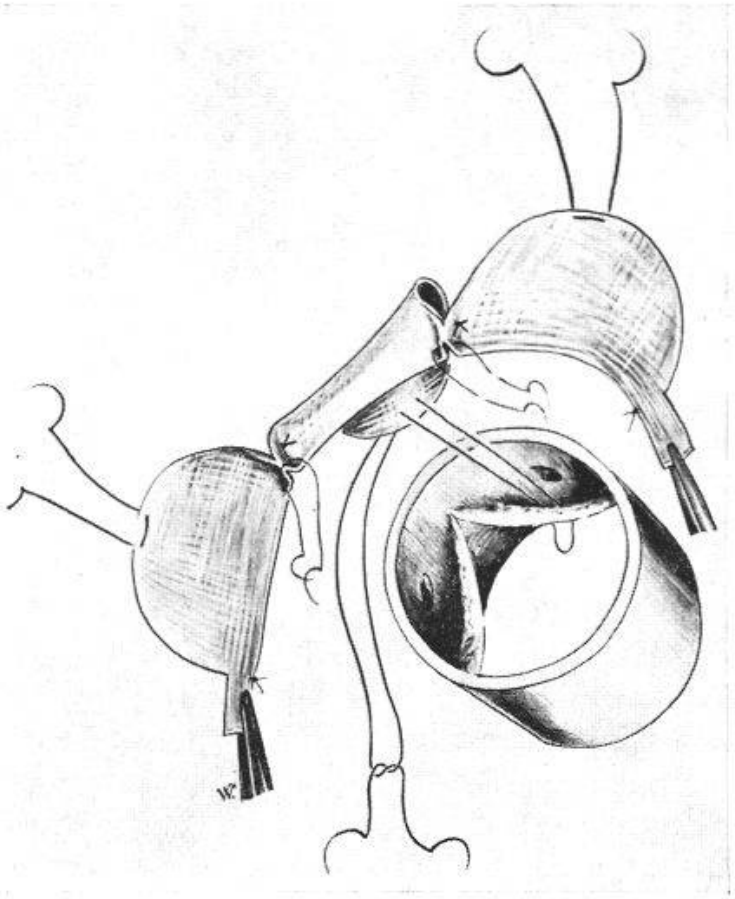

Abb. 1. Ersatz der Aortenklappe durch eine aus autologer Fascia lata geformte Klappe: Schema des Operationssitus.

Tabelle 4

Ursachen der Spättodesfälle nach Fascia-lata-Ersatz (28 Patienten)

Bakterielle Endokarditis	8
Rezidiv einer rheumatischen Endokarditis	2
Sekundenherztod	6
Herzversagen	5
Nach Reoperation	3
Hepatitis	2
Lungenembolie	1
Unbekannt	1

griffen keinen Todesfall. Ausserdem war die Operationsmortalität in keinem Fall von der Funktion der Fascia-lata-Klappe abhängig.

Während einer postoperativen Nachkontrollzeit von durchschnittlich 4 Jahren sind 28 der 177 Patienten gestorben, 8 davon infolge von bakterieller Endokarditis und 2 weitere wegen eines Rezidivs der rheumatischen Endokarditis (Tab. 4). Die Endokarditis war also bis vor kurzem ein schwieriges Problem, aber seit 1967 ist nur noch eine einzige aufgetreten, was mit der Einführung von Kanamycin-Spülung des Operationsfeldes zusammenhängt.

Tabelle 5
Indikationen zur Reoperation nach Aortenklappenersatz mit Fascia lata
(11 Reoperationen bei 10 Patienten)

Schwere Aorteninsuffizienz wegen	
Riss der Nahtlinie	4 Fälle
Schrumpfung der FL-Klappen	3 Fälle
bakterieller Endokarditis	2 Fälle
Aneurysma der Aorta ascendens	2 Fälle

Die 6 Fälle von Sekundenherztod und die 5 Fälle mit progressiver Herzinsuffizienz sind der Auswahl des Patientengutes zuzuschreiben; sie belasten vor allem die Gruppe mit Ersatz von 2–3 Klappen.

Nach Fascia-lata-Ersatz sind keine späten thromboembolischen Komplikationen aufgetreten. Verkalkungen in der Fascia lata wurden weder histologisch noch röntgenologisch festgestellt. 10 Patienten wurden an der Aortenklappe reoperiert (Tab. 5). Bei totalem Fascia-lata-Ersatz waren nach einem Jahr 87% der Patienten arbeitsfähig. 83% von den bis Ende 1968 operierten 141 Patienten hatten keine oder nur eine mässige Aortenregurgitation (Abb. 2). Von dieser Gruppe wiesen nur 3% eine schwere Insuffizienz auf, von den Patienten mit Verlängerungsplastiken oder partiellem Fascia-lata-Ersatz hingegen 13%. Ein weiterer Nachteil der Verlängerungsplastiken ist die Tendenz, sich einzurollen und fibrotisch zu verdicken. Dieses letztgenannte Verfahren wird deshalb nicht mehr angewendet.

Fascia lata ist immer in genügender Menge vorhanden, und es bestehen keine immunologischen Probleme. Die daraus geformten Klappen sind aber ein wenig dicker und weniger beweglich als intakte natürliche Klappen (Abb. 3). Dies verursacht oft einen frühsystolischen Gradienten über der Klappe und auch eine frühdiastolische Regurgitation, die sich bei der Kineangiographie als leichte Kontrastanfärbung der Ausflussbahn der linken Kammer präsentiert.

Wenn die Klappe bei der Operation nicht vollständig von Fett und lockerem fibrösem Gewebe gereinigt wird, entsteht auf der Klappe eine leichte thrombotische Auflagerung, die durch fibröses Gewebe organisiert wird, was zur Verdickung der Klappe führt.

Da der Klappenersatz mit Fascia lata technisch verhältnismässig schwierig ist, haben Ionescu und Ross [8] ein Gerüst konstruiert, auf welches Fascia lata präoperativ aufgenäht wird. Dieses Gerüst erlaubt auch den Ersatz der *Mitral*klappe mit Fascia lata. Bis jetzt wurden ungefähr 150 solcher Prothesen eingenäht. Die vorläufigen Resultate sind vielversprechend.

Homologe Transplantationen

Ideale hämodynamische Verhältnisse können nur dadurch zustande gebracht werden, dass man Form und Funktion der natürlichen Klappe er-

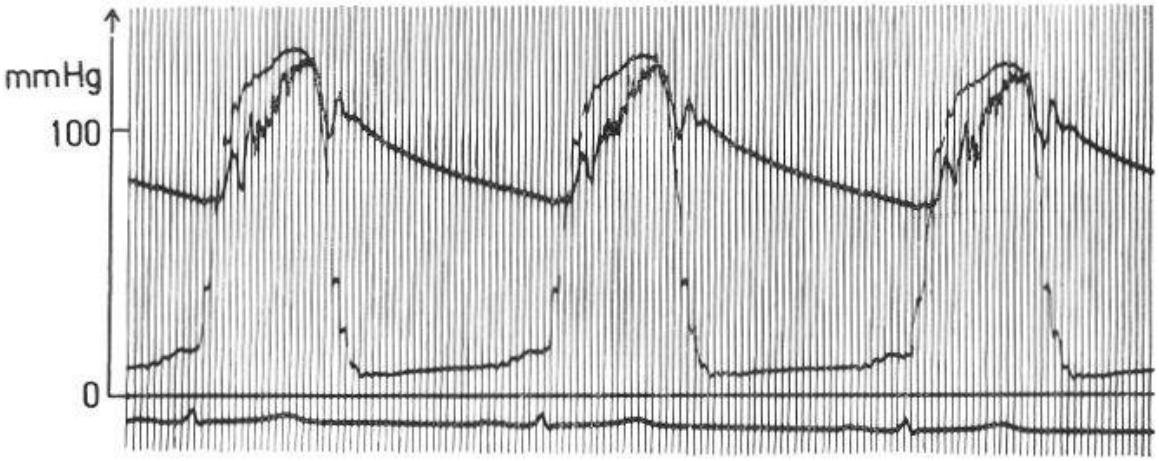

Abb. 2. Ventrikeldruck und Aortendruck nach Fascia-lata-Plastik: keine Insuffizienz der neuen Aortenklappe.

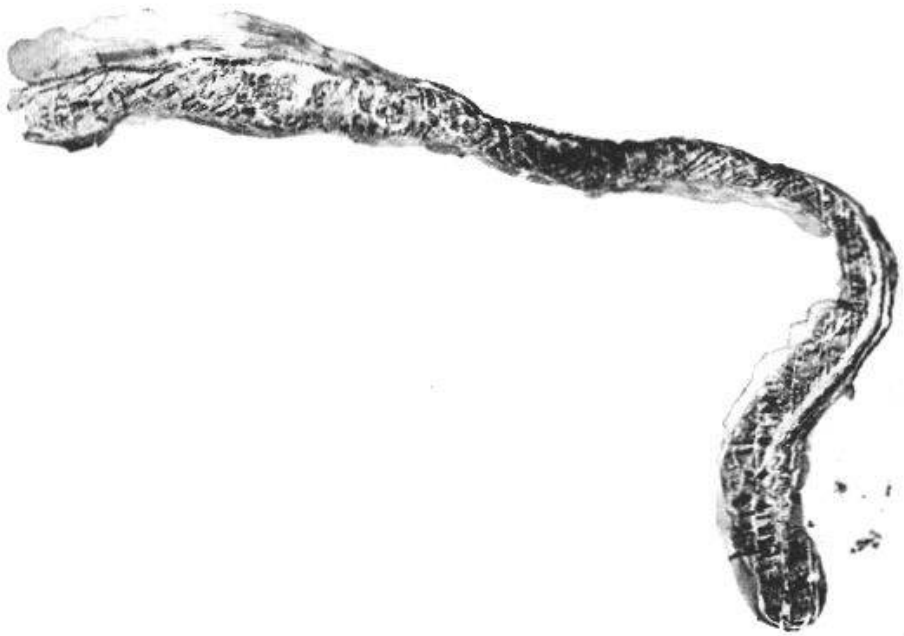

Abb. 3. Schnitt durch eine aus Fascia lata geformte Aortenklappe 4 Monate nach Implantation.

reicht. Es liegt deshalb nahe, Versuche mit Herzklappen-Homotransplantaten zu machen. Technisch ist der Homotransplantatersatz der *Aortenklappe* verhältnismässig einfach, aber doch schwieriger als der Ersatz mit künstlichen Klappen. Die Spätresultate dieser Methode variieren von Klinik zu Klinik, vor allem auch, weil das Vorgehen für die Gewebsentnahme und die Sterilisationstechnik ganz verschieden sind.

Murray [7] hatte bei Patienten mit schwerer Aorteninsuffizienz frisch entnommene Aortenklappen in die Aorta descendens implantiert. 14 bzw. 17 Jahre nach Implantation zeigten 3 seiner Patienten noch ideal funktionierende Klappen. Brock hat gesehen, dass bei Isthmusstenosen nach Homotransplantation frisch entnommener, nicht-sterilisierter Aortenstücke 16–17

Jahre nach der Operation in den Transplantaten keine oder unbedeutende Verkalkungen vorlagen. Dagegen zeigten 15 von 19 Patienten mit gefriergetrockneten homologen Aortentransplantaten 10–15 Jahre nach der Operation vollständig zylindrisch verkalkte Grafts.

Bis heute wurden bereits grosse Serien von Aortenklappen-Homografts implantiert, sowohl zum *Aorten-* wie zum *Mitralklappenersatz*. BARRATT-BOYES und sein Team [1] hatten bis Dezember 1969 590 Patienten, ROSS [8, 9] 330 operiert. Es bestehen viele weitere Serien mit über 100 Patienten. Auffallend ist, dass die frisch entnommenen und implantierten Klappen von BARRATT-BOYES wie auch die 130 von GENELLI (persönliche Mitteilung) von Palo Alto, nach mehr als 3 Jahren Beobachtung noch keine Spätinsuffizienz aufweisen.

Solche Klappen, die nach variierender Zeit histologisch untersucht worden sind, zeigen Einwachsen von fibrösem Gewebe im Anulus und entlang der Klappen bis 3–8 mm von der Basis. Teile der Klappen zeigen lebende Zellen, andere dagegen sind vollständig azellulär, so dass nach 2½ Jahren noch 8% der Zellen leben. Man findet keine Zeichen von Destruktion der Klappen. Wenn die Zellen aber durch verschiedene Arten der Sterilisation, sei es mit β-Propiolakton, Äthylenoxyd, Bestrahlung oder Lyophilisation getötet worden sind, kommt es mit der Zeit in einem hohen Prozentsatz zur Klappendestruktion. BARRATT-BOYES [1] fand mit sterilisierten Klappen 6–10% Klappenrupturen und ROSS [8, 9] in einer Serie 45% Insuffizienzen nach einem Jahr. Spätendokarditis scheint bei Verwendung sterilisierter Klappen ebenfalls häufiger zu sein als nach Frischimplantationen. In homologen Klappen werden nie Zeichen immunologischer Abstossung gefunden.

Um eine langzeitige Aufbewahrung mit lebenden Zellen und garantierte Sterilität der Homotransplantate zu ermöglichen, hat CARPENTIER [3] eine neue Methode eingeführt.

Die frisch entnommenen Klappen werden durch 2stündige Lagerung in einer antiseptischen Flüssigkeit oberflächlich sterilisiert und dann zum Schutz der Zellviabilität in Dimethylsulfoxyd auf —196° C unterkühlt und so aufbewahrt. Die antiseptischen Substanzen gehen nur 0,1 mm tief unter die Oberfläche. Mittels Gewebekulturen konnte er zeigen, dass tiefergelegene Zellen leben.

Dank dieser Aufbewahrungsmethode scheint es möglich, dass in Zukunft Aortenhomografts in viel grösserem Ausmass gebraucht werden können. Wenn die Klappen auf Leichtmetallgerüste montiert werden, können sie auch in Mitralposition gebracht werden. Die Mortalität ist hier bedeutend niedriger als bei Ersatz mit Kunstklappen, wahrscheinlich wegen der besseren Hämodynamik.

Klinische Serien von *Mitralklappenersatz durch homologe Mitralklappen* sind nur bei ROSS [8] und bei uns [12] ausgeführt worden. ROSS hat sterilisierte und gefriergetrocknete Klappen verwendet. Von seinen 11 Patienten sind alle entweder gestorben oder reoperiert worden, da die Klappen und vor allem die Chordae tendineae zerrissen wurden. Von unseren 11 Patienten

weisen 5 trotz gewisser Klappeninsuffizienzen noch funktionierende Klappen auf.

Die tierexperimentelle Untersuchung hat gezeigt, dass während der 2. bis 5. Woche Zeichen einer immunologischen Reaktion in der Klappe vorliegen können; diese verschwinden aber innert zweier Monate. Die Sektion einer Patientin, die vier Monate nach dem Eingriff gestorben war, erwies überhaupt keine Zeichen von Immunreaktion. Diese Kranke war gestorben, weil, wahrscheinlich zufolge eines technischen Fehlers, die Papillarmuskeleinheilung nicht zustande gekommen war.

Die mitrale Homotransplantation hat den Vorteil, dass die normale Papillarmuskelfunktion erhalten bleibt, aber den Nachteil, dass die Transplantation technisch sehr schwierig ist.

Heterologe Transplantationen

Da das Angebot von Homotransplantaten verhältnismässig begrenzt und es oft schwierig ist, eine Klappe von richtiger Grösse zu finden, hat man versucht, Heterotransplantate, hauptsächlich von Schweinen, Kälbern und Ziegen, zu verwenden. Diese Klappen werden aber durch Abstossungsreaktionen schnell zerstört. Man ist daher gezwungen, die Gewebe immunologisch inaktiv zu machen. Ionescu u. Mitarb. [5], Binet und Carpentier [3] haben alle ihre Klappen 3–9 Wochen in 4,5%iger Formaldehydlösung (pH 5,4–5,6) aufbewahrt. Dadurch wird eine Formaldehydmenge von etwa 3,5% des Trockengewichts an das Transplantat gebunden. Diese Bindung scheint aber im Körper reversibel zu sein, und nach einigen Monaten sind ⅔ dieser Menge verschwunden. Die antigene Aktivität des Grafts, die nie ganz eliminiert worden ist, wird dann wieder stärker, und es kommt zu Abstossungsreaktionen. Von Binets erster Serie, die auf die Jahre 1965–1967 zurückgeht, hat praktisch nur ein einziger, 1965 operierter Patient eine gute Klappenfunktion. Bei einer zweiten Serie von 27 zwischen 1967 und 1969 operierten Patienten zeigten 18 nach 4–17 Monaten eine gute Klappenfunktion. Ionescu [5] operierte zwischen 1967 und August 1968 70 Patienten. 11 davon starben auf Grund von Klappenkomplikationen, und von den 50 Überlebenden zeigten 6 20–31 Monate nach der Operation Zeichen von Klappendestruktion.

Da die rechte koronartragende Klappe bei den als Spender dienenden Tieren vom muskulären Septum unterstützt wird, werden diese Klappen insuffizient, wenn sie nicht speziell gestützt werden. O'Brien (persönliche Mitteilung) hat daher eine symmetrische Klappe aus drei nicht-koronartragenden Klappen hergestellt und diese mit 4,5%igem Formol (pH 5,6) behandelt. Diese Klappe wurde klinisch 100mal als Aortenersatz und 19mal als Mitralersatz gebraucht. 28% dieser Patienten haben jetzt Zeichen einer signifikanten Klappeninsuffizienz.

Makroskopisch sind die implantierten heterologen Klappen an der Basis durch fibröses Gewebe verdickt. Am Klappenrand werden sie allgemein

dünner, und in vielen Fällen sind Löcher entstanden. Es scheint, dass diese Verdünnung der Klappe nicht nur durch Abstossungsreaktion, sondern durch reine Reibungsabnützung entsteht. Histologisch findet man vollständiges Verschwinden von Zellkernen und fibrinoide Degeneration des Kollagens. Von der Empfänger-Aortenbasis ausgehend, vollzieht sich eine langsame Invasion von Gefässen und fibrösem Gewebe in die Klappensubstanz. Dies wird teilweise als eine milde immunologische Reaktion, teils als ein reparativer Prozess gedeutet [4]. Auf der Oberfläche und auch im Innern der Klappe werden stellenweise Zellinvasionen gesehen, die auf Abstossungsreaktionen deuten.

Carpentier [3] hat aus Klappen, die nur in Formaldehyd aufbewahrt waren, immunologisch aktive Substanzen extrahieren können. Daher hat er eine neue Behandlung der heterologen Klappen eingeführt.

Er legt die Klappen für 24 Stunden in 1%ige Metaperiodatlösung. Nach Abwaschung werden sie 1 Stunde in Äthylenglykol behandelt und dann bei 4° C in Glutaraldehydlösung aufbewahrt. Nach eingehenden Untersuchungen werden antigene Komponenten vollständig eliminiert und die Denaturation von Kollagen verhindert. Gleichzeitig wird eine absolute Sterilität erreicht.

Auf solche Art behandelte heterologe Klappen sind jetzt bei einer Serie von Patienten implantiert. Die Resultate lassen sich noch nicht beurteilen, da die postoperative Kontrollzeit zu kurz ist.

Aus den verschiedenen Operationsserien seit 1962 geht somit hervor, dass frisch entnommene, frisch als Klappenersatz implantierte homologe Aortenklappen während vieler Jahre ihre lebenden Zellen behalten und einwandfrei funktionieren. Wenn das Gewebe durch Sterilisation getötet wird, treten wie bei künstlichen Klappen Abnutzungsphänomene auf, und in einem verhältnismässig grossen Prozentsatz werden die Klappen insuffizient. Die heterologen Klappen zeigen ebenfalls Abnutzungsphänomene und Zeichen von Abstossungsreaktionen, wenn sie mit Quecksilbersalzen und Formaldehyd behandelt worden sind. Es ist möglich, dass sie mit besseren Methoden immunologisch vollständig inaktiv gemacht werden können, aber dann droht doch die Gefahr der Verkalkung.

In den nächsten 5–10 Jahren werden wir sicher erfahren, ob sich künstliche, autologe oder homologe Klappen oder vielleicht sogar heterologes Gewebe zum Herzklappenersatz am besten eignen.

Zusammenfassung

Da künstliche Herzklappen infolge Thromboembolien, Endokarditis und schlechter Einheilung häufig Komplikationen nach sich ziehen, ist biologisches Gewebe als Klappenersatz im allgemeinen vorzuziehen. Als autologes Material steht die Fascia lata im Vordergrund, die in Zürich bisher bei 177 Patienten zum Aortenklappenersatz verwendet wurde. Endokarditiden werden heute mit diesem Material kaum mehr beobachtet, Verkalkungen und

Thromboembolien wurden überhaupt nie gesehen. 87% der Patienten mit Totalersatz der Aortenklappe waren nach einem Jahr arbeitsfähig. Aortenklappen-Homotransplantate zeigen im Material anderer Autoren befriedigende Ergebnisse, sofern sie vor der Verwendung nicht sterilisiert wurden. Das mitrale Homotransplantat hat den Vorteil, dass die normale Papillarmuskelfunktion erhalten bleibt. Die Operation ist schwierig, von den eigenen 11 Patienten leben noch 5 mit – trotz einer gewissen Insuffizienz – gut funktionierender Klappe. Frische heterologe Aortenklappen werden rasch immunologisch abgestossen, während desantigenisierte heterologe Klappen eine langsame späte Zerstörung durchmachen können. Es ist zu erwarten, dass die nächsten 5–10 Jahre die Frage nach dem besten Herzklappenersatz beantworten werden.

Résumé

C'est parce qu'avec des valvules synthétiques l'on a de multiples complications sous forme de thrombo-embolies, d'endocardite et de cicatrisation vicieuse, que l'on doit donner la préférence à un tissu biologique pour faire des valvules de rechange. Le fascia lata tient la première place en tant que matériel autologue, et c'est dans 177 cas que nous l'avons employé à Zurich pour refaire des valvules. Avec ce matériel, l'on ne voit presque plus aujourd'hui d'endocardite, comme l'on n'a pas observé non plus de calcifications, ni de thromboembolies. Le remplacement complet des valvules aortiques permet après une année à 87% des patients d'être capables de travailler. Chez d'autres auteurs, l'homotransplantation des valvules aortiques donne des résultats satisfaisants pour autant qu'elles n'aient pas été stérilisées auparavant. L'homotransplantation de la mitrale a l'avantage qu'il persiste une fonction normale des muscles papillaires. Cette opération est difficile, des 11 patients que nous avons opérés 5 sont encore en vie avec une valvule qui fonctionne encore bien malgré une certaine insuffisance. Des valvules aortiques hétérologues fraîches sont rapidement immunologiquement rejetées, alors que des valvules hétérologues désantigénisées subissent une destruction tardive lente. On peut s'attendre à ce que dans les 5 à 10 prochaines années le problème des meilleurs moyens de remplacer les valvules du cœur aura trouvé sa solution.

Riassunto

Dato che nel caso di valvole cardiache artificiali si osservano numerose complicazioni quali tromboembolie, endocardite e attecchimento incompleto, per una protesi valvolare è da preferire del tessuto biologico. Quale materiale autologo, la fascia lata è la migliore. A Zurigo fu usata per la ricostruzione della valvola aortica in 177 casi. Oggi, con questo materiale, non si osservano quasi più delle endocarditi; calcificazioni e tromboembolie non furono mai osservate. Un anno dopo sostituzione completa della valvola aortica, l'87% dei pazienti erano atti al lavoro. Secondo la casuistica di altri autori, gli

omotrapianti della valvola aortica danno risultati soddisfacenti, a condizione che non vengano sterilizzati prima di servirsene. L'omotrapianto della valvola mitrale ha il vantaggio di mantenere una funzione normale del muscolo papillare. L'operazione è difficile; malgrado una certa insufficienza della valvola, altrimenti ben funzionante, 5 dei nostri 11 pazienti sono ancora in vita. Le valvole aortiche eterologhe fresche vengono rigettate subito immunologicamente. Valvole eterologhe senza sostanze antigene invece, sono soggette piuttosto ad una distruzione lenta e più tardiva. È da aspettarsi che nel corrente dei prossimi 5–10 anni si potrà dire con più precisione quale sia la miglior protesi valvolare.

Summary

Since the use of artificial cardiac valves involves a considerable degree of complication because of thromboembolism, endocarditis and bad healing, it is generally preferable to take biological tissue to replace valves. As autologous material, the fascia lata is preferred and has been used in Zurich in 177 patients to replace aorta valves. Endocarditides are hardly seen nowadays with this material, and calcifications and thromboembolisms are not found at all. After a total replacement of the aorta valve, 87% of patients are able to work after one year. Aorta valve homotransplantations have shown in the reports of other authors satisfactory results as long as they are not sterilised before use. The mitral homotransplant has the advantage that a normal papillary muscular function is ensured. The operation is difficult; of the author's own 11 cases 5 still live with a good functioning of the valve despite a certain insufficiency. Fresh heterologous aortic valves are rapidly rejected immunologically, while disantigenised heterologous valves can last throughout a slow, late destruction. It is to be expected that the next 5–10 years will see the answer to the question of the best method for cardiac valve replacement.

1. Barratt-Boyes B. G.: Persönliche Mitteilung.
2. Barratt-Boyes B. G., Lowe J. B., Cole D. S. und Kelly D. T.: Homograft valve replacement for aortic valve disease. Thorax *20*, 495 (1965).
3. Carpentier A.: Persönliche Mitteilung.
4. Gerbode F.: Persönliche Mitteilung.
5. Ionescu M. I., Mashhour Y. A. S. und Wooler G. H.: Reconstructed heterograft aortic valves for human use: preparation and surgical implantation for mitral, aortic and tricuspid replacement. Thorax *23*, 221 (1968).
6. Mohri H., Reichenbach D. D., Barnes R. W. Pierce G. E., Hellström I. E. und Merendino K. A.: Viable aortic valve heterotransplantation. Circulation *39/40*, 1–31 (1969).
7. Murray G.: Homologous aortic valve segment transplants as surgical treatment for aortic and mitral insufficiency. Angiology *7*, 466 (1956).
8. Ross D.: Persönliche Mitteilung.
9. Ross D.: Homograft replacement of the aortic valve. Surgery *63*, 382 (1968).
10. Senning Å.: Fascia lata replacement of aortic valves. J. thorac. cardiovasc. Surg. *54*, 465 (1967).

11. Senning Å.: Results of fascia lata reconstruction of the aortic valve. J. cardiovasc. Surg. (Torino) *1969*, 28.
12. Senning Å.: Rekonstruktion der Mitralklappe: Homoioplastik. Thoraxchirurgie *16*, 601 (1968).

Adresse des Autors: Prof. Dr. Å. Senning, Direktor der Chirurgischen Universitätsklinik A, Kantonsspital, CH-8006 Zürich.