Zeitschrift: Bulletin der Schweizerischen Akademie der Medizinischen Wissenschaften = Bulletin de l'Académie suisse des sciences médicales = Bollettino dell' Accademia svizzera delle scienze mediche

Herausgeber: Schweizerische Akademie der Medizinischen Wissenschaften

Band: 24 (1968)

Artikel: Virogene Leukoencephalitiden des Menschen : zur Ätiologie und Pathogenese der subakuten sklerosierenden Leukoencephalitis van Bogaert

Autor: Ulrich, J.

DOI: https://doi.org/10.5169/seals-307721

Nutzungsbedingungen

Die ETH-Bibliothek ist die Anbieterin der digitalisierten Zeitschriften auf E-Periodica. Sie besitzt keine Urheberrechte an den Zeitschriften und ist nicht verantwortlich für deren Inhalte. Die Rechte liegen in der Regel bei den Herausgebern beziehungsweise den externen Rechteinhabern. Das Veröffentlichen von Bildern in Print- und Online-Publikationen sowie auf Social Media-Kanälen oder Webseiten ist nur mit vorheriger Genehmigung der Rechteinhaber erlaubt. Mehr erfahren

Conditions d'utilisation

L'ETH Library est le fournisseur des revues numérisées. Elle ne détient aucun droit d'auteur sur les revues et n'est pas responsable de leur contenu. En règle générale, les droits sont détenus par les éditeurs ou les détenteurs de droits externes. La reproduction d'images dans des publications imprimées ou en ligne ainsi que sur des canaux de médias sociaux ou des sites web n'est autorisée qu'avec l'accord préalable des détenteurs des droits. En savoir plus

Terms of use

The ETH Library is the provider of the digitised journals. It does not own any copyrights to the journals and is not responsible for their content. The rights usually lie with the publishers or the external rights holders. Publishing images in print and online publications, as well as on social media channels or websites, is only permitted with the prior consent of the rights holders. Find out more

Download PDF: 09.08.2025

ETH-Bibliothek Zürich, E-Periodica, https://www.e-periodica.ch

D.K.: 616.831.002

Aus der Forschungsabteilung der Neurologischen Universitätsklinik Zürich

Virogene Leukoencephalitiden des Menschen

Zur Ätiologie und Pathogenese der subakuten sklerosierenden Leukoencephalitis van Bogaert

J. Ulrich

Menschliche Encephalitiden, die durch ein identifiziertes Virus verursacht werden, sind in unseren Breiten eine Seltenheit. Ob die ebenfalls seltene subakut sklerosierende Leukoencephalitis (SSLE) virusbedingt ist, ist noch ungeklärt. Die entzündlichen Entmarkungsvorgänge sind bei ihr jedoch besonders eindrucksvoll. Sie legen die Annahme einer Virusätiologie nahe. An Hand dreier eigener Fälle wird auf Grund licht- und elektronenmikroskopischer Untersuchungen zur Pathogenese und Ätiologie der SSLE Stellung genommen.

Die SSLE ist eine unheilbare Krankheit des Kindes oder des jungen Erwachsenen. Sie führt innert einiger Monate, gelegentlich auch innert einiger Jahre, zum Tode. Sie beginnt meist mit einem organischen Psychosyndrom: Vorher intelligente Kinder versagen in der Schule, werden unordentlich, vergeßlich und gleichgültig. Bald sind sie überhaupt nicht mehr fähig, dem Unterricht zu folgen. Es treten oft Zuckungen auf, die bei einzelnen Patienten zu einem Zusammenkrümmen des ganzen Körpers führen, bei andern sich auf einzelne Muskelgruppen beschränken, etwa den Mundwinkel oder einige Finger. Diese myoklonischen Zuckungen treten in regelmäßigen Abständen von etwa 10–20 sec auf. Ihnen entspricht im Elektroencephalogramm ein intermittierender Entladungskomplex mit hohen, langsamen Wellen, der auch ohne Myoklonien auftreten kann und pathognomonisch ist.

Der weitere Verlauf ist kaum mehr charakteristisch, sondern entspricht weitgehend demjenigen der diffusen progredienten Hirnprozesse überhaupt: Es kommt zur völligen Demenz, zu einer Spastizität, die in Decerebrationsstarre übergeht, und gelegentlich auch zu extrapyramidalen unwillkürlichen Bewegungen.

Pathologisch-anatomisch finden sich außerhalb des Nervensystems keine spezifischen Befunde. Läsionen finden sich hingegen im ganzen zentralen und peripheren Nervensystem. Sie sind am schwersten in der Rinde und im Marklager des Großhirns (hier meist mit occipitaler Betonung), dem medialen Thalamus und im Ponsfuß.

Histologisch finden sich zunächst die allgemeinen Zeichen einer Encepha-

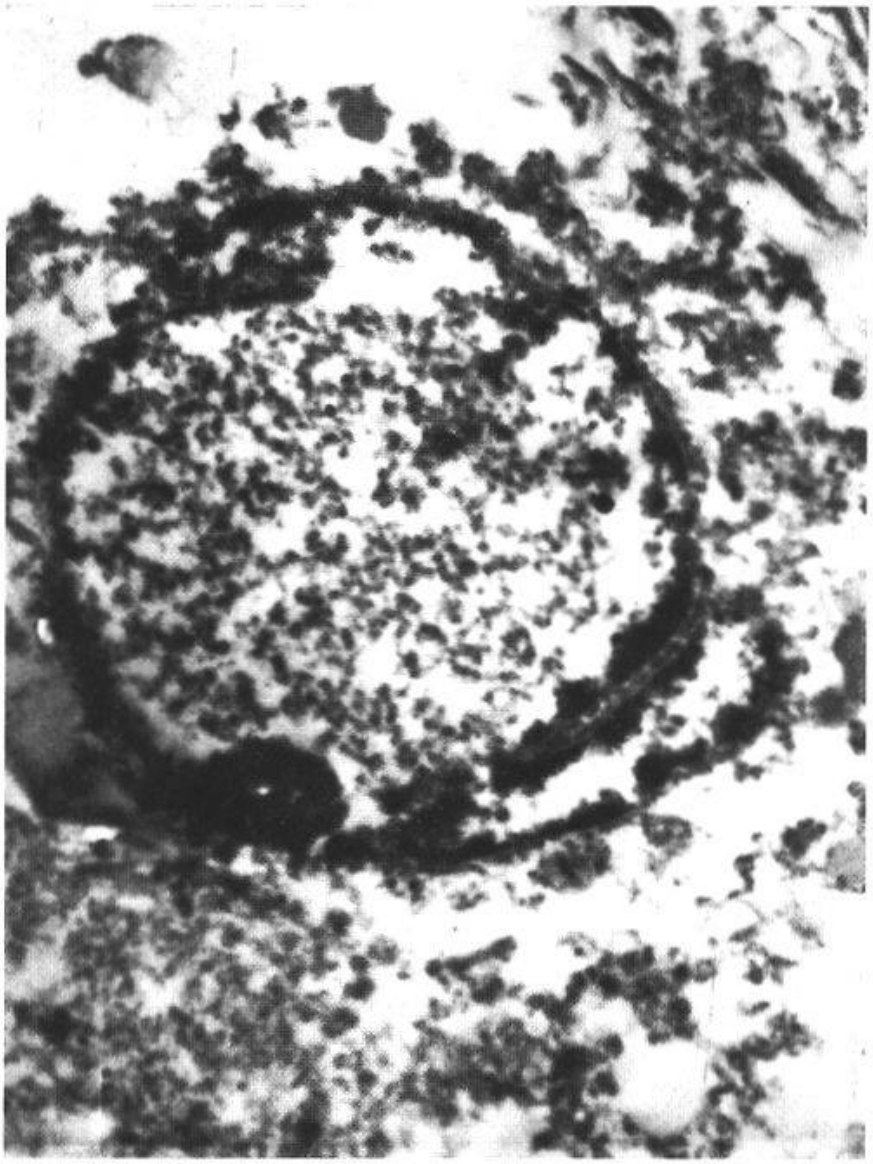

Abb. 1. Zellkern mit Einschlußkörper bei SSLE. Breiter Perinuclearspalt, Faltung der Kernmembran. Einschluß selbst grobkörnig, ohne verdächtige Körper. – 18 000 ×.

litis: lymphoplasmocytäre perivasculäre Infiltrate, diffuse Invasion mit mesenchymalen Mikrogliazellen, vereinzelte Plasmazellen mitten im Parenchym. Die Gefäße selbst können eine Endothelschwellung oder eine Intimaproliferation aufweisen. Die Ganglienzellen sind abschnittweise schwer erkrankt, was sich unspezifisch in ausgedehnten laminären selektiven Parenchymnekrosen, in Zellschwellungen und Neuronophagien äußert, spezifisch in intranucleären und intracytoplasmatischen Einschlußkörpern. Interessant ist das Vorkommen von Alzheimerschen Neurofibrillenveränderungen, wie unter andern Malamud, Corsellis, Krücke, Gutewa und Osetowska bei dieser Krankheit beobachtet haben.

Schwer verändert sind auch Markscheiden und Achsenzylinder, wodurch eine diffuse Entmarkung, gelegentlich eine eigentliche Erweichung zustande kommt. Die interfaszikuläre Oligodendroglia, aus deren Cytoplasmamembran ja die Markscheide aufgebaut ist, weist noch häufiger als die Ganglienzellen

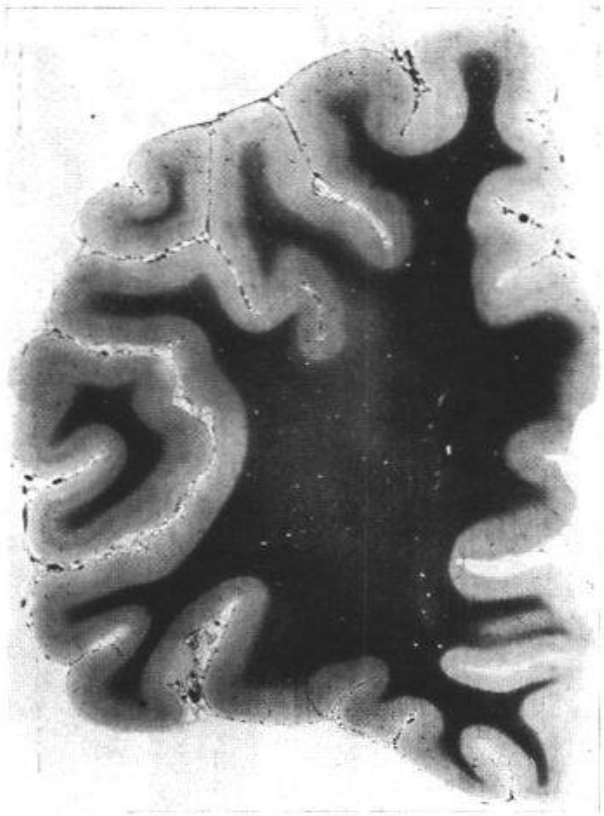

Abb. 2. SSLE, Frontallappen. Beachte die Unvollständigkeit der Entmarkung. Entmarktes Gebiet flau begrenzt. – Markscheidenfärbung, ca. 1,5 ×.

intranucleäre Einschlüsse auf. Die Astrocyten sind in der weißen und grauen Substanz vermehrt, und zwar häufig in Gestalt gemästeter Macroglia und als Faserbildner. Dabei läßt sich nachweisen, daß die Gliafaserbildung der Entmarkung voraneilt.

Wahrscheinlich ist SSLE die gleiche Krankheit, welche bereits DAWSON (1933, 1934) als Einschlußkörperencephalitis beschrieben hat. Die Einschlüsse erweckten recht früh den Verdacht, daß es sich um eine Virusencephalitis handle, da ja ähnliche Einschlüsse beispielsweise beim Herpes simplex vorkommen. Es ist bis heute nicht gelungen, einen Erreger zu züchten. Dafür ist es SHERMAN u. Mitarb. 1961 gelungen, die Einschlüsse mit fluoreszierendem Anti-Herpes-simplex-Serum selektiv darzustellen. Der Fall dieser Autoren war aber klinisch atypisch. Der Versuch ist bis heute unseres Wissens bei einem typischen Fall nicht wiederholt worden.

Da bei gesicherten akuten menschlichen Herpesencephalitiden neuerdings an formalinfixiertem Material morphologisch Viren nachgewiesen wurden, haben wir die Suche an solchem Material wieder aufgenommen. Wir fanden dabei zwar Einschlußkörper (Abb. 1), welche in ihrem elektronenmikroskopischen Aussehen demjenigen der Herpesencephalitis (CHOU u. Mitarb.) ähneln. Sie weisen ein randständiges Chromatin und oft einen sehr breiten perinucleären Spalt auf. Der Einschlußkörper selbst scheint aus einer grobkörnigen Matrix zu bestehen. Virusverdächtige Partikel konnten wir nicht nachweisen. Die Einschlußkörper bei SSLE können ultra-

strukturell sehr verschieden sein. So beschrieben BOUTEILLE u. Mitarb. im Zentrum des Kerneinschlusses Labyrinthe von auffallenden tubulären Strukturen.

In einem gemeinsam mit Dr. KIDD in London untersuchten Fall konnten wir elektronenmikroskopisch den Befund einer starken Fasergliose bestätigen. Einschlußkörper, die auch lichtmikroskopisch bei diesem Falle selten waren, konnten nicht dargestellt werden. Hingegen fanden sich auffallend homogenisierte Zellkerne mit pseudokristallin angeordneten Körnern von 150 Å Durchmesser. In Zellfortsätzen, die vermutlich Astrocyten angehörten, lagen Partikel von etwa 1000 Å Totaldurchmesser, die einen osmiophilen Kern und eine in hexagonale Capsomere zerfallende Kapsel aufzuweisen schienen. Es schien uns wahrscheinlich, daß wir es hier mit einem Virus zu tun hätten. Bestärkt wurden wir in dieser Ansicht durch die Bilder von YASUZUMI u. Mitarb. (1964), in welchen bei experimentell auf Tiere übertragener japanischer B-Encephalitis ähnliche pseudokristallin veränderte Zellkerne vorkamen. Die Partikel von 1000 Å Durchmesser könnten vielleicht ein Virus sein. Die Dimensionen würden am ehesten zu Herpes simplex passen. Jedoch stellt sich dieses Virus in Gewebsschnitten in der Regel nicht mit seinen Capsomeren, sondern mit einer glatten, membranbegrenzten Kapsel dar. Membranbegrenzte Körper wurden bei SSLE von GONATAS und von TELLEZ-NAGEL beobachtet.

Die elektronenmikroskopischen Befunde machen zwar eine Virusgenese noch wahrscheinlicher als bisher, beweisen sie aber auch nicht. Da in verschiedenen Arbeiten virusverdächtige Partikel von ganz verschiedener Größe beschrieben worden sind, scheint es möglich, daß die gleiche Krankheit durch verschiedene Erreger erzeugt wird.

Heute beschäftigt uns besonders die Entmarkung. Bei der SSLE wurden die verschiedensten Erklärungen dafür gegeben: BRAIN u. Mitarb. (1948) erklärten sie als ausschließliche Folge der Wallerschen Degeneration nach Rindenzerstörung. Dieser Ansicht scheint neuerdings GONATAS beizupflichten. Demgegenüber ist die Schule von VAN BOGAERT und mit ihr die Mehrzahl aller Neuropathologen der Ansicht, daß die Entmarkung weit intensiver sei, als man bei dem vorliegenden Rindenbefall annehmen müßte. VAN BOGAERT hält die Fasergliose für das primäre Phänomen, welche eine Entmarkung nach sich ziehe. KRÜCKE erwägt ein entzündliches Ödem als Ursache für Fasergliose und Entmarkung.

Die Möglichkeit der Entmarkung durch direkten Befall der interfaszikulären Oligodendroglia erwägt, soweit wir das übersehen, ausschließlich SEITELBERGER. Daß die Oligodendroglia befallen ist, läßt sich an Hand der Kerneinschlüsse ja ohne weiteres nachweisen. Außerdem ist Entmarkung durch Erkrankung der interfaszikulären Oligodendroglia bei einer andern Krankheit nachgewiesen, nämlich bei der metachromatischen Leukodystrophie. Diese zeigt auch in Übersichtspräparaten eine ähnliche unvollständige, flau begrenzte Entmarkung ohne Verschonung der U-Fasern (wie in Abb. 2). Es scheint uns wahrscheinlich, daß diese Verteilung der Entmarkung für

eine generalisierte oder weitverbreitete Erkrankung der Oligodendroglia typisch ist.

Gemeinsam haben diese beiden sonst so verschiedenen Krankheiten auch eine chemische Abnormität, nämlich eine Gangliosidvermehrung in der weißen Substanz (SUZUKI, 1966 für metachromatische Leukodystrophie nachgewiesen, NORTON 1966 bei SSLE). Vielleicht ist auch diese chemische Störung ein unspezifischer Hinweis auf eine Krankheit des Oligodendrocyten.

Sicher spielen auch die andern vorgeschlagenen Ursachen eine gewisse Rolle: das Ödem wohl besonders dort, wo es zur Nekrose kommt. Eine ganz besondere Rolle scheint die Astroglia zu spielen. Wir haben bereits erwähnt, daß eine morphologisch eindeutig faßbare pathologische Fasergliose häufig der Entmarkung vorausgeht. Das ist deshalb auffallend, weil die Fasergliose im allgemeinen als Reaktion auf vorhergehenden Gewebszerfall gilt. Hier müßte man dagegen annehmen, daß sie durch das pathogene Agens direkt, also wahrscheinlich durch ein Virus, provoziert würde.

Entmarkung als Folge der Fasergliose könnte man sich durch mechanische Kompression oder eine Störung des Markscheidenstoffwechsels vorstellen, da ja die Astrocyten den Stoffaustausch zwischen Blutkreislauf und zentralnervösem Parenchym vermitteln. In diesem Zusammenhang interessiert besonders der Befund und die Deutung von GONATAS: Dieser Autor konnte an einer Cortexbiopsie von SSLE zwar noch erhaltene Markscheiden nachweisen, aber nicht einen einzigen Oligodendrocyten. Da wir wissen, daß Markscheiden nichts anderes sind als Cytoplasmamembrane von Oligodendroglia, ist das Fehlen dieser Zellart fast unglaublich. GONATAS fragt sich daher, ob vielleicht die Oligodendroglia hier in Astroglia übergegangen sei. Daß das überhaupt möglich ist, wird durch Versuche von BUNGE u. Mitarb. nahegelegt. Wenn eine solche Umwandlung im Laufe der SSLE vorkäme, so wären Fasergliose und Entmarkung nur zwei verschiedene Aspekte dieses Umwandlungsvorganges.

Zusammenfassung

Subakute sklerosierende Leukoencephalitis (SSLE) ist eine tödlich verlaufende Krankheit des Kindes und des jungen Erwachsenen. Krankheitsdauer: einige Monate bis wenige Jahre. Symptome: rasch progredientes organisches Psychosyndrom, in Demenz übergehend, Zuckungen der Extremitäten, eventuell des Gesichtes und des Rumpfes in regelmäßigen Abständen, zentrale Lähmungen und extrapyramidale Bewegungen. Diese Zuckungen sind von charakteristischen, periodisch auftretenden Wellenkomplexen im EEG begleitet. Terminal Decerebrationsstarre.

Neuropathologie: Befall der weißen und grauen Substanz des ganzen Nervensystems, besonders des Großhirns und des Pons. Perivasculäre lymphocytäre und plasmocelluläre Infiltrate, diffuse Microgliaproliferation, Vermehrung von faserbildenden und gemästeten Astrocyten. In der weißen Substanz oft Entmarkung und Fasergliose. In der Rinde oft schichtförmige

Ganglienzellausfälle, gelegentlich eigentliche Nekrosen. Bei den meisten Fällen sind in der Oligodendroglia und den Ganglienzellen eosinophile intranucleäre und cytoplasmatische Einschlüsse nachzuweisen, die denjenigen von Herpes-simplex-Infektionen weitgehend gleichen. Auch elektronenmikroskopisch sind sie sehr ähnlich, wobei offen bleiben muß, ob von verschiedenen Autoren nachgewiesene Partikel das Erregervirus darstellen. Sichere Übertragungen auf Tiere oder Gewebekulturen sind bei SSLE im Gegensatz zur akuten Herpesencephalitis des Menschen nie gelungen. Ein Hinweis, daß es sich bei SSLE um eine Herpesencephalitis handelt, ist die Darstellung der Einschlußkörper mit einem fluoreszierenden Anti-Herpes-simplex-Serum durch SHERMAN u. Mitarb. (1961); der untersuchte Fall war aber klinisch atypisch. Die Frage nach der Ätiologie der SSLE bleibt somit offen.

Unklar bleibt die Pathogenese der Entmarkung bei SSLE. Als Ursache vorgeschlagen wurden: sekundäre Wallersche Degeneration als Folge des Ganglienzellbefalles, Entmarkung infolge von Hirnödem sowie eine Störung des Markscheidenstoffwechsels infolge der Fasergliose. Als weitere Möglichkeit muß man die Zerstörung der markscheidenbildenden interfaszikulären Oligodendroglia durch ein Virus in Betracht ziehen.

Résumé

La leuco-encéphalite sclérosante subaiguë (LESS) est une maladie de l'enfant et de l'adolescent à évolution fatale. La durée de la maladie va de quelques mois à peu d'années. Le symptôme principal: un syndrome psychoorganique à progression rapide, évoluant vers la démence; secousses cloniques des extrémités, souvent du visage et du tronc à intervalle régulier, paralysie centrale et mouvements extrapyramidaux. Ces tressaillements sont accompagnés d'ondes caractéristiques, périodiques, dans l'EEG. Au stade terminal, raideur de décérébration.

La neuropathologie nous révèle une altération de la substance grise et blanche de tout le système nerveux, en particulier des hémisphères cérébraux et de la région pontique. Infiltration lymphocytaire et plasmocellulaire périvasculaire, prolifération microgliale diffuse, augmentation du nombre des astrocytes phagocytants et fibreux. Dans la substance blanche, il y a fréquemment une démyélinisation et une gliose fibreuse. Dans le cortex souvent disparition laminaire de cellules ganglionnaires, parfois quelques nécroses. Dans la plupart des cas, l'on peut mettre en évidence dans l'oligodendroglie et dans les cellules ganglionnaires des inclusions éosinophiles intranucléaires et cytoplasmiques, comme on les voit dans les infections par l'herpes simplex. Cette analogie se retrouve dans l'image au microscope électronique, sans que l'on puisse affirmer si certaines particules décrites par quelques auteurs sont le virus incriminé. Il n'a jamais été possible de transmettre par inoculation à l'animal, ni de faire des cultures de l'agent de l'encéphalite sclérosante subaiguë, contrairement à l'encéphalite aiguë herpéti-

que de l'homme. Ce qui pourrait parler pour une encéphalite herpétique dans la LESS, est la mise en évidence d'inclusions avec un sérum fluorescent anti-herpes simplex par SHERMAN et coll. (1961); le cas étudié était toutefois atypique au point de vue clinique. C'est ainsi que le problème de l'étiologie de LESS reste entier.

Ce qui est peu clair, c'est la pathogénie de démyélinisation dans la LESS. On a proposé comme cause: une dégénérescence wallérienne secondaire due à l'atteinte de la cellule ganglionnaire, démyélinisation par suite d'œdème cérébral, enfin un trouble métabolique de la myéline par gliose fibreuse. Comme autre possibilité, l'on doit prendre en considération la destruction par un virus de l'oligodendroglie interfasciculaire qui fabrique les gaines myéliniques.

Riassunto

La leucoencefalite subacuta sclerosante van Bogaert (SSLE) è una malattia del bambino e del giovane con esito letale. La durata della malattia va da alcuni mesi a pochi anni. I sintomi sono: sindrome psico-organica rapidamente progrediente e terminante in demenza, contrazioni cloniche delle estremità, eventualmente del volto e del tronco, ad intervalli regolari, paralisi di tipo centrale e ipercinesie extrapiramidali. Queste contrazioni sono accompagnate da un complesso di onde caratteristiche e periodiche dell'elettroencefalogramma. Da ultimo irrigidimento dovuto a decerebrazione.

Neuropatologia: lesioni della sostanza bianca e grigia di tutto il sistema nervoso, specialmente degli emisferi cerebrali e del ponte. Infiltrati perivasali di natura linfocitaria e plasmocellulare, proliferazione diffusa di microglia, aumento degli astrociti fibrillari e astrociti ipertrofici. Nella sostanza bianca si osserva spesso una demielinizzazione ed una gliosi fibrillare. Nella corteccia spesso distruzione a strati delle cellule nervose, talvolta necrosi vere e proprie. Nella maggior parte dei casi si possono mettere in evidenza nell'oligodendroglia e nei neuroni, dei corpi inclusi cosinofili intracellulari e citoplasmatici che assomigliano molto a quelli osservati nelle infezioni da herpes simplex. Anche al microscopio elettronico sono molto simili, quantunque non si possa ancora dire se le inclusioni messe in evidenza da diversi autori rappresentino il virus patogeno. Al contrario di quello che si osserva nell'encefalite erpetica acuta dell'uomo, non fu possibile finora di trasmettere con sicurezza la SSLE in animali o colture di tessuti. La messa in evidenza di corpi inclusi con un siero anti-Herpes simplex fluorescente, ottenuta da SHERMAN et al. (1961), potrebbe essere un indizio che la SSLE sia un' encefalite erpetica; il caso esaminato era però clinicamente atipico. La questione dell'eziologia della SSLE rimane cosí ancora insoluta.

Poco chiara è pure la patogenesi della demielinizzazione nella SSLE. Finora furono proposte le seguenti cause: degenerazione secondaria tipo Waller in seguito a lesione delle cellule nervose, demielinizzazione in seguito ad edema cerebrale, disturbi del metabolismo della guaina mielinica in seguito alla gliosi fibrillare. Una possibilità ulteriore potrebbe resiedere nella

distruzione provocata da un virus dell'oligodendroglia interfascicolare produttrice della guaina mielinica.

Summary

The subacute sclerosing leucoencephalitis van Bogaert (SSLE) is a lethal disease of children and young adults. Its duration is of a few months to a few years. The symptoms are a rapidly progressing organic psychosyndrome ending in dementia, myoclonic jerks of the limbs, sometimes also of the face and trunc. These jerks occur in regular intervals and are accompanied by a characteristic EEG pattern. Central paralysis, extrapyramidal movements and terminal decerebration rigidity are also features of the disease.

Neuropathology: Changes in the white and gray matter of the whole nervous system, especially the cerebrum and the pons. Perivascular lymphocytic and plasmocellular infiltrates, diffuse proliferation of the microglia, increase of fibrillary and «gemistocytic» astrocytes. In the white matter, there is often demyelination and fibrillary gliosis. In the cortex, frequently laminar loss of nerve cells, sometimes real necrosis. In most cases, eosinophilic intranuclear and cytoplasmic inclusion bodies can be demonstrated in the oligodendroglia and the nerve cells. They are similar to those of herpes simplex infections. This similarity includes electron microscopy whereby it must remain open whether the various particles shown by different authors are the virus causing the disease. Definite transfer of SSLE to animals or tissue cultures has never been successful in contrast to acute herpes encephalitis of man. An indication that SSLE is a herpes encephalitis is the demonstration of the inclusion body by fluorescent anti-herpes simplex serum (Sherman et al., 1961). However, the case investigated by these authors was atypical. The question of etiology of SSLE thus remains open.

The pathogenesis of the nerve cell destruction in SSLE is still disputed. Alternative suggestions by various authors were: Wallerian degeneration secondary to the loss of nerve cells, demyelination due to cerebral edema or to fibrillary gliosis. Another possibility is the death of the oligodendroglial cells forming the myelin sheath due to direct viral infection.

van Bogaert L.: Klinische Einheit und pathologische Variationsbreite der «subakuten sklerosierenden Leukoencephalitis». Wien. Z. Nervenheilk. *13*, 185–203 (1957).

Bouteille M., Fontaine G., Vedrenne Cl. und Delarne J.: Sur un cas d'encéphalite subaiguë à inclusions. Etude anatomo-clinique et ultrastructurale. Rev. neurol. *113*, 454–458 (1965).

Bunge M. B., Bunge R. P. und Ris H.: Ultrastructural study of remyelination in experimental lesion in adult cat spinal cord. J. biophys. biochem. Cytol. *10*, 67–94 (1961).

Chou S. M. und Cherry J. D.: Ultrastructure of Cowdry type A inclusions. Neurology (Minneap.) *17*, 575–586 (1967).

Corsellis J. A. N.: Sub-acute sclerosing leucoencephalitis: clinical and pathological report of 2 cases. J. ment. Sci. *97*, 570–583 (1951).

DAWSON J. R. jr.: Cellular inclusions in cerebral lesions of lethargic encephalitis. Amer. J. Path. *9*, 7–16 (1933).

DAWSON J. R. jr.: Cellular inclusions in cerebral lesions of epidemic encephalitis. Arch. Neurol. (Chic.) *31*, 685–700 (1934).

GONATAS N. K.: Subacute sclerosing leucoencephalitis: Electron microscopic and cytochemical observations on a cerebral biopsy. J. Neuropath. exp. Neurol. *25*, 177–201 (1966).

GUTEWA J. und OSETOWSKA E.: A chronic form of SSLE (History of 5 years), in: Encephalitides, S. 386–404. Elsevier, Amsterdam 1959.

KRÜCKE W.: Leucoencephalitis and polyneuritis, in: Encephalitides, S. 560–574. Elsevier, Amsterdam 1961.

MALAMUD N., HAYMAKER W. und PINKERTON H.: Inclusion encephalitis with a clinicopathological report of three cases. Amer. J. Path. *26*, 133–153 (1950).

NORTON W. T., PODUSLO SHIRLEY E. und SUZUKI K.: Subacute sclerosing leukoencephalitis. II: Chemical studies including abnormal myelin and an abnormal ganglioside pattern. J. Neuropath. exp. Neurol. *25*, 582–597 (1966).

SEITELBERGER F.: Contribution to the histopathology of van Bogaert's subacute sclerosing leucoencephalitis, in: Encephalitides, S. 340–352. Elsevier, Amsterdam 1959.

SHERMAN F. E., DAVIES R. L. und HAYMAKER W.: Subacute inclusion encephalitis. Acta neuropath. (Berl.) *1*, 271–288 (1961).

SUZUKI K.: Ganglioside patterns of normal and pathological brains. In: 3rd int. Sympos. Sphingolipidoses, New York 1965. Zit. in: Lipids and Lipidoses (SCHETTER ed.), S. 321. Springer, Berlin/Heidelberg/New York 1967.

TELLEZ-NAGEL ISABEL und HARTER D. H.: Subacute sclerosing leukoencephalitis. In: Clinico-pathological electron microscopic and virological observations. J. Neuroelectron microscopical study. Acta neuropath. (Berl.) *6*, 359–370 (1966).

ULRICH J. und KIDD M.: Subacute inclusion body encephalitis, a histological and electron microscopical study. Acta neuropath. (Berl.) *6*, 359–370 (1966).

YASUZUMI G., ISAKO TSUBO, SUGIHORA R. und NAKAI Y.: Analysis of the development of Japanese B encephalitis virus. J. ultrastruc. Res. *11*, 215–229 (1964).

Nachbemerkung (bei Korrektur Mai 1968): Beim Abfassen unseres Vortrages war uns eine Entwicklung unbekannt gewesen, welche unterdessen zu einem Sondersupplement der Zeitschrift «Neurology» (Jan. 1968, Vol. 18, Nr. 1, Part II) geführt hat: «Measles Virus and Subacute Sclerosing Panencephalitis.» Auf Grund von Antikörperanstiegen im Serum und Liquor, spezifischer Fluoreszenz mit Anti-Masern-Antikörper im histologischen Schnitt sowie von elektronenmikroskopischen Befunden in der Art der erwähnten von BOUTEILLE muß es heute als wahrscheinlich gelten, daß die SSLE durch Masernvirus verursacht wird.