Zeitschrift: Bulletin der Schweizerischen Akademie der Medizinischen Wissenschaften = Bulletin de l'Académie suisse des sciences médicales = Bollettino dell' Accademia svizzera delle scienze mediche

Herausgeber: Schweizerische Akademie der Medizinischen Wissenschaften

Band: 19 (1963)

Artikel: Gammakardiographie : Befunde bei normalen und pathologische Kreislaufverhältnissen

Autor: Brunner, H.E. / Uehlinger, A. / Joyet, G.

DOI: https://doi.org/10.5169/seals-307525

Nutzungsbedingungen

Die ETH-Bibliothek ist die Anbieterin der digitalisierten Zeitschriften auf E-Periodica. Sie besitzt keine Urheberrechte an den Zeitschriften und ist nicht verantwortlich für deren Inhalte. Die Rechte liegen in der Regel bei den Herausgebern beziehungsweise den externen Rechteinhabern. Das Veröffentlichen von Bildern in Print- und Online-Publikationen sowie auf Social Media-Kanälen oder Webseiten ist nur mit vorheriger Genehmigung der Rechteinhaber erlaubt. Mehr erfahren

Conditions d'utilisation

L'ETH Library est le fournisseur des revues numérisées. Elle ne détient aucun droit d'auteur sur les revues et n'est pas responsable de leur contenu. En règle générale, les droits sont détenus par les éditeurs ou les détenteurs de droits externes. La reproduction d'images dans des publications imprimées ou en ligne ainsi que sur des canaux de médias sociaux ou des sites web n'est autorisée qu'avec l'accord préalable des détenteurs des droits. En savoir plus

Terms of use

The ETH Library is the provider of the digitised journals. It does not own any copyrights to the journals and is not responsible for their content. The rights usually lie with the publishers or the external rights holders. Publishing images in print and online publications, as well as on social media channels or websites, is only permitted with the prior consent of the rights holders. Find out more

Download PDF: 09.01.2026

ETH-Bibliothek Zürich, E-Periodica, https://www.e-periodica.ch

D. K.: 616.12–073.7[9]

Medizinische Universitätsklinik (Prof. Dr. P. H. Rossier) und Betatron- und Isotopenlaboratorium, Kantonsspital, Zürich

Gammakardiographie: Befunde bei normalen und pathologischen Kreislaufverhältnissen

Von H. E. Brunner, A. Uehlinger und G. Joyet

Mit unserer Technik konnten bisher 37 Kreislaufgesunde untersucht werden. Sämtliche Untersuchungen wurden unter Basalbedingungen ausgeführt.

Beim Durchfluß des radioaktiven Tracers durch Herz und Lungen läßt sich die bekannte zweigipflige Kurve und daran anschließend gelegentlich eine Rezirkulationswelle und das sogenannte Plateau registrieren. Solche Kurven wurden bei unseren 37 Normalen 35mal in beurteilbarer Form erhalten. Auf keiner Kurve ist es möglich, eine Coronarwelle sicher abzugrenzen.

Die Herzminutenvolumina betragen 3,48–9,11 l/min mit einem Mittelwert von 6,41 l/min. Die Herzindices betragen 2,22–5,73 l/min/m² mit einem Mittelwert von 3,70 l/min/m². Die Werte liegen somit im physiologischen Bereich und stimmen sowohl mit den Resultaten der konventionellen Methoden (Fick und Farbstoffverdünnung), als auch denjenigen der Gammakardiographie anderer Autoren weitgehend überein (Tab. 1 u. 2).

In 35 Fällen wurde das sogenannte zentrale Blutvolumen in Abhängigkeit von der Spitzen-Spitzen-Zeit bestimmt. Wir sind uns dabei bewußt, daß die Berechnung dieses Parameters problematisch ist. Das zentrale Blutvolumen umfaßt nicht nur die Blutmenge in den Lungen, sondern auch noch rund die Hälfte des Blutes in den Herzhöhlen. Auch die Spitzen-Spitzen-Zeit entspricht nicht der eigentlichen Lungendurchflußzeit. Wir haben diese Bestimmung aus rein praktischen Erwägungen durchgeführt, um einen Vergleich mit Ergebnissen anderer Autoren zu ermöglichen. Auf die kompliziertere Ermittlung der sogenannten mittleren Lungenzeit haben wir verzichtet. Unsere Spitzen-Spitzen-Zeiten betragen 3–10 sec mit einem Mittelwert von 5,4 sec und

Tabelle 1
Gammakardiographie. Normalwerte für Herzminutenvolumen

	GCG		Farbstoff	Fick
	Zürich 37 Fälle	Literatur		
Grenzwerte .	3,48–9,11	2,7–8,9	3,1–7,7	4,0–6,0
Mittel	6,41	5,7		

Tabelle 2
Gammakardiographie. Normalwerte für Herzindex

	GCG		Farbstoff	Fick
	Zürich 37 Fälle	Literatur		
Grenzwerte .	2,22–5,73	1,1–4,9	1,9–5,3	1,4–6,2
Mittel	3,7	3,3		

Tabelle 3
Gammakardiographie. Normalwerte für Spitzen-Spitzen-Zeit und pulmonales Blutvolumen

	SSZ		PBV	
	Zürich	Literatur	Zürich	Literatur
Grenzwerte..	3,0–10,0	2,6–12,4	262–1396	333–718
Mittel	5,4	4,4	596	573

das zentrale Blutvolumen 262–1396 ml mit einem Mittelwert von 596 ml. Auch diese Zahlen korrelieren gut mit den in der Literatur für die Gammakardiographie angegebenen Werten (Tab. 3).

Vergleichsuntersuchungen mit konventionellen Methoden (Fick und Farbstoffverdünnung) konnten bei den Normalen leider nicht durchgeführt werden.

An 9 Normalfällen waren sowohl die Kurvenform, als auch die bestimmten Kreislaufgrößen mit einer zweiten Tracer-Applikation 10 min nach der ersten reproduzierbar.

Mit der Anwendung der Methode bei Herzkranken ist unsere Erfahrung noch limitiert. Wir haben erst eine kleine Zahl von 16 Patienten untersucht. Die Diagnosen sind qualitativ und quantitativ durch konven-

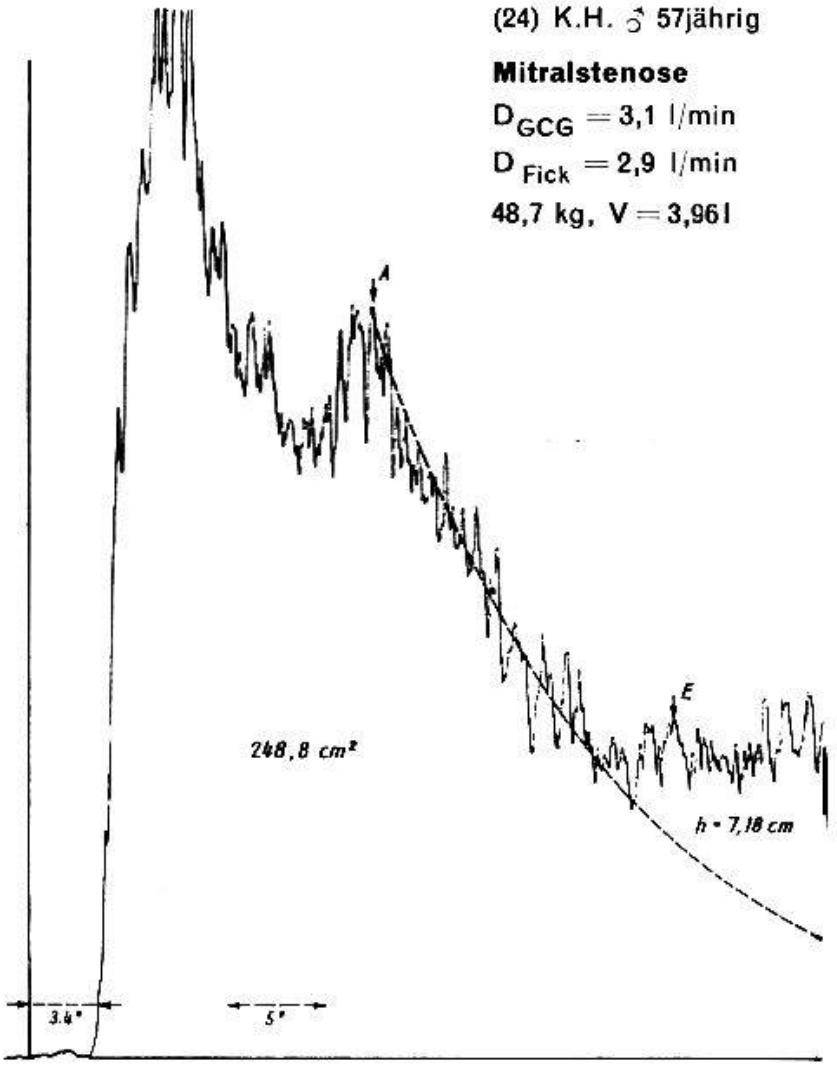

Abb. 1. Mitralstenose. 57jähriger Mann.

tionelle Methoden (Herzkatheterismus, Farbstoffverdünnung, Angiokardiographie) gesichert und zum Teil auch operativ bestätigt[1].

Wir möchten uns darauf beschränken, an Einzelbeispielen zu zeigen, wie die Kurven aussehen und wie man sie analysieren kann. Allgemeine Schlußfolgerungen sind dagegen noch nicht möglich.

1. Die erste Kurve (Abb. 1) stammt von einem 57jährigen Mann mit reiner *Mitralstenose*, Grad II. Lungenkapillardruck 18 mm Hg. Die Kurve ist gesamthaft einer normalen ähnlich. Die Neigung der Auswaschkurven aus dem rechten und linken Herzen ist nach den Standards anderer Autoren vermindert, die Zeit zwischen den Spitzen ist auf 10 sec verlängert. Wir kennen aber die Grenzen des Normalen mit unserer Technik noch zu wenig, um daraus bindende Schlüsse zu ziehen. Das

[1] Wir danken den Herren PD. Dr. *A. Bühlmann* und Dr. *A. Tsakiris* für die Erlaubnis, die Daten aus ihrem Laboratorium zu verwerten.

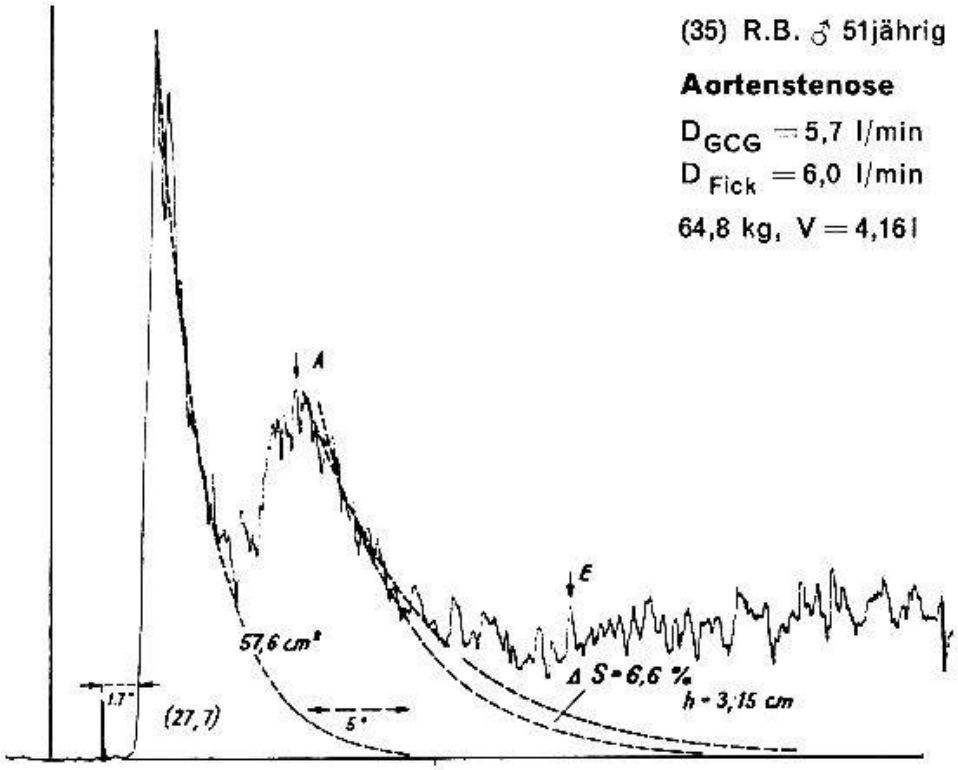

Abb. 2. Aortenstenose. 51jähriger Mann.

Herzminutenvolumen ist vermindert. Fick und GCG stimmen befriedigend überein.

2. Die zweite Kurve (Abb. 2) stammt von einem 51jährigen Mann mit mittelschwerer *Aortenstenose*, Grad II–III. Der Druck im linken Ventrikel war 190/5, in der Aorta 125/80 mm Hg. Die Kurve gleicht einer Normalkurve weitgehend. Die Neigungen, sowie die Distanz der Gipfel sind normal, ebenso das Herzminutenvolumen. Röntgenologisch war das Herz nicht stark vergrößert, der linke Ventrikel hypertrophisch, aber kaum dilatiert.

3. Die dritte Kurve (Abb. 3) stammt von einem 17jährigen Jüngling mit angeborener *Pulmonalstenose*, sowohl der Klappen wie des Infundibulums. Der Druck im rechten Ventrikel war 190/5, in der Arteria pulmonalis 25/10 mm Hg. Kein Shunt. Die Kurve zeigt eine verzögerte Auswaschung aus dem rechten Ventrikel und Verwischung der Senke des Lungendurchflusses, sonst nichts Auffallendes. Das Herzminutenvolumen ist an der unteren Grenze der Norm. Die Bestimmung nach Fick und mit GCG stimmt mäßig gut überein. Wir deuten die Kurve als Ausflußbehinderung und leichte Vergrößerung der rechten Kammer infolge der hochgradigen Stenose.

Auf Grund unserer bisherigen Erfahrung an *Stenosen* ist zu sagen, daß sie, solange der Fehler kompensiert ist, zu keiner groben Abweichung

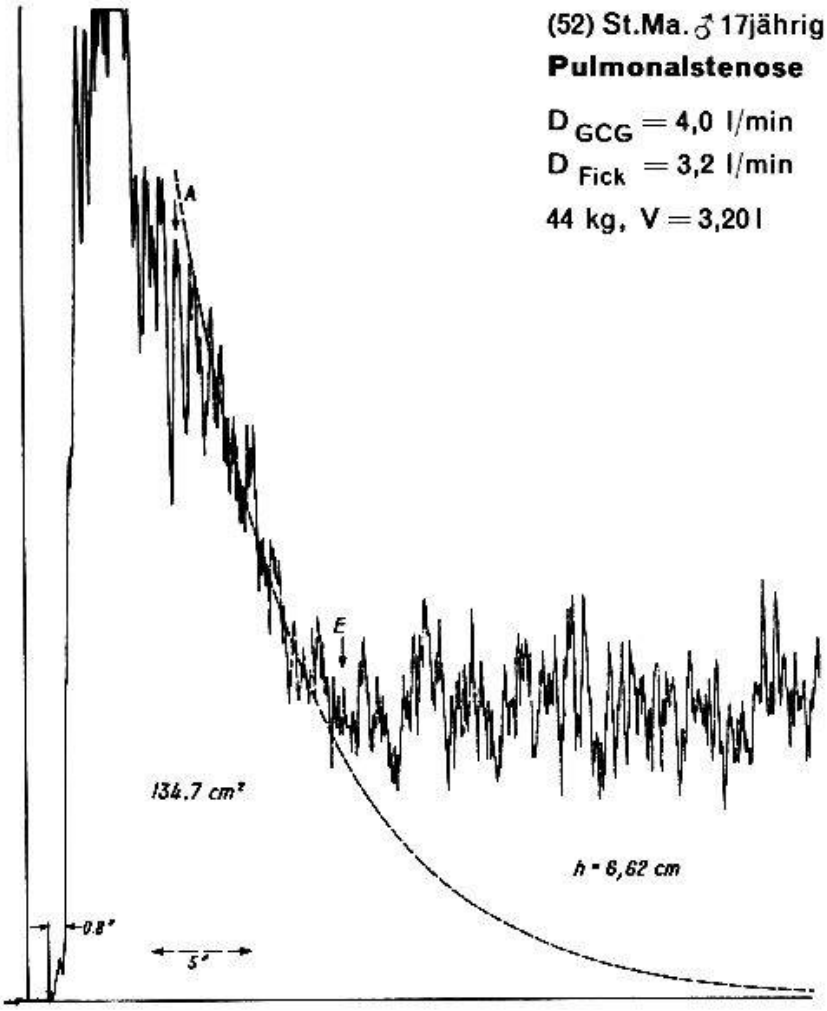

Abb. 3. Pulmonalstenose (valvulär und infundibulär). 17jähriger Jüngling.

der Kurve von der Norm führen. Erst Dilatation und Insuffizienz des belasteten Ventrikels oder Vorhofes führen zur Änderung der Kurvenform. Die Methode der GCG ist zur Bestimmung des Herzminutenvolumens bei den Stenosen anwendbar.

4. Die vierte Kurve (Abb. 4) stammt von einer 53jährigen Frau mit schwerer *Mitralinsuffizienz*, Grad III–IV, und Vorhofflimmern. Das linke Herz, sowohl Vorhof wie Kammer waren sehr groß. Die Kurve ist stark deformiert. Der Gipfel über dem rechten Herzen ist leicht verbreitert, aber vor allem ist die Welle des linken Herzens sehr breit, Anstieg und Auswaschung sind verzögert. Wir deuten diese Kurvenform als Folge des Refluxes von Indikator aus dem Ventrikel in den Vorhof, der Dilatation des linken Herzens, und des verminderten Herzminutenvolumens. Die Bedeutung der verschiedenen Ursachen ist nicht auseinanderzuhalten. Die Extrapolation ist unsicher. Das berechnete Herzminutenvolumen ist zu klein, um wahrscheinlich zu sein und stimmt mit dem Wert nach Fick schlecht überein.

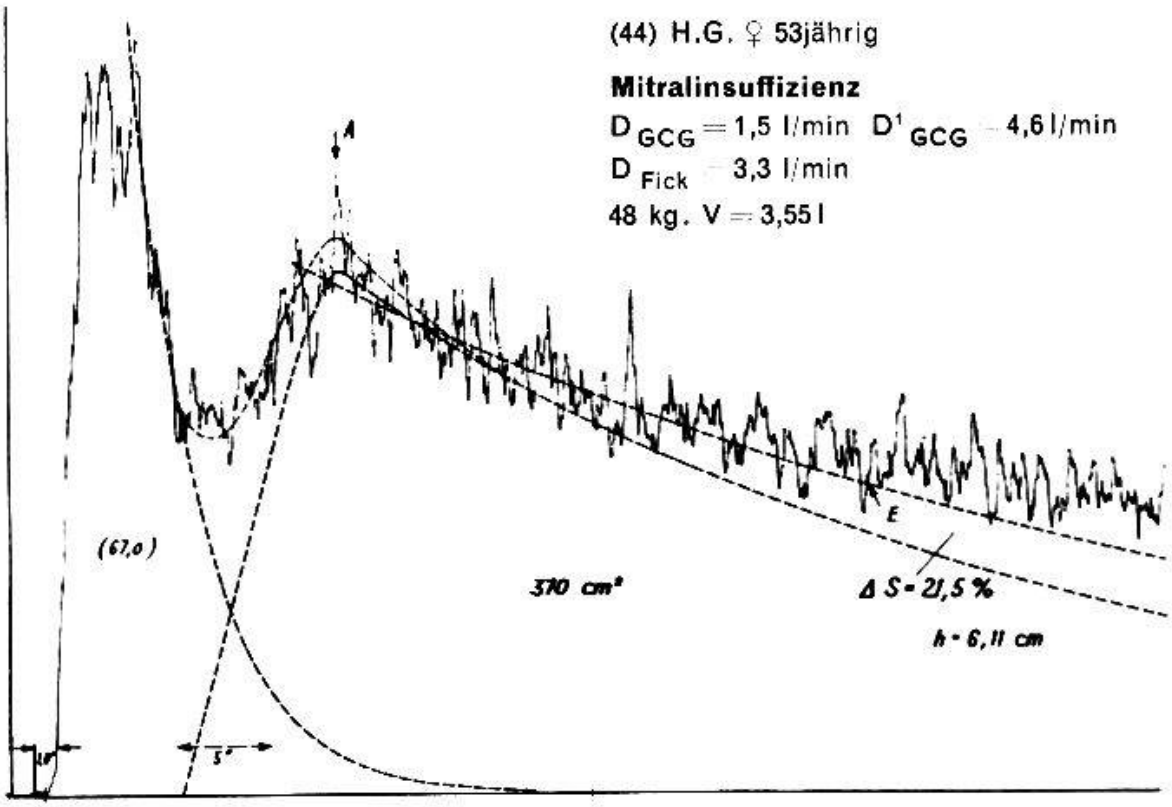

Abb. 4. Mitralinsuffizienz. 53jährige Frau.

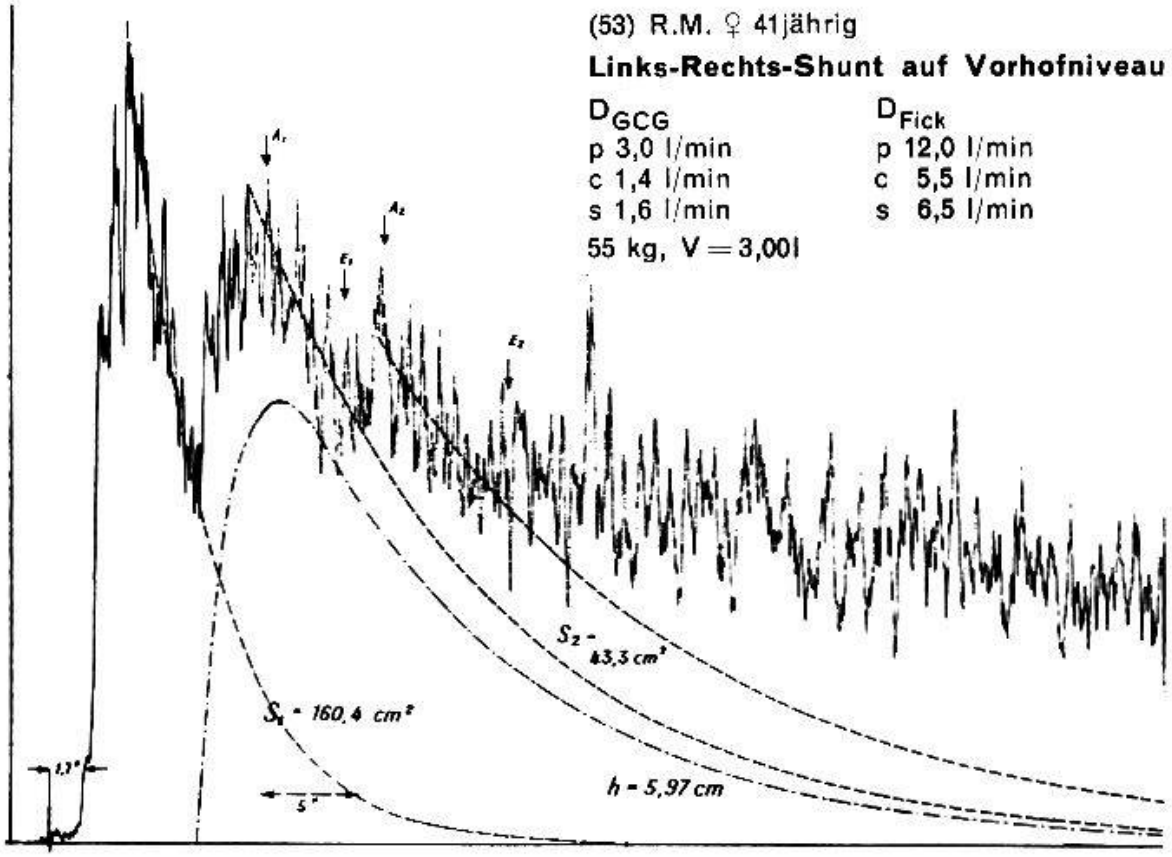

Abb. 5. Vorhofseptumdefekt, Ostium secundum, mit Links-Rechts-Shunt. 41jährige Frau.

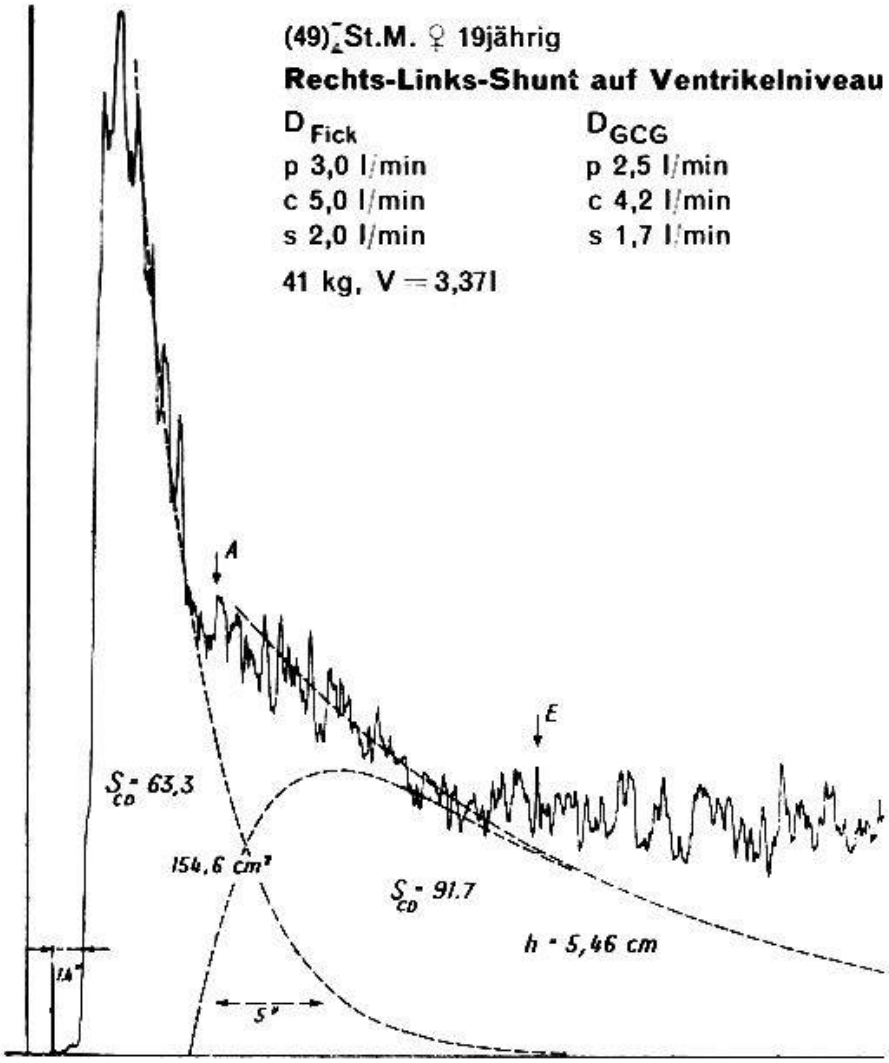

Abb. 6. Ventrikelseptumdefekt mit pulmonaler Hypertonie und Rechts-Links-Shunt, Eisenmenger-Reaktion, 19jähriges Fräulein.

5. Die fünfte Kurve (Abb. 5) stammt von einer 41jährigen Frau mit großem *Vorhofseptumdefekt*, Typus Ostium secundum. Es besteht ein Links-Rechts-Shunt auf Vorhofniveau. Sie sehen, daß wir hier einen dritten Kurvengipfel im absteigenden Schenkel der Linksherzkurve finden, wie er bereits 1948 von *Prinzmetal* und wieder von *Kellershohn* u. Mitarb. beschrieben und vorhin von Prof. *Joyet* besprochen wurde. Der dritte Gipfel entspricht dem verspäteten Durchfluß von Shuntblut durch das linke Herz. Die Berechnung der Minutenvolumina ergibt Werte, die wahrscheinlich zu niedrig sind. Anderseits sind die Fick-Werte vielleicht zu hoch. Der wirkliche Wert dürfte dazwischen liegen. Das Verhältnis der Minutenvolumina im kleinen und großen Kreislauf ist dagegen mit beiden Methoden annähernd gleich bestimmt, in unserem Falle fließt etwas mehr als doppelt soviel Blut durch die Lungen wie durch den Körper.

Wir müssen offensichtlich in der Analyse solcher Fälle weitere Fort-

schritte machen. Ein zweiter Kristall über dem Aortenbogen wird vielleicht hilfreich sein.

6. Die letzte Kurve (Abb. 6) stammt von einem 19jährigen Fräulein mit *Ventrikelseptumdefekt und pulmonalem Hochdruck*, sogenannte Eisenmenger-Reaktion. Es besteht ein Rechts-Links-Shunt auf Ventrikelniveau. Zwischen den Ventrikeln bestand Druckausgleich, in beiden fand man einen Druck von 130/5 mm Hg. Die Widerstände waren im Lungenkreislauf 2500 Einheiten, im Körperkreislauf 1200 Einheiten. Die Kurve ist deformiert und zeigt eine Ausfüllung der Senkung der Lungenpassage durch eine Reihe von Zacken. Wir möchten sie deuten als Summe von drei Partialkurven, nämlich der Rechts-Herz-Kurve, der Rechts-Links-Shunt-Kurve und der Links-Herz-Kurve. Die Berechnung der Durchflußvolumina an einer solchen Kurve ist problematisch, weil die Auswaschung aus dem linken Herzen nicht einer einfachen Exponentialfunktion entspricht. Die Bestimmung nach Fick und mit GCG stimmen nicht überein. Wir haben bisher diese Schwierigkeiten noch nicht überwunden.

Zusammenfassung

1. Die Gammakardiographie wurde an 37 kreislaufgesunden Individuen durchgeführt. In 35 Fällen wurden beurteilbare Kurven erhalten. Die Reproduzierbarkeit ist gut.

Auf die Normalwerte für Herzminutenvolumen, Spitzen-Spitzen-Zeit und pulmonales Blutvolumen wird eingegangen. Eine Aussage über die Größe der Koronardurchblutung scheint nicht möglich zu sein.

2. Die Brauchbarkeit der Gammakardiographie für die Diagnose angeborener und erworbener Herzkrankheiten ist vorläufig nicht gesichert. An Hand von Beispielen, in denen die Diagnose qualitativ und quantitativ durch konventionelle Methoden gesichert wurde, wird die mögliche Verformung der «Normalkurve» durch pathologische Kreislaufverhältnisse analysiert. Solche Beispiele betreffen Shunts, Klappenstenosen und Klappeninsuffizienzen.

Résumé

1. La gammacardiographie a été faite chez 37 individus sains au point du vue circulatoire. Dans 35 cas, l'on a pu obtenir des courbes utilisables. Leur utilisation pratique a pu être démontrée dans une série de doubles déterminations.

Les auteurs donnent les valeurs normales pour le débit cardiaque, le

temps «peak-to-peak» pulmonaire et le volume sanguin des poumons. Il n'a pas été possible de déterminer le débit coronaire.

2. L'utilitité de la gammacardiographie pour le diagnostic des malformations cardiaques congénitales ou acquises n'est pas encore démontrée. A l'aide d'exemples, dans lesquels le diagnostic qualitatif et quantitatif a été acquis par des méthodes conventionnelles, l'on analyse les modifications possibles de la «courbe normale» par les conditions de circulation pathologiques. Ces exemples se rapportent à des shunts, des sténoses et insuffisances valvulaires.

Riassunto

1. La gammacardiografia venne eseguita in37 individui con circolazione sana. In 35 casi furono ottenute curve valide. Ne viene dimostrata la riproducibilità per mezzo di una serie di determinazioni doppie. Vengono trattati i valori normali del volume minuto, del tempo di circolazione polmonare e del volume sanguigno polmonare. Un'asserzione sulla grandezza dell'irrorazione coronare sembra non essere possibile.

2. L'utilizzabilità della gammacardiografia per la diagnosi di malattie congenite ed acquisite non è per il momento assicurata. Per mezzo di esempi, per i quali la diagnosi venne assicurata qualitativamente e quantitativamente con metodi convenzionali, viene analizzata la deformazione possibile della curva normale nel caso di condizioni patologiche. Tali esempi riguardano shunts, stenosi e insufficienze valvolari.

Summary

1. Gammacardiography was carried out on 37 subjects with healthy circulation. In 35 cases an interpretable curve was obtained. The reproducibility is good.

Normal values for cardiac output, peak-to-peak pulmonary transit time and pulmonary blood volume are given. No statement can be made for coronary blood flow.

2. The suitability of gammacardiography for diagnosis of congenital and acquired heart disease is at present not certain. On the basis of examples in which diagnosis was assured qualitatively and quantitatively by conventional means, the possible deviation of the "normal curve" through pathological conditions is analysed. Such examples are shunts, valvular stenosis and valvular incompetence.