Zeitschrift: Bulletin der Schweizerischen Akademie der Medizinischen Wissenschaften = Bulletin de l'Académie suisse des sciences médicales = Bollettino dell' Accademia svizzera delle scienze mediche

Herausgeber: Schweizerische Akademie der Medizinischen Wissenschaften

Band: 18 (1962)

Artikel: Panoramatechnik : Röntgenaufnahmeverfahren : Panoramix

Autor: Ott, W.

DOI: https://doi.org/10.5169/seals-309131

Nutzungsbedingungen

Die ETH-Bibliothek ist die Anbieterin der digitalisierten Zeitschriften auf E-Periodica. Sie besitzt keine Urheberrechte an den Zeitschriften und ist nicht verantwortlich für deren Inhalte. Die Rechte liegen in der Regel bei den Herausgebern beziehungsweise den externen Rechteinhabern. Das Veröffentlichen von Bildern in Print- und Online-Publikationen sowie auf Social Media-Kanälen oder Webseiten ist nur mit vorheriger Genehmigung der Rechteinhaber erlaubt. Mehr erfahren

Conditions d'utilisation

L'ETH Library est le fournisseur des revues numérisées. Elle ne détient aucun droit d'auteur sur les revues et n'est pas responsable de leur contenu. En règle générale, les droits sont détenus par les éditeurs ou les détenteurs de droits externes. La reproduction d'images dans des publications imprimées ou en ligne ainsi que sur des canaux de médias sociaux ou des sites web n'est autorisée qu'avec l'accord préalable des détenteurs des droits. En savoir plus

Terms of use

The ETH Library is the provider of the digitised journals. It does not own any copyrights to the journals and is not responsible for their content. The rights usually lie with the publishers or the external rights holders. Publishing images in print and online publications, as well as on social media channels or websites, is only permitted with the prior consent of the rights holders. Find out more

Download PDF: 13.12.2025

ETH-Bibliothek Zürich, E-Periodica, https://www.e-periodica.ch

D. K.: 616.314.073.75

Panoramatechnik – Röntgenaufnahmeverfahren – Panoramix

Von W. Ott, Wetzikon

Seit Bestehen der zahnärztlichen Röntgendiagnostik besteht der Wunsch nach der Abbildungsmöglichkeit eines Kreisbogens auf einen Film. Bei der Entwicklung der Panoramixröhre lag das Hauptaugenmerk vor allem einmal darauf, daß es geometrisch unsinnig erschien, von außen her mit divergierenden Strahlen einen Kreisbogen nach innen abzubilden, da damit immer nur ganz kleine Bildpartien, die unmittelbar in der Nähe des Zentralstrahls liegen, einigermaßen geometrisch genau abgebildet werden können. Der ideale Ausgangspunkt für radiär ausgehende Strahlen liegt im sogenannten Kreismittelpunkt. Leider hat der Oberkiefer und der Unterkiefer im dentalen Bereich nie genaue Kreisform, demzufolge müssen wir uns mit verschiedenen Projektionszentren begnügen, was in einzelnen Fällen vermehrte Aufnahmen bedingt. Der konstruktive Grundgedanke der Panoramixröhre besteht darin, daß ein Brennpunkt in den Mittelpunkt der Kieferbogen eingeführt werden kann, der nun seinerseits radiär mehr als 180° abstrahlt. Das bedingte eine Neukonstruktion einer sogenannten Anode; im Grunde ist es bei unserem Apparat eine Antikathode, die nach ca. 270° abzustrahlen vermag durch ihre Kegelform. Der Brennpunkt, der Fokus oder der Auftreffpunkt der Elektronen, die in der Kathode erzeugt werden, ist die Kegelspitze und erlaubt Röntgenstrahlenerzeugung nach 270° radiär in Richtung der Kieferbogen. Bei den außerordentlich kurzen Abständen von Fokus, Objekt und Film, die im Gegensatz zum bisher üblichen Verfahren nur in der Region zwischen 2–4 cm sich bewegen, waren wir darauf angewiesen, einen Brennfleck von mindesten 0,3 mm, wenn irgendwie möglich noch weniger, Durchmesser herzustellen. Diese konstruktive Finesse gelang in der ETH in der Abteilung AFIF durch die Ausführung einer sogenannten Bolzenkathode. Dabei werden Elektronenstrahldurchmesser und damit Fokusdurchmesser von 0,1 mm erzeugt. Es war nun rein technisch gesehen eine Hauptaufgabe, diesen Elektronenstrahl unabhängig von irgendwelchen äußern Magnetfeldern oder Kraftfeldern, die eventuell durch statische Aufladung der Innenseite der Röhre ent-

stehen konnten, unbedingt auf die Kegelspitze zu konzentrieren und dort zu halten. Ein raffiniert ausgedachtes System, das die Sekundärelektronenabstrahlung jeder Anode ausnützt, indem beim Auftreffen von Elektronen auf irgendein Material neue Elektronen aus diesem herausgeschossen werden, und diese nun ihrerseits durch Prallflächen oder Auffangflächen sektorenweise abgenommen werden. Diese Sekundärelektronenströme kommen über eine elektronische Brückenschaltung auf Gegenmagnete, die ihrerseits, sobald der Strahl eine Seite bevorzugt, den Strahl unweigerlich wieder in die Mitte zurückziehen. Damit haben wir ein Zentriersystem, das unter allen äußern Einflüssen funktioniert und uns gestattet, jederzeit mit einem genau zentrierten Fokus zu rechnen. Sie ersehen aus diesen kurzen Ausführungen, daß es im Grunde genommen eine Neukonstruktion einer Röntgenröhre mit einer Elektronenröhre kombiniert darstellt. Diese verschiedenen elektrischen Einschaltobjekte bedingen eine außerordentliche Isolation oder Absicherung gegen irgendwelche röhreninterne Überschläge der Spannung. Kommen wir nun von der rein technischen Seite her zu den praktischen Anwendungen und Anwendungsmöglichkeiten.

Vor allem einmal ist diese Röhre vorgesehen für Aufnahmen im gesamten Mundbereich. Wollen wir Ober- und Unterkiefer auf einen Film abbilden, so schieben wir die kurze Röhre in der Mittellinie in den Mundraum ein, legen außen um den Kieferbogen einen Filmstreifen, von je nachdem 18 oder 24 × 9 cm an. Für die Kieferbogenabbildung genügen diese Maße. Es ist klar, daß der Film flexibel eingepackt werden muß. Überlegen wir uns nun den Strahlengang. Im Oberkiefer liegt der Fokus ungefähr auf der Höhe der Mittelverbindung zwischen den 12-Jahr-Molaren. Die Höhe des Fokus ist je nach der anatomischen Beschaffenheit des Palatinums ungefähr auf der Gingivalrandkante anzunehmen. Je höher wir den Fokus hinaufschieben können, um so günstiger ist die Projektion. Von diesem zentral gelegenen Fokus aus gehen nun die Strahlen nach allen Seiten, mit Ausnahme eines toten Kegels von 90° Spitzenwinkel, direkt nach hinten in der Zentralachse der Röhre, radiär nach außen und treffen durch die Objekte hindurch auf den Film. Damit zeichnen wir den gesamten Kieferbogen auf den rundgelagerten Film ab und erhalten nach der Entwicklung ein Panoramabild des gesamten Kiefers von rechts nach links. Es ist klar, daß rein geometrisch nach oben zu, also in Richtung Stirne, eine Verzeichnung auftritt, je spitzer der Auftreffwinkel der Strahlen auf den Film wird. Theoretisch wäre es notwendig, den Film in einer Kugelschale auszuführen, doch ist dies rein herstellungsmäßig und lagerungsmäßig unmöglich. Im Unterkiefer haben wir dieselben Projektionsmöglichkeiten und Verhältnisse, nur daß wir

dort den Fokus so tief hinunterlegen wie nur möglich. Damit die Zunge nicht allzuviel Dosisleistung bekommt, bei der direkten Berührung mit der Röhre, wo wir ja den fokusnahesten Punkt unmittelbar senkrecht unter dem Fokus haben, setzen wir eine Isolationsschicht oder Absorptionsschicht dorthin wo die Strahlen nicht gebraucht werden, d. h. im gesamten Berührungsbereich mit der Zunge. Auch hier liegt der Fokus ungefähr auf dem Marginalrand der Gingiva, in der Höhe des 12-Jahr-Molaren. Der Film wird außen um den Unterkiefer herum gelegt, und es ist von Vorteil, die obere Filmkante möglichst anzudrücken, damit die leicht aufwärts gehenden Strahlen einen nach innen gekippten Weisheitszahn noch gut abzeichnen können. Diese Aufnahmetechnik eignet sich selbstverständlich nur für die genaue Abzeichnung der apikalen Region im Unter- und Oberkiefer. Wollen wir eine koronare Abbildung, die vor allem für die Kariesforschung entscheidend sein kann, hervorbringen, dann müssen wir uns klar sein, daß durch die Lagerung des Fokus eine Überschneidung in der Region der Prämolaren stattfinden muß, d. h. die Kronen der Prämolaren werden durch ihre bombierte Form sich gegenseitig überdecken. Wollen wir diese Interdentalräume im prämolaren Gebiet ebenfalls genau abbilden, so sind wir gezwungen, eine zweite Aufnahme zu machen, wo der Fokus etwas nach vorn gesetzt wird, ungefähr auf die Höhe der medialen Begrenzung der 6-Jahr-Molaren. Das bedingt also für den Oberkiefer und für den Unterkiefer je eine zusätzliche Aufnahme. Nun interessieren den Zahnarzt und vor allem den Ohren-Nasen-Halsarzt die Kieferhöhlen. Die Kieferhöhle wird bei jeder normalen Aufnahme immer irgendwie «verprojiziert» oder verdeckt abgebildet. Der normale Sinus macht den Bogen des Kiefers ja mit und von welcher Seite her Sie auch durch den Schädel hindurch projizieren, einer der Äste wird immer mehr oder weniger radiär verlaufen, während der andere quer steht. Bei der Panoramixaufnahmetechnik ist es nun umgekehrt. Dadurch, daß wir radiäre Strahlen aus dem Zentrum heraus gegen die Kieferhöhlen loslassen, treffen wir sozusagen die Oberfläche der Kieferhöhle immer senkrecht und damit erhalten wir eine Abzeichnung, wie sie mit der gebräuchlichen Methode praktisch nie erreicht werden kann. Nur muß sich der Interpret dieser Bilder immer klar sein, daß das gesamte Panoramabild aus dem dreidimensionalen in einen zweidimensionalen Raum verzeichnet ist. Am besten kann man sich in die Lage des Beobachters versetzen, wenn man den entwickelten Film so beugt, wie er um das Gesicht herum gelegen ist und sich mit einem Auge in den Fokus, also in den Strahlenquellpunkt, versetzt und damit nun das Bild so erkennen kann, wie es von den radiär aus dem Fokus austretenden Strahlen tatsächlich getroffen wird. Je höher wir kommen, vor allem

in Richtung der Orbita, um so flacher, spitzer wird der Auftreffwinkel der Strahlen auf den Film, wie wir vorhin schon erwähnt haben. Die Orbitalöffnung erhält dadurch das Bild einer immer schmaler werdenden Elipse und die beiden Ränder, der untere und obere Orbitalrand treten immer näher zusammen. Wenn man sich aber einmal an diese Tatsache gewöhnt hat, dann kann man auch aus diesem Bild die Interpretation der tatsächlichen anatomischen Verhältnisse herauslesen, oder sie in das Bild hineinkopieren. Um ein vollständiges Gesichtsskelettbild zu erhalten benützen wir einen 18 × 24 cm Film, diesen legen wir genau wie den Filmstreifen um das Gesichtsskelett herum mit dem unteren Rand aufstehend auf der in den Mund eingeführten Röhre. Die Abzeichnung wird genau bis in die Region des Sinus frontalis. Wollen wir Abzeichnungen der Fontalregion genauer erhalten, dann müssen wir einen Spezialfilm so legen, daß er zu den auftreffenden Strahlen senkrecht liegt, d. h. er wird an die Stirn tangential angelegt. Ein weiteres Abbildungsobjekt, dem unsere ganze Aufmerksamkeit gehört, ist das Kiefergelenk. Mit der heutigen Methode müssen wir durch den gesamten Schädel hindurch, von der Gegenseite her, die Aufnahme projizieren. Leider überdecken sich da verschiedene Knochenpartien sehr oft, und es ist ganz selten, daß man den genauen Winkel erwischt, der eine gute Abzeichnung des Kiefergelenkes gewährleistet. Bei unserem Fall legen wir die Röhre schräg seitlich in den Mund hinein, und zwar so weit seitlich, als die anatomischen Verhältnisse es gestatten. Dann wird der Film auf das Kiefergelenk der gegenüberliegenden Seite gelegt, und nun belichten wir. Dadurch haben wir die Abzeichnung ohne irgendwelche Knochenpartien, die das Gelenk überschatten könnten. Wichtig ist vor allem, daß wir den Fokus möglichst hoch hinauf legen, damit die Sinusform der Gelenkbahn und die Form des Kieferköpfchens nicht zu schräg getroffen wird. Bei günstigen anatomischen Verhältnissen läßt sich auf die Weise ein außerordentliches gutes Kiefergelenkbild herstellen. Wir besitzen neben diesen vorerwähnten Abbildungsmöglichkeiten noch mehrere andere Anwendungsvarianten für die Panoramix-Panoramatechnik. Prinzipiell können wir folgendes feststellen: überall dort, wo von außen zugänglich eine Körperhöhle abzubilden ist, können wir mit der Panoramatechnik Aufnahmen machen. Beispielsweise, untere Beckenpartien, wo wir entweder vaginal oder rectal die Röhre einführen können und den Film außen herum legen. Interessant wird dieses Verfahren z. B. bei Steißbeinabbildungen. Dort erhalten wir praktisch eine direkte Kontaktaufnahme. Ebenfalls interessant ist die Abbildung des Achselgelenks. Bei luxierten Achselgelenken ist es sehr oft schmerzvoll für den Patienten, eine Aufnahme auszuführen, weil der Arm vom Körper abgewinkelt werden muß.



Abb. 1. Panoramix-Röntgenapparat. Herstellung Röhre: Comet AG, Bern; Apparat: Koch & Sterzel, Essen, Deutschland.

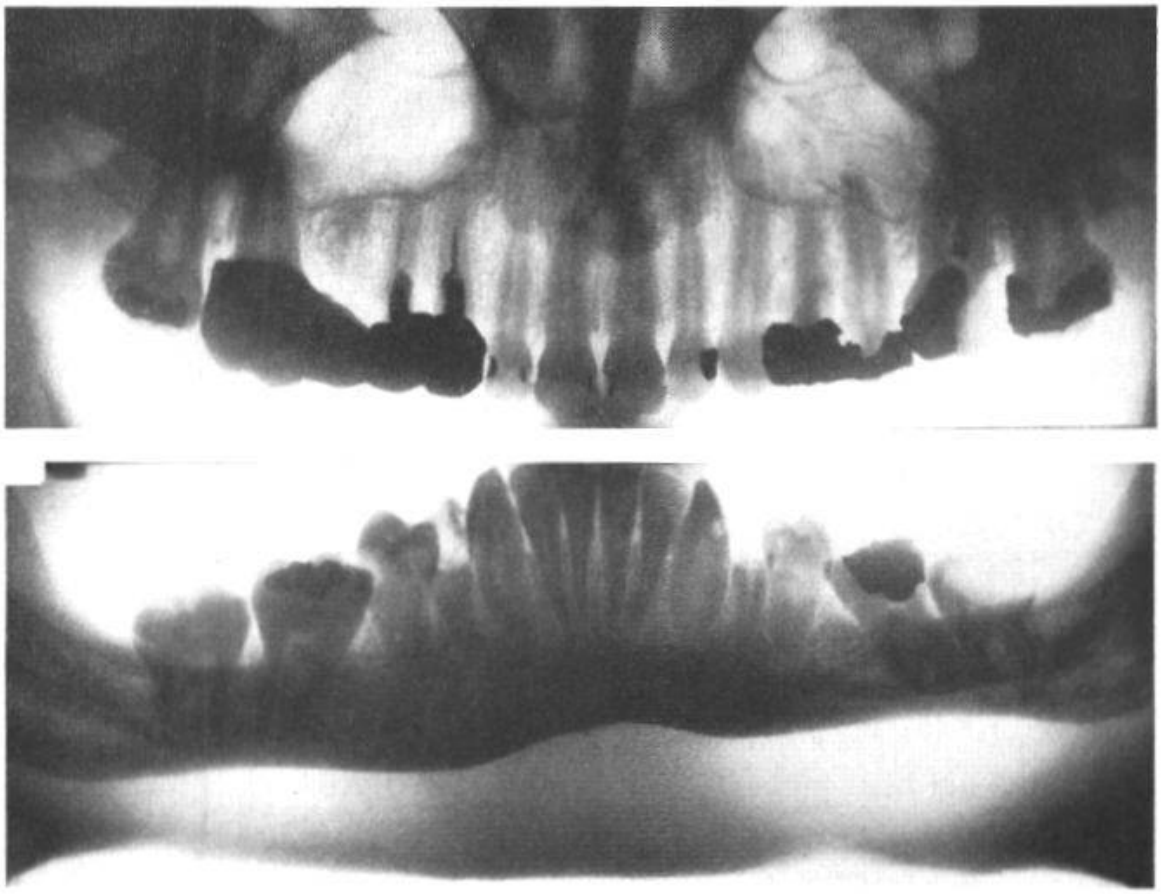

Abb. 2. Oberkiefer und Unterkiefer-Panoramix-Aufnahme. 55KV, 0,3 sec., 0,5 mA.

Bei unserer Technik führen wir den Stift der Röhre wie einen Thermometer in die Achselhöhle ein, zentrieren mit dem Fokus in die Mitte und legen um das Achselgelenk, um die Achsel herum den Film. Damit erhalten wir eine gute Auszeichnung aller knöchernen Partien; nur müssen wir uns die Projektionsverhältnisse beim Lesen dieses Bildes genau vergegenwärtigen, um nicht einen Fehler in der Interpretation gegenüber der alten Methode zu begehen. Und nun noch etwas über die Belastung der Röhre, über die Röntgenbelastung des Gewebes und über das Filmmaterial.

Durch die kurzen Abstände zwischen Fokus, Objekt und Film, erhalten wir einen außerordentlich geringen Belastungswert der Röhre. Es hat sich im Laufe von Jahren gezeigt, daß wir mit 0,1–0,25 mA/sec auskommen, d. h. bei einer Belastung von 55 kV belichten wir normalerweise 0,3–0,5 sec für einen normal empfindlichen Film, wie beispielsweise den Kodak-Kodirex. Um Vergleichszahlen mit den normalen Aufnahmen zu erhalten, ist es notwendig, gleiche Filmempfindlichkeit zu verwenden. Bei einer Normalaufnahme mit demselben Filmmaterial müßten wir mit zwischen 2,5 und 3,5 sec. Belichtungszeit auskommen. Wir benützen aber nur knapp 0,5 sec. Dazu kommt noch die mA-Zahl beim normalen Apparat von ca. 8–15 mA, während unsere Röhre auf 0,5 mA fixiert ist. Dadurch erhalten wir diese verblüffend niedrige, praktisch um 100mal weniger große Belastung als mit der üblichen Aufnahmetechnik. Es ist selbstverständlich, daß wir in unserem Fall gewisse Zonen haben, die mehr Röntgenstrahlen bekommen, als in der üblichen Darstellungsweise, und zwar sind das die Zonen, wo die Schleimhaut im unmittelbaren Bereich der Röhre liegt. Wir haben demzufolge, ich habe das vorher schon angetönt, eine Blende eingesetzt, um überall dort, wo wir den direkten Kontakt, vor allem mit der Zunge haben, die Strahlungsdosis am Ort auf ein Minimum zu reduzieren. Es ist aber festzustellen, daß die Meßergebnisse an den dem Fokus am nächsten liegenden Punkten der Schleimhaut im Innern des Mundes, etwas weniger darstellen, als bei einer einzigen normalen Aufnahme. Wohingegen die Hautbelastungsdosis, die Außenbegrenzung der möglichen Gefährdung, ganz erheblich niedriger liegt als bei einer Aufnahme, die von außen geschossen wird. Im ganzen gesehen, kommen wir ungefähr um $^1/_{10}$ niedriger in der Gewebsbelastung mit einer Aufnahme, die das Panorama ergibt, als mit einer einzigen Kleinaufnahme im Dentalbereich. Vergleichen wir nun die Anzahl der Einzelaufnahmen nach der üblichen Technik, die sich von 10–15 Aufnahmen bewegt, um einen Status herstellen zu können, mit unserer Technik, so sehen wir den enormen Vorteil, der in dieser Panoramixtechnik liegt.

Es existieren heute drei Panorama-Aufnahmetechniken. Die eine ist von Prof. *Paatero* in Finnland entwickelt worden. Dabei wird ein Film auf einem Halbzylinder gegenläufig mit einem um den Kopf als Zentrum drehenden Röntgenapparat gedreht, er enthält eine Schlitzblende und die Ausführung dieser Aufnahme ist praktisch ein Schichttomogramm, wobei Bildstreifen an Bildstreifen gereiht wird. Doch ist die lange Belichtungszeit zwischen 15 und 40 sec für eine einzige Aufnahme etwas gefährlich und wird deswegen kaum im größeren Umfang angewendet werden können. Der Vorteil dieser Methode ist der, daß man ein Panoramabild von 360° um den ganzen Kopf herum erhält. Doch sind gewisse Unschärfen dabei nicht zu vermeiden, wohingegen durch die geometrische Vergrößerung und den kleinen Fokus im Panoramixverfahren die Auszeichnung außerordentlich gut ist. Das zweite Verfahren ist ähnlich wie das Verfahren von *Paatero*. Es wurde in Amerika und in England entwickelt und dreht an Stelle des Röntgenapparates und des Films den Patienten zwischen den beiden Aufnahmegeräten. Bei dieser Rotation des Patienten ist es nicht zu vermeiden, daß der einzelne Schuß unweigerlich Unschärfen aufweist, erstens durch die Dauer der Aufnahme und zweitens durch die rein mechanische Vibration, die bei einer solchen Bewegung eines ganzen Menschen unweigerlich stattfindet. Der Vorteil dieser Methoden zeigt sich in der Richtung, daß man den distalen Schädelteil auf den Film projizieren kann, was mit dem Panoramixverfahren nicht möglich ist, weil wir nach hinten, wie schon erwähnt, einen toten Strahlenwinkel von 90° Spitze besitzen. Dieser Winkel ist notwendig, um die Schädelpartien, die Hypophyse, die hintere Augenpartie vor allzustarker Strahleneinwirkung zu schützen. Einen weiteren Strahlenschutz haben wir eingebaut, indem die ganze Röhre mit 2 mm Aluminium überzogen ist. Das filtert uns die weichen Strahlen weg. Es ist in der Röntgentechnik bekannt, daß beim Durchgang von Röntgenstrahlen durch Medien die sogenannte Stock'sche Regel zur Anwendung kommt. Beim Auftreffen eines Röntgenquants auf ein Atom einer Antikathode oder Anode werden in der Folge laufend neue niedriger schwingende Strahlen erzeugt. Demzufolge haben wir ein ganzes Röntgenstrahlenspektrum bis hinunter zum Infrarot, das in dem absorbierenden Medium entsteht. Es hat sich im Laufe der langjährigen Untersuchung gezeigt, vor allem Prof. *Eugster* in Bern hat sich mit diesen Fragen eingehend befaßt, daß die Strahlen, die durchgehen, kleineren Schaden anrichten als die sogenannten Steckschüsse, die Strahlen die sich im Gewebe oder im Medium totlaufen. Und es ist deswegen von Anfang an unser Anliegen gewesen, die weichen Strahlen, die nicht diese Durchdringungskraft wie die harten besitzen a priori auszuschalten, zu ent-

fernen, und das geschieht durch diese 2 mm dicke Aluminiumschicht. Zusammenfassend ist zu erwähnen, daß das Panoramixverfahren überall dort Anwendung finden kann, wo wir von außen zugänglichen Körperhöhlen Abbildungen auszuführen haben. Es gibt uns die Möglichkeit, ein Panaramabild herzustellen, rechts und links gegeneinander zu vergleichen und vor allem eine Strahlenbelastung, wie sie bisher üblich ist, wesentlich zu unterbieten. In der Folgezeit werden neue Möglichkeiten dieses Verfahrens untersucht und vor allem zeigt es sich, daß man mit geeigneten Mitteln das Stereoröntgen auf dieser Basis in außerordentlich günstiger Form anwenden kann. Doch diese Punkte werden erst nach erfolgter Durchbearbeitung bekanntgegeben.

Zusammenfassung

Das vorliegende Aufnahmeverfahren basiert auf dem Gedanken, daß Körperhöhlenaufnahmen geometrisch günstiger durch Projektion der Strahlen aus dem Bogenmittelpunkt *heraus* gemacht werden können. Erfordernis dazu ist eine Strahlenquelle, welche mehr Winkelgrade als bisher abgibt, was nur mit einer Kegel- oder Pyramidenanode möglich ist.

Das Verfahren ist folgendes: Eine Panoramix-Röhre wird dem Patienten horizontal in den Mund gesteckt, so, daß der Strahlenpunkt ungefähr auf der Höhe der distalen Begrenzung der Sechsjahrmolaren liegt. Im Unter- und Oberkiefer, oder einzeln, wird von außen ein flexibel verpackter Filmstreifen gelegt. Der Patient hält diesen mit seinen Händen, und zwar so, daß im Unterkiefer der Streifen mit der hinteren unteren Kante und im Oberkiefer mit der oberen Kante auf die Haut gedrückt wird. Dann wird belichtet, und darauf Röhre und Film entfernt.

Sollen Einzelaufnahmen von Unter- oder Oberkiefer ausgeführt werden, empfiehlt es sich, die vertikale Neigung der Röhre entsprechend vorzunehmen. Vor allem im Oberkiefer ist es ratsam, um die Wurzeln der Molaren auf dem Film nicht allzu verzogen zu erhalten, den Fokus möglichst hoch zu lagern.

Es ist wichtig, die Aufnahmetechnik entsprechend dem Diagnosezweck vorzubereiten. Sind die koronaren Partien zu untersuchen, liegt der Fokus mehr oder weniger in der Okklusionsebene des betreffenden Kieferteiles, werden apikale Aufnahmen gewünscht, muß die Röhre nach unten, bzw. oben verschoben werden.

Bei Kiefergelenkaufnahmen empfiehlt es sich, die Lage des Fokus so weit wie möglich auf die Gegenseite des aufzunehmenden Gelenks zu verschieben. Gleich wie bei den Kieferaufnahmen hält der Patient dabei den Film von außen an das Gelenk.

Je nach Filmart, und ob allenfalls eine Verstärkerfolie Verwendung findet, sind Belichtungszeiten von 0,1–0,7 sec. bei 55 KV und 0,5 mA notwendig.

Die vorgeführte Ausführungsform stammt von Koch- und Stertzel, Essen, die Röhre von Comet AG in Bern.

Résumé

Cette nouvelle technique de prise de vue part de l'idée que des organes creux sont plus faciles à représenter en projetant les rayons de l'intérieur de la cavité d'un centre géométrique et vers l'extérieur de l'arc. Une condition nécessaire pour cela est une source d'énergie à angle plus ouvert que ce qui était courant jusqu'à présent, et qui n'est réalisable qu'avec une anode conique ou pyramidale.

Le procédé est le suivant : une lampe Panoramix est introduite horizontalement dans la bouche de telle manière que le point de départ des rayons est à peu près à la limite distale des molaires de sixième année. Autour de la mâchoire supérieure et inférieure, ou de l'une d'elles seulement, l'on tient à l'extérieur de la bouche un film dans une cassette souple. Le malade tient cette cassette avec ses mains, de telle sorte que les bords de la pellicule sont pressés, à la mâchoire inférieure par le bord inférieur, à la mâchoire supérieure par le bord supérieur, fermement sur la peau. Puis l'on déclenche la prise de vue et enlève le film et la lampe. Si l'on veut faire des prises de vue séparées de la mâchoire supérieure ou inférieure, il est recommandé de modifier la direction de la lampe, par rapport à la verticale. Surtout lorsque l'on prend la mâchoire supérieure, il est recommandé de placer la lampe aussi haut que possible, pour ne pas trop déformer par la projection la racine des molaires.

Il est très important d'adapter la technique de prise de vue au diagnostic que l'on recherche. Si l'on veut prendre les parties de la couronne des dents, le foyer doit se trouver plus ou moins à la hauteur des surfaces occlusives de la mâchoire correspondante, si l'on cherche à faire des clichés des parties apicales, la lampe doit être déplacée vers le haut ou vers le bas.

Si l'on veut prendre les articulations des mâchoires, il est recommandé de déplacer le foyer de la lampe si possible au delà de l'articulation visée, Comme pour les radiographies des mâchoires, le malade tient lui-même le film appliqué contre l'articulation.

Selon la qualité du film, et s'il est nécessaire de prendre un filtre renforçant, il faut prendre des temps de pose allant de 0,1 à 0,7 secondes, à 55 KV et avec 0,5 mA.

L'appareil ayant servi à la démonstration a été réalisé par Koch & Sterzel, à Essen, la lampe vient de Comet AG, Bern.

Riassunto

Il procedimento radiofotografico in questione si basa sul concetto che radiofotografie di cavità corpore possono essere effettuate in modo più favorevole da un punto di vista geometrico proiettando i raggi verso l'esterno dal centro dell'arco. A tale scopo è necessaria una sorgente di raggi con angolo d'apertura maggiore di quelli fin'ora in uso, ciò che è possibile ottenere solo con un anodo sferico od a piramide.

Il procedimento è il seguente: un tubo Panoramix viene introdotto orizontalmente nella bocca del paziente in modo tale che la sorgente dei raggi venga a trovarsi circa all'altezza del limite distale del molare di sei anni. Attorno al mascellare superiore ed inferiore, oppure ad uno solo, vien posto all'esterno un film racchiuso in un involucro flessibile. Il paziente tiene il film con le sue mani in modo che nel mascellare inferiore il nastro di pellicola vien premuto sulla pelle con il margine posteriore e inferiore, e nel mascellare superiore con il margine superiore. Si procede allora all'esposizione e quindi il tubo ed il nastro di pellicola vengono allontanati.

Se si devono eseguire immagini isolate del mascellare inferiore o superiore è opportuno variare in modo corrispondente l'inclinazione verticale del tubo. Nel mascellare superiore in particolare si consiglia di situare il punto focale il più in alto possibile onde non proiettare sul film le radici dei molari troppo deformate.

E importante adattare la tecnica radiografica allo scopo diagnostico che si persegue. Se si devono esaminare le corone occorre situare il punto focale più o meno nel piano di occlusione della parte di mascella in questione, se si vogliono ottenere immagini apicali occorre spostare il tubo verso l'alto o rispettivamente verso il basso.

Per le immagini delle articolazioni mandibolari è opportuno spostare il punto focale il più lontano possibile in direzione opposta all'articolazione che si vuole esaminare. Come per le radiografie dei mascellari, anche in questo caso il paziente stesso tiene applicato il film dall'esterno sull'articolazione.

Secondo il tipo di film, e secondo che vengano usati o no schermi di rinforzo, sono necessari tempi di esposizione de 0,1–0,7 secondi con 55 kV e 0,5 mA.

L'apparecchiatura descritta è un prodotto della Ditta Koch e Stertzel, Essen; il tubo è fornito dalla Ditta Comet AG di Berna.

Summary

The following procedure for roentgen photography is based on the idea that roentgenographs of body cavities could more suitably be made by projecting the rays from a geometric point in the middle towards the outside of the arch. For this, it is necessary to have a source of rays which gives more angles than formerly, which is only possible with a cone or pyramid anode.

The procedure is as follows: a Panoramix tube is placed horizontally in the mouth of the patient so that the point of radiation lies approximately at the level of the distal limit of the six-year molars. A flexible packing of film is laid externally around the upper and lower jaw. The patient holds this with his hands so that in the lower jaw the strip is pressed with the back, lower edge, and in the upper jaw with the upper edge, onto the skin. The exposure is then made and the tube and film removed.

If single roentgenographs of the under and upper jaw are to be made, it is recommended to give the tube a corresponding vertical slant. Especially in the upper jaw, it is advisable to place the focus as high as possible in order to get the picture of the roots of the molars as little distorted as can be managed.

It is important to prepare the technique of taking the roentgenographs according to the aim of the diagnosis. If the coronary parts are to be examined, the focus should lie more or less in the occlusion plane of the parts of the jaw involved; if apical views are needed, the tube must be shifted upwards or downwards.

In roentgenographs of the angle of the jaw, it is advisable to shift the position of the focus so far as possible to the opposite side of the joint of the jaw. Here, as with jaw roentgenography, the patient holds the film onto the outside of the joint.

According to the type of film, and to whether a re-enforcing filter is used, the times of exposure are from 0.1 to 0.7 sec. at 55 KV and 0.5 mA.

The apparatus shown is from Koch and Stertzel, Essen, and the tube from Comet AG in Berne.