

**Zeitschrift:** Bulletin der Schweizerischen Akademie der Medizinischen Wissenschaften = Bulletin de l'Académie suisse des sciences médicales = Bollettino dell' Accademia svizzera delle scienze mediche

**Herausgeber:** Schweizerische Akademie der Medizinischen Wissenschaften

**Band:** 18 (1962)

**Artikel:** Ergebnisse von Leberpunktionen bei primär-chronischer Polyarthrit (P.c.P.)

**Autor:** Schäfer, R.

**DOI:** <https://doi.org/10.5169/seals-309113>

### **Nutzungsbedingungen**

Die ETH-Bibliothek ist die Anbieterin der digitalisierten Zeitschriften auf E-Periodica. Sie besitzt keine Urheberrechte an den Zeitschriften und ist nicht verantwortlich für deren Inhalte. Die Rechte liegen in der Regel bei den Herausgebern beziehungsweise den externen Rechteinhabern. Das Veröffentlichen von Bildern in Print- und Online-Publikationen sowie auf Social Media-Kanälen oder Webseiten ist nur mit vorheriger Genehmigung der Rechteinhaber erlaubt. [Mehr erfahren](#)

### **Conditions d'utilisation**

L'ETH Library est le fournisseur des revues numérisées. Elle ne détient aucun droit d'auteur sur les revues et n'est pas responsable de leur contenu. En règle générale, les droits sont détenus par les éditeurs ou les détenteurs de droits externes. La reproduction d'images dans des publications imprimées ou en ligne ainsi que sur des canaux de médias sociaux ou des sites web n'est autorisée qu'avec l'accord préalable des détenteurs des droits. [En savoir plus](#)

### **Terms of use**

The ETH Library is the provider of the digitised journals. It does not own any copyrights to the journals and is not responsible for their content. The rights usually lie with the publishers or the external rights holders. Publishing images in print and online publications, as well as on social media channels or websites, is only permitted with the prior consent of the rights holders. [Find out more](#)

**Download PDF:** 04.02.2026

**ETH-Bibliothek Zürich, E-Periodica, <https://www.e-periodica.ch>**

Aus der Rheumatologisch-geriatrischen Abteilung (Chefarzt: Dr. R. Schäfer) des  
Stadtsitals Waid, Zürich

## **Ergebnisse von Leberpunktionen bei primär-chronischer Polyarthrit (P. c. P.)**

*Von R. Schäfer*

Pathologische Serumeiweißwerte sind eine obligate Begleiterscheinung der P.c.P. und pathologische Leberfunktionsproben sind bei dieser Krankheit ein überaus häufiges Vorkommnis. Andererseits kennt jeder Rheumatologe die von *Hench* [1] zuerst beschriebene Tatsache, daß bei ikterischen Zuständen die Gelenksbeschwerden vorübergehend verschwinden.

Zweck dieser Arbeit ist es, an Hand von Leberpunktionsbefunden abzuklären, ob den oben erwähnten klinischen und Laboratoriumsbefunden entsprechende *histologische Veränderungen* gegenüberstehen. Solche hätten ja als mesenchymale Reaktion, die sich auch in der Leber abspielt, von vornherein eine gewisse Wahrscheinlichkeit.

In der *Literatur* stehen sich im wesentlichen zwei Meinungen gegenüber: Gewisse Autoren sind der Ansicht, daß Leberveränderungen bei der P.c.P. fast zu 100% vorhanden und gewisse histologische Bilder für sie spezifisch seien; andere betonen, daß Abweichungen von der Norm ganz geringfügig sind oder fehlen und vor allem vollkommen unspezifisch sind. Einig sind sich fast alle darüber, daß keine Korrelation zwischen Leberfunktionsproben und Histologie besteht (*Lefkovits* und *Farrow* [2], *Movitt* und *Davis* [3]).

Zitiert sei nur die neueste und sehr gut fundierte Arbeit, in welcher die Spezifität der Leberveränderungen bei P.c.P. negiert wird. Sie stammt von *Sotgiu* und *Cavalli* [4] aus dem Istituto di Clinica medica generale e Terapia medica der Universität Bologna. Im Gegensatz zu den anderen Autoren – bei denen man dies meist vermißt – findet sich hier insofern eine generelle Bemerkung über vorausgegangene Leberaffektionen, als die 5 Patienten keine Lebererkrankung durchgemacht hatten, noch je einer Therapie unterzogen worden waren, die die Leber hätte beeinträchtigen können. Die beiden italienischen Wissenschaftler kommen zum

Schluß, daß bei der P.c.P. keine konstanten und spezifischen Veränderungen der Leberstruktur existieren. Falls sich doch solche finden, sind sie entweder die Folge von Leberaffektionen, die von der P.c.P. unabhängig sind, oder von toxischen Einwirkungen von Medikamenten, oder dann verursacht durch Komplikationen der P.c.P. (Kachexie, metabolische Störungen).

*Sotgiu* und *Cavalli* geben eine sehr umfassende Literaturübersicht in der erwähnten Publikation, unter anderem auch über frühere Kontrollen der Leber bei P.c.P., die sich allerdings vorwiegend der Untersuchung der Serumeiweißfraktionen, der Labilitätsproben und der entgiftenden Funktion bedienen.

### *Eigene Untersuchungen*

An 11 Patienten mit P.c.P. (3 Männer, 8 Frauen) wurden 12 Leberpunktionen<sup>1</sup> vorgenommen; das Alter der Patienten variiert zwischen 33 und 80 Jahren, die Dauer der Gelenkaffektionen war mit einer Ausnahme (2 Monate) durchweg hoch: sie betrug minimal 1 ½, maximal ca. 34 Jahre.

*Methode:* Es wurde die blinde Methode nach *Menghini*, die sogenannte Sekundenbiopsie [5], verwendet. Eine Beurteilung der hauptsächlich von *Trutschel* und *Frölich* [6] und *Schmengler* [7] als fast obligat verändert beschriebenen Leberoberfläche bei der P.c.P. war deshalb nicht möglich.

Über die Indikationen, Gefahren und Ergebnisse der Leberpunktion liegen einige ausgezeichnete schweizerische Arbeiten vor: *R. Mangold* [8]: «Anzeigen, Gefahren und Ergebnisse der Leberbiopsie»; *M. Schmid* [9]: «Die Leberpunktion in der Diagnose des Icterus», und *G. E. Stiefel* [10]: «Über die Gefahren, Kontraindikationen und Indikationen der Laparoskopie, der gezielten und der blinden Leberbiopsie». Für alle technischen Details weise ich deshalb aus Gründen der Kürze außer auf die Originalbeschreibungen von *Menghini* auf die erwähnten Publikationen hin.

Nach einmütigem Urteil ist die «Sekundenbiopsie» nach *Menghini* die ungefährlichste Methode und gibt trotzdem bei korrekter Ausführung meist genügend Material zur histologischen Beurteilung (*Haemmerli* und *Siebenmann* [11]). Selbstverständlich können nur *diffuse* Leberaffektionen erfaßt werden, isolierte wie Metastasen usw. nur durch Zufall. Solche sind die Domäne der gezielten Punktion bei Laparoskopie.

---

<sup>1</sup> Die histologischen Untersuchungen wurden durch Aerzte des Pathologisch-anatomischen Instituts der Universität Zürich vorgenommen, wofür ich dessen Direktor, Prof. Dr. E. Uehlinger, und seinen Mitarbeitern, meinen besten Dank ausspreche sowie auch für die Herstellung der reproduzierten Mikrophotographien.

*Resultate: Das hervorstechendste Merkmal ist das Fehlen von konstanten und signifikant wirkenden Veränderungen.*

In 3 Fällen fand sich Vermehrung der Kupfferschen Sternzellen mit Gruppierung zu Retothelknötchen, bei einem waren gleichzeitig die periportal en Felder von Lympho- und Histiocyten locker durchsetzt, bei einem andern bestand dazu gleichzeitig eine hochgradige Verfettung. (Psoriasisarthritis bei 33jährigem Mann. In der Anamnese vor 18 Jahren Hepatitis von 4 Wochen Dauer. Keine Leberbeschwerden! Eine diabetische Staubsche Zuckerbelastungskurve und erhöhte Harnsäurewerte im Serum beweisen eine erhebliche Stoffwechselstörung als Grundlage der Leberverfettung.)

In 2 weiteren Fällen war das Reticulum mäßig stark kollagenisiert, bei beiden waren Kernpolymorphie oder -Vakuolen vorhanden. Der eine Patient leidet an einer schwersten destruierenden P.c.P., der andere, der wegen einer therapieresistenten Anämie sehr viel i.v. Eisen erhalten hatte, zeigte dazu noch eine *Hämosiderose der Kupfferschen Sternzellen* (Fall 2).

Sein Serumeisen betrug 30  $\gamma\%$  bei einem Hämoglobin von 68%. Bei der Belastung mit 8 Dragées Ferronicum nach Jasiński [12] stieg der Serumeisenspiegel von einem Nüchternwert von 44 auf nur 55  $\gamma\%$  an, unter einer Prednison-Behandlung ohne Fe-Zufuhr jedoch auf 90  $\gamma\%$ . Wie bei jedem entzündlichen Zustand ist der Eisenwert im Serum bei der P.c.P. herabgesetzt, ohne daß es trotz guter, ja gesteigerter Fe-Resorption aus dem Darm durch eine solch massive perorale Zufuhr zu einem wesentlichen Anstieg 3 Stunden nach Aufnahme käme – wie dies bei Serumeisenmangel infolge Blutverlust der Fall ist. Nach Keiderling [13] und Heilmeyer [14] ist der «Turnover» des Eisens im Infekt stark beschleunigt, da seine Abwanderungsgeschwindigkeit aus dem Plasma erheblich erhöht ist. Statt dem Knochenmark zur Neubildung von Hämoglobin wird es den Speichern des RES – und zwar in der Form des Hämosiderins – zugeführt. Heilmeyer stellt sich vor, daß dieser Mechanismus einer primitiveren Form der Infektabwehr entspricht, was dadurch bewiesen werden kann, daß bei Tetanusperden das Serumeisen in dem Moment wieder zur Norm zurückkehrt, in welchem die Antikörper im Blut ansteigen. Diese unspezifische primitive Entgiftungsform ist in diesem Moment nicht mehr nötig.

Wird bei solchen Zuständen trotzdem – in der Absicht, die nach längerem Bestehen des Infektes auftretende Anämie zu bekämpfen – Eisen massiv, vor allem i.v. zugeführt (auch in Form von gehäuften Bluttransfusionen), so kommt es zur Ausbildung einer Hämosiderose in Milz und Leber, welche letztere sich im Leberpunktat nachweisen läßt. Grosso modo lassen sich die infektiöse und die Blutungs-Anämie – welche letztere natürlich auch einmal bei einem P.c.P.-Patienten auftreten kann – durch den Ausfall der oben erwähnten Eisenbelastungsprobe nach Jasiński sehr einfach voneinander trennen: Beim Eisenverlust durch Blutung steigt der 3-Stunden-Wert nach Fe-Zufuhr gegenüber dem Ausgangswert sehr hoch an (mindestens um 150  $\gamma$ ), bei der Infekthyposiderose wie in dem oben erwähnten Fall nur wenig.

Bei diesem Patienten H. P., 69jährig, ♂, der erst seit 1½ Jahren an einer P.c.P. litt, waren die geschilderten Mechanismen fast modellmäßig zu erkennen. Nebst der Anämie bestand eine ausgesprochene Kachexie, so daß immer wieder, aber vergeblich, nach einem Malignom geforscht wurde, besonders, als einmal eine positive Benzidinprobe vorlag, die aber später nie mehr bestätigt werden konnte. Die erwähnten Serumeisen-

Tabelle 1: Leberbiopsiefunde bei P.c.P.

Name, Alter, Geschlecht	Schweregrad Diagnose Nebenkrankheiten Latextest	Dauer der Krank- heit Jahre	Skg nach Wester- gren	Serum- Eiweiß- verhältnisse	Cholin- esterase (normal: 86-136 E.)	Bromsul- phalein- probe (normal bis 10%)	Phosphatase (normal: 2-4 B.E.)	Quick %
1. B. E., 80, ♀	Psoriasis arthropati- ca, Altersdiabetes Hypertonie Stadium II	21	24/50	—	—	—	—	106%
2. H. P., 69, ♂	P.c.P. Stadium II schwere Myocard- schädigung Kachexie Latex: positiv	1 1/2	84/113	Ges.E. 6,3g Alb.: 27,1% Globuline: α <sub>1</sub> 8% α <sub>2</sub> 14,9% β 11,1% γ 38,9% KCF <sup>1</sup> negativ	—	—	5,9 B.E.	72%
3. H. L., 77, ♀	P.c.P. Stadium III Latex: negativ	22	29/57	Takata negativ KCF negativ	133 E. (normal)	16%	6,2 B.E.	90%
4. K. E., 74, ♀	Schwerste Poly- arthritidis destruens Stadium IV Latex: positiv	34	74/105	Takata schwach positiv KCF negativ	62 E. (pathol.)	30%	3,2 B.E.	78%
5. M. A., 80, ♀	P.c.P. II. Grades Randulcera der Hornhaut Latex: positiv	10	65/98	Takata Spur KCF positiv	65 E. (pathol.)	17%	5,2 B.E.	88%
6. M. K., 65, ♀	P.c.P. Stadium III mit mesenchymaler Reaktion: Peri- arteriitis nodosa in Wadenmuskeln Latex: positiv	3	76/110	KCF stark positiv	74 E. (leicht pathol.)	9%	25. 7. 61: 3,9 B.E./ anfangs 1960 10,4 B.E.	74%
7. S. A., 75, ♀	P.c.P. Stadium III Diabetes mellitus Sjögren-Syndrom Latex: positiv	30	18/41	—	80 E. (leicht pathol.)	5%	4,9 B.E.	86%
8. S. R., 60, ♂	P.c.P. Stadium I/II Poncet? Lungeninfiltrat Diabetes mellitus Latex: positiv	2	48/84	Ges.E. 7,1 g% Alb.: 47,1% Globuline: α <sub>1</sub> 5,9% α <sub>2</sub> 13,1% β 12,7% γ 21,2% KCF positiv	53 E. (27. 9. 1961), pathol.)	4% (2. 10. 1961)	12,4 B.E. (30. 5. 61)	88%
9. W. E., 76, ♀	P.c.P. Stadium III Status nach Schenkelkopf- resektion Latex: stark posit.	16	23/52	KCF positiv	43 E. (pathol.)	34%	8,1 B.E.	108%
10. O. H., 33, ♂	P.c.P. bei Psoriasis Stadium I Harnsäure 5,6 mg% Diabetische Staub- kurve Latex: negativ	2/12	37/61	Ges.E. 7,5 g% Alb.: 47% Globuline: α <sub>1</sub> 8,6% α <sub>2</sub> 9,3% β 19,8% γ 15,3%	73 E. (leicht pathol.)	14%	—	86%
11. E. R., 70, ♀	P.c.P. mit vor- wiegender Beteili- gung der Ellbogen- gelenke, Stadium II Latex: positiv	11	13/32	—	124 E. (normal)	13%	2,0 B.E.	88%

<sup>1</sup> KCF = Kephalin-Cholesterol-Flockungsreaktion



Hbg %, Blut- transf.	Serumeisen, Eisentherapie	Gold- kuren	Frühere Leber- affektionen	Histologie
89% keine	105/170 $\gamma$ keine	533 mg Aurol- sulfide	nicht bekannt	<i>Lebergewebe mit einem Retothelknötchen.</i> Peripor- tale Felder von Lympho- u. Histiocyten gelegent- lich locker durchsetzt, z.T. Sinusoide ausge- weitet
68%	30 $\gamma$ 40/55 $\gamma$ massenhaft Fe i.v. Unter Prednison- Therapie Anstieg auf 90 $\gamma$ % 90/210 $\gamma$	keine	nicht bekannt Leber I QF Rippenbogen überragend	<i>Hämosiderose der Kupfferschen Sternzellen.</i> Gitter- fasergerüst, kollagenisiert, periportales Binde- gewebe nicht gewuchert. Kernvakuolen
70% keine	90/210 $\gamma$	1,082 g (1952)	Seit 1940 Ober- bauchbeschwer- den rechts Rö.: <i>Solitärstein d. Gallenblase</i>	<i>Geringe unspez. reaktive Hepatitis.</i> Sinusoide z.T. etwas ausgeweitet. Leberzellkerne geringe Poly- morphie u. Hyperchromasie. Im Protoplasma ein- zelne Fettvakuolen. Ganz vereinzelt Leberzell- nekrosen. Kupffersche Sternzellen vermehrt, z.T. zu Knötchen in portalen Feldern gruppiert/Abb. I
86% zeitweise Anämie	70 $\gamma$	1,65 g	nicht bekannt	<i>Mäßige Kernpolymorphie.</i> Reticulum mäßig stark kollagenisiert
82%	40/275 $\gamma$	2 g	nicht bekannt	Leberzellbalken verschmälert, besonders zentro- acinär; Ausweitung der Sinusoide. Doppelkerne. <i>Altersveränderung?</i>
0-98%	50 $\gamma$ 75/90 $\gamma$	keine	nicht bekannt	Normales Lebergewebe. Einzig Kupffersche Sternzellen gelegentlich etwas geschwollen
0-90%	30 $\gamma$	4 Gold- kuren	nicht bekannt	Cytoplasma der Leberzellen manchmal hydro- pisch gequollen, sonst o. B.
93%	—	25 cm <sup>3</sup> Aurol- sulfide und 0,200 Allo- chrysin: Gold- dermatitis	42jährig Cholecyst- ektomie Status febrilis mit starken Oberbauch- schmerzen	Leber mit Epitheloidzellgranulomen. (Subakute tuberkulöse Streuung!) 2. 6. 1961 (Abb. 2). Außer etwas vermehrten zweikernigen Elemen- ten normales Lebergewebe (25. 9. 1961)
8-73%	70 $\gamma$	0,28 g	nicht bekannt	Kupffersche Sternzellen deutlich vermehrt, grup- pieren sich zum Teil zu Retothelknötchen.
102%	—	keine	vor ca. 17 Jah- ren Hepatitis von 4 Wochen Dauer, keine subjektiven Leber- beschwerden	Hochgradige Leberzellverfettung mit einigen Retothelknötchen. Mäßige Verbreiterung einzel- ner periportal Felder, ziemlich dicht mit Lympho- und Histiocyten infiltriert
80%	—	keine	nicht bekannt	Leber mit geringem Parenchymschaden, ins- besondere Verfettung

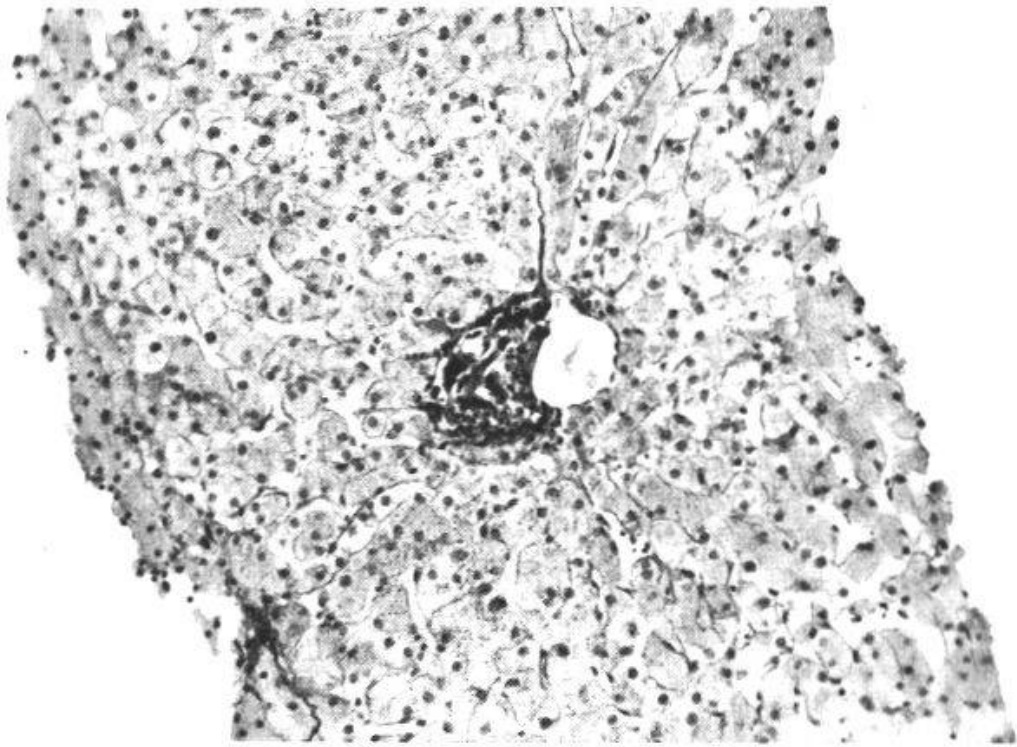


Abb. 1. Patient H. L. Geringe unspezifische reaktive Hepatitis mit zellulärer Reaktion in einem portalen Feld. Seit 21 Jahren Oberbauchbeschwerden re, röntgenologisch Solitär-Gallenstein. P.c.P. Stad. III.

werte von 40 und 55  $\gamma\%$  vor und nach Fe-Belastung ließen eine Blutungsanämie sicher ausschließen. Infolge der früheren massenhaften intravenösen Eisenzufuhren hatte sich eine Hämosiderose entwickelt, die im Leberpunktat nachweisbar war. Unter antiphlogistischer Behandlung mit Prednison stieg das Serumeisen ohne Eisenzufuhr von außen an und gleichzeitig das Hämoglobin von 68% auf 80%, ein Zeichen dafür, daß das Eisen nun wieder für die Blutbildung zur Verfügung stand.

Bei einer 80jährigen Frau waren die Leberzellbalken besonders centroacinar verschmälert mit entsprechender Ausweitung der Sinusoide, es fanden sich auch Doppelkerne und Lipofuscineinlagerung. Hier erhebt sich die Frage, ob es sich nicht einfach um *Altersveränderungen* handelt (Fall 5).

Das Cytoplasma der Leberzellen war in einem weiteren Fall manchmal hydropisch gequollen bei sonst normalem histologischem Bild, in einem andern zum Teil mit großen Fettvacuolen durchsetzt, die den Kern an die Wand pressen (Fall 11).

Erstaunlich ist, daß ausgerechnet bei derjenigen Patientin, die das *schwerste Krankheitsbild* bot (maligne, rasch fortschreitende P.c.P. mit mesenchymaler Reaktion bei Steroidüberdosierung in Form einer Periarteriitis nodosa – in der Wadenmuskulatur nachgewiesen –, verbunden mit schweren rheumatischen Augenkomplikationen) *praktisch normales Lebergewebe* gefunden wurde (Fall 6).

Das Bild einer isolierten geringen unspezifischen reaktiven Hepatitis

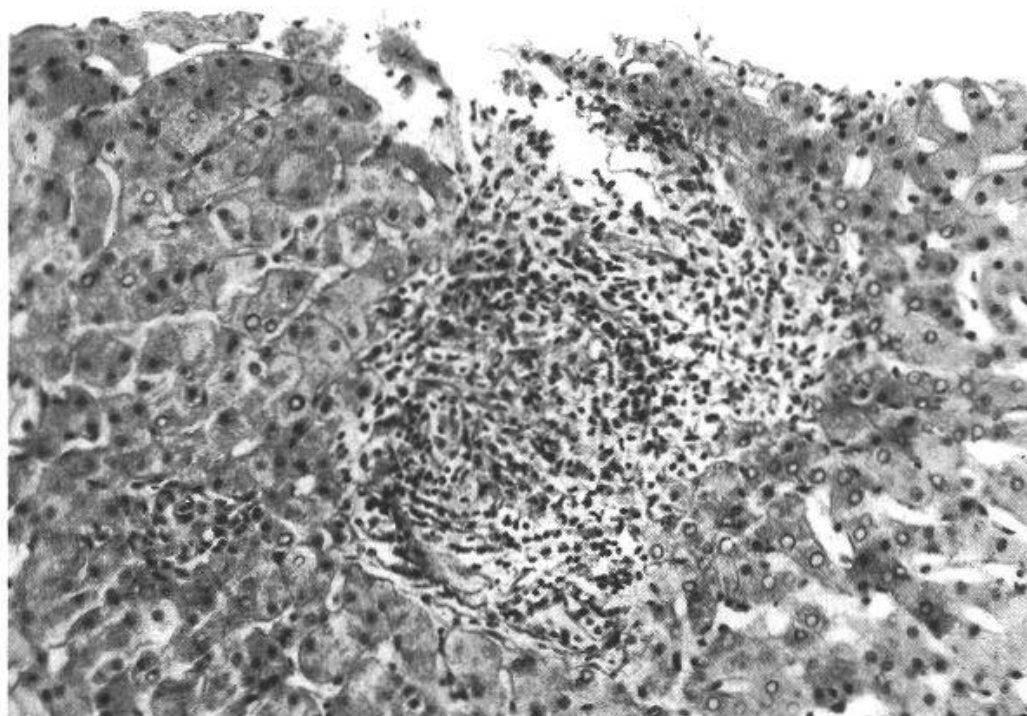


Abb. 2. Patient S. R. Epitheloidzellgranulom. Polyarthrititis seit 2 Jahren, Lungeninfiltrat. Status febrilis, kurze Zeit nach Einleitung einer Prednison-Therapie, während welcher der Patient die ihm vorgeschriebene tuberkulostatische Therapie nicht einhielt.

(Abb. 1) ergab das Punktat bei einer Patientin mit ca. 20jähriger «Gallen»-Anamnese mit Nachweis eines Solitärsteins. Nach *E. Kaiser* [15] fanden sich in Leberexzisaten, die bei 1240 Cholecystektomien entnommen wurden, in 32% schwere pathologische Leberbefunde, so daß diese Veränderungen sicher durch die Cholelithiasis verursacht waren (Fall 3).

Von großem diagnostischem Wert erwies sich die Leberpunktion im folgenden Fall: Ein 60jähriger Mann litt seit 2 Jahren an einer Polyarthrititis, gleichzeitig wurde ein Lungeninfiltrat festgestellt, dessen Natur zweifelhaft war. Angesichts der unaufhaltsamen Verschlechterung der Arthritis wurde schließlich eine Prednison-Therapie eingeleitet. Eine vom Lungenarzt verschriebene spezifische Behandlung wurde vom Patienten nicht befolgt. Wegen eines kurz nachher sich ausbildenden Fieberschubes wurde er hospitalisiert. Die Feststellung von Epitheloidzellgranulomen (Abb. 2) im Leberpunktat erlaubte – da andere granulomatöse Erkrankungen wie Morbus Boeck und Histoplasmose ausgeschlossen werden konnten – die Diagnose einer (wohl unter der Corticosteroidbehandlung aufgetretenen) subakuten *tuberkulösen Streuung* (siehe *Haemmerli U. P.* und *Siebenmann R. E.* [11]). Sie gab Anlaß zu intensiver tuberkulostatischer Therapie, die wegen der Gelenkaffektion mit ACTH und Goldsalztherapie kombiniert wurde. Eine Kontrolluntersuchung 3 ½ Mo-



nate später ließ (bei guter klinischer Besserung) überhaupt keine spezifischen Veränderungen im Lebergewebe mehr erkennen, und auch sonst konnte das histologische Bild als normal bezeichnet werden (Fall 8).

### *Beurteilung*

Die beschriebenen Befunde lassen irgendwie gleichgeartete Veränderungen vermissen, so daß von einer spezifischen rheumatischen Reaktion im Lebergewebe bei unseren Fällen nicht gesprochen werden kann. Es findet sich, wie auch von mehreren anderen Autoren betont, keine Übereinstimmung zwischen Leberfunktionsproben (von 9 Kontrollen wiesen 6 einen pathologischen Bromsulfaleintest und 7 eine erniedrigte Cholinesterase, 6 eine erhöhte Phosphatase auf) und Histologie (siehe Tabelle) und ebensowenig eine Korrelation zwischen Schweregrad der Polyarthritis und Leberveränderung.

In der Hauptsache sind die Abweichungen von der Norm gering; sogar die an und für sich vieldeutigen *Retothelknötchen* (nach Bock: = unspezifische Sensibilisierungsprodukte) waren nur in 3 Fällen nachweisbar.

Nach den Untersuchungen von Stiefel und Egloff [19] kommt zwar auch angedeutet pathologischen Leberbiopsiebefunden eine Bedeutung zu, doch lassen sie sich aus den oben angeführten Gründen in unseren Fällen *nicht als rheumatische Komplikation in der Leber deuten*. Die wesentlicheren pathologischen Befunde wie Hämosiderose der Kupfferschen Sternzellen, geringe bis intensive unspezifische reaktive Hepatitis (in einem Fall verbunden mit hochgradiger Verfettung) und Epitheloidzellgranulome fanden sich nur als Ausdruck einer *Nebenerkrankung* oder *Therapiekomplikation*, wobei indessen keine leberpathogene Goldeinwirkung zu erkennen war. Damit deckt sich das Resultat unserer Untersuchungen mit demjenigen von Sotgiu und Cavalli.

### *Zusammenfassung*

Es wurden bei 11 Patienten mit P.c.P. (mit einer Ausnahme ältere Patienten mit langer Dauer der Krankheit) 12 Leberbiopsien nach Menghini durchgeführt und gleichzeitig eine Reihe von Leberfunktionsproben angestellt, welche letztere in über der Hälfte der Fälle pathologisch ausfielen.

In 4 Punktaten fanden sich erheblichere pathologische Befunde, die jedoch alle durch eine nicht rheumatische Zweitauffektion oder durch eine Therapiekomplikation bedingt waren. Die übrigen geringen Veränderungen waren absolut uneinheitlich, gingen der Schwere der P.c.P. nicht

parallel und erlauben deshalb die Annahme einer rheumatischen Leberaffektion nicht.

### *Résumé*

L'auteur a effectué, chez 11 malades souffrant de polyarthrite chronique évolutive, une ponction hépatique d'après la méthode de *Menghini*.

Tous les malades sauf un avaient dépassé leur 60<sup>e</sup> année et étaient atteints de p.c.e. depuis une période prolongée. Les épreuves fonctionnelles du foie et la phosphatase alcaline étaient pathologiques dans la plupart des cas.

Seules 4 biopsies étaient nettement pathologiques; la cause résidait dans une affection ultérieure non rhumatismale ou dans une complication thérapeutique. Les autres altérations étaient peu importantes, de types très divers et sans rapport avec la gravité de la p.c.e. Nos observations ne nous autorisent pas à admettre l'existence d'une affection hépatique rhumatismale.

### *Riassunto*

In 11 pazienti affetti da poliartrite cronica evolutiva (ad eccezione di uno tutti pazienti anziani con malattia di lunga durata) vennero eseguite 12 biopsie epatiche secondo la tecnica del *Menghini*. Contemporaneamente vennero praticate una serie di prove di funzionalità epatica, che diedero, in più della metà dei casi, risultati patologici.

In 4 preparati biotici vennero constatati reperti patologici considerevoli, i quali però erano tutti dovuti ad una affezione concomitante, non reumatica, od erano in rapporto a complicazioni terapeutiche. Restano una serie di alterazioni leggere assolutamente di carattere non unitario e non proporzionate alla gravità della malattia, per cui non è possibile parlare di un'affezione epatica reumatica.

### *Summary*

12 liver biopsies with the Menghini needle were undertaken on 10 elderly patients suffering from rheumatoid arthritis of long standing, and on one younger man with psoriatic arthritis that had started only recently. A series of liver tests which were carried out at the same time proved to be pathological in more than half of the cases. Extensive pathological changes were found in only 4 of the biopsies, all of which could be ascribed to either a nonrheumatic secondary affection or to a complication due to therapy. The changes in the other 8 biopsies were insignificant, totally non-related to each other, and in no way parallel to

the severity of the arthritis. Therefore, a rheumatically-induced liver affection could not be assumed.

1. *Hench P.S.*: Proc. Mayo Clin. **8**, 430 (1933); Ann. intern. Med. **7**, 1278 (1934); J. Amer. med. Ass. **109**, 1481 (1937); Med. Clin. N. Amer. **24**, 1209 (1940).
2. *Lefkovits A.M.* und *Farrow J.J.*: Ann. rheum. Dis. **14**, 162 (1955).
3. *Movitt E.R.* und *Davis A.E.*: Amer. J. med. Sci. **226**, 516 (1953).
4. *Sotgiu G.* und *Cavalli G.*: Acta rheumatologica: Artrite reumatoide: J. R. Geigy, Basel, Juli 1961, p. 18.
5. *Menghini G.*: Gastroenterology **35**, 190 (1958); Praxis **49**, 316 (1960).
6. *Trutschel* und *Frölich*: Münch. med. Wschr. **95**, 1251 (1953).
7. *Schmengler F.E.*: Medizinische **1952**, 1553.
8. *Mangold R.*: Gastroenterologia **94**, 137 (1960).
9. *Schmid M.*: Schweiz. med. Wschr. **91**, 617 (1961).
10. *Stiefel G.E.*: Schweiz. med. Wschr. **91**, 97 (1961).
11. *Haemmerli U. P.* und *Siebenmann R. E.*: Schweiz. Z. Tuberk. **17**, 297 (1960).
12. *Jasiński B.*: Schweiz. med. Wschr. **79**, 291 (1949); Schweiz. med. Wschr. **80**, 59 (1950); Acta Haematol. **3**, 17 (1950).
13. *Keiderling W.*: Schweiz. med. Wschr. **88**, 965 (1958).
14. *Heilmeyer L.*: Immunopathologie, I. int. Symposium. Verlag Benno Schwabe, Basel 1959, p. 195.
15. *Kaiser E.*: Praxis **49**, 1092 (1960).
16. *Stiefel G.E.* und *Egloff B.*: Helv. med. Acta **28**, 599 (1961).

#### *Diskussion:*

*N. Svartz* (Stockholm): Die Ergebnisse der Arbeit Herrn Dr. Schäfers sind von großem Wert. In der früheren Literatur findet man oft Angaben über das Vorkommen von typischen Rheumagranulomen in der Leber. Dies muß jetzt korrigiert werden.

Ich selber habe über Leberbiopsien bei chronischem Gelenkrheumatismus keine persönlichen Erfahrungen.