Zeitschrift: Bulletin der Schweizerischen Akademie der Medizinischen Wissenschaften = Bulletin de l'Académie suisse des sciences médicales = Bollettino dell' Accademia svizzera delle scienze mediche

Herausgeber: Schweizerische Akademie der Medizinischen Wissenschaften

Band: 17 (1961)

Artikel: Der Diabetes gluco-glycinuricus, ein neues, familiäres Syndrom

Autor: Käser, H.

DOI: https://doi.org/10.5169/seals-307500

Nutzungsbedingungen

Die ETH-Bibliothek ist die Anbieterin der digitalisierten Zeitschriften auf E-Periodica. Sie besitzt keine Urheberrechte an den Zeitschriften und ist nicht verantwortlich für deren Inhalte. Die Rechte liegen in der Regel bei den Herausgebern beziehungsweise den externen Rechteinhabern. Das Veröffentlichen von Bildern in Print- und Online-Publikationen sowie auf Social Media-Kanälen oder Webseiten ist nur mit vorheriger Genehmigung der Rechteinhaber erlaubt. Mehr erfahren

Conditions d'utilisation

L'ETH Library est le fournisseur des revues numérisées. Elle ne détient aucun droit d'auteur sur les revues et n'est pas responsable de leur contenu. En règle générale, les droits sont détenus par les éditeurs ou les détenteurs de droits externes. La reproduction d'images dans des publications imprimées ou en ligne ainsi que sur des canaux de médias sociaux ou des sites web n'est autorisée qu'avec l'accord préalable des détenteurs des droits. En savoir plus

Terms of use

The ETH Library is the provider of the digitised journals. It does not own any copyrights to the journals and is not responsible for their content. The rights usually lie with the publishers or the external rights holders. Publishing images in print and online publications, as well as on social media channels or websites, is only permitted with the prior consent of the rights holders. Find out more

Download PDF: 09.12.2025

ETH-Bibliothek Zürich, E-Periodica, https://www.e-periodica.ch

D. K.: 616.056.7:616.633.455.623:616.633.96

Universitäts-Kinderklinik Bern – Direktor: Prof. E. Rossi

Der Diabetes gluco-glycinuricus, ein neues, familiäres Syndrom

Von H. Käser

Seit der Einführung der Papierchromatographie der Aminosäuren als Untersuchungsmethode für das klinische Laboratorium durch *Dent* konnten nicht nur verschiedenen bekannten Krankheitsbildern mehr oder weniger typische Harnaminosäuremuster zugeordnet werden, sondern es wurde zudem eine ganze Anzahl neuer, bisher unbekannter Aminoaciduriesyndrome entdeckt. Über ein solches, bisher nicht beschriebenes Syndrom, die Kombination einer renalen Glukosurie mit einer isolierten massiven Glycinurie, möchten wir im folgenden kurz berichten:

Vor einiger Zeit wurde uns ein 10jähriger Knabe zur Abklärung und Behandlung bei Verdacht auf Bronchiektasen eingewiesen, eine Diagnose, die bestätigt werden konnte. Gleichzeitig fanden sich aber bei der Routineuntersuchung des Harnes deutlich positive Reduktionsproben, während der übrige Urinstatus völlig normal war. Die nähere Abklärung dieses Befundes ergab eine positive Glukoseoxydasereaktion. Die Chromatographie bestätigte ebenfalls das Vorhandensein von Glukose und sie zeigte zudem, daß neben dieser keine andern Zucker vorhanden waren. Die Konzentration der Glukose lag zwischen 0,3–0,6% und die Tagesausscheidung bewegte sich meist um 2–4 g. Das Blutzuckertagesprofil war unauffällig. Einfache und doppelte perorale Glukosebelastungen zeigten einen normalen, jedoch etwas flachen Kurvenverlauf, während der Anstieg nach intravenöser Belastung prompt und kräftig erfolgte. Auf Grund dieser Ergebnisse stellten wir zusätzlich die Diagnose einer renalen Glukosurie.

Interessanterweise zeigte nun aber auch das gleichzeitig durchgeführte Aminosäurenchromatogramm des Urins, trotz altersgemäßer α-Amino-Stickstoffausscheidung, einen pathologischen Befund, nämlich eine ganz auffällige und völlig isolierte Vermehrung des Glycins (vgl. Abb. 1). Daß es sich dabei mit Sicherheit um Glycin handelte, konnte durch die Rf-Werte in verschiedenen Fließmitteln, die stets denjenigen des Glycins entsprachen, durch die Verstärkung des in nativem Urin gefundenen

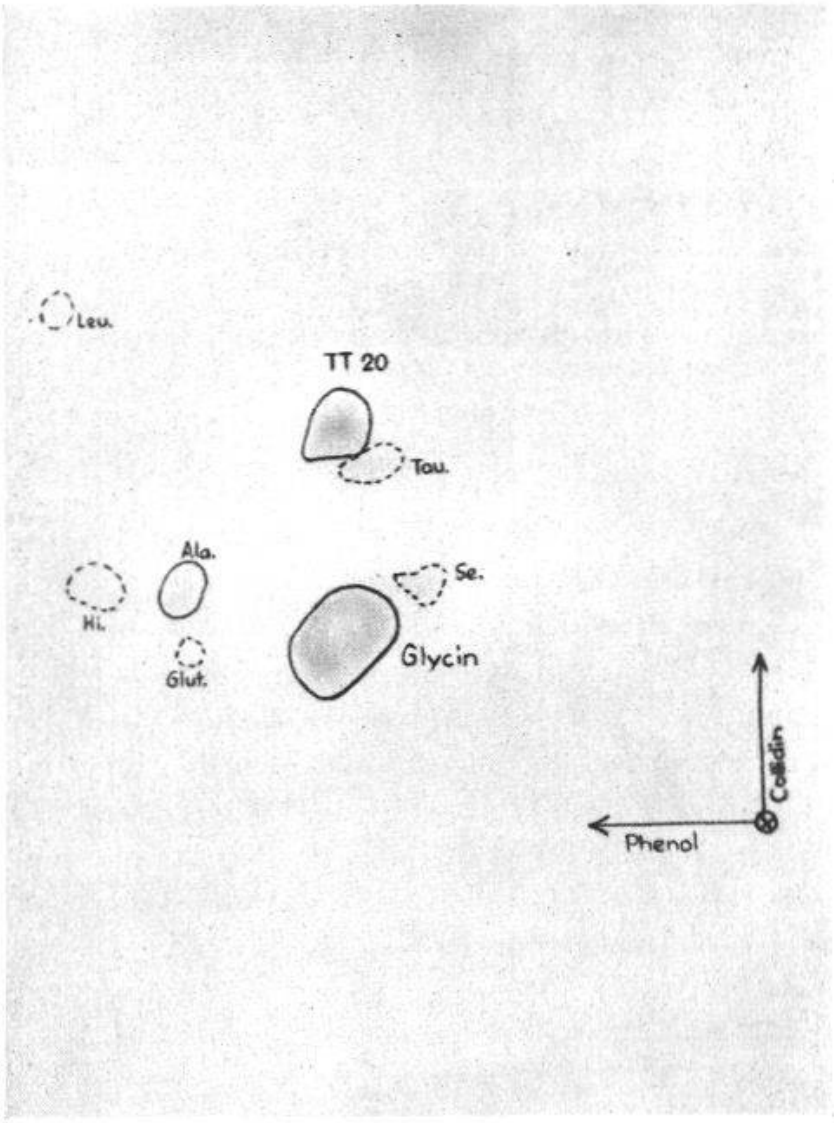

Abb. 1. Aminosäurenpapierchromatogramm des Urins mit massiver, isolierter Vermehrung des Glycinfleckens (TT 20 = 20 μg Taurin).

Fleckens nach Zugabe von Glycin, durch die o-Phthalaldehyd-Reaktion nach *Curzon* sowie durch die hochspannungselektrophoretische Analyse (durchgeführt von Fräulein Dr. *I. Antener*, Nestlé AG, Vevey) bewiesen werden. – Da die Untersuchung des Serums dieses Patienten sowohl chromatographisch wie elektrophoretisch ein völlig normales Aminosäurenmuster zeigte, diagnostizierten wir eine renale Hyperaminoacidurie mit isolierter Störung der Glycinrückresorption. Die Konzentration des ausgeschiedenen Glycins bewegte sich dabei um 400–600 μg/ml Urin und die Menge in 24 Stunden betrug 200–700 mg, d. h. sie war deutlich größer als in diesem Alter üblich.

So häufig eine Vermehrung der Glycinausscheidung bei all jenen Syndromen, die mit einer generalisierten Hyperaminoacidurie einhergehen, auch ist, so selten scheint eine überwiegende oder gar isolierte Hyperglycinurie zu sein. So beobachteten *Clarkson* und *Kench* eine

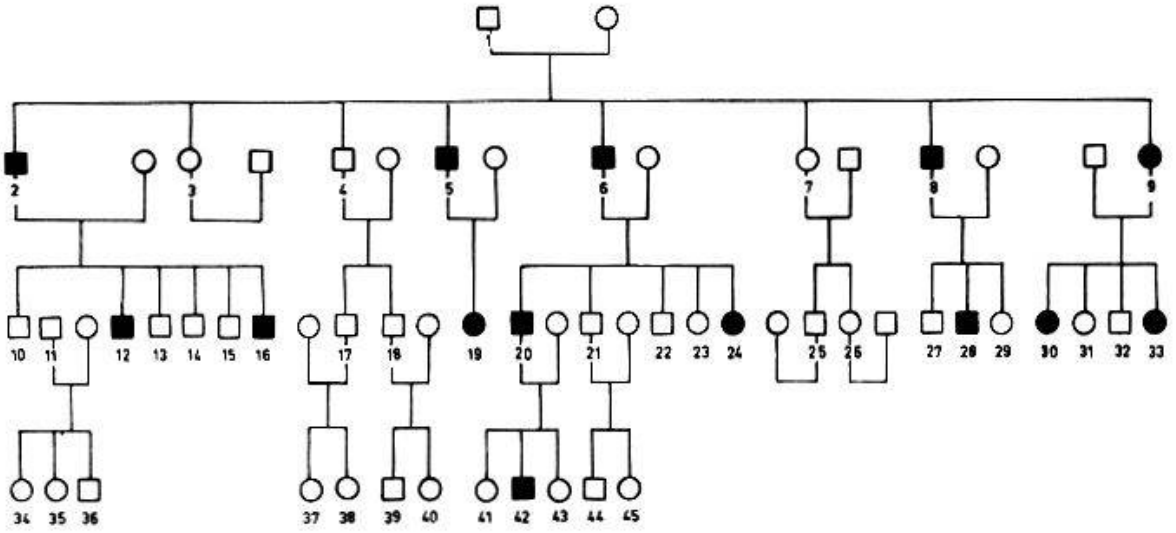

Abb. 2. Der Diabetes gluko-glycinuricus. Stammbaum (Nr. 16 = eigener Patient, ●, ■ = Merkmalsträger).

Aminoacidurie nach Hg-Intoxikation mit vorwiegender Glycin- und Alaninausscheidung, während *Evered*, *Dent* und *Harris* über Patienten mit Vitamin-D-resistenter Rachitis, bzw. Osteomalazie berichten, bei denen sie eine besonders starke und auffällige Ausscheidung des Glycins, weniger aber auch des Prolins und Methylhistidins, feststellen konnten. Beide Möglichkeiten kommen bei unserem Knaben nicht in Betracht. Weder litt er an den Folgen einer Vergiftung, noch zeigte er radiologische oder serumchemische Veränderungen im Sinne einer Rachitis. Zudem bestand bei ihm eine ausschließliche Vermehrung des Glycins. Eine solch reine, isolierte Glycinurie wurde unseres Wissens bisher nur einmal und zwar bei vier weiblichen Angehörigen einer Familie beschrieben, von denen drei an Nephrolithiasis litten, sonst aber keine metabolischen Störungen, besonders auch keine renale Glukosurie zeigten (*de Vries* u. Mitarb.). Im Gegensatz zu dieser Beobachtung handelte es sich bei unserem Falle um einen Knaben, bei dem keine Lithiasis, wohl aber eine renale Glukosurie bestand.

Da einerseits bei der gewöhnlichen renalen Glukosurie eine gleichzeitige Aminoacidurie – abgesehen vom sogenannten Luder-Sheldon-Syndrom – nicht beobachtet wird, diese aber ebenso wie die von *de Vries* beobachtete Glycinurie familiär auftreten kann, haben wir in der Folge auch die Familie unseres Patienten untersucht (vgl. Abb. 2). Dabei fanden wir bei 13 von 45 Blutsverwandten, die klinisch alle unauffällig waren, sowohl eine Glukosurie wie eine isolierte Glycinurie, eine Kombination, die in dieser Art unseres Wissens bisher nicht beschrieben wurde und die, wie aus dem Stammbaume hervorgeht, offenbar eine autosomal-dominant hereditäre Störung darstellt.

Zusammenfassung

Es wird über einen 10jährigen Knaben berichtet, der eine renale Glukosurie und eine isolierte renale Hyperglycinurie aufweist, somit eine Kombination tubulärer Rückresorptionsstörungen zeigt, wie sie in dieser Art bisher nicht beobachtet wurde. Diese Anomalie ließ sich ebenfalls bei 13 von 45 untersuchten Blutsverwandten unseres Patienten feststellen. Wie aus dem Stammbaume hervorgeht, scheint es sich dabei um ein autosomal-dominant vererbtes Syndrom zu handeln.

Résumé

L'auteur rapporte le cas d'un garçon âgé de 10 ans, qui présente une glycosurie rénale et une hyperglycinurie d'origine rénale, donc une combinaison de troubles de résorption en retour au niveau des tubuli, association qui n'avait pas encore été observée jusqu'ici. Cette anomalie a pu être également mise en évidence chez 13 des 45 parents du malade, qui ont pu être examinés.

Comme on peut le constater d'après l'arbre généalogique, il semble s'agir dans ce cas d'un syndrome à hérédité dominante somatique.

Riassunto

Vien riferito il caso di un ragazzo di 10 anni che presentava una glicosuria renale ed una iperglicinuria renale isolata, una combinazione di disturbi del riassorbimento tubulare quindi, quali non si erano ancora, in tale forma, osservati fin'ora. Fu possibile osservare tale anomalia in 13 congiunti consanguinei fra i 45 che vennero esaminati.

Come risulta dall'albero genealogico, sembra trattarsi in questo caso di una sindrome ad eredità autosomale-dominante.

Summary

The case of a 10 year old boy is reported with renal glucosuria and an isolated renal hyperglycinuria, showing a combination of tubular back-absorption disorders such as have not been observed as yet.

It was found that this anomaly also occurred in 13 of 45 blood relations of the patient who were examined.

It appears from study of the family tree to be an autosomal-dominant hereditary syndrome.

Clarkson T. W. und *Kench J. E.:* Biochem. J. **62,** 361 (1956). – *Evered D. F.:* Biochem. J. **62,** 416 (1956). – *Dent C. E.* und *Harris H.:* J. Bone Jt Surg. **38** B, 2041 (1956). – *De Vries A., Kochwa S., Lazebnik J., Frank M.* und *Djaldetti M.:* Amer. J. Med. **23,** 408 (1957). – *Luder J.* und *Sheldon W.:* Arch. Dis. Childh. **30,** 160 (1955).