Zeitschrift: Bulletin der Schweizerischen Akademie der Medizinischen Wissenschaften = Bulletin de l'Académie suisse des sciences médicales = Bollettino dell' Accademia svizzera delle scienze mediche

Herausgeber: Schweizerische Akademie der Medizinischen Wissenschaften

Band: 15 (1959)

Artikel: État granulaire systématisé cardiopathique de l'écorce cérébrale (Atrophie granulaire) : étude anatomo-clinique

Autor: Wildi, E.

Kapitel: Introduction

DOI: https://doi.org/10.5169/seals-307402

Nutzungsbedingungen

Die ETH-Bibliothek ist die Anbieterin der digitalisierten Zeitschriften auf E-Periodica. Sie besitzt keine Urheberrechte an den Zeitschriften und ist nicht verantwortlich für deren Inhalte. Die Rechte liegen in der Regel bei den Herausgebern beziehungsweise den externen Rechteinhabern. Das Veröffentlichen von Bildern in Print- und Online-Publikationen sowie auf Social Media-Kanälen oder Webseiten ist nur mit vorheriger Genehmigung der Rechteinhaber erlaubt. Mehr erfahren

Conditions d'utilisation

L'ETH Library est le fournisseur des revues numérisées. Elle ne détient aucun droit d'auteur sur les revues et n'est pas responsable de leur contenu. En règle générale, les droits sont détenus par les éditeurs ou les détenteurs de droits externes. La reproduction d'images dans des publications imprimées ou en ligne ainsi que sur des canaux de médias sociaux ou des sites web n'est autorisée qu'avec l'accord préalable des détenteurs des droits. En savoir plus

Terms of use

The ETH Library is the provider of the digitised journals. It does not own any copyrights to the journals and is not responsible for their content. The rights usually lie with the publishers or the external rights holders. Publishing images in print and online publications, as well as on social media channels or websites, is only permitted with the prior consent of the rights holders. Find out more

Download PDF: 20.08.2025

ETH-Bibliothek Zürich, E-Periodica, https://www.e-periodica.ch

C. D: 616.831-007.23-091:616:133.33

État granulaire systématisé cardiopathique de l'écorce cérébrale (Atrophie granulaire)

Étude anatomo-clinique[1]

Par E. Wildi

Introduction

Bien qu'elle soit loin d'être exceptionnelle et bien que sa distribution suive un mode très caractéristique (elle se déroule à la manière d'une lame de faucille appliquée sur la surface supéro-externe des hémisphères cérébraux, parfois avec une symétrie absolue), *l'atrophie granulaire de l'écorce cérébrale* n'a néanmoins pas suscité l'intérêt qu'elle mérite. En effet, sa topographie si curieuse n'a pas été estimée à sa juste valeur dans les diverses hypothèses pathogéniques proposées.

Certains aspects de l'affection ont déjà été reconnus, dès le début de ce siècle, dans un certain nombre de cas décrits sous différentes appellations, repris pour la plupart dans l'important travail de *Pentschew*. En parcourant la littérature, nous avons découvert le cas de *Schob* (1911) que nous leur ajoutons, car à notre avis, c'est vraiment la publication de cet auteur qui donne pour la première fois une description topographique précise des altérations corticales.

Dans la publication de son premier cas, où il crée le terme *d'atrophie granulaire* (1925), *Spatz* (1) signale l'intégrité des vaisseaux méningés au voisinage des lésions parenchymateuses. Comme cet aspect vasculaire correspond à celui des trois cas non personnels dont il fait mention, il admet à cette époque que les lésions corticales sont l'aboutissement de troubles circulatoires de longue durée et insiste sur un éventuel processus de préstase dans le sens de *Ricker*.

Mais, dix ans plus tard, à la suite de la présence, dans un cas nouveau, d'altérations des artères cérébrales, reproduisant différents stades d'endartérite oblitérante, il admet qu'il a affaire dans cette affection à la forme cérébrale de la maladie de Winiwarter-Buerger (*Spatz* [2]).

Toutefois, une année auparavant, *Pentschew*, devant l'absence d'angiopathies dans un assez grand nombre de cas de son importante casuistique,

[1] En hommage de profonde vénération à la mémoire de mon Maître, Ferdinand Morel.

personnelle et extraite de la littérature, voit dans l'atrophie granulaire une conséquence de troubles fonctionnels variés de l'irrigation cérébrale: spasmes vasculaires, baisse brusque de la pression dans les artérioles et les capillaires, pauvreté du débit sanguin, insuffisance cardiaque et appauvrissement de l'oxygène du sang.

Mais de telles conceptions pathogénétiques, pourtant nuancées, dans lesquelles les lésions vasculaires locales sont tenues pour accessoires, se voient reléguées au second plan à la suite des travaux de *Lindenberg*, puis *Lindenberg* et *Spatz* en 1939. De plus en plus, l'idée va prévaloir, notamment dans la littérature germanique, que l'atrophie granulaire de l'écorce cérébrale est due essentiellement à la thromboendangéite oblitérante.

Une certaine résistance à ce point de vue s'ébauche pourtant dès 1945, grâce à *Morel*, *Rossier*, *von Albertini*. Ce dernier, qui n'a jamais trouvé d'atrophie granulaire dans ses 12 cas d'endartérite oblitérante cérébrale, va même jusqu'à affirmer que les lésions vasculaires décrites par *Spatz* n'ont rien à voir avec l'endartérite oblitérante.

Il résulte de cette évolution qu'actuellement les termes «thromboendangéite oblitérante» et «atrophie granulaire» ont acquis une valeur de synonymes dans l'esprit de nombreux auteurs. C'est là une regrettable confusion, car ces deux affections n'ont rien de commun si ce n'est l'hypothèse que la première pourrait être à l'origine de la seconde.

Dans un article tout récent sur la thromboendangéite oblitérante des vaisseaux cérébraux, *Eicke* (2) concède toutefois que l'atrophie granulaire n'est pas pathognomonique d'une telle angiopathie et que certains troubles circulatoires d'autre nature peuvent intervenir dans sa genèse.

A la suite de l'intérêt que notre regretté Maître, le Professeur *Ferdinand Morel*, portait à l'étude de la pathogénie de l'atrophie granulaire, il nous avait proposé d'en entreprendre l'étude en partant de documents personnels pour contrôler les hypothèses pathogéniques contradictoires de la littérature. Dans ce sens, plusieurs travaux préliminaires avaient déjà été menés à chef, ces dernières années, dans la division neuropathologique de la clinique psychiatrique de Bel-Air. Ce sont ceux traitant de la sclérose ammonienne (*Morel* et *Wildi* [2]), des foyers cicatriciels microscopiques de l'écorce cérébrale (*Gregoretti*) et des foyers cérébelleux (*Muratorio*). Ces trois publications précisent la répartition des nécroses parenchymateuses électives – pertes de substance corticales dont la pathogénie est identique à celle de l'atrophie granulaire – dans divers territoires cérébraux. Les résultats de ces trois travaux, et notamment ceux du dernier, font ressortir l'importance des troubles de l'hémo-

dynamique cérébrale dans la genèse de ces lésions indélébiles de la substance grise cérébrale. C'est à partir d'eux que nous avons décidé d'entreprendre, selon une méthode anatomoclinique et statistique rigoureuse, l'étude des 22 cas d'atrophie granulaire que nous avons recueillis, ces dernières années, dans les matériels de la Clinique psychiatrique de Bel-Air et de l'Institut de pathologie de Genève, notre but étant de faire une synthèse englobant ces différentes lésions dans un tout.

Grâce au nombre assez élevé d'autopsies complètes pratiquées dans notre série (18 sur 22), nous croyons pouvoir apporter à la discussion des documents précis en nombre suffisant pour établir les causes de cette affection.

Anatomie pathologique

A. Macroscopie

Le petit nombre de publications sur l'atrophie granulaire est attribuable au fait que les lésions corticales n'apparaissent qu'une fois les leptoméninges enlevées. Il ne fait aucun doute que si leur extirpation se faisait plus systématiquement, elle serait certainement plus souvent rapportée. La surface hémisphérique dénudée atteinte d'atrophie granu-

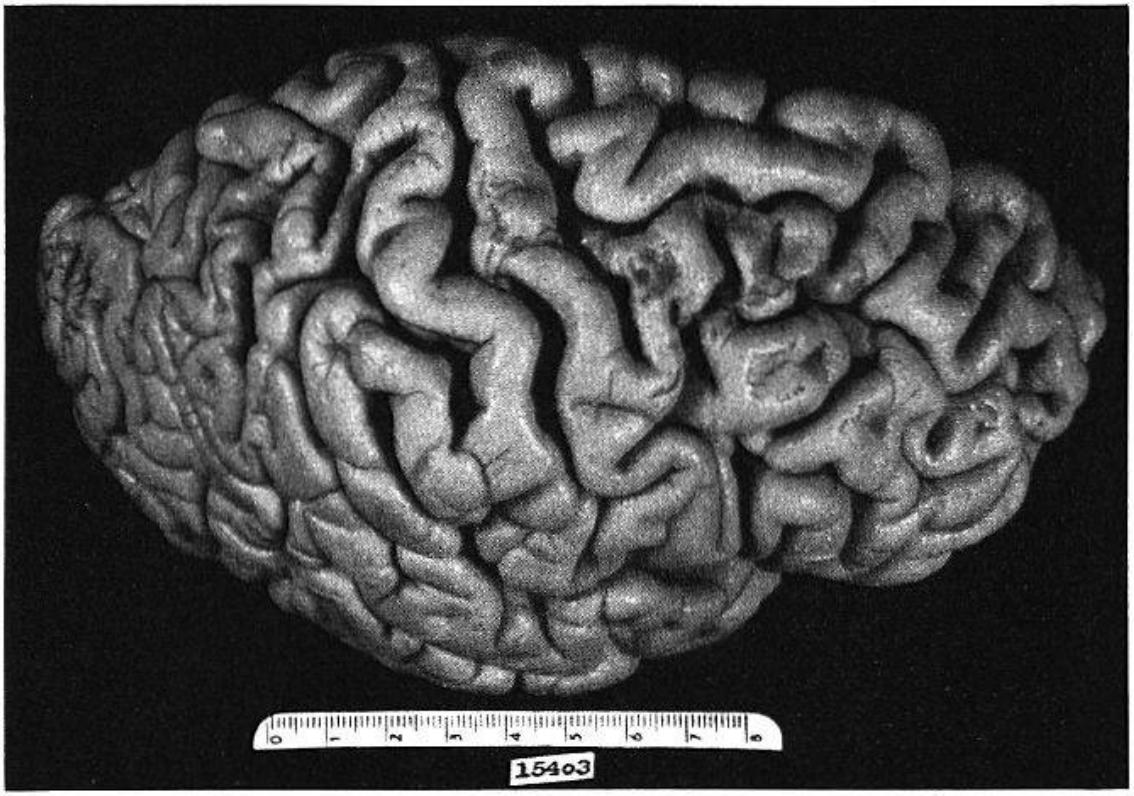

Fig. 1. Cas 11. Vue supéro-externe de l'hémisphère cérébral droit après extirpation des leptoméninges. Confluence de multiples petites dépressions cicatricielles de tailles variables, sur le tiers postérieur de F2, le tiers moyen de FA, le tiers supérieur de PA et la jonction pariéto-occipito-temporale. Elargissement diffus des sillons.