

Zeitschrift: Bulletin der Schweizerischen Akademie der Medizinischen Wissenschaften = Bulletin de l'Académie suisse des sciences médicales = Bollettino dell' Accademia svizzera delle scienze mediche

Herausgeber: Schweizerische Akademie der Medizinischen Wissenschaften

Band: 14 (1958)

Heft: 2

Artikel: Tierexperimentelle Untersuchungen zur Frage der interstitiellen Nephritis bei Missbrauch phenacetinhaltiger Substanzen

Autor: Studer, A. / Zbinden, G. / Schärer, K.

DOI: <https://doi.org/10.5169/seals-307365>

Nutzungsbedingungen

Die ETH-Bibliothek ist die Anbieterin der digitalisierten Zeitschriften auf E-Periodica. Sie besitzt keine Urheberrechte an den Zeitschriften und ist nicht verantwortlich für deren Inhalte. Die Rechte liegen in der Regel bei den Herausgebern beziehungsweise den externen Rechteinhabern. Das Veröffentlichen von Bildern in Print- und Online-Publikationen sowie auf Social Media-Kanälen oder Webseiten ist nur mit vorheriger Genehmigung der Rechteinhaber erlaubt. [Mehr erfahren](#)

Conditions d'utilisation

L'ETH Library est le fournisseur des revues numérisées. Elle ne détient aucun droit d'auteur sur les revues et n'est pas responsable de leur contenu. En règle générale, les droits sont détenus par les éditeurs ou les détenteurs de droits externes. La reproduction d'images dans des publications imprimées ou en ligne ainsi que sur des canaux de médias sociaux ou des sites web n'est autorisée qu'avec l'accord préalable des détenteurs des droits. [En savoir plus](#)

Terms of use

The ETH Library is the provider of the digitised journals. It does not own any copyrights to the journals and is not responsible for their content. The rights usually lie with the publishers or the external rights holders. Publishing images in print and online publications, as well as on social media channels or websites, is only permitted with the prior consent of the rights holders. [Find out more](#)

Download PDF: 30.01.2026

ETH-Bibliothek Zürich, E-Periodica, <https://www.e-periodica.ch>

Aus der Medizinischen Forschungsabteilung der
F. Hoffmann-La Roche & Co., AG, Basel

Tierexperimentelle Untersuchungen zur Frage der interstitiellen Nephritis bei Mißbrauch phenacethinhaltiger Schmerzmittel

Von A. Studer, G. Zbinden, K. Schärer und B. Fust

Ein Zusammenhang zwischen Abusus phenacethinhaltiger Schmerzmittel und interstitieller Nephritis erscheint nach klinisch-statistischen und pathologisch-anatomischen Beobachtungen möglich (*Spühler* und *Zollinger* [1], *Spühler* [2], *Thoelen* [3], *Zollinger* [4, 5, 6], *Schweingruber* [7], *Haas* [8], *Thoelen* und Mitarb. [9], *Moeschlin* [10]). Einschlägige Fälle, die *Scheidegger* [11] am Pathologischen Institut Basel beobachtete, gaben 1954 die Anregung, Tierversuche in dieser Richtung zu unternehmen.

An Ratten wurden während 6 ½ Monaten 500 mg/kg einer Wirkstoffmischung, im folgenden als IPDC¹ bezeichnet, pro Gramm enthaltend Isopropylantipyrin (1-Phenyl-2,3-dimethyl-4-isopropyl-5-pyrazolon) 300 mg, Phenacetin (Acet-p-phenetidin) 500 mg, 3,3-Diäthyl-2,4-dioxo-tetrahydro-pyridin 100 mg, Coffein (1,3,7-Trimethyl-xanthin) 100 mg, per os mit der Schlundsonde verabreicht, was umgerechnet für einen 50 kg schweren Menschen einer täglichen Dosis von 60 Tabletten entspricht. Eine interstitielle Nephritis trat nicht auf, auch nicht bei Behandlung mit den entsprechend dosierten Einzelkomponenten der Wirkstoffmischung (*Studer* und *Zbinden* [12]).

Experimentelle Nierenschäden durch phenacethinhaltige Schmerzmittel sind bisher in der Literatur auch bei andern Tierarten nicht erwähnt. Die von *Thoelen* und Mitarb. [9] nach vorheriger Behandlung mit großen Dosen «Saridon» bei Mäusen beobachtete interstitielle Nephritis ist nicht als direkte toxische Folge des Phenacetins zu werten, sondern entspricht wohl einer für die Maus typischen und häufig vorkommenden Spontaninfektion mit *Klosiella muris*. Inwieweit die Belastung mit dem Analgeticum in seinen Versuchen zu einer Verstärkung des Spontaninfektes geführt hat, wird zur Zeit gemeinsam mit *Thoelen* abgeklärt.

¹ Wirkstoffmischung des Analgeticums Saridon (Markenname).

Es war somit bisher nicht möglich, durch Überdosierung von phenacetinhaltigen Schmerzmitteln gesetzmäßig Nierenveränderungen zu erzeugen, die mit dem Krankheitsbild der interstitiellen Nephritis des Menschen zu vergleichen wären. Die Bedeutung solcher Versuche ist zum vornherein dadurch eingeschränkt, daß ein negativer Ausfall keine bindenden Schlüsse für den Menschen zuläßt.

In den nachstehenden Versuchsreihen sollte abgeklärt werden, ob experimentell gesetzte Nierenschäden durch zusätzliche Belastung mit sehr großen Dosen IPDC verstärkt oder modifiziert werden. Es ist denkbar, daß sich in einer pathologisch-anatomisch veränderten Niere mit gestörter Ausscheidungsfunktion eine toxische, medikamentöse Schädigung anders auswirkt als im gesunden Organ und daß sich vielleicht erst auf der Basis eines vorgängigen oder gleichzeitigen, zusätzlichen Nierenschadens eine toxische interstitielle Nephritis entwickeln kann.

1. Glomerulumschädigung durch Polyvinylalkohol (Mol. G. 64 000)

Hochmolekularer Polyvinylalkohol führt nach parenteraler Zufuhr an der Ratte hauptsächlich zu Veränderung der Glomerula (*Studer und Zbinden* [13]).

Versuchsordnung: Zehn 80–100 g schwere, weibliche Ratten erhielten während 12 Wochen, an 5 Tagen der Woche, 1 cm³ einer 4%igen Lösung von Polyvinylalkohol (Mol. G. 64 000) s. c., fünf Tiere davon zusätzlich einen Diätzusatz von 0,5% IPDC entsprechend ca. 350–400 mg/kg.

Ergebnis: Sämtliche Tiere überlebten.

Nierengewicht: mit IPDC 1418 ± 138 mg* bzw. $8,1 \pm 0,6\%$ des Körpergewichts, ohne IPDC 1312 ± 138 mg bzw. $7,6 \pm 0,4\%$ des Körpergewichts.

Histologische Befunde: Starke herdförmige Ausweitung einzelner Glomerulumschlingen mit Erweiterung des Kapselraumes. Feinstkörnige hämalaungefärbte Massen in den Schlingen, in den Tubulusepithelien und im Tubulushumen. Keine interstitiellen Infiltrate (Abb. 1). Zusätzliche Veränderungen durch IPDC bestehen nicht.

2. Tubuläre Schädigungen durch Oxalatvergiftung

Die Technik von *Shaw* und Mitarb. [14] wurde leicht modifiziert.

Versuchsordnung

a) Acht Kaninchen erhielten während 7 Wochen, 3mal wöchentlich, 25 mg/kg Natriumoxalat (3,5%ige Lösung) i. v., vier Tiere davon zusätzlich 5mal wöchentlich 500 mg/kg IPDC mit der Schlundsonde.

b) Acht Kaninchen erhielten während 5 Wochen, an 5 Tagen der Woche, 5 mg/kg Natriumoxalat (2,5%ige Lösung) i. v., anschließend während 3 Wochen Erhöhung der Oxalatdosis auf 10 mg/kg. Vier Tiere davon erhielten zusätzlich 5mal wöchentlich 500 mg/kg IPDC mit der Schlundsonde.

Ergebnisse

Histologische Befunde: Glomerula oft etwas vergrößert mit gut bluthaltigen Kapillarschlingen. Tubuli contorti mäßig bis stark erweitert. Im Lumen der Tubuli viele hyaline

* Mittlerer Fehler.

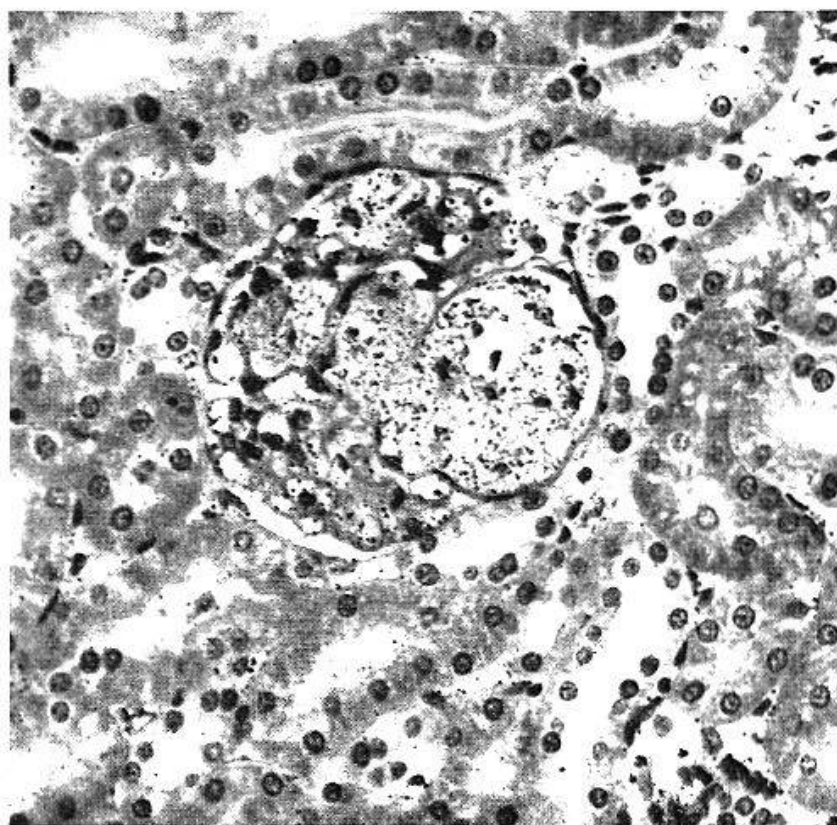


Abb. 1. Niere, Ratte, Hämalaun-Eosin, 370mal vergrößert. Herdförmige Erweiterung der Glomerulumschlingen mit Nachweis des subcutan injizierten Polyvinylalkohols (Mol. G. 64 000) intravasal und in den Tubuli.

Zylinder. Epithelien der Hauptstücke trübe geschwollen, in erweiterten Tubulusabschnitten abgeplattet. Zahlreiche Epithelien enthalten kleine, gelbliche Kristalle, andere sind nekrotisch oder abschnittsweise ins Tubuluslumen desquamiert (Abb. 2). Die Tubuli recti sind oft auch etwas erweitert und enthalten körnige, eosinophile Massen. Epithelien meist etwas abgeplattet. Sammelrohre intakt. Interstitium lediglich im Bereiche einzelner untergegangener Tubuli bindegewebig verdickt; keine interstitiellen Infiltrate. Der Befund ist mit und ohne IPDC-Belastung identisch.

3. Überbelastung der Niere mit einer Sulfonamidmischung

Sulfonamidkombinationen, enthaltend Sulfadiazin, Sulfathiazol und Sulfamerazin oder Sulfadiazin, Sulfamerazin und Sulfamethazin zu gleichen Teilen, führen bei Ratten und Kaninchen zu Konkrementbildung in der Niere mit starker Ausweitung der Tubuli (*Schnitzer und Mitarb. [15]*).

a) Ratten

Versuchsordnung: 20 weibliche, 40–45 g schwere Ratten erhielten während 12 Wochen in einer vollwertigen «synthetischen» Diät 0,5% einer Mischung von Sulfadiazin, Sulfathiazol und Sulfamerazin zu gleichen Teilen, 10 Tiere davon zusätzlich einen Diätzusatz von 0,25% IPDC (= ca. 200 mg/kg).

Ergebnisse

Je ein Tier mit und ein Tier ohne IPDC starben vorzeitig. Histopathologisch finden sich bei den meisten Tieren, besonders im Mark, deutliche Ausweitung der Tubuli

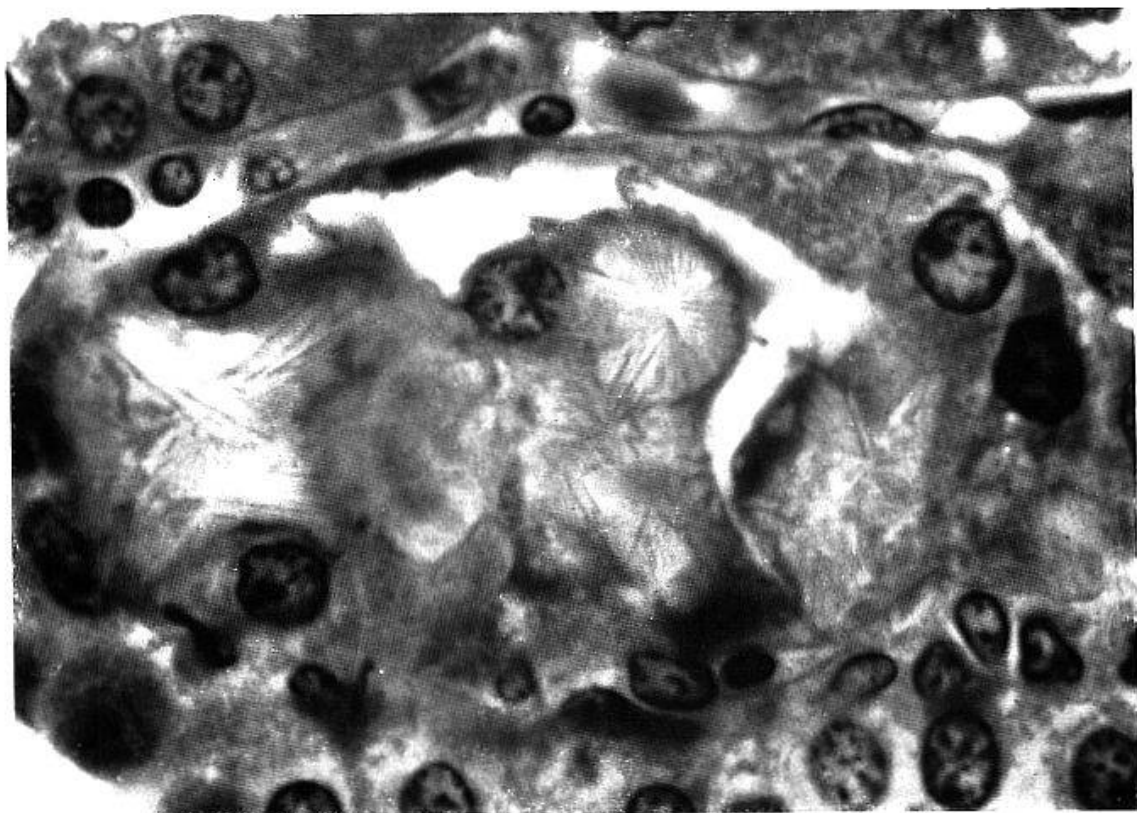


Abb. 2. Niere, Kaninchen, Hämalaun-Eosin, 1400mal vergrößert. Tubulusschädigung bei Oxalatvergiftung. Intraepitheliale Kristallausfällung mit Desquamation und Nekrose der Epithelien.

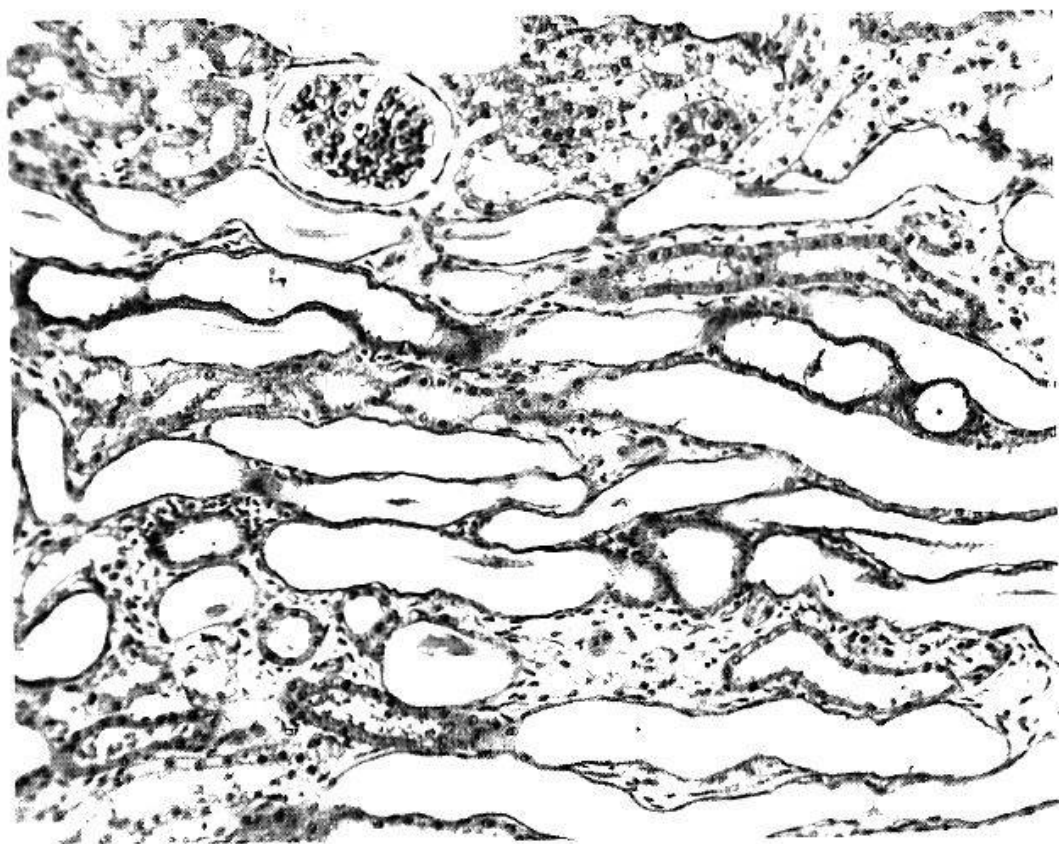


Abb. 3. Niere, Kaninchen, Hämalaun-Eosin, 150mal vergrößert. Ausweitung der Tubuli mit Abplattung und Nekrose der Epithelien bei Überbelastung mit einer Sulfonamidmischung.

und Abflachung der Epithelien; Kristalle können im Paraffinschnitt nicht nachgewiesen werden. Keine wesentliche interstitielle Entzündung. Bei den zusätzlich mit IPDC behandelten Tieren sind die Veränderungen gleich.

b) *Kaninchen*

Versuchsordnung: 16 Kaninchen erhielten an 5 Tagen der Woche während 4 Wochen 600 mg/kg der oben erwähnten Sulfonamidmischung, 8 Tiere davon zusätzlich 5mal wöchentlich 500 mg/kg IPDC. Ferner wurden an 9 Kaninchen ausschließlich 600 mg/kg IPDC verabreicht, 4 Kontrollkaninchen erhielten analoge Mengen physiologischer Kochsalzlösung per os.

Ergebnisse: Keine Ausfälle.

Makroskopisch zeigen 5 mit Sulfonamidmischung und 1 mit Sulfonamidmischung plus IPDC behandelte Tiere deutliche Nierenvergrößerung. Von der Schnittfläche, die eine intensive, radiäre, gelbliche Streifung im Markbereich aufweist, lassen sich massenhaft Kristalle abstreifen. Histopathologisch findet sich bei 6 von 8 mit Sulfonamidmischung und bei 4 von 8 mit Sulfonamidmischung plus IPDC behandelten Kaninchen mäßige bis extreme Ausweitung der Tubuli recti und Sammelröhren mit Abflachung, Desquamation und Nekrose der Epithelien (Abb. 3). In einzelnen Fällen sind Papillennekrosen zu beobachten. Im Gefrierschnitt sind in den Tubuli oft doppelbrechende Sulfonamidkristalle nachzuweisen. Eine Verstärkung oder Änderung der Nierenschädigung durch IPDC ist nicht nachweisbar.

4. *Kompression der Niere*

Bei 14 einseitig nephrektomierten Ratten wurde die verbleibende Niere mit Perlon eingekapselt (Versuche Dr. H. P. Bächtold in unsern Laboratorien). Nach 4 Wochen erhielten 7 Tiere davon während 32 Tagen 0,5% IPDC als Diätzusatz (= ca. 350 bis 400 mg/kg).

Ergebnisse

Ein mit IPDC behandeltes Tier und 3 Ratten ohne zusätzliche IPDC-Verabreichung starben interkurrent. Histopathologisch finden sich bei den überlebenden Tieren mäßige bis starke bindegewebige Verdickungen der Nierenkapseln (Abb. 4). Kapselraum der Glomerula und Tubuli oft erweitert. Epithelien der Tubuli fleckweise verfettet, Kerne gelegentlich pyknotisch. Interstitium leicht bindegewebig verbreitert, hier und da mit spärlichen Lymphocyten infiltriert. Die IPDC-Tiere zeigen das gleiche Bild.

5. *Nephrocalcinosis durch Vergiftung mit hydriertem Calciferol (Calcamin²)*

Je 12 Ratten wurden in der 1. Woche 3mal, in der 2. und 3. Woche 2mal und in der 4. Woche 4mal 0,1 cm³ bzw. 0,05 cm³ hydriertes Calciferol (1 cm³ enthält 0,2 mg des kristallinen Dihydrotachysterins) mit der Schlundsonde verabreicht. Die Hälfte der Tiere erhielt zusätzlich in der Diät 0,5% IPDC (= ca. 350–400 mg/kg).

Ergebnisse

Allgemeinzustand aller Tiere sehr schlecht (2 Ausfälle ohne IPDC, 4 Ausfälle mit IPDC).

Histopathologisch sind schwerste Nierenveränderungen nachzuweisen. Diese bestehen in herdförmiger Atrophie der Glomerula, mäßiger bis extremer Ausweitung der Tubuli mit Abflachung, Desquamation und Nekrose der Epithelien, Bildung geschichteter und verkalkter Konkreme in den Tubuli und im Interstitium (Abb. 5), Ver-

² Markenname.

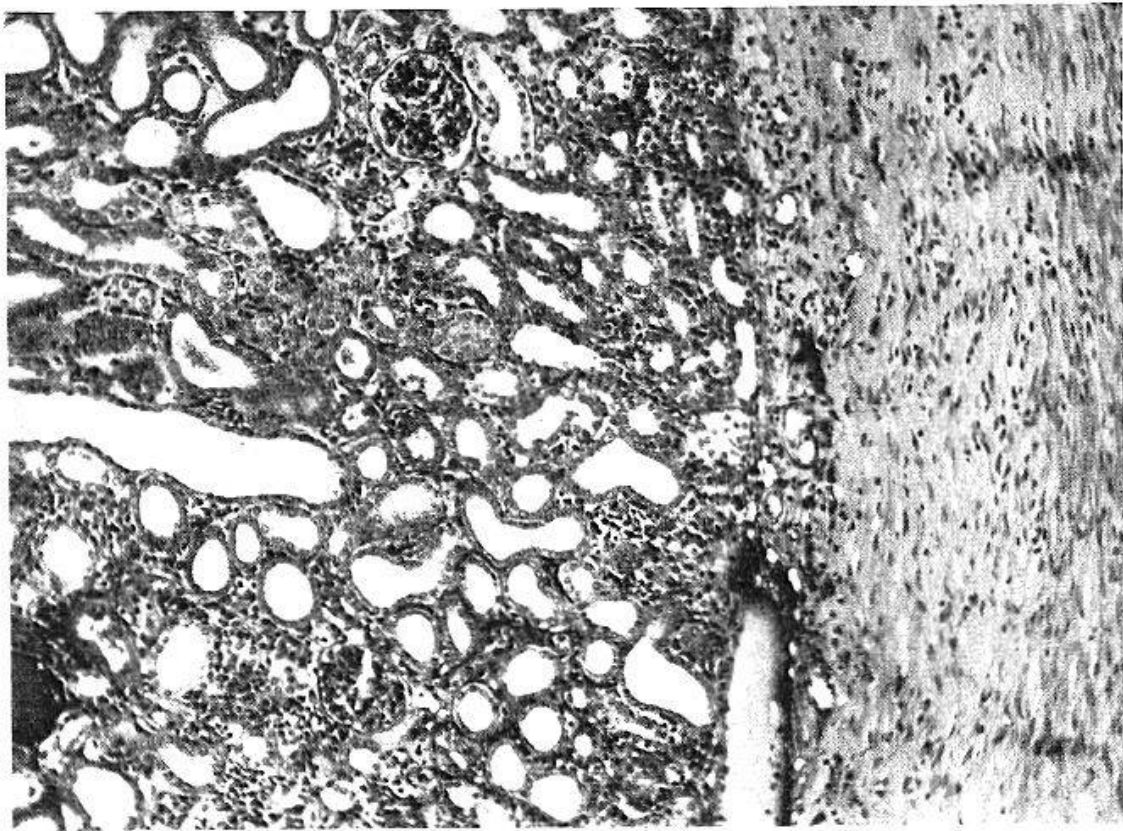


Abb. 4. Niere, Ratte, Hämalan-Eosin, 120mal vergrößert. Kapselverdickung und Kanälchenerweiterung bei mechanischer Kompression der Niere (Perlonkapsel).

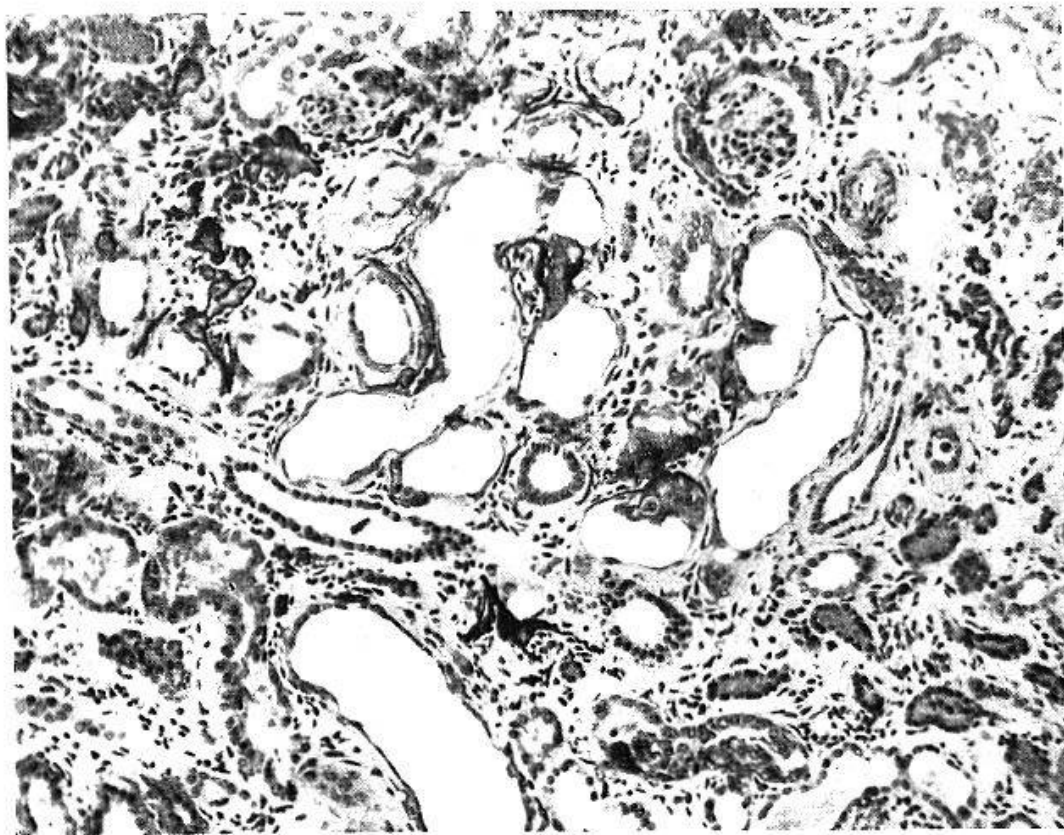


Abb. 5. Niere, Ratte, Hämalan-Eosin, 160mal vergrößert. Tubuläre Schädigung mit Kalkkonkrementen und interstitieller Fibrose bei Vergiftung mit Dihydrotachysterin.

mehrung des interstitiellen Bindegewebes, hier und da mit lymphocytären Infiltraten. Identischer Befund mit und ohne IPDC.

6. Infektiöse interstitielle Nephritis

Nach Braude und Mitarb. [16] kann bei Ratten durch intracardiale Injektion von E-Coli-Kulturen mit unmittelbar nachfolgender manueller Massage der Nieren in Narkose eine interstitielle Nephritis erzeugt werden. Die Methodik wurde wie folgt modifiziert (Fust und Mitarb. [17]):

Versuchsordnung: 6 Gruppen zu zehn 140–170 g schweren, männlichen Ratten erhielten 3 cm³/Tier einer 1:5 verdünnten, 16 Stunden alten Zuckerbouillonkultur von *Staphylococcus haemolyticus* Schoch i. v. Unmittelbar nach der Injektion wurden in Äthernarkose während 3 Minuten beide Nieren möglichst gleichmäßig zwischen Daumen und Zeigefinger massiert. Die zusätzliche Behandlung mit IPDC ergibt sich aus Tabelle 1.

Tabelle 1

Gruppe	Infektion und Nierenmassage	IPDC 500 mg/kg (Schlundsonde) an Tagen nach Infektion	Sektion am ... Tag nach Infektion	Histologisch erfaßter Schweregrad der interstitiellen Entzündung
1	+	1.–30.	30.	1,78
2	+	0	30.	1,38
3	+	20.–40.	40.	1,20
4	+	0	40.	1,47
5	+	50.–100.	100.	0,37
6	+	0	100.	0,55
7	0	1.–30.	30.	0,12
8	0	1.–60.	60.	0,16

Ergebnisse: Die i. v. Infektion mit Staphylokokken und die unmittelbar nachfolgende Nierenmassage führten bei allen Tieren zu interstitieller Nephritis beider Nieren. Makroskopisch zeigen alle Nieren eine wechselnd stark ausgebildete Hyperämie, gelbliche Flecke und verschieden tiefe narbige Einziehungen. Histologisch ist die Rinde durchsetzt mit kleineren oder größeren Entzündungsherden, die aus gewucherten bindegewebigen Elementen des Interstitiums, reichlich Makrophagen und Lymphocyten bestehen. In diesen Herden sind Glomerula und Tubuli zum Teil inselartig erhalten. Diese Entzündungsherde führen in fortgeschrittenen Stadien zu narbiger Schrumpfung und Einziehung der Nierenoberfläche (Abb. 6, 7, 8). Bei etwa der Hälfte der Tiere greift die Infektion auf das Nierenbecken über. Man findet dann dichte, subepitheliale lymphocytäre Infiltrate, in einzelnen Fällen Tubuluserweiterung mit Leukocytenzylindern.

Es wurde versucht, an je drei Stufenschnitten beider Nieren den Schweregrad der entzündlichen Veränderungen abzuschätzen und mit 0–3 zu bewerten. Die Intensität der entzündlichen Veränderungen schwankt bei den einzelnen Tieren ziemlich stark. Der Gruppendurchschnitt liegt 30 Tage nach der Infektion bei der mit IPDC behandelten Gruppe höher als in der zugehörigen Vergleichsgruppe 2. Diese Versuche werden deshalb fortgesetzt. Bei Gruppen 3 und 4 (40 Tage nach Infektion) bzw. Gruppen 5 und 6 (100 Tage nach Infektion) sind die Nieren der nicht mit IPDC behandelten Tiere durchschnittlich etwas stärker verändert. Es handelt sich um statistisch nicht gesicherte Unterschiede ($p > 0,05$).

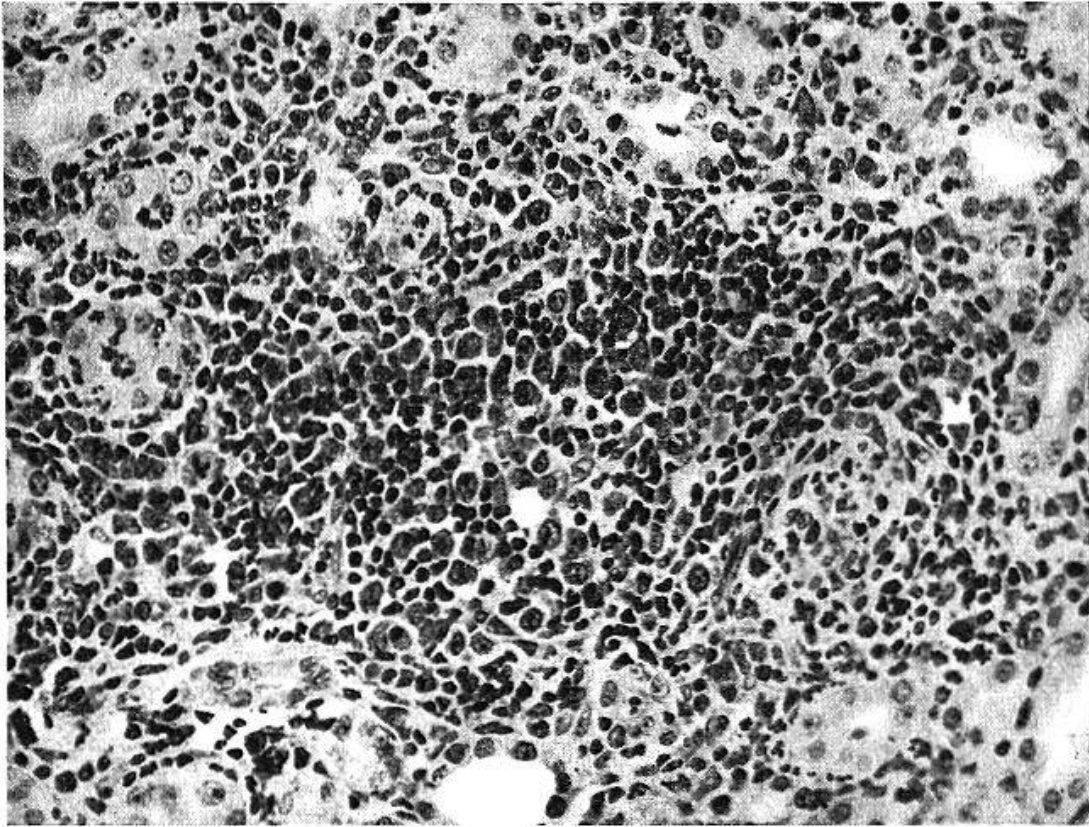


Abb. 6. Niere, Ratte, Hämalan-Eosin, 340mal vergrößert. Interstitieller Entzündungs-herd mit Fibroblasten- und Histiocytenreaktion nach intravenöser Infektion mit Staphylokokken und gleichzeitiger Nierenmassage.

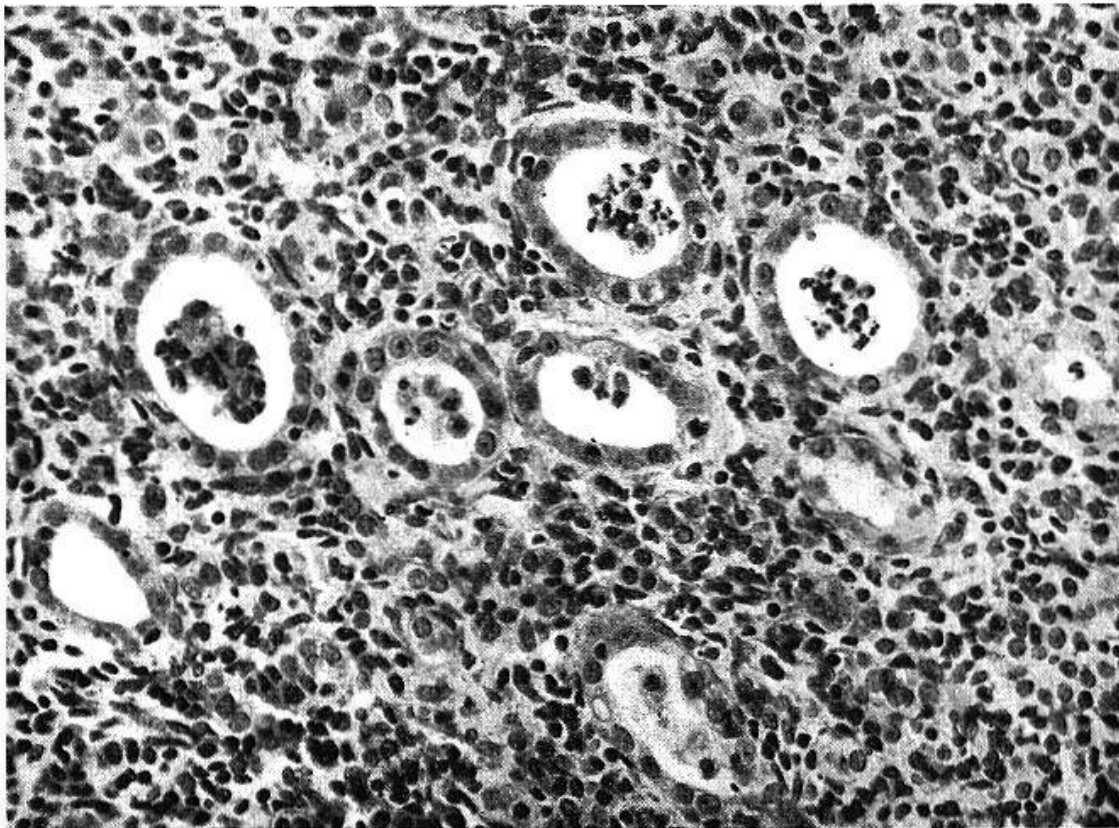


Abb. 7. Niere, Ratte, Hämalan-Eosin, 340mal vergrößert. Interstitielle Entzündung mit Nekrose und Desquamation der Tubulusepithelien nach intravenöser Infektion mit Staphylokokken und gleichzeitiger Nierenmassage.

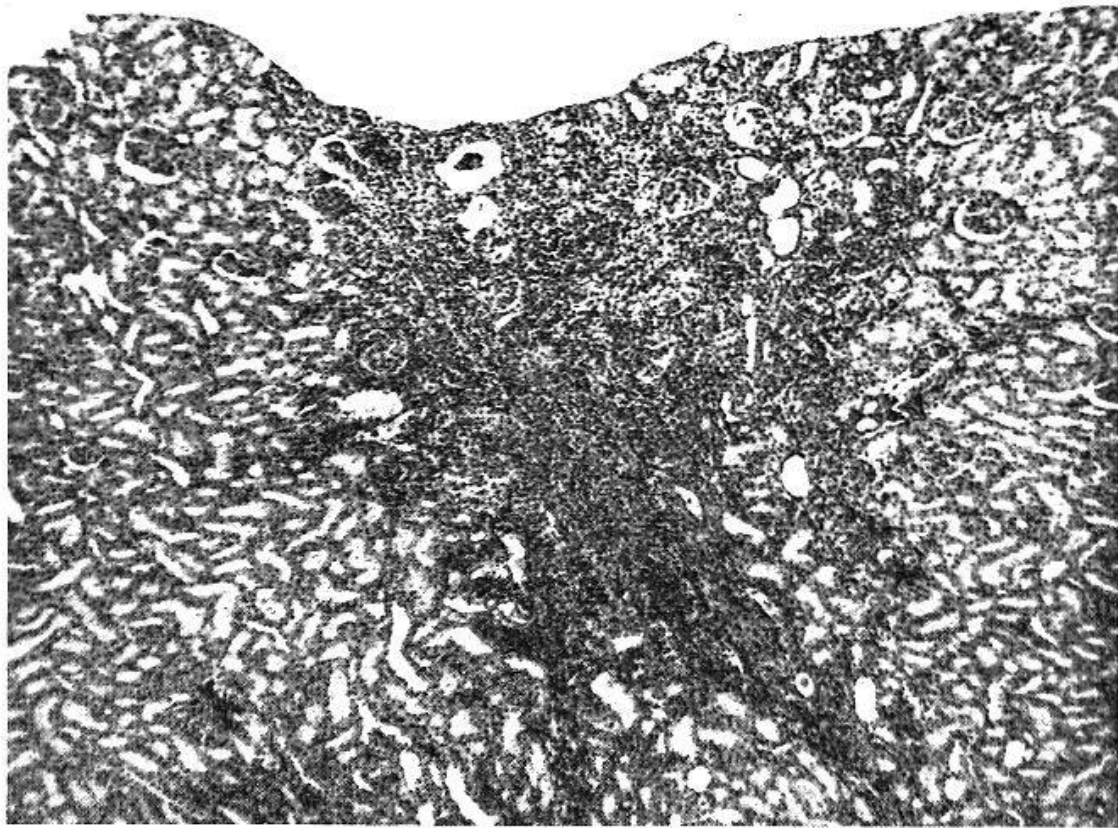


Abb. 8. Niere, Ratte, Hämalaun-Eosin, 60mal vergrößert. Schrumpfungsherd bei interstitieller Entzündung in der Rinde nach intravenöser Infektion mit Staphylokokken und gleichzeitiger Nierenmassage.

Diskussion

Da es in früheren Versuchen (*Studer und Zbinden* [12]) an Ratten nicht gelang, durch langfristige Überdosierung von IPDC und seinen Einzelkomponenten eine der menschlichen interstitiellen Nephritis vergleichbare Veränderung zu erzeugen, wurde untersucht, ob IPDC einen vorgängig oder gleichzeitig gesetzten Nierenschaden beeinflusse. Die bisherigen Versuche, bei welchen die Wirkung großer, fortgesetzt verabreichter IPDC-Dosen auf die Entwicklung von sechs verschiedenartigen Nierenschädigungen geprüft wurde, verliefen negativ. Glomerulumschaden durch Polyvinylalkohol, tubuläre Schädigungen bei Oxalatvergiftung, Konkrementbildung nach Überbelastung mit einer Sulfonamidmischung oder bei Vergiftung mit Dihydrotachysterin, mechanische Nierenschädigung durch Kompression und infektiöse interstitielle Nephritis wurden durch große Dosen von IPDC weder in ihrem histologischen Erscheinungsbild noch in ihrem Schweregrad faßbar verändert.

Die Pathogenese der menschlichen interstitiellen Nephritis ist noch nicht geklärt. Ein Zusammenhang mit dem chronischen Mißbrauch phenacetinhaltiger Schmerzmittel, welcher auf Grund klinisch-stati-

stischer Beobachtungen vermutet wird, ist durch das Tierexperiment bisher nicht bewiesen. Eine Beziehung zwischen Schmerzmittelmißbrauch und interstitieller Nephritis darf aber trotz negativer Tierversuche nicht ausgeschlossen werden, da sich ja auch andere medikamentöse Schädigungen, insbesondere die Agranulocytose, am Tier nicht erzeugen lassen. Die bisherigen Untersuchungen zeigen jedoch erneut, daß die chronische Überdosierung von phenacetinhaltigen Schmerzmitteln im Tierversuch nicht gesetzmäßig zu Nierenschäden führt. Phenacetin und phenacetinhaltige Schmerzmittel sind als gut verträgliche Substanzen ohne direkte Nierentoxizität zu bezeichnen. Eine Mitwirkung der chronisch im Übermaß eingenommenen Schmerzmittel bei der Entstehung der chronischen interstitiellen Nephritis des Menschen kann nur über einen indirekten, komplizierten Mechanismus erfolgen, dessen weitere Erforschung, besonders am Modell der infektiösen interstitiellen Nephritis der Ratte, von uns weiter verfolgt wird.

Zusammenfassung

An Ratten und Kaninchen wurden sechs verschiedenartige Nierenschädigungen (Glomerulumschaden durch Polyvinylalkohol, tubuläre Schädigungen bei Oxalatvergiftung, Konkrementbildung nach Überbelastung mit einer Sulfonamidmischung oder Vergiftung mit Dihydrotachysterin, mechanische Nierenschädigung durch Kompression und infektiöse interstitielle Nephritis) durch sehr große Dosen eines phenacetinhaltigen Schmerzmittels (Saridon) weder in ihrem histologischen Erscheinungsbild noch in ihrem Schweregrad signifikant beeinflußt. Nach diesen Befunden hat die geprüfte Wirkstoffmischung im Tierversuch keine direkte Nierentoxizität, indem es bisher nicht gelang, Nierenschäden hervorzurufen oder zu verstärken. Angesichts dieser bisher negativen Befunde am Tier müssen weitere Untersuchungen zeigen, welche Beziehungen zwischen Schmerzmittelmißbrauch und interstitieller Nephritis des Menschen bestehen.

Résumé

De très fortes doses d'un analgésique contenant de la phénacétine (Saridon) n'ont influencé de façon significative chez le rat et le lapin, ni le tableau histologique ni la gravité de six genres de lésions rénales: lésions glomérulaires dues à l'alcool polyvinylique, lésions tubulaires par intoxication à l'oxalate, concrétions rénales après surdosage d'un mélange de sulfamidés ou intoxication à la dihydrotachystérine, lésions rénales d'origine mécanique (compression) et néphrite interstitielle d'origine infectieuse. D'après ces constatations, l'analgésique étudié n'a

pas montré chez l'animal de toxicité spécifique pour le rein, puisqu'il n'a pas été possible jusqu'à présent de provoquer ou d'aggraver des lésions rénales. En présence des résultats jusqu'ici négatifs de l'expérimentation sur l'animal, il est nécessaire d'entreprendre d'autres recherches pour établir quelles relations existent entre l'abus d'analgésiques et la néphrite interstitielle chez l'homme.

Riassunto

La somministrazione di dosi elevate di un analgesico contenente fenacetina (Saridon) a ratti e conigli nei quali erano stati artificialmente provocati sei tipi differenti di lesioni renali (lesioni glomerulari da alcool polivinilico, lesioni tubulari da avvelenamento da ossalato, formazione di calcoli da alte dosi di sulfamidici od avvelenamento da diidrotachisterina, lesione meccanica da compressione ed infine nefrite interstiziale batterica) non ha influenzato in modo statisticamente significativo nè il quadro istologico nè la gravità delle suddette lesioni. Da questi fatti si deduce che la combinazione di sostanze adoperate nelle prove sugli animali non possiede alcuna azione tossica diretta sul rene dato che finora neppure con la somministrazione di alte dosi è stato possibile provocare danni renali od aggravare quelli preesistenti. Visto l'esito negativo di questi esperimenti sugli animali, occorre procedere ad altre ricerche per chiarire i rapporti tra abuso di analgesici e nefrite interstiziale nell'uomo.

Summary

Six different types of renal injuries were produced in rabbits and rats: Glomerular lesions by polyvinyl alcohol, tubular lesions due to oxalate intoxication, formation of concrements after overloading with a sulfonamide compound or dihydrotachysterine poisoning, mechanical renal damage by compression, and infectious interstitial nephritis. Very high doses of an analgesic (Saridon) containing phenacetin did not significantly influence either the histological appearance or the degree of severity of these lesions. As it has not so far been possible to produce or intensify renal lesions, it seems that the compound tested has no direct renal toxicity. In the light of the negative results obtained in the present animal tests, the relations between abuse of analgesics and interstitial nephritis in the human must be investigated by means of further experiments.

1. Spühler, O., und Zollinger, H. U.: Z. klin. Med. **151**, 1 (1953). – 2. Spühler, O.: Schweiz. med. Wschr. **83**, 145 (1953). – 3. Thoelen, H.: Schweiz. med. Wschr. **84**, 963 (1954). – 4. Zollinger, H. U.: Schweiz. med. Wschr. **85**, 746 (1955). – 5. Zollinger, H. U.: Medizinische 576, 591 (1955). – 6. Zollinger, H. U.: J. Urol. méd. chir. **61**, 581 (1955). – 7. Schwein-

gruber, R.: Schweiz. med. Wschr. **85**, 1162 (1955). – 8. Haas, H.: Schweiz. med. Wschr. **86**, 401 (1956). – 9. Thoelen, H., Voegtli, J., Renschler, H., und Schaeffer, A.: Schweiz. med. Wschr. **86**, 946, 978 (1956). – 10. Moeschlin, S.: Schweiz. med. Wschr. **87**, 123 (1957). – 11. Scheidegger, S.: Demonstrationsabend vom 26. Mai 1955 für die Ärzte von Basel und Umgebung. – 12. Studer, A., und Zbinden, G.: Experientia **11**, 450 (1955). – 13. Studer, A., und Zbinden, G.: Schweiz. Z. allg. Path. Bakt. **17**, 780 (1954). – 14. Shaw, D. J., Haworth, A., und Jones, N. A.: J. Path. Bact. **27**, 229, 377 (1924). – 15. Schnitzer, R. J., Grunberg, E., Mamrich, W., und Engelberg, R.: Antibiot. and Chemother. **5**, 281 (1955). – 16. Braude, A. I., Shapiro, A. P., und Sieminski, J.: J. clin. Invest. **34**, 1489 (1955). – 17. Fust, B., Böhni, E., Zbinden, G., und Studer, A.: Helv. med. Acta **23**, 714 (1956).