Zeitschrift: Bulletin der Schweizerischen Akademie der Medizinischen Wissenschaften = Bulletin de l'Académie suisse des sciences médicales = Bollettino dell' Accademia svizzera delle scienze mediche

Herausgeber: Schweizerische Akademie der Medizinischen Wissenschaften

Band: 10 (1954)

Heft: 1

Artikel: Neueres über die akuten Korrosionen der Speiseröhre

Autor: Guši, B.

DOI: https://doi.org/10.5169/seals-307167

Nutzungsbedingungen

Die ETH-Bibliothek ist die Anbieterin der digitalisierten Zeitschriften auf E-Periodica. Sie besitzt keine Urheberrechte an den Zeitschriften und ist nicht verantwortlich für deren Inhalte. Die Rechte liegen in der Regel bei den Herausgebern beziehungsweise den externen Rechteinhabern. Das Veröffentlichen von Bildern in Print- und Online-Publikationen sowie auf Social Media-Kanälen oder Webseiten ist nur mit vorheriger Genehmigung der Rechteinhaber erlaubt. Mehr erfahren

Conditions d'utilisation

L'ETH Library est le fournisseur des revues numérisées. Elle ne détient aucun droit d'auteur sur les revues et n'est pas responsable de leur contenu. En règle générale, les droits sont détenus par les éditeurs ou les détenteurs de droits externes. La reproduction d'images dans des publications imprimées ou en ligne ainsi que sur des canaux de médias sociaux ou des sites web n'est autorisée qu'avec l'accord préalable des détenteurs des droits. En savoir plus

Terms of use

The ETH Library is the provider of the digitised journals. It does not own any copyrights to the journals and is not responsible for their content. The rights usually lie with the publishers or the external rights holders. Publishing images in print and online publications, as well as on social media channels or websites, is only permitted with the prior consent of the rights holders. Find out more

Download PDF: 20.08.2025

ETH-Bibliothek Zürich, E-Periodica, https://www.e-periodica.ch

D.K. 616.32.001

Neueres über die akuten Korrosionen der Speiseröhre

Von **B. Gušić**, Zagreb

Die akuten, namentlich akzidentellen Korrosionen der Speiseröhre stehen heute wieder im Mittelpunkt unseres Interesses. Einesteils, weil ihre Pathophysiologie noch immer nicht genügend geklärt ist, dann aber hauptsächlich auch, weil die Endresultate der bis jetzt üblichen Therapie uns bei weitem nicht befriedigen können. Ich konnte in den letzten Jahren in einer Reihe von Vorträgen und Abhandlungen auf die Rolle hinweisen, die die Gefäßveränderungen und die Beschädigungen des autonomen Nervensystems in solchen korrosiven Prozessen spielen. Schwerste Veränderungen nicht nur an den kleinen Gefäßen der befallenen Schleimhaut, sondern auch an den großen in der Muscularis und im periösophagealen Gewebe machen jeden reparativen Vorgang in den betreffenden Gebieten der Oesophaguswand vollkommen unmöglich. Dabei kann man kaum einen funktionellen Unterschied zwischen der Wirkung der Säuren und der Laugen feststellen, wie dies bis jetzt allgemein angenommen wurde. Obschon die Säuren eine Koagulations- und die Laugen eine Kolliquationsnekrose verursachen, kommt es bei der Wir-

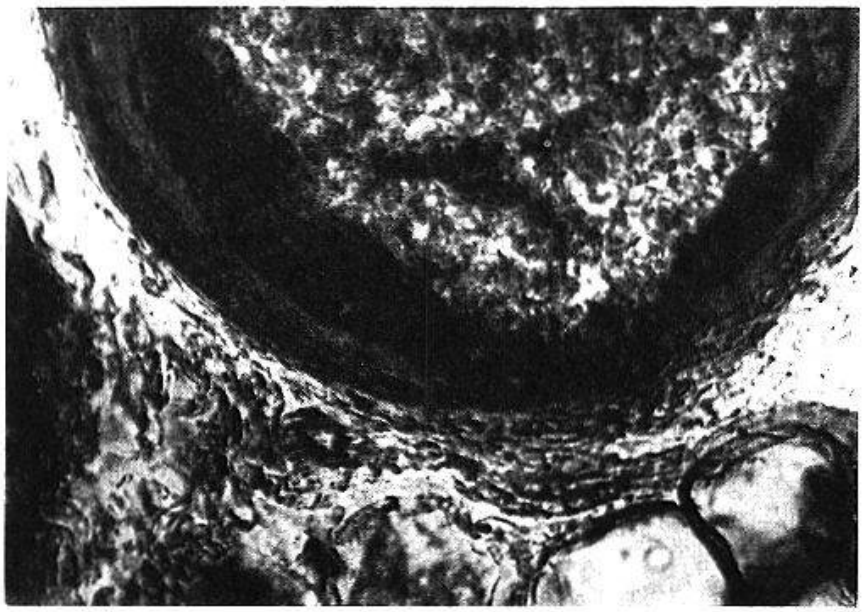

Abb. 1. Schwer geschädigte Gefäße in der Submucosa bei Kolliquationsnekrose nach Verätzung mit KaOH. Die Zeichnung der Gefäßwände ist verwischt und die Lumina sind mit thrombotischen Massen, die den Wänden eng anliegen, angefüllt. Oc. 8 Ob. 45.

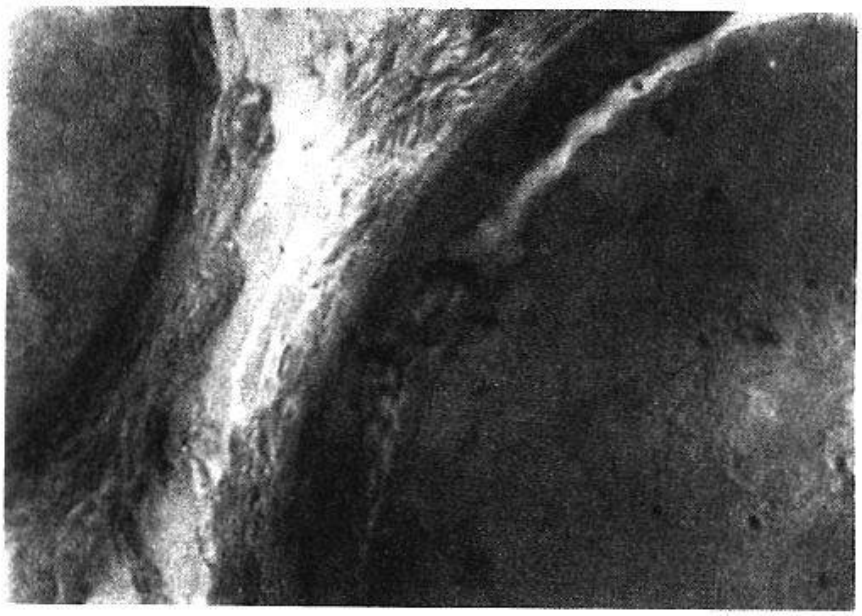

Abb. 2. Schwer veränderte Arterie und Vene in der Submucosa bei Koagulationsnekrose infolge Verätzung mit HCl. Die Lumina sind mit thrombotischen, teils homogenisierten Blutmassen angeschoppt, und die Wände zeigen eine vollkommen verwischte Struktur. Oc. 12 Ob. 45.

kung stärkerer Konzentrationen in beiden Fällen in den tieferen Schichten der Speiseröhrenwand zur völligen Undurchlässigkeit der Gefäße. Die Gefäßwand wird mehr oder weniger homogenisiert und das Lumen mit homogenisierten thrombotischen Massen meistens vollständig ausgefüllt. Diese Massen scheinen mit der umliegendenWand fest verschmolzen und das lockere Bindegewebe in der Wand selbst und in ihrer Nachbarschaft breit aufgequollen (Abb. 1) oder koaguliert (Abb. 2) zu sein. Am schwersten sind die präkapillaren Blutgefäße in der Wand selbst geschädigt, deren Wände jede feinere Zeichnung vollständig verloren haben. Es ist klar, daß auf diese Weise jede reaktive Hyperämie und infolgedessen auch jeder reparative Vorgang selbst unmöglich wird und bei größeren Defekten die Ausheilung nur nach erfolgter Demarkierung aus den weiter in der Umgebung liegenden Teilen der Speiseröhrenwand erfolgen kann. Aber dazu ist in erster Linie die Intaktheit des autonomen Nervensystems im reaktiven Gebiet erforderlich, jener feinen Nervenendigungen, die allein durch ihre Impulse die reaktive Hyperämie und die Schaffenskraft der stark vermehrten Zellelemente in der Zone der produktiven Entzündung regulieren können. Wir konnten aber an unseren histologischen Serienschnitten feststellen, daß gerade diese Nervenendigungen auf die Wirkung der korrosiven Substanzen äußerst empfindlich sind und daß sie in weit größerem Umfang durch die Korrosion geschädigt werden als alle anderen zelligen Elemente der Speiseröhrenwand zusammen (Abb. 3). Dabei werden oft auch die größeren Nerven-

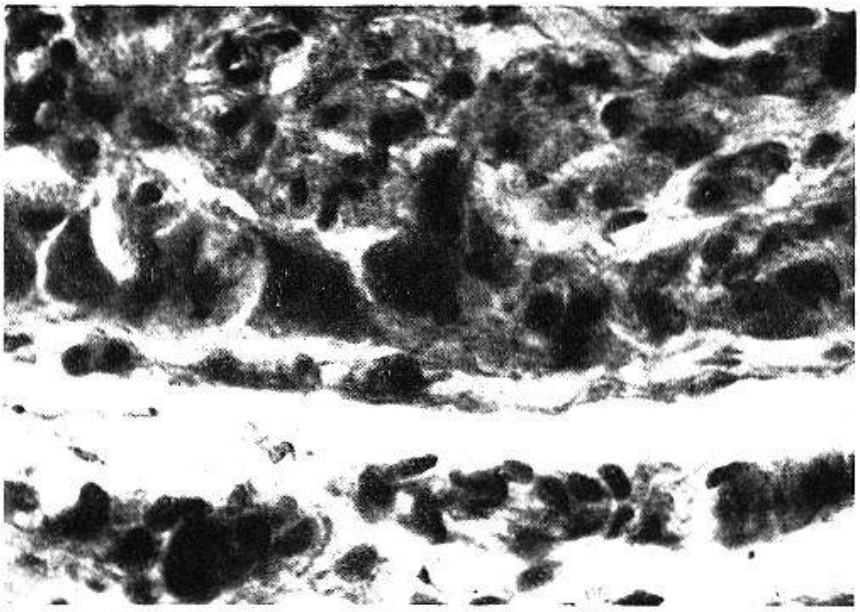

Abb. 3. Degenerative Veränderungen verschiedenen Grades an den Ganglienzellen eines Nervenbündels in der Muskelschicht der Speiseröhrenwand nach Verätzung durch konzentrierte Essigsäure. Oc. 8 Ob. 44.

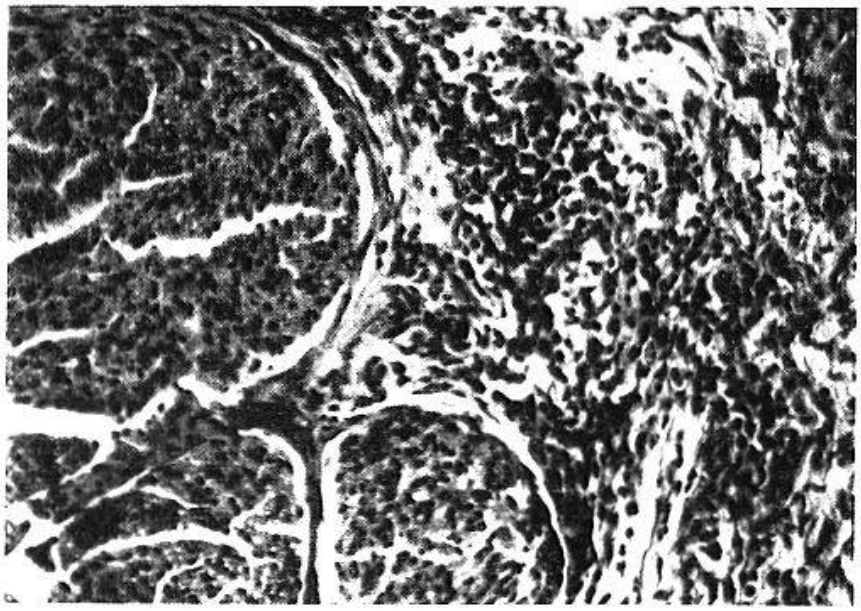

Abb. 4. Nervenbündel im periösophagealen Gewebe, 2 Monate nach erfolgter Korrosion mit NaOH, durchsetzt mit Elementen der reaktiven Entzündung, zwischen denen sich auch Fibroblasten befinden. Oc. 5 Ob. 45.

endigungen im periösophagealen Gewebe (Abb. 4), ja auch der Vagusstamm selbst betroffen. Auf diese Weise können wir einen größeren Teil der unmittelbar auf die Verätzung erfolgten Todesfälle besser verstehen lernen, besonders jene bei kleinen Kindern und in Suizidfällen der Erwachsenen.

Die Abheilung der korrodierten Speiseröhrenwand hängt in erster Linie von den allgemeinen immunobiologischen Verhältnissen ab und

kann auch monatelang andauern. Wir konnten Fälle beobachten, bei denen sich die Wundflächen 6 Monate nach erfolgter Vergiftung noch nicht vollends gereinigt hatten. Eine so langsame Wundheilung begünstigt natürlich ein Eindringen der sekundären Infektion, die bei der reichen Bakterienflora der Speiseröhre niemals fehlt. Diese Infektion wieder verlangsamt auch ihrerseits die Heilung und führt zu den bekannten Schrumpfungserscheinungen des neugebildeten Narbengewebes. Die Regeneration der einzelnen Nervenelemente kommt kaum vor, und wir finden im neugebildeten Bindegewebe auch jahrelang nach erfolgter Heilung noch stark degenerierte Nervenzellen, bei denen man kaum mit einer Funktion rechnen kann.

Die intakte Funktion der autonomen Nervenfasern in der Speiseröhrenwand ist aber für die ungestörte Abwicklung des Schluckaktes von höchster Bedeutung. Bei jedem Schluckakt werden harmonische Kontraktionen der einzelnen Segmente des Oesophagus hervorgerufen, die sich stufenweise vom Oesophagusmund zur Cardia fortpflanzen. Diese Bewegungen, die beim normalen Oesophagus niemals fehlen, bestehen in kurz andauernden Kontraktionen eines eliptischen Segmentes, wobei die sonst bestehenden Schleimhautfalten noch weiter ausgebuchtet werden und das Lumen zusammengezogen wird. Solche stufenweisen Bewegungen können wir auch an jenen Speiseröhren beobachten, deren Kontinuität mit der Schleimhaut des Hypopharynx vollkommen unterbrochen ist; in solchen Fällen erscheint jedoch die Zeitspanne zwischen dem Schlucken und der ersten sichtbaren Zusammenziehung des obersten Oesophagussegmentes etwas verlängert. Wir konnten dies besonders eindrucksvoll an einem Kranken beobachten, bei dem wir, wegen eines äußerst großen Karzinoms des Anfangsteiles der Speiseröhre, das auch in die Umgebung durchgebrochen war, die Anfangsteile des Oesophagus und der Trachea resezieren mußten. Bei diesem Patienten war jede Kontinuität zwischen der Hypopharynxschleimhaut und der Speiseröhre unterbrochen. Es blieb im betreffenden Teil nur die Wirbelsäule mit ihrer prävertebralen Fascie übrig. Wenn wir diesen Patienten schlucken ließen, sahen wir, nach einer kürzeren Zeitspanne, daß am Stoma des Oesophagus, das tief hinter dem Jugulum lag, feine zirkuläre Kontraktionen des Lumens in Erscheinung traten, die sich dann in der Tiefe der Speiseröhre bald verloren.

Nur wenn wir diesen äußerst feinen und bis ins kleinste abgestimmten Mechanismus im Auge behalten, können wir die große Mannigfaltigkeit des klinischen Bildes bei den Verätzungen der Speiseröhre verstehen lernen. Es ist nämlich gar nicht wahr, daß wir die hauptsächlichsten korrosiven Veränderungen immer genau an den drei physiologischen

Engen der Speiseröhre vorfinden müssen, wie dies ja noch heute fast allgemein angenommen wird. Wir haben Fälle gesehen, wo die Verletzungen hauptsächlich unterhalb dieser Engen saßen, also gerade an jenen Stellen, wo sich das Lumen der Speiseröhre normalerweise wie eine Flasche ausbuchtet und infolgedessen immer breiter ist als in der sogenannten physiologischen Enge selbst. Auch sind Fälle nicht gar so selten, bei denen neben schweren Verätzungen im Hypopharynx und in der Mundhöhle, die Speiseröhre vollkommen unangetastet blieb, es dagegen an der Magenschleimhaut und im Duodenum zu schwersten Veränderungen gekommen ist. Solche klinischen Bilder sind undenkbar, wenn wir nicht annehmen, daß das autonome Nervensystem entlang der Speiseröhre vollends versagt hat. In solchen Fällen müssen nämlich nicht nur die zirkulären Verengerungen der einzelnen Segmente der Speiseröhre unterblieben sein, sondern es scheint auch der reaktive Verschluß der Cardia und des Pylorus vollends ausgeblieben zu sein, ein kräftiger Reflexverschluß, der sonst bei jedem Schluckakt eine sehr wichtige Rolle spielt.

Alle diese Tatsachen sprechen aber eine beredte Sprache dafür, daß die bisherige Art der Therapie, wie wir sie durchzuführen gewohnt waren und die in erster Linie durch verschiedenartige Dehnungsversuche der Oesophaguswand die Entstehung der gefürchteten Narbenstenosen zu verhindern oder die schon bestehenden wieder zu erweitern suchte, den pathophysiologischen Vorgängen in der Speiseröhrenwand nicht genügend Rechnung trug und durch die Einführung der dilatierenden Bougies oder der verschiedenartigen Dauersonden die schon ohnehin so schwer verletzte Oesophaguswand noch weiter schädigte. Deshalb müssen wir heute alle mechanischen Dilatierungsmethoden während der akuten Phase der Korrosion der Speiseröhre als völlig unphysiologisch, ja als schädlich entschieden ablehnen. In die akute Phase aber müssen wir jeden Korrosionsfall so lange rechnen, bis sich die Nekrosen vollkommen abgestoßen haben und die Wundflächen mit frischem Epithel oder Granulationen bedeckt sind. Die dazu nötige Zeitspanne ist sehr verschieden und schwankt zwischen 2 Wochen und 6 Monaten, durchschnittlich aber geschieht dies meist im Laufe der 3. Woche.

Zu solchen Überlegungen konnten wir aber erst kommen, seit wir jede eingelieferte Korrosion sofort ösophagoskopisch anzuschauen und durch solch regelmäßig wiederholte Untersuchungen den pathologischen Vorgang auf der verletzten Wand makroskopisch und mikroskopisch genau zu verfolgen im Stand waren.

Wie notwendig aber solch regelmäßige Untersuchungen sind, beweist die Tatsache, daß wir, besonders bei akzidentellen, frischen Korrosionen

der Kinder, fast in der Hälfte der Fälle, in denen die Patienten eine korrodierende Flüssigkeit eingenommen hatten, neben Verätzungen der Lippen, der Mund- und Hypopharynxschleimhaut gar keine Veränderungen der Schleimhaut der Speiseröhre vorfinden konnten und sich infolgedessen auch jede weitere Therapie der Oesophagusschleimhaut als vollkommen überflüssig erwies. Gerade diese Tatsache stellt aber die statistischen Resultate der Salzerschen Methode der Frühbougierung, wonach alle Kinder sogleich bougiert wurden, in ein vollkommen anderes Licht.

Es steht außer Zweifel, daß wir mit den verschiedenen Antibiotica in der Behandlung der akuten Korrosionen der Speiseröhre eine namhafte Hilfe erlangt haben. Eine sofort einsetzende energische Therapie mit Streptomycin und Penicillin, Aureomycin oder Terramycin verlangsamt die Entwicklung der sekundären Infektion und vermindert auf diese Weise ohne Zweifel auch die Entstehung der Narbenschrumpfungen. Wir konnten eine ganze Reihe von Patienten mit Korrosionen leichteren Grades, bei welchen die Verätzungen zwar größere Areale der Oesophagusschleimhaut eingenommen hatten, aber nirgends tiefer durch die Muskelschicht durchgebrochen waren, ohne Verwendung jeglicher anderen Therapie, also auch ohne jede Bougierung, nur mittels Darreichung von Antibiotica, in einer Zeitspanne von durchschnittlich 3–4 Wochen vollkommen heilen und ohne irgendeine Erscheinung einer Schrumpfungstendenz aus unserer Behandlung entlassen. Bei dem größten Teil der schwereren Verätzungen zweiten Grades aber und bei allen Verätzungen dritten Grades konnten wir die Entstehung der Narbenstenosen doch nicht nur auf diese Weise verhindern. Die ausschließliche Applikation der Antibiotica per os, wie sie von pädiatrischer Seite anempfohlen wurde, ist ganz unzulänglich geblieben und muß als vollkommen ungenügend abgelehnt werden. Durch systematische Anwendung der Antibiotica wird die sekundäre Infektion hintangehalten und der entzündliche Reiz zur Ablagerung der kollagenen Substanzen und zur Produktivität der Fibroblasten in den neugebildeten Bindegeweben stark vermindert. Infolgedessen entwickeln sich die Stenosen seltener und sind hauptsächlich auf Bezirke mit ausgedehnten und tiefen Nekrosen beschränkt, also auf Verätzungen dritten Grades, die zu ihrer Ausheilung lange Zeit benötigen.

Wenn wir also jede Narbenschrumpfung im Heilungsprozeß auch nach erfolgter schwerer Korrosion in der Speiseröhrenwand verhindern wollen, und dies muß das Endziel unserer therapeutischen Bestrebungen überhaupt sein, dann müssen wir besonders darauf achten, daß die regelmäßige Epithelisierung der Wundflächen durch die Wucherung der neu-

gebildeten Granulationen nicht gehemmt wird. Dies können wir aber nur erreichen, wenn wir durch bestimmte Antibiotica den Reiz, den die sekundäre Infektion auf die Vermehrung des Bindegewebes ausübt, zu bekämpfen und überhaupt die Produktion der Fibroblasten und dadurch auch die Ablagerung der kollagenen Substanzen im Bereiche der Wundflächen auf das Mindestmaß zu beschränken suchen. Diese Möglichkeit ist uns durch das Cortison gegeben.

Seitdem *Taubenhaus* und *Amromin* im Jahre 1949 ihre erste Arbeit über den Einfluß der steroiden Hormone auf die Entwicklung des Granulationsgewebes mitgeteilt haben, hat sich die Literatur über die Wirkung der adrenocorticalen Steroide und besonders über die Wirkung des Cortisons auf den entzündlichen Prozeß im allgemeinen und auf die Wundheilung im besonderen ungemein vergrößert. Als man dann feststellen konnte, daß das Cortison die Produktion der Granulationen bei der Wundheilung hemmt und auf diese Weise eine glatte und ungestörte Epithelisation der wunden Oberfläche begünstigt, blieben die Versuche nicht aus, die Anwendung dieses neuen Mittels auch gegen Narbenschrumpfungen und Adhäsionen im urogenitalen Apparat und in der Brusthöhle zu versuchen. Diese Versuche haben dann auch auf eine neue Möglichkeit in der Bekämpfung der Narbenstenosen nach korrosiven Verletzungen der Speiseröhre hingewiesen.

Rosenberg, *Kunderman*, *Vroman* und *Moolten* waren im Jahre 1951 die Ersten, die dieses neue Mittel zur Verhütung der Entwicklung der Narbenstenosen bei experimentell erzeugten Korrosionen der Speiseröhre bei Kaninchen versuchten. *Weisskopf* in San Mateo (Kalifornien) und *Molica* in Torino haben diese Therapie im vorigen Jahr mit gutem Erfolg bei künstlich erzeugten Korrosionen bei Hunden und *Burian* in Wien bei Katzen angewandt. *Weisskopf* war auch der erste, der Versuche über die Kombinationstherapie mit Cortison und Antibiotica an einem Menschen ausgeführt hat. Es handelte sich um ein 17 Monate altes Kind, das eine größere Menge konzentrierter Lauge getrunken hatte und bei dem die Heilung der schweren korrosiven Verätzungen nach 12tägiger Anwendung von Cortison glatt verlief und die Speiseröhre auch bei der nach einem Monat durchgeführten Oesophagoskopie keine Anzeichen irgendwelcher Schrumpfungserscheinungen zeigte.

Auf Grund solcher Erfahrungen haben dann auch wir an unserer Klinik die adrenocorticotropen Hormone an einer Reihe von akuten Korrosionen versucht. Wir haben für diese Therapie nur die schweren Verätzungen zweiten Grades und die ganz schweren dritten Grades ausgesucht, also alles Fälle, bei denen wir, nach unserer bisherigen Erfahrung, auf jeden Fall – auch bei sofortiger energischer antibiotischer

Behandlung – mit einer späteren Narbenstenose und langwierigen Bougierungen rechnen mußten. Unter den ausgesuchten Fällen waren auch so schwere Verätzungen, bei denen wir früher unbedingt eine Gastrostomie durchgeführt hätten, um die schwer geschädigte Speiseröhre ruhigzulegen, eine gute Ernährung durch das Gastrostoma sicherzustellen und eine spätere retrograde Bougierung zu ermöglichen.

Im ganzen wurden 16 Fälle auf diese Weise behandelt, von diesen 6 mit Corticotropin und 10 mit Cortison. 7 der Fälle waren Kinder unter 14 Jahren, von denen das Jüngste erst 9 Monate alt war. Bei der ersten Ösophagoskopie, die sogleich nach der Aufnahme der Patienten durchgeführt wurde, konnten wir in allen diesen Fällen tiefe Verätzungen feststellen, die die ganze Zirkumferenz der Speiseröhre umfaßten. Meistens nehmen die tiefsten Verätzungen das proximale Drittel des Oesophagus ein, weniger oft den distalen Teil vor der Cardia, und am seltensten fanden wir sie auf die ganze Länge verteilt vor. Sogleich wurde die Therapie mit Antibiotica und den Hormonen eingeleitet, am frühesten schon 30 Minuten nach erfolgter Verätzung und am spätesten 48 Stunden nachher. In 8 Fällen handelte es sich um eine Vergiftung mit Natronlauge, in einem Fall um konzentrierte Salzsäure und in den übrigen 6 Fällen um konzentrierte Essigsäure. Die schwersten Veränderungen zeigten die 8 Fälle, bei denen das Gift wegen eines Suizidversuches eingenommen wurde. In einem Falle wurde eine größere Menge konzentrierter Essigsäure getrunken, um einen künstlichen Abortus zu erwirken!

Von der Tatsache ausgehend, daß das Cortison auf die Wundheilung verzögernd wirkt und die Produktion der Granulationen hintanhält, wollten wir versuchen, ob wir mit der Darreichung dieses Nebennierenrindenhormons auch bei schweren Korrosionen neben der gewöhnlichen Behandlung mit Antibiotica, eine zwar langsamere Wundheilung erzielen könnten, aber eine Wundheilung, bei der es nicht zu nennenswerten Narbenschrumpfungen kommen würde. Wir konnten dies um so mehr hoffen, da ja erst unlängst *Silk* und *Stempien* bei einer schweren Korrosion mit Lysol bei einer 40jährigen Frau einen vollen Erfolg verzeichnen konnten.

Die hauptsächlichste Schwierigkeit lag aber in der Dosierung, da wir darüber gar keine Erfahrung besaßen. Der allgemeine toxische Zustand des Patienten und der lokale Befund an der korrodierten Schleimhaut, wie auch das Blutbild, waren uns dabei die hauptsächlichsten Indikatoren. Wir versuchten es mit einer Anfangsdosis von 50 mg täglich bei Kindern und 150 mg bei Erwachsenen. Diese Dosen erwiesen sich im weiteren Verlauf als sehr günstig, und wir konnten bei längerem Verabreichen auf 120 mg und dann noch weiter bis auf 90 mg täglich hin-

untergehen. In einem Falle kamen wir auch mit einer Tagesdosis von nur 75 mg aus. Bei der richtigen Dosierung besserte sich nicht nur der klinische Befund am Oesophagus sofort, sondern auch das Blutbild, in welchem wir sehr bald ein Absinken der Leukocyten und, was etwas sonderbar war, eine Vermehrung der Eosinophilen beobachten konnten.

Das entzündliche Ödem der Schleimhaut, das sich in den ersten 24–48 Stunden nach Beginn der Therapie eventuell noch etwas vergrößert hat, läßt in den nächsten 3–4 Tagen langsam nach, die oberflächlichen Nekrosen lösen sich ab, und die Epithelisation der vom Epithel entblößten Flächen nimmt rasch zu. Die tieferen Nekrosen hingegen haften etwas länger und fangen sich erst im Laufe der zweiten oder auch – bei ganz tiefen und weitausgedehnten Verätzungen – am Anfang der dritten Woche abzulösen an. Die Granulationen erscheinen nur schüchtern; sie wuchern in der Regel niemals so wuchtig, wie wir das sonst zu sehen gewohnt sind; sie sind eher weich und viel weniger durchblutet, infolgedessen viel weniger rot. Das Narbengewebe, das sich bald mit einer feinen Epithelschicht überzieht, läuft mehr in der Längsrichtung des Oesophagus und nicht quer, wie wir das sonst zu sehen gewohnt sind. Seine Schrumpfungstendenz ist wenig ausgeprägt, und wenn es auch zur Bildung einer Narbenstenose kommt, was, wie es uns scheint, ziemlich selten ist, zeigt diese Stenose eine viel größere Dehnungsfähigkeit. Sie ist niemals spröde und kann ziemlich leicht und schnell wieder gedehnt werden.

Nach beendeter Therapie, auch wenn der Erfolg in bezug auf die Durchgängigkeit selbst nach ausgedehnten Verätzungen vollkommen erscheint, zeigt die Wand einer solchen Speiseröhre doch gewisse charakteristische Eigenschaften. Die Schleimhaut ist viel blasser, die Schleimhautfalten erscheinen stärker verstrichen, und bei der Ösophagoskopie fühlt sich die Wand viel rigider an. Es ist kaum ein Zweifel möglich, daß die feine Beweglichkeit der einzelnen Segmente dadurch stark beeinträchtigt wird und daß die Schluckbeschwerden, die wir manchmal bei unseren Patienten gesehen haben, damit in Zusammenhang stehen. Es dürfte sich zwar einerseits um eine Verminderung der Elastizität der Wand als Folge des neugebildeten Bindegewebes handeln, anderseits aber sicher noch mehr um Bewegungsstörungen, die durch die korrosive Schädigung der feinsten Fasern des autonomen Nervensystems hervorgerufen worden sind.

Wie wir auf der beigegebenen Tabelle sehen können (Tab. 1), war der Erfolg dieser Therapie mit Cortison äußerst befriedigend. 9 von den 10 schweren Fällen konnten nach einem Spitalaufenthalt von 16–31 Tagen mit vollkommen normal durchgängiger und vollends epithelisierter

Tabelle 1
Akute Korrosionen der Speiseröhre, behandelt mit Cortison

Nr. und Name	Alter	Korrosionsmittel	Art der Korrosion	Beginn der Therapie nach Std.	Tagesdosis mg	Gesamtdosis mg	Anzahl Tage	Dauer der Gesamtbehandlung Tage	Erfolg
1. R. B.	1 M.	CH_3COOH	Zufall	20	50	500	10	31	geheilt
2. L. M.	16 M.	NaOH	Zufall	24	25	250	10	28	geheilt
3. M. D.	21 M.	NaOH	Zufall	1	50	500	10	90	Stenosis
4. G. A.	3½ J.	NaOH	Zufall	20	50	600	12	18	geheilt
5. M. M.	18 J.	CH_3COOH	Suicid	24	150	1500	10	18	geheilt
6. C. Z.	20 J.	CH_3COOH	Suicid	48	150–90	2510	22	28	geheilt
7. C. S.	23 J.	NaOH	Suicid	1	150	2300	16	37	geheilt
8. P. K.	24 J.	CH_3COOH	Abortus	36	75	1700	16	29	geheilt
9. H. M.	36 J.	CH_3COOH	Suicid	48	150	2850	19	23	geheilt
10. P. C.	39 J.	NaOH	Zufall	24	150–90	4050	13	16	geheilt

Tabelle 2
Akute Korrosionen der Speiseröhre, behandelt mit ACTH

Nr. und Name	Alter	Korrosionsmittel	Art der Korrosion	Beginn der Therapie nach Std.	Tagesdosis E.	Gesamtdosis E.	Anzahl Tage	Erfolg
1. B. Z.	26 M.	NaOH	Zufall	1½	20	200	10	Stenosis
2. C. K.	27 M.	NaOH	Zufall	1	15	180	12	Stenosis
3. B. J.	28 M.	NaOH	Zufall	1	40	280	7	Gastrostom.
4. K. D.	21 J.	NaOH	Suicid	½	75–25	675	10	Stenosis
5. S. A.	25 J.	HCl	Suicid	2	40	200	5	?
6. J. P.	47 J.	CH_3COOH	Zufall	24	75–25	2425	22	geheilt

Speiseröhre aus der Klinik entlassen werden. Die Kontrolluntersuchungen nach einem Monat und später zeigten bei allen einen fast vollkommen normalen Befund. Nur in einem ganz schweren Falle entwickelte sich doch eine zirkuläre Stenose. Es handelte sich um ein 21 Monate altes Kind, das kürzlich eine Poliomyelitis überstanden hatte und unmittelbar nach einer Vergiftung mit Natronlauge mit schwerem Stridor und Schock in die Klinik eingeliefert wurde. Wie gewöhnlich war nicht nur die Schleimhaut des oberen digestiven Traktes, sondern auch jene des Larynx und der Trachea verletzt. Die Speiseröhre war in ihrer ganzen Länge von schweren Veränderungen betroffen. Als die Nekrosen sich abzulösen begannen, zeigten sich, an den tiefsten Wundteilen, wuchernde Granulationen, die etwas unterhalb der zweiten physiologischen Enge

dann doch zu einer zirkulären Stenose führten. Die Cortisontherapie mußte schon am 10. Tage wegen einer stetigen Erhöhung des Blutzuckers unterbrochen werden, und wir waren genötigt, wegen der wuchernden Granulationen 6 Wochen nach der Vergiftung eine filiforme Sonde einzuführen. Das Kind mußte dann später normal bougiert werden und wurde 5 Monate nach der Vergiftung mit normalen Speiseröhrenlumen aus der Klinik entlassen.

Anders gestaltete sich das Resultat der Behandlung mit Corticotropin. Wie aus Tab. 2 ersichtlich ist, konnte von 6 mit ACTH behandelten Patienten nur einer als geheilt entlassen werden. Alle anderen bekamen ihre Stenose und mußten nachbougiert werden, und bei einem mußte sogar auch eine Gastrostomie durchgeführt werden. Dabei waren alle diese Kranken, was die Schwere ihrer Verätzungen anbelangt, jenen, die mit Cortison behandelt wurden, ungefähr gleich.

Wir dürfen deshalb natürlich noch nicht behaupten, daß die Behandlung mit ACTH für die Korrosionen abzulehnen sei. Es könnte sein, daß unsere Technik bei der Anwendung des ACTH oder unsere Dosierung nicht richtig waren. Anderseits wieder ist noch viel zu wenig bekannt, wie sich die Nebennierenrinde in bezug auf das gegenseitige Verhältnis zwischen den prophlogistischen und antiphlogistischen Hormonen bei Personen verhält, die unter so starker Schockwirkung stehen, da es ja bekannt ist, daß Kranke mit schweren Korrosionen der Speiseröhre stets auch in den Nebennieren Veränderungen aufweisen. Wie sich dann das gegenseitige Spiel Hypophyse-Nebennierenrinde in solchen Fällen verhält, ist einstweilen überhaupt vollends unbekannt. Auf alle Fälle bleibt die Frage der Anwendung des Corticotropins für die Behandlung der Oesophaguskorrosionen auch weiterhin offen. Dies um so mehr, als ja nicht nur bei experimentell verursachten Korrosionen bei Tieren mit ACTH gute Erfolge verzeichnet, sondern auch bei Menschen befriedigende Resultate erzielt worden sind, wie wir das heuer im Juni am V. Internationalen Otolaryngologischen Kongreß in Amsterdam in einem Vortrag von *Basterrica* (Chile) hören konnten.

Irgendwelche negativen Erscheinungen bei der Administration der corticoadrenotropen Hormone haben wir nicht beobachtet. Die psychogenen Störungen, die sonst nach dieser Therapie beschrieben worden sind und die auch bei etlichen von unseren Patienten in Erscheinung traten, haben niemals eine besondere psychiatrische Behandlung erfordert. Leicht euphorische, seltener depressive Zustände, die sich sehr bald wieder verloren, oder eine ziemlich hartnäckige Schlaflosigkeit, war alles, was wir in dieser Beziehung bei unseren Kranken beobachten konnten. Dies ist um so auffallender, als sich unter den behandelten

Kranken eine Reihe Selbstmörder befand, die ja alle mehr oder weniger immer psychisch alteriert sind.

Die Ernährung unserer Kranken ist in den ersten Tagen nach erfolgter Korrosion nicht immer ganz einfach, besonders dann nicht, wenn eine allgemeine Intoxikation auch mit Veränderungen der Magenschleimhaut und der Nieren einhergeht. Große Schwierigkeiten können auch die Oesophagusspasmen verursachen, die mit der ödematösen Schleimhaut die Durchgängigkeit der Speiseröhre vollends verlegen können. Wir bekämpfen sie erfolgreich mit Papaverin. Eine größere Menge Flüssigkeit ist in den ersten Tagen erforderlich, um die bestehende Dehydration zu bekämpfen. Das Schlucken ist nicht nur erschwert wegen der Schmerzen, die es verursacht, sondern vielleicht noch mehr durch die veränderte oder auch stark verminderte Bewegungsmöglichkeit der Speiseröhrenwand und der dadurch vollkommen veränderten Druckverhältnisse innerhalb des Oesophagus.

Obschon sich die Prognose auch der schweren Fälle durch die Anwendung der Antibiotica und der adrenocorticotropen Hormone auch weiterhin stark gebessert hat, werden noch immer einzelne ganz schwere Korrosionsfälle bleiben, bei denen wir, um ein größeres Unglück zu ver-

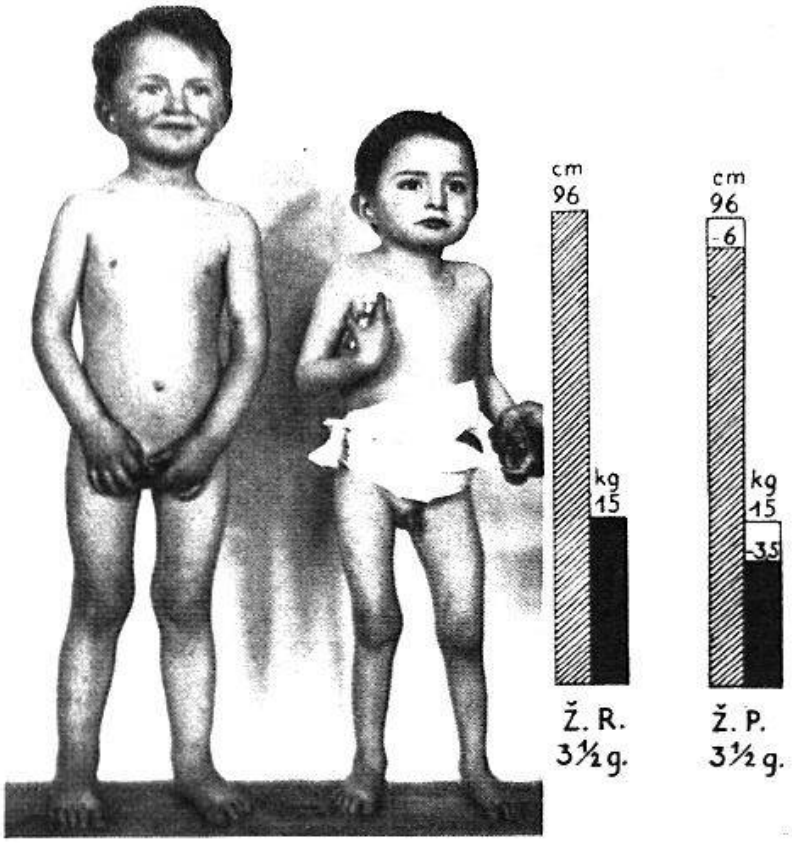

Abb. 5. Zwillinge, von denen einer wegen schwerer Verätzung der Speiseröhre vor 14 Monaten gastrostomiert werden mußte.

hüten, zu einer Gastrostomie werden Zuflucht nehmen müssen, sei es, um gleich im Anfang überhaupt eine Ernährung zu ermöglichen, sei es, um im weiteren Verlauf wegen komplizierter Striktur eine retrograde Bougierung durchführen zu können. Abgesehen davon aber, daß solch eine Gastrostomie, besonders bei Kindern und in akuten Fällen, gar nicht so einfach ist, da sie meistens in einem auch schwer geschädigten Magen ausgeführt werden muß, ist die Frage der richtigen und hinreichenden Ernährung solcher Kranken ein ganz besonderes Problem, das unsere ganze Sorgfalt beansprucht. Den auffallenden Unterschied zwischen einem normalen Kind und einem solchen, das durch ein Gastrostoma ernährt wird, illustriert am besten Abb. 5. Es handelt sich um Zwillinge, von denen der eine wegen schwerer Laugenverätzung vor 14 Monaten gastrostomiert werden mußte und auch jetzt noch immer retrograd bougiert wird. Der Unterschied gegenüber seinem Zwillingsbruder, der gesund ist und sich normal entwickeln konnte, spricht eine beredte Sprache. Wir haben an anderer Stelle versucht, das klinische Bild des gastrostomierten Kindes näher abzugrenzen und darauf hingewiesen, wie das Gastrostoma auf die weitere nicht nur physische, sondern auch psychische Entwicklung des Kindes einwirkt. Dies alles beweist nur, daß wir den Entschluß zur Gastrostomie nicht leicht nehmen dürfen, wie es leider oft geschieht, sondern daß wir diese Operation nur als ein ultimum refugium für jene Fälle vorsehen dürfen, in denen es die wirklich einzige Möglichkeit darstellt, das schwer geschädigte Kind am Leben zu erhalten.

Wir haben zu zeigen versucht, wie weit uns unsere bisherigen Bemühungen in der schwierigen Behandlung der akuten Korrosionsverletzungen der Speiseröhre gebracht haben. Aber unser Kampf gegen die Korrosionen liegt nicht vorwiegend in der Therapie, sondern in ihrer erfolgreichen Prophylaxe.

Zusammenfassung

In einer Reihe früherer Veröffentlichungen haben wir auf Grund histologischer Untersuchungen auf den schädlichen Einfluß jeder Frühbougierung sowie jeder Dauersondierung bei akuten Korrosionen der Speiseröhre hingewiesen und auch auf den entscheidenden Einfluß, den die sekundäre Infektion auf die Entstehung der gefürchteten Narbenstenosen ausübt, aufmerksam gemacht. Es blieb also die Frage der durchzuführenden Therapie vollkommen ungelöst. In dieser Arbeit wurden die ersten Erfahrungen der Behandlung der akuten Korrosionen durch ACTH und Cortison bekanntgegeben. Es wurden nur schwere Verätzungen zweiten und dritten Grades dieser Behandlung unterzogen, also Fälle, bei denen wir nach unseren bisherigen Erfahrungen, auch neben

der Darreichung der Antibiotica eine Narbenstenose als sicher erwarten mußten. 9 von 10 mit Cortison behandelte Fälle konnten in kürzester Zeit als geheilt entlassen werden, dagegen wurde von den 6 mit ACTH behandelten Fällen nur einer geheilt. Alle Fälle erhielten auch die zusätzliche Menge Antibiotica. Es wird versucht, eine Erklärung dafür zu finden. Zuletzt wird die Durchführung der Gastrostomie für die schwersten Fälle in Erwägung gezogen und die heikle Frage der Ernährung und das Schicksal solcher Kinder in der weiteren Entwicklung besprochen.

Résumé

Dans une série de publications antérieures, nous avons déjà attiré l'attention, avec examens histologiques à l'appui, sur les conséquences fâcheuses des bougirages précoces de l'œsophage, ainsi que des sondages à demeure lors d'érosions aiguës de l'œsophage et avons souligné le rôle décisif que joue l'infection secondaire dans l'apparition des sténoses cicatricielles tellement redoutées. La question du traitement à suivre est restée tout à fait à l'écart jusqu'à présent. Dans cet exposé, nous avons présenté nos premiers résultats du traitement des corrosions aiguës de l'œsophage, à l'aide de l'ACTH et de la cortisone. Nous n'avons traité que des cas de lésions graves du IIe et IIIe degré, donc des cas, où jusqu'à présent, l'évolution vers les sténoses cicatricielles était quasi inévitable, malgré l'application massive d'antibiotiques. 9 cas sur 10 traités par la cortisone ont pu être déclarés guéris dans un temps record; par contre, sur les 6 cas traités par le ACTH, 1 seulement a pu être considéré comme guéri. Dans tous ces cas, nous avions appliqué la même dose d'antibiotiques. Une explication pour ces différents résultats n'est pas facile à donner. Puis, discussion de l'indication de la gastrostomie dans les cas graves et de l'alimentation si difficile, suivie du retard de développement lorsqu'il s'agit d'enfants.

Riassunto

Basandoci su esami istologici, abbiamo in precedenti pubblicazioni accennato all'influsso nocivo del cateterismo fatto all'inizio e di ogni sondaggio prolungato nelle corrosioni acute dell'esofago, sottolineando pure l'importanza primordiale dell'infezione secondaria per la formazione delle temute stenosi cicatriziali. Il problema della terapia da seguire rimaneva dunque insoluto. In questo lavoro furono resi noti i primi risultati del trattamento delle corrosioni acute con ACTH e cortisone. Si sottopongono a questo trattamento soltanto causticazioni gravi, di II° e III° grado, casi dunque nei quali, secondo le nostre esperienze, si forma

sempre una stenosi cicatriziale nonostante gli antibiotici. Nove dei dieci pazienti trattati con cortisone poterono dopo breve tempo essere licenziati guariti, mentre in soltanto uno dei sei casi trattati con ACTH si ottenne una guarigione analoga. A tutti i malati furono somministrati anche antibiotici. Si cerca di spiegare queste differenze. Da ultimo si discute la gastrostomia per i casi più gravi, come pure il problema complesso della nutrizione e dello sviluppo ritardato di questi bambini.

Summary

In a series of earlier publications, we have shown, on the grounds of histological investigations, the injurious effect of early bouginage and of continuous probing in acute corrosion of the œsophagus; and also the decisive influence which secondary infection has upon the occurrence of the much feared scar stenosis. The question of what therapy to employ remains totally unsolved. In this paper the first experiences are given of the treatment of acute corrosions with ACTH and cortisone. Only severe erosions of 2nd and 3rd degree were given this treatment, that is only cases in which our experience up-to-date would have led us to expect with certainty a scar stenosis, even after antibiotica. In 9 out of 10 cases treated with cortisone, the patient could be released as cured in the shortest time, while from the 6 cases treated with ACTH only 1 was cured. All cases also received an additional amount of antibiotica. An attempt is made to find an explanation. Finally the question of gastrostomy for the most severe cases is discussed and also the difficult problem of the feeding and the retardation of such children in their further development.

Basterrica A. A.: Ve Congrès internat. d'oto-rhino-laryngologie. Amsterdam, juin 1953. – *Burian, K.:* Mschr. Ohrenheilk. **87,** 68 (1953). – *Gušić, B.:* Srpski Arhiv **50,** 1 (1952); Mschr. Ohrenheilk. **87,** 93 (1953); V. Internat. Kongreß für Otolaryngologie, Amsterdam, Juni 1953; Journal of Laryngology, (London) **67,** 745 (1953). – *Rosenberg, H., Kundermann, P. V., Vroman, L.,* und *Moolten, S.:* Arch. Surg. (Chicago) **63,** 147 (1951); **66,** 593 (1953). – *Silk, A. D.,* und *Stempien, S. Y.:* Gastroenterology **23,** 301 (1953). – *Smith, V., Compton, J.,* und *Palmer, E.:* Arch. Otolaryng. (Chicago) **58,** 235 (1953). – *Taubenhaus, M.,* und *Amromin, G. D.:* Endocrinology **44,** 359 (1949). – *Weisskopf, A.:* Ann. Otol. (St. Louis) **61,** 681 (1952).