Das Blutergelenk

Objekttyp: **Chapter**

Zeitschrift: **Bulletin der Schweizerischen Akademie der Medizinischen Wissenschaften = Bulletin de l'Académie Suisse des Sciences Medicales = Bollettino dell' Accademia Svizzera delle Scienze Mediche**

Band (Jahr): **10 (1954)**

Heft 5: **Die erblichen und sporadischen Bluterstämme in der Schweiz**

PDF erstellt am: **03.05.2024**

Nutzungsbedingungen

Die ETH-Bibliothek ist Anbieterin der digitalisierten Zeitschriften. Sie besitzt keine Urheberrechte an den Inhalten der Zeitschriften. Die Rechte liegen in der Regel bei den Herausgebern.
Die auf der Plattform e-periodica veröffentlichten Dokumente stehen für nicht-kommerzielle Zwecke in Lehre und Forschung sowie für die private Nutzung frei zur Verfügung. Einzelne Dateien oder Ausdrucke aus diesem Angebot können zusammen mit diesen Nutzungsbedingungen und den korrekten Herkunftsbezeichnungen weitergegeben werden.
Das Veröffentlichen von Bildern in Print- und Online-Publikationen ist nur mit vorheriger Genehmigung der Rechteinhaber erlaubt. Die systematische Speicherung von Teilen des elektronischen Angebots auf anderen Servern bedarf ebenfalls des schriftlichen Einverständnisses der Rechteinhaber.

Haftungsausschluss

Alle Angaben erfolgen ohne Gewähr für Vollständigkeit oder Richtigkeit. Es wird keine Haftung übernommen für Schäden durch die Verwendung von Informationen aus diesem Online-Angebot oder durch das Fehlen von Informationen. Dies gilt auch für Inhalte Dritter, die über dieses Angebot zugänglich sind.

Ein Dienst der *ETH-Bibliothek*
ETH Zürich, Rämistrasse 101, 8092 Zürich, Schweiz, www.library.ethz.ch

http://www.e-periodica.ch

Tabelle 10

	Tennaer Stamm (Fälle)	Berner Stämme 1937 (Fälle)	Statistik 1951 (Fälle)
An Verblutung gestorben			
im 1. Jahrzehnt	12	20	18
im 2. Jahrzehnt	2	2	17
im 3. Jahrzehnt	7	4	16
im 4. Jahrzehnt	3	4	4
im 5. Jahrzehnt	2	—	2
im 6. Jahrzehnt	3	—	2
im 7. Jahrzehnt	1	—	—
	30	30	59
Gestorben bis zum 30. Lebensjahr	21	26	51
Nach dem 30. Lebensjahr lebend	9	4	8

in einem späteren Lebensalter an Verblutung sterben, wie die 4 Fälle aus dem Tennaer Stamm und die 2 aus unserem Stamm Nr. 6 dartun.

Die Statistik 1951 wird noch überzeugender, wenn man die 21 Fälle hinzusetzt, deren Todesdatum nicht genau eruiert werden konnte, die jedoch sicher in den drei ersten Jahrzehnten ad exitum gekommen sind. Es wären nach dieser ergänzten Statistik vor dem 30. Lebensjahr 72 gestorben bei 8 nach dem 30. Lebensjahr noch lebenden Blutern. Die drei in allen Daten übereinstimmenden Statistiken sprechen gegen die Annahme, daß die hämophilen Blutungserscheinungen mit dem Alter gelinder werden, da die schwereren Fälle offenbar vor dem 30. Lebensjahr ad exitum kommen und die leichteren überleben. Doch auch diese können schließlich in späteren Lebensjahren bis zum 7. Jahrzehnt an den Folgen der Blutungserscheinungen zugrunde gehen, so daß eigentlich von einem Gelinderwerden des hämophilen Symptomkomplexes nicht gesprochen werden kann, vielleicht mit Ausnahme des 80jährigen Bluters aus dem Tennaer Stamm, bei dem die hämophilen Blutungserscheinungen nachgelassen hatten oder verschwunden waren.

9. Das Blutergelenk

Das Vorkommen des Blutergelenkes bei den lebenden Blutern unserer Stämme

Zur Statistik des Vorkommens der Blutergelenke haben wir nur die lebenden Bluter herangezogen, weil wir die Erfahrung gemacht haben, daß die anamnestischen Angaben der Angehörigen der verstorbenen

Bluter nicht immer zuverlässig sind, begreiflicherweise, weil nicht alle Familienmitglieder die klinische Definition dieses Leidens kennen. Bei der Untersuchung unserer Bluter war es demgegenüber möglich, einerseits anamnestische Angaben über das frühere Auftreten von Haemarthros zu kontrollieren und anderseits den klinischen Gelenkbefund einwandfrei festzustellen.

Bei den Blutern aller Bluterstämme zusammengenommen kommt das Blutergelenk in 76 % vor und fehlt bei 24 %. Es fällt auf, daß bei den lebenden Blutern aus den erblichen Stämmen die Blutergelenke seltener vorkommen (67 %) als bei den sporadischen Stämmen (93 %). Eine Erklärung für dieses eigentümliche Verhalten kann im gegenwärtigen Zeitpunkt nicht gegeben werden. Es dürfte jedoch nicht ausgeschlossen sein, daß bei eingehenderer Anamnese und exakterer Untersuchung (Röntgenaufnahmen) man doch ein Befallensein von Gelenken bei Hämophilen mit scheinbar negativem Befund nachweisen kann.

Tabelle 11

Stämme	Anzahl der lebenden Bluter	Blutergelenk vorhanden bei	Keine Blutergelenke
Erbliche	48	32 (67%)	16 (33%)
Sporadische	31	28 (93%)	3 (7%)
Beide Stämme zusammengefaßt	79	60 (76%)	19 (24%)

In allen erblichen Bluterstämmen kommen indessen Blutergelenke vor, bei den sporadischen fehlen sie bei drei Stämmen (Nr. 12, 16 und Nr. 27).

Erstmaliges Entstehen des Blutergelenkes. Vor der ersten intraartikulären Blutung ist das Gelenk des Hämophilen völlig normal. Weitaus in den meisten Fällen wird die allererste Blutung auf traumatischem Wege ausgelöst, sei es durch ein wahrgenommenes, sei es durch ein dem Patienten unbemerkt gebliebenes Trauma oder durch ein Mikrotrauma, das zu einer Mikroblutung führt, die beim Normalen rasch und endgültig zum Stillstand kommt und unbemerkt bleibt, während sie beim Hämophilen weiter andauert und zum Haemarthros führt.

Die Annahme einer primären traumatischen Schädigung wird durch die Tatsache unterstützt, daß die den Traumen am meisten ausgesetzten Gelenke am häufigsten befallen werden, wie die nachfolgende Tabelle unserer Statistik über die Häufigkeit der befallenen Gelenke beweist.

Kniegelenk	91	Schultergelenk	10
Ellbogengelenk	43	Fingergelenke	7
Fußgelenk	38	Kiefergelenke	2
Hüftgelenk	14	Wirbelsäule	1
Handgelenk	12		

Die Gelenkblutungen können erstmals schon im frühen Alter einsetzen, meistens bei den ersten Gehversuchen des Kindes oder zuweilen auch früher beim Strampeln.

Tabelle unserer Statistik des erstmaligen Auftretens von Haemarthros:

In den ersten Monaten	4
Im Alter von 1– 2 Jahren	12
Im Alter von 3– 6 Jahren	14
Im Alter von 7– 9 Jahren	4
Im Alter von 10–12 Jahren	6
Im Pubertätsalter und später im jugendlichen Alter	40

Indessen wird die Gefäßwandschädigung, die zum Bluterguß führt, nicht immer durch eine mechanische exogene Ursache ausgelöst, wie sie etwa auch unter physiologischen Bedingungen beim gewöhnlichen Gebrauch der Gelenke vorkommen kann; auch endogene Ursachen, wie Entzündungsvorgänge bei arthritischen Prozessen, schädliche Stoffwechselprodukte, Resorptionsschädigungen durch Eigenserum bei entfernten Hämatomen nach *Sédan* u. a. können die Wand der Kapillaren oder kleinster Venen durchlässiger gestalten und zu Diapedesblutungen führen, die beim Hämophilen nicht sofort wie beim Normalen abgestoppt werden, sondern weiter andauernd schließlich zum Haemarthros führen.

Ist es nun einmal zum artikulären Bluterguß gekommen, dann sind die Bedingungen zur Weiterentwicklung des Blutergelenkes gegeben. Der Bluterguß steht meistens unter sehr hohem Druck, das Gelenk ist prall gespannt, die bedeckende Haut ist oft glänzend und erscheint verdünnt. Die Resorption des Blutergusses kann lange dauern, 3–4 Wochen und noch länger, Recidivblutungen kündigen sodann Veränderungen im Innern des erkrankten Gelenkes an, die allmählich zu den klassischen Stadien des Blutergelenkes führen. Als solche sind besonders die Gefäßveränderungen zu nennen. Neben dünnwandigen Kapillaren finden sich zahlreiche Gefäße aller Kaliber vor, auch kleine Arterien mit gewucherten und gequollenen Endothelien, einer auffallend dicken Media und einer von Leukocyten durchsetzten Adventitia. Neben der Blutung in die freie Gelenkhöhle blutet es auch in die Synovialis und in die aus organisierten Hämatomen hervorgegangenen Bindegewebsmassen, ferner subperiostal und in die Markräume hinein. Überall trifft man auf wuchernde Granulationen mit einem großen Reichtum an Kapillaren und kleinen und kleinsten Gefäßen. Alle diese Gefäßveränderungen nebst einem großen Gefäßreichtum disponieren zu wiederholten Blutungen und damit zu Recidiven des Haemarthros (sekundärer Gefäßfaktor).

Schon im ersten Stadium kommt es zu pathologisch-anatomischen Veränderungen im Gelenkinnern. Das unter hohem Druck stehende Gelenkhämatom frißt sich, ähnlich einem Aneurysma, namentlich an

den Knorpelknochengrenzen in Richtung der Markhöhle hin durch Verschiebung der knochenabbauenden Zone, so daß der stehengebliebene Gelenkrand als Vorsprung, als sogenannter Pseudorandwulst vorragt. An anderen Stellen, z. B. an der Fossa intercondyloidea des Femur, macht sich die Usurierung durch Erweiterung und In-die-Tiefe-rücken der Fossaumrandung geltend, ein charakteristischer röntgenologischer Befund des Bluterknies. Bei fortschreitender Organisation kommt aber dem Hämatom auch ohne ausgesprochenen Hämatomdruck wie bei einem subperiostalen Hämatom eine Arrosionsfähigkeit zu, die zu Knorpel- und Knochenusurierungen innerhalb der Gelenkhöhle führt.

Daneben kommt es auch zu Veränderungen an der Synovialis, die gerötet mit daran anklebenden Blutgerinnseln und durchsetzt von Blut erscheint. In der Folge wird sie verdickt und durch Eisenpigmenteinlagerungen (Hämosiderin) bräunlich verfärbt. Hämosiderineinlagerungen finden sich auch in den Gelenkbändern vor (s. Abb. 5).

Durch fortschreitende Veränderungen an den Gelenkenden und im Gelenkinnern geht der Haemarthros allmählich in das panarthritische Stadium nach *König* über, gekennzeichnet durch Knorpel- und Knochenusurierungen und weitere Ablagerungen von Hämosiderin mit Deformationen der Gelenkenden und Verschmälerung des Gelenkraumes. Im Gelenkknorpel kommt es zu Ausfaserungen und zu Substanzverlusten bis zum völligen Knorpelschwund mit nachfolgender Schliffflächenbildung des Knochens. Tendenz zu Recidiven, sei es scheinbar spontan entstehend, sei es durch geringfügige Traumen, kennzeichnen das panarthritische Stadium.

Durch weiter fortschreitende Veränderungen kommt es schließlich zum *regressiven Stadium*. Knochen- und Knorpelveränderungen sind weiter fortgeschritten mit weitgehenden Zerstörungen, die Gelenklinie verschmälert sich weiter und ist in schweren Fällen oft gänzlich aufgehoben bis zur völligen Gelenkversteifung, die außerdem durch bindegewebige und narbige Veränderungen der Kapsel und der Bänder und durch Atrophie der Muskulatur bedingt sein kann. Knöcherne Ankylosen kommen seltener vor.

Eine weitere charakteristische Prägung des Blutergelenkes ist das Vorkommen von Cystenbildungen in Gelenknähe, aber auch an den Epiphysen und Diaphysen. Ihr gelbrötlicher, krümeliger Inhalt deutet darauf hin, daß als Ätiologie dieser Cysten circumskripte Blutungen in den Knochenräumen in Betracht kommen, wofür auch die hämosiderinhaltige Kapselbildung derselben spricht. Ein Teil von gelenknahen Cysten kann sich später gegen das Gelenk hin eröffnen, eine arkadenförmige Ausweitung der Gelenkhöhle vortäuschend.

Charakteristisch für das Blutergelenk ist die Multiplizität seines Vorkommens beim einzelnen Bluter.

Tabelle 12
Die Multiplizität der Blutergelenke

1 Gelenk bei 15 Blutern	6 Gelenke bei 5 Blutern
2 Gelenke bei 25 Blutern	7 Gelenke bei 4 Blutern
3 Gelenke bei 9 Blutern	8 Gelenke bei 6 Blutern
4 Gelenke bei 14 Blutern	9 Gelenke bei 2 Blutern
5 Gelenke bei 5 Blutern	10 Gelenke bei 3 Blutern

Es geht aus der Tabelle hervor, daß bei der Mehrzahl der Bluter stets mehrere Gelenke befallen sind, meistens nicht gleichzeitig, sondern abwechselnd. Die höchste Zahl (25 Bluter mit 2 betroffenen Gelenken) ist dadurch zu erklären, daß beispielsweise das am meisten befallene Gelenk, das Knie, immer wieder recidiviert, oft bis zur Versteifung, während gleichzeitig Gelenke davon unabhängig befallen werden, in vielen Fällen ein Ellbogengelenk, das zweitmeist befallene. So sahen wir bei der Niederschrift dieses Abschnittes einen Bluter mit panarthritischem Recidiv eines Knies, wobei bei der Anmessung eines Apparates auffiel, daß der Knabe den linken Arm schonte. Bei der Untersuchung ergab sich ein erstmaliger Haemarthros des linken Schultergelenkes. Vor einigen Jahren wurden wir bei einem schweren sporadischen Bluter wegen eines perforierten Oberschenkelhämatoms konsultiert, bei dem die meisten Gelenke teilweise oder gänzlich versteift waren, so daß der Kranke hilflos im Bett liegen mußte. Er starb dann später an einer Hirnblutung.

Die befallenen Gelenke können bei richtiger und früh einsetzender Behandlung und Schonung schließlich ohne Einbuße der Bewegungsfähigkeit abheilen, doch versteift ein guter Teil, sei es partiell, sei es vollständig, so daß die Bluter recht oft invalid werden und ihre Arbeitsfähigkeit einschränken oder verlieren müssen.

Die nachfolgenden Tabellen orientieren den Leser über die verschiedenen Möglichkeiten der Versteifung und des dadurch bedingten Invaliditätsgrades.

Von den 79 lebenden Blutern unserer Stämme weisen 36,4 % versteifte Gelenke auf.

Das Röntgenbild des Blutergelenkes

Wir haben seit mehreren Jahrzehnten von allen von uns untersuchten Blutern aus den Berner Bluterstämmen, dem Bluterstamm Po.-Po. aus Soglio und einer Anzahl der Bluter aus andern Schweizer Stämmen Röntgenaufnahmen der Blutergelenke ausführen lassen und als Eigensammlung archiviert. Unser Schüler, Dr. *Willy Bühler*, wurde mit der Bearbei-

Tabelle 13

Versteifte Gelenke (teilweise oder gänzlich) der noch lebenden Bluter

Versteifte Gelenke	Anzahl der betroffenen Gelenke
Kniegelenk	28
Ellbogengelenk	14
Fußgelenk	7
Schultergelenk	1

Multiplizität der versteiften Gelenke beim einzelnen Bluter

Versteifte Gelenke	Anzahl der Bluter
1. Einzelvorkommen	
1 Knie allein	9
Beide Knie	5
1 Ellbogen allein	2
Beide Ellbogen	1
1 Fußgelenk allein	2
Beide Fußgelenke	0
1 Schultergelenk	1
2. Kombiniertes Vorkommen	
1 Knie + 1 Ellbogen	2
1 Knie + 2 Ellbogen	1
2 Knie + 2 Ellbogen	1
1 Knie + 2 Ellbogen + 1 Fußgelenk	1
2 Knie + 2 Ellbogen + 2 Fußgelenke	1
2 Knie + 2 Fußgelenke	1
Total	27

tung von 136 Röntgenbildern beauftragt, wovon 91 mit charakteristischen Befunden in seiner Dissertation 1951 zur Darstellung und Besprechung gelangt sind. Im Jahre 1938 haben wir ferner eine Monographie über das Blutergelenk an Hand unserer klinischen und röntgenologischen Untersuchungen der Berner Bluter verfaßt, worauf sich ein Teil unserer Ausführungen stützt nebst neuen, seither gewonnenen Erfahrungen.

1. *Allgemeine Betrachtungen:* Durch die pathologisch-anatomischen Veränderungen sind die röntgenologischen Merkmale weitgehend vorgezeichnet. Ein für das Blutergelenk charakteristischer Befund ist die verstärkte Schattierung der Synovialis, der Gelenkkapsel und zuweilen auch der umgebenden Weichteile infolge ihres Gehaltes an Hämosiderin, der sich histologisch nachweisen läßt.

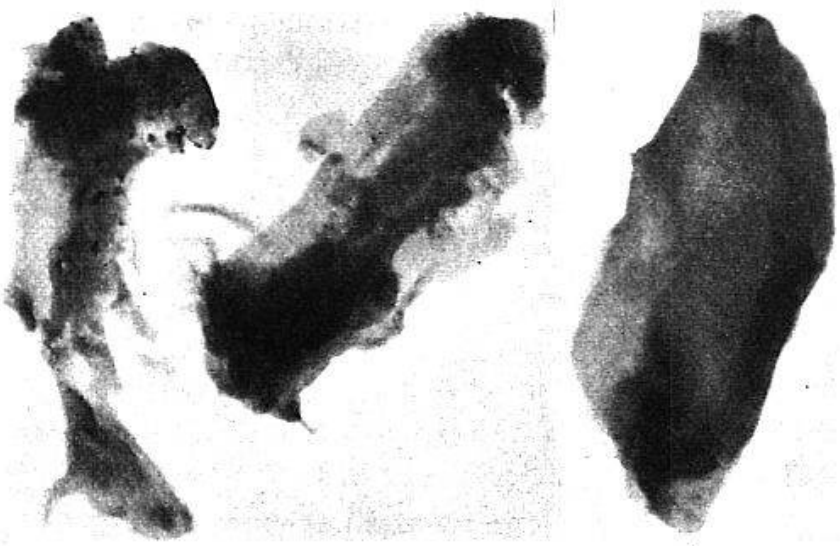

a b

Abb. 5. a) Hämophile Gelenkkapsel: diffusere Verschattung, Hämosiderinkörnelung; b) normale Gelenkkapsel.

In Abb. 5 wird die Röntgenaufnahme eines Stückes der Kapsel des rechten Knies eines infolge Hirnblutung ad exitum gekommenen Bluters im Vergleiche mit der Kapsel eines normalen Knies dargestellt. Einerseits ist die Verschattung im hämophilen Kapselstück diffuser und ausgeprägter als beim normalen, und anderseits weist das Bild eine deutliche Körnelung auf. Die histologische Untersuchung wies den Hämosideringehalt nach (Prof. *Walthard*). So ist anzunehmen, daß auch die stark verschattete Berandung der Knochenmarkcysten auf deren Gehalt an Hämosiderin beruht und nicht etwa Verkalkungen entspricht, wie dies von einigen Autoren angenommen wird. Der Hämosideringehalt der Gelenkkapsel wurde auch von *Key* im Röntgenbild im Vergleich mit einer normalen Kapsel nachgewiesen.

Parallel mit den fortschreitenden anatomischen Zerstörungsprozessen im Gelenkinnern und an dessen Rändern treten auch die entsprechenden röntgenologischen Veränderungen auf. Die Begrenzungslinie der Gelenkflächen ist in ihrer Kontinuität gestört, zackige, aufgerauhte, unregelmäßige Verformung stellt sich ein, begleitet von einer Verschmälerung des Gelenkspaltes infolge der fortgeschrittenen Knorpel-Knochen-Zerstörung. Bald erscheinen auch die darunterliegenden knöchernen Gelenkenden wie angefressen, zum Teil abgeflacht, zum Teil verbreitert. Die Zerstörung kann so weit fortschreiten, daß in Ausnahmefällen der Gelenkspalt gänzlich verschwindet.

Durch den Einbruch des Gelenkhämatoms an der seitlichen Knorpelknochengrenze knochenmarkwärts entstehen an dieser Stelle Aussparungen, Defekte, wodurch die spaltnäher gelegenen, unterhöhlten, knorpelbedeckten Gelenkpartien als vorspringende Wülste und Zacken

erscheinen, einen Pseudorandwulst darstellend. Dieser Befund kann schon frühzeitig nachweisbar und zur Diagnose des Blutergelenkes verwertbar sein. Normale Einbuchtungen eines Gelenkes, so z. B. die Fossa intercondyloidea beim Kniegelenk und die Fossa olecrani beim Ellbogengelenk, können durch Einwirkung des Hämatomdruckes verbreitert und verflacht oder vertieft, zuweilen von erheblich schattierter Berandung, zuweilen arkadenförmig umgrenzt sein, ihrem Hämosideringehalt entsprechend.

Eine knöcherne Ankylose findet sich bei unseren Aufnahmen nur selten vor und dann nur bei älteren Blutern, in Übereinstimmung mit *Reinecke* und *Wohlwill*.

Charakteristisch ist der Befund von Knochencysten, der jedoch nicht bei jedem Bluter vorhanden ist. Diese runden oder ovalären Aufhellungen in den Epiphysen sind meistens gelenknahe, sie können jedoch auch entfernt von den Gelenken in den Metaphysen auftreten. Ihre Begrenzung ist stark schattiert und scharf, der hämosiderinhaltigen Kapselumrandung entsprechend. Die Zahl der gelenknahen Cysten kann variieren, sie kommen aber auch einzeln vor, namentlich bei gelenkfernen Cysten.

Die Stellung der Gelenkenden, namentlich bei arthrosisähnlichen Deformationen, kann verschoben sein, nicht selten bis zur Subluxation.

Darstellung der einzelnen Gelenke

1. *Das Kniegelenk.* Es kommen 46 bei 24 Hämophilen aufgenommene a.p.- und seitliche Knieaufnahmen zur Beurteilung.

Der in 70 % der beurteilten Aufnahmen erhobene Nachweis der Verbreiterung und Vertiefung der Fossa intercondyloidea durch Einwirkung des Hämatomdruckes ist als ein klassischer Befund des Bluterknies zu erachten, der ein wichtiges differentialdiagnostisches Merkmal darstellt. Charakteristisch ist dabei auch die scharf umschriebene Berandung, zuweilen von arkadenförmiger Gestalt. Im gleichen Prozentualverhältnis sind auch die Tubercula intercondyloidea verändert, die unscharf und aufgelockert, zuweilen abgeplattet oder umgekehrt, spitz ausgezogen erscheinen.

Als ein weiterer charakteristischer Befund ist die abnorm starke Schattierung der Synovialis und der Gelenkkapsel zu erachten, die in 48 % der zur Beurteilung gelangten Aufnahmen nachweisbar ist. Wie ausgeführt, beruht diese verstärkte Schattierung auf dem Hämosideringehalt der das Gelenk umschließenden Gewebshüllen.

In 93 % der Aufnahmen ist eine Atrophie der knöchernen Gelenkenden

bzw. der Kondylen ersichtlich, demgegenüber sind Veränderungen an den Epiphysenlinien sehr selten. Zuweilen vorkommende geringfügige Veränderungen oder Unregelmäßigkeiten sind dann jedenfalls nicht als für das Bluterknie charakteristische Befunde zu betrachten.

Eine Arrosion der knöchernen Gelenkenden findet sich in 85 % der Aufnahmen vor, infolge Knorpelschwundes entstanden. Fast ebenso häufig ist die Verbreiterung oder die Verschmälerung des Gelenkspaltes je nach der Arrosion der knorpeligen oder der knöchernen Gelenkenden.

Pseudorandwulstbildungen der seitlichen Knorpelknochengrenze der Kondylen, sowohl des Femurs als der Tibia, sind in 57 % der Aufnahmen ersichtlich. Sie sind als ein differentialdiagnostisches Merkmal gegenüber den Randwulst- und Osteophytenbildungen bei der Arthrosis oder der chronischen Arthritis des Knies zu erachten. Teilweise Ankyloseerscheinungen kommen in 28 % der Aufnahmen vor, es handelt sich aber meistens mehr um bindegewebige Verlötungen durch Organisation des Blutergusses und Verklebung der beiden arrodierten knöchernen Gelenkenden. Knöcherne Ankylosen sind im ganzen bei drei Aufnahmen nachweisbar.

Ein häufiger Befund, der in 63 % der Aufnahmen angetroffen wird, sind die cystenartigen Aufhellungen an den knöchernen Gelenkenden, meistens unmittelbar über der Fossa intercondyloidea und an der Basis der Tubercula intercondyloidea lokalisiert. Die meisten dieser Cystengebilde weisen einen scharf gezeichneten, stark verschatteten Rand auf, der, wie wir annehmen, durch den Gehalt an Hämosiderin bedingt ist. Unseres Erachtens haben sich diese Cystenbildungen, wie eingangs ausgeführt, aus abgekapselten Hämatomen in den Markräumen entwickelt.

In einigen Aufnahmen finden sich an den Metaphysen verstärkte Querbänder, oft in der Mehrzahl als Jahrringe imponierend, ähnlich wie bei der Spätrachitis.

2. *Das Ellenbogengelenk.* Es kommen 19 Gelenkaufnahmen zur Beurteilung. Charakteristische Befunde sind die Vertiefung der Incisura semilunaris ulnae in über einem Drittel, der Incisura radialis in etwa der Hälfte und der Fossa olecrani in zwei Dritteln der Aufnahmen, die eine dicht verschattete Berandung aufweisen in Analogie zur Fossa intercondyloidea des Kniegelenkes. Eine Arrosion der Gelenkenden findet sich in über zwei Dritteln der Aufnahmen mit Verbreiterung oder Verschmälerung des Gelenkspaltes je nach dem Arrosionsbefunde, wie beim Kniegelenk angegeben. Eine Folge der Arrosion ist ferner die Verschmälerung des Halses des Radiusköpfchens mit dadurch bedingter scheinbarer Verbreiterung des letzteren. Pseudorandwulstbildungen kommen in etwa einem Drittel der Aufnahmen vor, desgleichen cystische Aufhellungen

an den Gelenkenden, weniger häufig als beim Kniegelenk. Ankylosierungen finden sich beinahe in der Hälfte der Aufnahmen, wovon bei 3 eine vollständige, was auf die Gelenkbildung durch drei Knochenenden zurückgeführt werden dürfte.

Wie beim Kniegelenk finden sich bei mehreren Aufnahmen an den Metaphysen verstärkte Querbänder, die als Jahrringe imponieren.

3. *Das Fußgelenk.* Es kommen 8 Gelenkaufnahmen zur Beurteilung. Eine verstärkte Schattierung der Gelenkkapsel kommt in über zwei Dritteln der Aufnahmen vor, desgleichen die Atrophien der Gelenkenden, besonders ausgeprägt im Bereich der Malleolen. Eine Arrosion der knöchernen Gelenkenden läßt sich bei allen Aufnahmen nachweisen, bei mehreren Aufnahmen mit einer Verschattung des Gelenkspaltes verbunden.

Pseudorandwulstbildungen sind geringer und seltener, Cystenbildungen kommen in etwas der Hälfte der Aufnahmen vor, doch von geringerem Umfang als beim Knie- und Ellbogengelenk. Pseudorandwulstbildungen von kleinem Umfang sind in einem Drittel der Aufnahmen nachweisbar. Totale Ankylosierungen finden sich 2mal vor, in einem Falle mit ausgeprägter Spitzfußstellung verbunden.

Atrophien, Arrosion der Gelenkflächen und Deformierungen finden sich besonders ausgeprägt am Naviculare und am Talus einzelner Aufnahmen vor, desgleichen Cystenbildungen kleineren Umfanges.

4. *Das Handgelenk.* Es kommen 6 Aufnahmen zur Beurteilung. Nebst den im allgemeinen Teil beschriebenen Veränderungen, wie verstärkte Kapselschattierung, Atrophie der Gelenkenden, Pseudorandwulstbildungen, bindegewebige Verlötung der Gelenkflächen usw. kommen beim Handgelenk noch folgende besondere Merkmale vor:

a) Abschrägung und Arrosion der Radiusgelenkfläche.

b) Deformationen der Handwurzelknochen, die unscharf konturiert und mit kleinen Vakuolen durchsetzt sind.

c) Arrosion der proximalen Gelenkflächen der Mittelhandknochen mit aufgelockerter und unscharfer Begrenzung.

d) In einem Falle erscheinen die proximalen Handwurzelknochen im Röntgenbild mit dem Radiusende zu einem Block zusammengeschmolzen.

e) Cystenaufhellungen in den Handwurzel- und Mittelhandknochen.

5. *Das Schultergelenk.* Es kommen nur 2 Aufnahmen zur Beurteilung, da das Vorkommen der Erscheinungen des Blutergelenkes an der Schulter sehr selten ist.

Außer den im allgemeinen Teil angeführten Befunden, wie verstärkte Kapselverschattung, Pseudorandwulstbildung, die hier weniger aus-

geprägt erscheint, usw., sind folgende Merkmale charakteristisch für das Schultergelenk:

a) In einem Falle Verkleinerung des Caput humeri, das als Axtform erscheint, während im zweiten Falle die Verkleinerung nur leicht angedeutet ist; bei beiden besteht eine erhebliche Atrophie.

b) Die knöchernen Gelenkenden des Humeruskopfes sind bei beiden unscharf und teilweise aufgelockert, in einem Fall ist die Gelenkfläche der Scapula stark aufgelockert, unscharf, unregelmäßig gewellt.

c) Der Gelenkspalt ist bei beiden verschmälert.

d) Cystenbildung: In beiden Aufnahmen ist der Humeruskopf von mehreren kleinen, zum Teil stecknadelkopfgroßen Cysten durchsetzt, mit dichten Randschatten, in einem Fall längs der Gelenklinie angeordnet. In beiden Fällen finden sich Cystengebilde in der Scapula, in einem Fall längs der Gelenklinie angeordnet, im anderen bis haselnußgroß. Eine linsengroße Cyste findet sich in einem Fall im Tuberculum majus, das bei beiden stark osteoporotisch aufgehellt ist.

6. *Das Hüftgelenk.* Es kommen 3 Aufnahmen zur Beurteilung. Bei einem Falle (Tafel VI, Abb. 9) besteht eine Zerstörung der Gelenkfläche der unteren zwei Drittel des Femurkopfes mit leichter Subluxation nach oben und außen. Die Pfanne ist abgeflacht unter Verlust ihrer oberen Abgrenzung und nach oben verbreitert im Sinne des Wanderns der Pfanne, wie bei einer Luxatio coxae congenita. Der Gelenkbefund ist dem einer Coxitis tuberculosa ähnlich; die für Hämophilie charakteristische Anamnese und der Beginn der Affektion mit einem Bluterguß vor einem Jahre sowie das Vorkommen anderer Blutergelenke sichern die Diagnose der Bluterhüfte. Am unteren Pfannenrand sind zwei Cystenbildungen vorhanden.

Bei einer zweiten Aufnahme ist die Gelenkfläche des Femurs rechts medial treppenförmig arrodiert mit Verlust des größten Teiles der Kopfkappe. Am Kapselansatz unten besteht eine Pseudorandwulstbildung. Die Gelenkpfanne ist in der medianen Hälfte abgeflacht, mit unregelmäßiger, aufgehellter Berandung. Medialer Halsteil stark aufgehellt.

In einer dritten Aufnahme (linke Hälfte des gleichen Patienten) ist der mediale Kopfteil stark eingedellt mit Verlust eines Teiles der Kopfkappe. Der Eindellung gegenüber ist die Gelenkpfanne leicht winklig nach innen eingedellt. Femurkopf und -hals atrophisch. Im oberen mittleren Collumteil einige kleine Cystenbildungen mit deutlich verschattetem Rand. Keine Pseudorandwulstbildungen.

Wir hoffen, durch unsere Beschreibung des allgemeinen Verhaltens des Röntgenbildes und der charakteristischen Befunde der einzelnen Gelenke, die durch zahlreiche Aufnahmen zur Darstellung kommen, dem

Arzt die Differentialdiagnose des Blutergelenkes gegenüber andersartigen Gelenkerkrankungen zu erleichtern, wobei jedoch sowohl die anamnestischen Angaben über Abstammung und über den Verlauf der Gelenkerkrankungen als auch der hämophile Gesamtkomplex bei der Diagnosestellung beigezogen werden müssen. Indessen weist das Blutergelenk im panarthritischen und im regressiven Stadium charakteristische Merkmale auf, die nur dem hämophilen Gelenk zukommen und seine Diagnose ermöglichen.

Röntgenaufnahmen von 91 Blutergelenken

Tafeln I–VI

Kniegelenke	54
Ellbogengelenke	21
Fußgelenke.	7
Handgelenke	4
Schultergelenke	2
Hüftgelenke	3
	91

E Stamm = erblicher Stamm
S Stamm = sporadischer Stamm

1. *S* Stamm Nr. 1
Ar. Werner
Rechtes Knie
Haemarthros,
Kapselverschattung,
Cyste im Femurende

2. idem
idem
Linkes Knie
idem
Andeutung von
Pseudorandwulstbildung am Condylus
lat. fem.

3. idem
idem
Linkes Knie
idem
Kapselverschattung
stärker ausgeprägt

4. *S* Stamm Nr. 31
Ba. Mario
Rechtes Knie
panarthritisches
Stadium,
lateraler Gelenkspalt
eingeengt

5. *S* Stamm Nr. 31
Ba. Mario
Rechtes Knie
panarthritisches
Stadium,
Kapselverschattungen

6. *E* Stamm Nr. 8
Gl. Hans
Rechtes Knie
regressives Stadium,
Gelenkspalt
verschmälert,
Cyste über Fossa
intercond.

7. idem
idem
Rechtes Knie
idem
idem
Condylus tib.
aufgehellt,
Dornbildung,
Cysten im Femurende

8. idem
idem
Linkes Knie
regressives Stadium
Fossa intercond.
abgeschrägt,
vertiefter Gelenkspalt verschmälert

9. *E* Stamm Nr. 6
Jo. Max
Linkes Knie
regressives Stadium,
Ankylose,
starke Verschattung

10. idem
idem
Linkes Knie
idem
Gelenkspalt gerade
abgeschrägt,
Tibia cond. schnabelförmig nach hinten
abgeschrägt

11. idem
idem
Rechtes Knie
panarthritisches
Stadium,
Pseudorandwulstbildung am Condylus
fem. med.

12. *E* Stamm Nr. 5
Le. Hans
Rechtes Knie
regressives Stadium,
Pseudorandwulstbildung,
Fossa intercond.
verbreitert und vertieft, unregelmäßiger
Gelenkspalt

13. *E* Stamm Nr. 5
Le. Hans
Rechtes Knie
regressives Stadium,
Cystenbildung am
Condylus tib. hinten

14. *S* Stamm Nr. 12
Le. Armin
Rechtes Knie
Haemarthros,
«Jahresringe» an
Femur und Tibia

15. idem
idem
Linkes Knie
idem
Fracture en bois vert
der Tibia,
gute Callusbildung

16. *E* Stamm Nr. 32
Lü. Lucien
Linkes Knie
regressives Stadium,
Gelenkspalt
verschmälert,
multiple Cystenbildungen

Tafel I

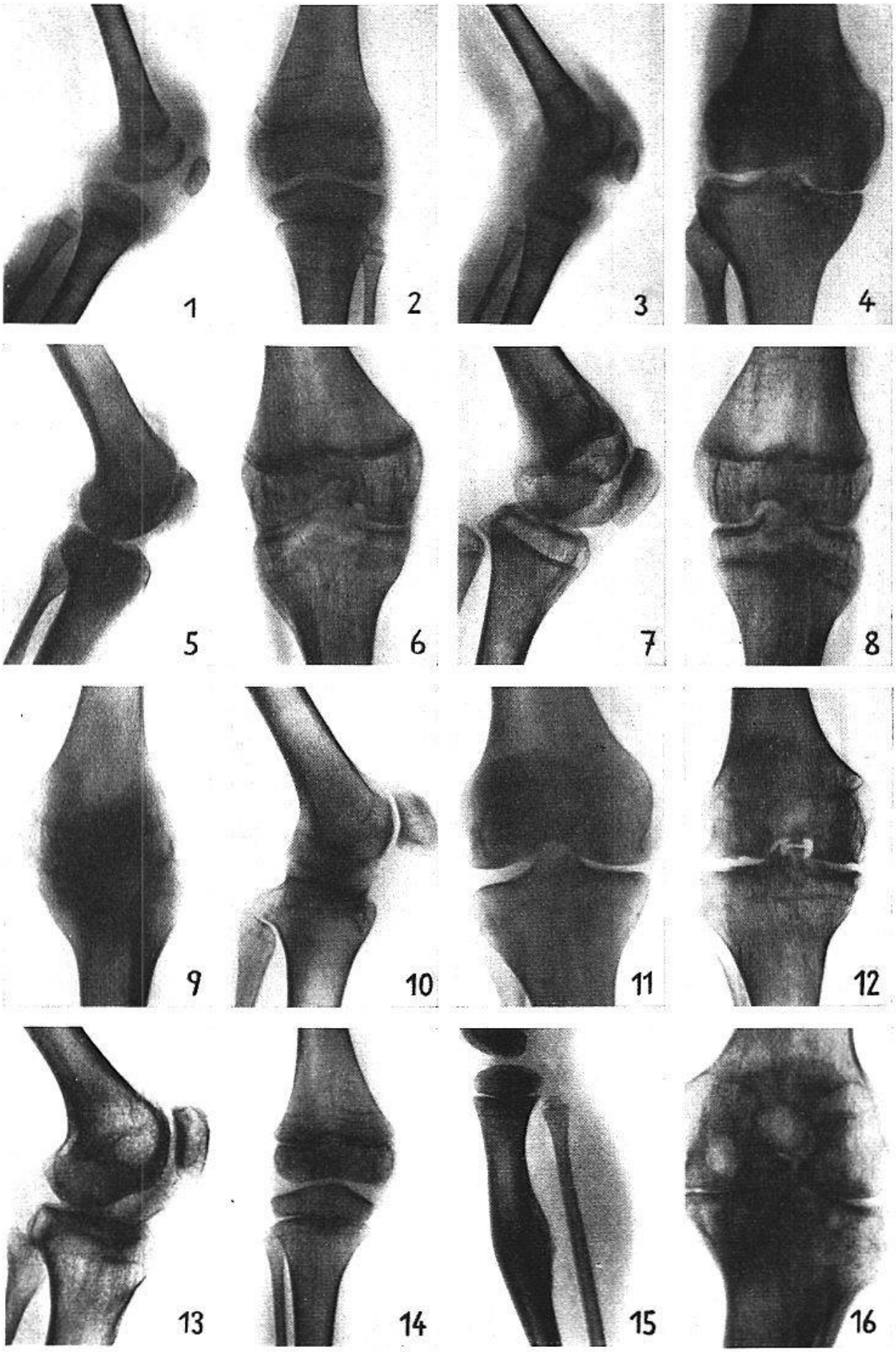

1. *S* **Stamm Nr. 17**
Mc. Konrad
Rechtes Knie
regressives Stadium,
Verbreiterung der
Fossa int. cond.,
Atrophie des Condylus fem. und tib.,
Verschmälerung des
Condylus fem. med.

2. idem
idem
Linkes Knie
regressives Stadium,
Subluxationsstellung,
Fossa intercond.
verbreitert,
Atrophie des Condylus fem. med.

3. idem
idem
Linkes Knie
idem
idem
Atrophie vorn am
Femurende,
Ankylose

4. *E* **Stamm Nr. 6**
Za. Fritz
Rechtes Knie
regressives Stadium,
Verbreiterung aller
Kondylen,
Pseudorandwulstbildungen

5. *E* **Stamm Nr. 6**
Za. Fritz
Rechtes Knie
regressives Stadium,
Ankylose,
starke Verschattungen

6. idem
idem
Linkes Knie
regressives Stadium,
Gelenkspalt
verschmälert,
Pseudorandwulstbildungen

7. idem
idem
Linkes Knie
regressives Stadium,
Ankylose,
starke Verschattung
hinten

8. *E* **Stamm Nr. 19**
Mo. Johann
Rechtes Knie
regressives Stadium,
Gelenkspalt
unregelmäßig,
Condylus fem. med.
stark verschmälert

9. *E* **Stamm Nr. 19**
Mo. Johann
Linkes Knie,
regressives Stadium,
Fossa intercond.
verbreitert und
vertieft

10. idem
idem
Linkes Knie
regressives Stadium,
Patella atrophisch
mit Condylus fem.
verwachsen,
starke Schattierung

11. *E* **Stamm Nr. 19**
Mo. Walter
Rechtes Knie
regressives Stadium,
Ankylose

12. idem
idem
Rechtes Knie
idem
idem
Subluxationsstellung,
starke Schattierung

13. *E* **Stamm Nr. 5**
Mo. Werner
Rechtes Knie
panarthritisches
Stadium,
Pseudorandwulstbildungen

14. *E* **Stamm Nr. 23**
Ne. Jakob
Rechtes Knie,
regressives Stadium,
Condylus tib. lat.
verbreitert,
multiple Cystenbildungen

15. *E* **Stamm Nr. 2** *I*
Pf. Ernst
Rechtes Knie
regressives Stadium,
Fossa intercond.
vertieft, cystische
Aufhellungen

16. *E* **Stamm Nr. 6**
Ru. Hans
Rechtes Knie
regressives Stadium,
Pseudorandwulstbildungen, cystische
Aufhellungen

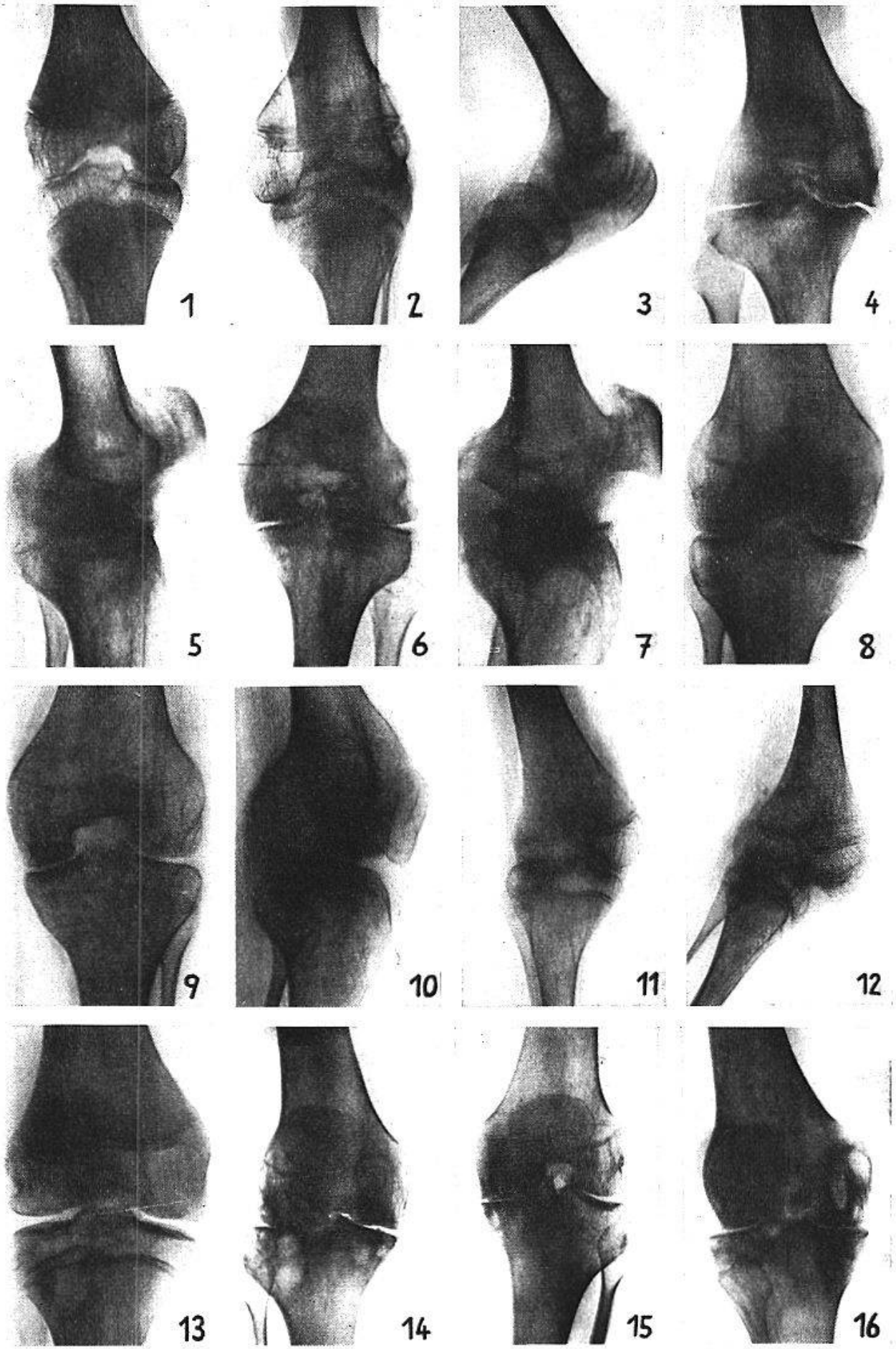
1
2
3
4
5
6
7
8
9
10
11
12
13
14
15
16

1. *E* Stamm Nr. 6 Ru. Hans Rechtes Knie regressives Stadium, Ankylose, Hämosiderin- schattierung an Kapselanteilen besonders vorn	**2. idem** idem Linkes Knie regressives Stadium, Fossa intercond. verbreitert und vertieft, Femurkondylen verschmälert, cystische Auf- hellungen	**3. idem** idem Linkes Knie regressives Stadium, Ankylose, starke Kapsel- verschattung vorn	**4. *S* Stamm Nr. 15** St. Hans Linkes Knie panarthritisches Stadium, Fossa intercond. vertieft und verbreitert, Pseudorandwulst- bildungen
5. *S* Stamm Nr. 15 St. Hans Linkes Knie idem starke Kapsel- verschattungen	**6. *E* Stamm Nr. 10** Wo. Ernst Linkes Knie panarthritisches Stadium, Fossa intercond. verbreitert, cystische Aufhellungen	**7. *E* Stamm Nr. 6** Za. Fritz Rechtes Knie panarthritisches Stadium, Fossa intercond. verbreitert und vertieft, Condylus fem. med. verschmälert, cystische Aufhellungen	**8. idem** idem Rechtes Knie panarthritisches Stadium, Gelenkspalt unregelmäßig, cystische Aufhellungen
9. *E* Stamm Nr. 6 Za. Fritz Linkes Knie panarthritisches Stadium, Fossa intercond. etwas verbreitert, medialer Gelenkspalt schräg und verschmälert	**10. *E* Stamm Nr 1 4** Kö. Silvio Rechtes Knie panarthritisches Stadium, Atrophie der inneren Kondylen	**11. idem** idem Linkes Knie panarthritisches Stadium, Pseudorandwulst- bildung am Condylus fem. lat.	**12. *E* Stamm Nr. 23** Gi. Arno Rechtes Knie regressives Stadium, Ankylose, Gelenkspalt kaum sichtbar
13. *E* Stamm Nr. 23 Gi. Arno Rechtes Knie regressives Stadium, Ankylose, Patella mit Femur- kopf verwachsen, Kapsel- schattierungen	**14. idem** idem Linkes Knie panarthritisches Stadium, Gelenkspalt gerade, Pseudorandwulst- bildungen am Condylus tib. lat.	**15. idem** idem Linkes Knie idem cystische Aufhellun- gen am Tibiakopf	**16. *E* Stamm Nr. 23** Gi. Mario Rechtes Knie regressives Stadium, Fossa intercond. verbreitert und vertieft, Femurkondylen verschmälert, unregelmäßiger Gelenkspalt

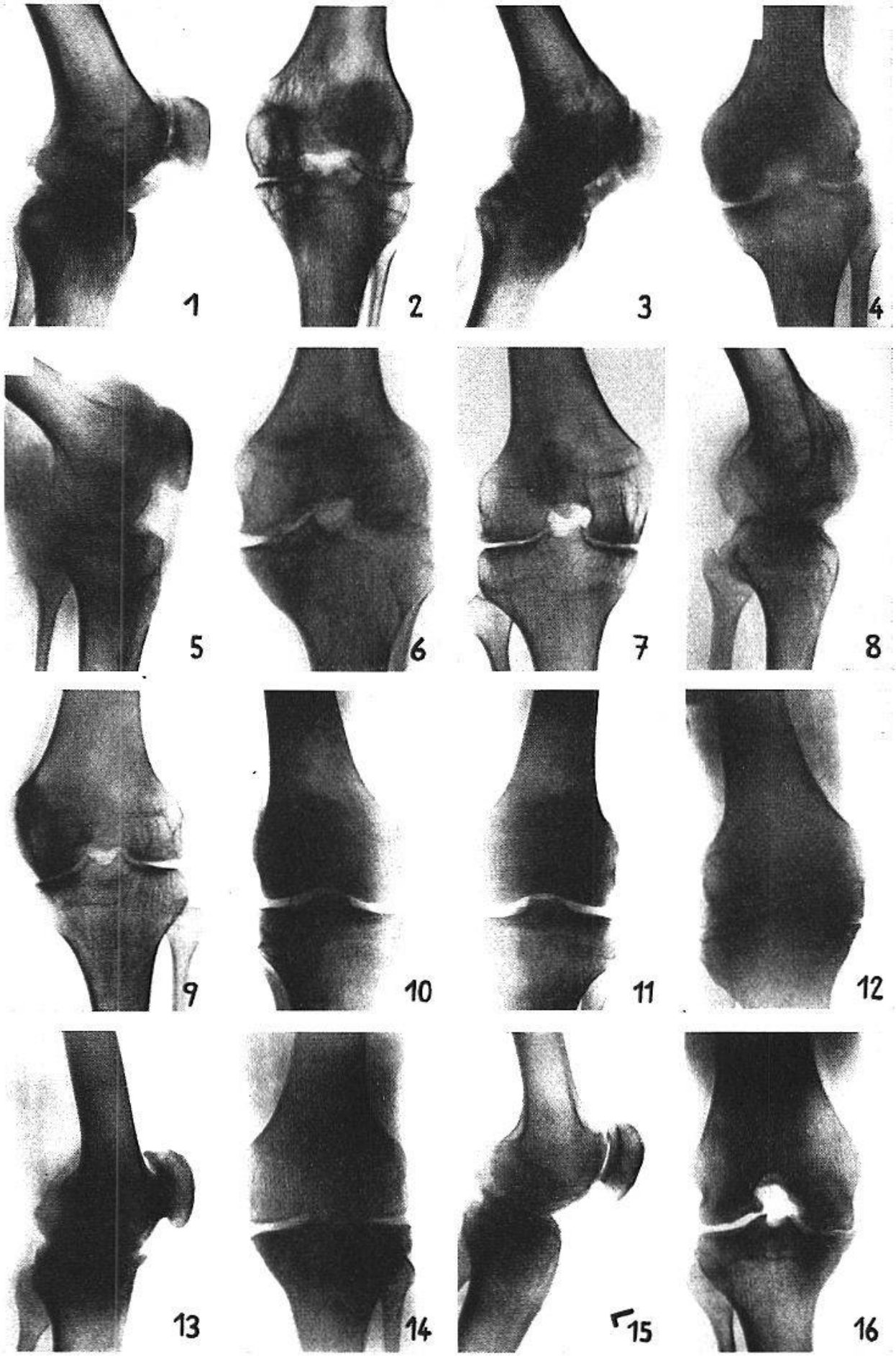
1
2
3
4
5
6
7
8
9
10
11
12
13
14
15
16

1. *E* Stamm Nr. 23
Gi. Mario
Linkes Knie
regressives Stadium,
Fossa intercond.
verbreitert und
vertieft,
Femurkondylen
verschmälert

2. idem
idem
Linkes Knie
idem
Tibiakopf atrophisch
Kapselschattierungen hinten

3. *E* Stamm Nr. 23
Ne. Jakob
Rechtes Knie
panarthritisches
Stadium,
Fossa intercond.
verbreitert und
vertieft

4. idem
idem
Rechtes Knie
idem
Condylus fem. hinten
abgeschrägt

5. *E* Stamm Nr. 23
Ne. Jakob
Linkes Knie
panarthritisches
Stadium,
Pseudorandwulstbildungen, cystische
Aufhellung am
Tibia cond. med.

6. idem
idem
Linkes Knie
idem
Gelenkspalt
unregelmäßig,
cystische Aufhellungen am Tibiakopf

7. *S* Stamm Nr. 31
Ba. Mario
Rechter Ellbogen
panarthritisches
Stadium,
Gelenkspalt
undeutlich

8. *S* Stamm Nr. 11
J. Paul
Rechter Ellbogen
panarthritisches
Stadium,
Proc. coracoides
schnabelförmig,
Kapselverschattung

9. *S* Stamm Nr. 11
J. Paul
Rechter Ellbogen
panarthritisches
Stadium,
Radiusköpfchen
abgeschrägt

10. *E* Stamm Nr. 6
Jo. Max
Linker Ellbogen
panarthritisches
Stadium,
Fossa olecrani
erweitert,
Pseudorandwulstbildung

11. *E* Stamm Nr. 5
Le. Hans
Rechter Ellbogen
regressives Stadium,
Papageischnabelbildung,
Fossa olecransi
erweitert

12. idem
idem
Rechter Ellbogen
Gelenkspalt nicht
sichtbar,
Osteophyt

13. *E* Stamm Nr. 5
Le. Hans
Linker Ellbogen
regressives Stadium,
starke Verschattung,
Gelenkspalt
undeutlich

14. idem
idem
Linker Ellbogen
regressives Stadium,
Gelenkspalt nicht
erkennbar,
starke Verschattung

15. *E* Stamm Nr. 5
Le. Fritz
Rechter Ellbogen
regressives Stadium,
Fossa olecrani
erweitert,
Gelenkspalt nicht
erkennbar

16. idem
idem
Rechter Ellbogen
regressives Stadium,
Gelenkspalt nicht
sichtbar, Kapselverschattungen
über dem Olecranon

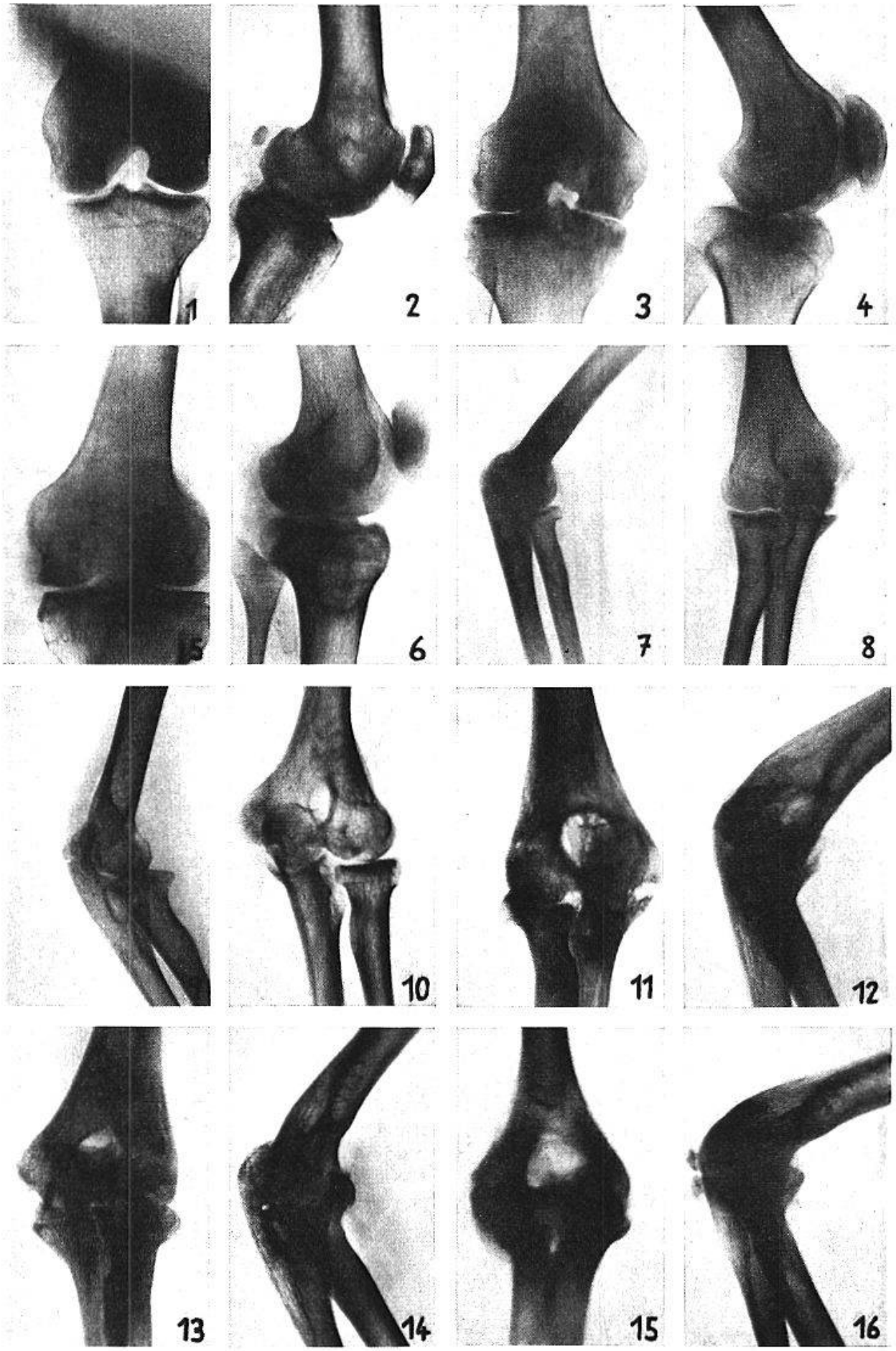
1
2
3
4
5
6
7
8
10
11
12
13
14
15
16

1. *E* Stamm Nr. 6
Ru. Fritz
Linker Ellbogen
regressives Stadium,
Gelenkenden
unregelmäßig und
stark verbreitert,
Fossa olecrani
verbreitert,
multiple
Cystenbildungen

2. idem
idem
Linker Ellbogen
idem
Gelenkenden
unregelmäßig und
verbreitert, Kapsel-
verschattungen

3. *E* Stamm Nr. 19
Mo. Johann
Linker Ellbogen
panarthritisches
Stadium,
Condylus lat. hum.
atrophisch

4. *E* Stamm Nr. 19
Mo. Walter
Rechter Ellbogen
panarthritisches
Stadium,
Gelenkflächen
unregelmäßig,
mediane Kapsel-
verschattungen

5. *E* Stamm Nr. 2 *l*
Pf. Ernst
Rechter Ellbogen
regressives Stadium,
Gelenkflächen
unregelmäßig,
Kapsel-
verschattungen

6. idem
idem
Rechter Ellbogen
idem
Gelenkflächen nicht
erkennbar, Kapsel-
verschattungen

7. *E* Stamm Nr. 6
Ru. Hans
Rechter Ellbogen
regressives Stadium,
Gelenkspalt nicht
erkennbar,
Proc. coronoides
dornförmig aus-
gezogen, Kapsel-
verschattungen

8. idem
idem
Rechter Ellbogen
idem
Gelenkspalt nicht
erkennbar, starke
Verschattungen

9. *S* Stamm Nr. 14
Sch. Alfred
Linker Ellbogen
panarthritisches
Stadium,
Fossa olecrani mit
stark schattiertem
Rand

10. *E* Stamm Nr. 6
Za. Fritz
Linker Ellbogen
regressives Stadium,
lateraler Teil der
Trochlea dornförmig,
Condylus lat. hum.
atrophisch

11. *E* Stamm Nr. 23
Gi. Arno
Rechter Ellbogen
panarthritisches
Stadium,
Kapsel-
verschattung vorn

12. *E* Stamm Nr. 19
Mo. Johann
Rechtes Fußgelenk
regressives Stadium,
Gelenkspalt nicht
erkennbar, starke
Verschattung

13. *E* Stamm Nr. 19
Mo. Walter
Rechter Fuß
panarthritisches
Stadium,
Fußgelenkspalt
nicht deutlich
erkennbar,
kleine Cysten im
Cuboid und Talus

14. *S* Stamm Nr. 14
Sch. Alfred
Linker Fuß
panarthritisches
Stadium,
Ankylose in Spitz-
fußstellung,
im Talus cystische
Aufhellung

15. *S* Stamm Nr. 15
St. Hans
Rechter Fuß
panarthritisches
Stadium,
Tibiagelenkfläche
gewellt, medial
spitz auslaufend

16. *E* Stamm Nr. 10
Wo. Ernst
Linker Fuß
regressives Stadium,
Hammerform
des Talus,
Pseudorandwulst-
bildungen,
Kapsel-
schattierungen

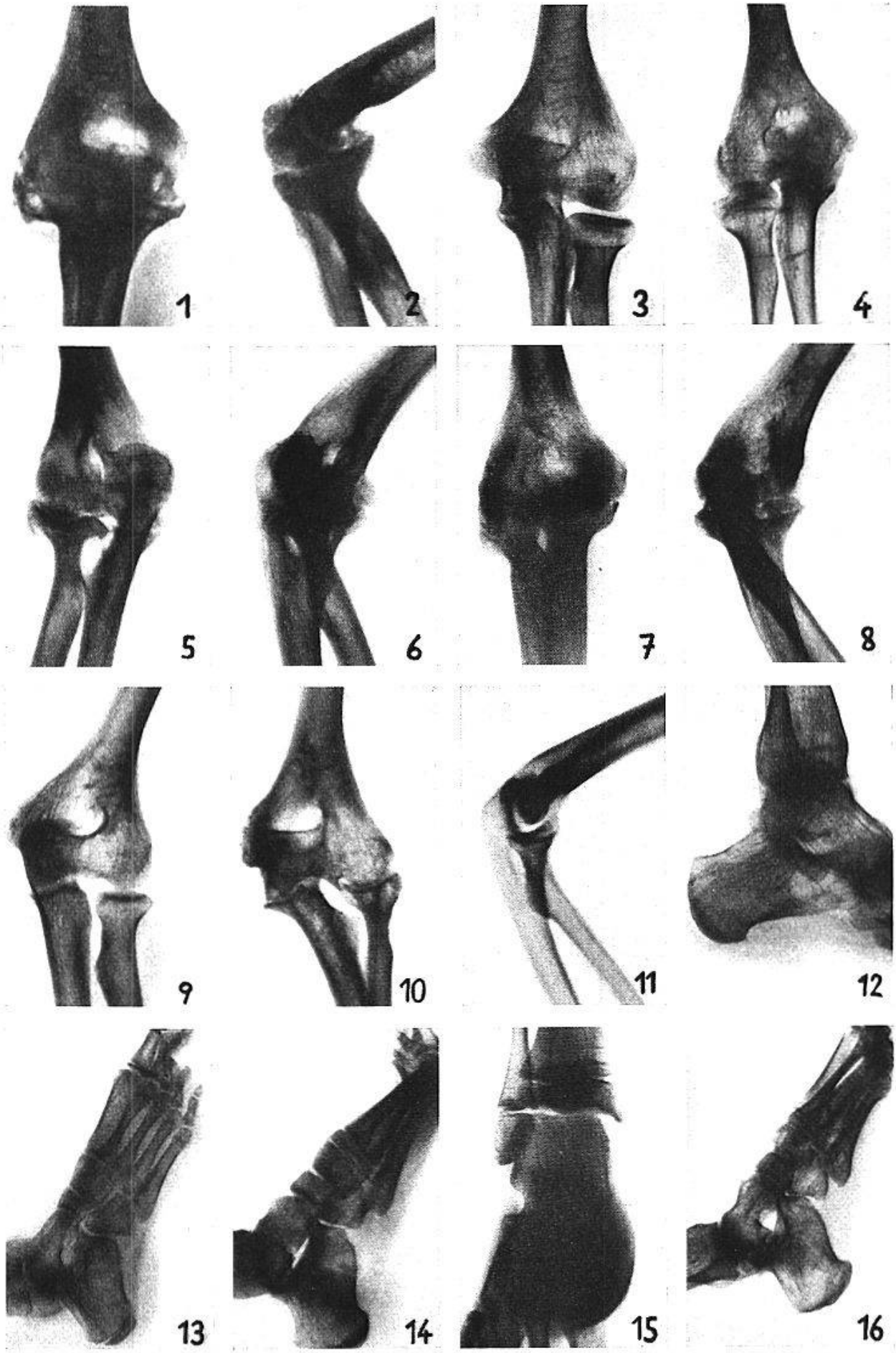
1
2
3
4
5
6
7
8
9
10
11
12
13
14
15
16

1. *E* Stamm Nr. 6
Za. Fritz
Linker Fuß
regressives Stadium,
Pes equinus,
keine Abgrenzungen
der einzelnen
Gelenkflächen
erkennbar

2. idem
idem
Linker Fuß
idem
sehr stark aus-
geprägt Spitzfuß-
stellung,
Subluxation,
Talus-Naviculare

3. idem
idem
Rechte Hand
regressives Stadium,
Handwurzelknochen
unscharf begrenzt

4. idem
idem
Rechte Hand
idem
idem
idem
blockartig zusam-
mengeschmolzen,
kleine Cysten

5. *E* Stamm Nr. 6
Za. Fritz
Linke Hand
regressives Stadium,
Naviculare,
Lunatum,
Triquestrum block-
artig zusammen-
geschmolzen

6. idem
idem
Linke Hand
idem
idem
idem
idem
idem

7. *E* Stamm Nr. 19
Mo. Johann
Linke Schulter
Tuberculum majus
stark osteoporotisch,
kleine Cysten am
Gelenkrand

8. *E* Stamm Nr. 6
Ru. Hans
Rechte Schulter
multiple kleine
Cysten am Gelenk-
rand von Scapula
und Humerus

9. *E* Stamm Nr. 4
He. Hans
Rechtes Hüftgelenk
regressives Stadium,
Hals- und Caput-
fem. verbreitert,
Wandern der Pfanne
nach oben

10. *E* Stamm Nr. 19
Mo. Johann
Rechtes Hüftgelenk
panarthritisches
Stadium,
Femurkopf unten
defekt, deformiert

11. idem
idem
Rechtes Hüftgelenk
Femurkopf unten
defekt, im Collum
mehrere Cysten-
aufhellungen,
Kapsel verschattet
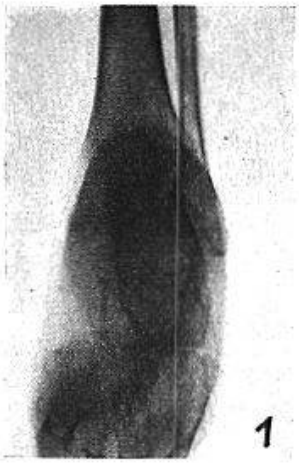
Tafel VI