Zeitschrift: Bulletin der Schweizerischen Akademie der Medizinischen Wissenschaften = Bulletin de l'Académie suisse des sciences médicales = Bollettino dell' Accademia svizzera delle scienze mediche

Herausgeber: Schweizerische Akademie der Medizinischen Wissenschaften

Band: 10 (1954)

Heft: 5: Die erblichen und sporadischen Bluterstämme in der Schweiz

Artikel: Die erblichen und sporadischen Bluterstämme in der Schweiz

Autor: Fonio, Anton

DOI: https://doi.org/10.5169/seals-307186

Nutzungsbedingungen

Die ETH-Bibliothek ist die Anbieterin der digitalisierten Zeitschriften auf E-Periodica. Sie besitzt keine Urheberrechte an den Zeitschriften und ist nicht verantwortlich für deren Inhalte. Die Rechte liegen in der Regel bei den Herausgebern beziehungsweise den externen Rechteinhabern. Das Veröffentlichen von Bildern in Print- und Online-Publikationen sowie auf Social Media-Kanälen oder Webseiten ist nur mit vorheriger Genehmigung der Rechteinhaber erlaubt. Mehr erfahren

Conditions d'utilisation

L'ETH Library est le fournisseur des revues numérisées. Elle ne détient aucun droit d'auteur sur les revues et n'est pas responsable de leur contenu. En règle générale, les droits sont détenus par les éditeurs ou les détenteurs de droits externes. La reproduction d'images dans des publications imprimées ou en ligne ainsi que sur des canaux de médias sociaux ou des sites web n'est autorisée qu'avec l'accord préalable des détenteurs des droits. En savoir plus

Terms of use

The ETH Library is the provider of the digitised journals. It does not own any copyrights to the journals and is not responsible for their content. The rights usually lie with the publishers or the external rights holders. Publishing images in print and online publications, as well as on social media channels or websites, is only permitted with the prior consent of the rights holders. Find out more

Download PDF: 05.12.2025

ETH-Bibliothek Zürich, E-Periodica, https://www.e-periodica.ch

SONDERNUMMER DES BULLETIN DER SCHWEIZERISCHEN
AKADEMIE DER MEDIZINISCHEN WISSENSCHAFTEN
NUMÉRO SPÉCIAL DU BULLETIN DE L'ACADÉMIE SUISSE
DES SCIENCES MÉDICALES

PROF. DR. ANTON FONIO

Die erblichen und die sporadischen Bluterstämme in der Schweiz

1954

BENNO SCHWABE & CO · BASEL

Von dieser Nummer erscheint gleichzeitig eine Sonderausgabe

Une édition spéciale de ce numéro est également mise en vente

D.K.: 616.056.7:616. 151.5

INHALTSVERZEICHNIS

Einleitung 303
1. Die Aufstellung der Bluterstämme und die Untersuchung der einzelnen Bluter und Konduktoren 305
2. Die erblichen Bluterstämme 311
3. Die sporadischen Bluterstämme 316
4. Zusammenstellung der lebenden Bluter und der in den letzten Generationen Verstorbenen 320
5. Die latente Hämophilie 320
6. Über die Blutungstendenz der Konduktoren 321
7. Zur Frage des Vorkommens einer weiblichen Hämophilie 326
8. Die Klinik der hämophilen Blutungen 330
9. Das Blutergelenk 337
10. Die Behandlung der hämophilen Blutungserscheinungen und ihrer Folgen 362
11. Das Coagulenspendezentrum 376
12. Das Farbensehen der Hämophilen 377
13. Literaturverzeichnis 377
14. Anhang 378
Die Krankengeschichten der Bluter und der Konduktoren 378
Die Stammbäume der erblichen und der sporadischen Bluterstämme 395

EINLEITUNG

Unsere Erhebungen stützen sich auf die Forschungen der hämophilen Stämme in der Schweiz von älteren und jüngeren Autoren sowie von uns selbst und unsern Mitarbeitern. Der bekannteste Bluterstamm ist derjenige der Bluter von Tenna, schon dreimal bearbeitet: von *Vieli* (1846), *Anton Hössly* (1885) und seiner Schwiegertochter *Tabitha Hössly* (1930). Unser Mitarbeiter *M. A. Pianta* hat (1953) als vierter die noch lebenden Bluter der letzten Generationen zusammengestellt und klinisch bearbeitet. Ein weiterer großer Bluterstamm ist derjenige der Bluter von Wald im Kanton Zürich, von *Pfenninger* (1932) neu aufgestellt und von unserem Mitarbeiter *Neiger* (1951) in den letzten Generationen weitergeführt. In einer Monographie haben wir (1937) die Bluterstämme im Kanton Bern bearbeitet, 10 erbliche und 3 sporadische, sowohl in klinischer als ganz besonders in gerinnungsbiologischer Hinsicht. Der Stamm Po.-Po. aus Soglio ist von uns selbst (1933) beschrieben worden und der Stamm Sch.-Lo. aus dem Berner Jura von *Jürgens-Ferlin* (1950). Unser Mitarbeiter *Neiger* hat in einer Dissertation, «Die Hämophilie in der Schweiz», nebst den bis dahin bekannten 22 neue Bluterstämme bearbeitet, wovon 13 erbliche und 9 sporadische. Mit meinem Mitarbeiter *Passet* haben wir endlich (1948) 24 sporadische Stämme in einer Monographie zusammengestellt.

Die Auffindung eines Teiles der von uns selbst und unseren Mitarbeitern zusammengestellten Bluterstämme verdanken wir der Liebenswürdigkeit der Herren Professoren *Brunner* und *Fanconi* in Zürich, *Jaccottet* in Lausanne, *Lenggenhager* in Bern, und Professor *Gsell* in St. Gallen, die uns die Krankengeschichten der Bluter, die in ihren Spitälern behandelt wurden, zur Verfügung stellten, und wohl nicht zuletzt unserem «Coagulenspendezentrum» (s. S. 376 und 377), bei dem sich Bluter aus uns unbekannten Stämmen meldeten.

Alle diese Bluterstämme haben wir in der vorliegenden Monographie zusammengestellt, 24 erbliche und 36 sporadische. Es werden in den Krankengeschichten alle noch lebenden Bluter aufgeführt und außerdem bei den erblichen Stämmen die seit der letzten Stammesaufnahme Verstorbenen, bei den sporadischen die Verstorbenen der gleichen Geschwisterreihe.

Ganz besondere Berücksichtigung erfahren sodann die Konduktoren in bezug auf ihre Blutungstendenz.

Bei der Bearbeitung der erblichen Stämme wurde auch dem Erbgang in den einzelnen Familien Rechnung getragen, dem *Lossen*schen und dem *Nassen*schen, und ihr Prozentualvorkommen berechnet.

In einem besonderen Kapitel wird die Klinik der hämophilen Blutungserscheinungen, ihr erstmaliges Auftreten nebst den Todesursachen behandelt und die Frage der Abnahme der Morbidität mit fortschreitendem Alter erörtert.

Ein weiterer Abschnitt ist dem Blutergelenk gewidmet, seinem Vorkommen und seinem Verlauf, der Multiplizität, dem erstmaligen Entstehen und dem Endzustand, der Versteifung.

Besondere Berücksichtigung erfährt in diesem Zusammenhang die röntgenologische Darstellung des Blutergelenkes an Hand von 91 Radiographien aus unserer Sammlung.

Zum Schlusse wird die Behandlung der hämophilen Blutungserscheinungen besprochen.

Im Anhang werden die kurzgefaßten Krankengeschichten der einzelnen Bluter und ihrer Konduktoren gebracht, anschließend folgen sämtliche Bluterstämme.

1. Die Aufstellung der Bluterstämme und die Untersuchung der einzelnen Bluter und Konduktoren

In üblicher Weise wurden die einzelnen Mitglieder der Stammbäume eruiert und untersucht und sodann die genealogische Reihenfolge aufgestellt, zunächst der engeren Familie des Bluters und insbesondere seiner Konduktormutter und sodann die gesamte Aszendenz, soweit dies möglich war. Wir wandten uns dabei in den meisten Fällen an die Ärzte und namentlich an die Spital- und Klinikärzte, welche Bluter aus der betreffenden Gegend in Behandlung hatten. Stets wurde uns erschöpfende Auskunft erteilt und in zuvorkommender Weise die Krankengeschichten zur Verfügung gestellt, wofür wir allen an dieser Stelle unseren verbindlichsten Dank abstatten. Bei der Aufstellung der Stammbäume wandten wir uns weiter an die Gemeindeschreibereien und, wenn nötig, erhielten wir auch Einsicht in die Kirchenbücher. In gewissen Fällen wandten wir uns auch an die ärztlichen Bezirksvereine der betreffenden Gegenden. Von der größten Wichtigkeit waren uns die Auskünfte von Mitgliedern der Bluterfamilien selbst, denen in der Regel das Vorkommen von Blutern auch in anderen Gegenden bekannt war, die begreiflicherweise als Leidensgenossen ihr Interesse gefunden hatten. Ihre Aussagen haben in einigen Fällen zur Entdeckung von uns bis dahin unbekannten Bluterstämmen geführt. So wurden wir unmittelbar vor Abschluß dieser Arbeit, bei der Aufnahme eines neuen Bluterstammes, durch den Konduktor auf zwei neue, uns unbekannte Bluterstämme aufmerksam gemacht. Nebst der Aufnahme des Stammes wurden in jedem Falle die Krankengeschichte der einzelnen Bluter und ihrer Konduktoren aufgenommen und, wenn die Umstände es erlaubten, auch eine Blutuntersuchung in einem Spital oder einer Klinik durchgeführt, auf die wir noch zurückkommen werden.

Bei der Aufnahme der Anamnese und zur klinischen Untersuchung verwendeten wir ein von uns aufgestelltes Schema, worin alle Daten in Frageform aufgeführt sind, das sich praktisch sehr gut bewährt hat und das auch, unseres Wissens, von anderen Hämophilieforschern benützt wird.

Frageschema

I. Bluter

Geburtsjahr:

1. Wann sind die Blutungserscheinungen erstmals aufgetreten?
   Welcher Art?
2. Blutungen bei Verletzungen:
   Sind die Blutungen stark?
   Wie lange dauernd?

3. Hautblutungen:
   Spontan auftretende
   Bei leichten Traumen
4. Hämatome:
   Wo hauptsächlich lokalisiert?
5. Gelenkblutungen:
   An welchen Gelenken?
   Sind mehrere Gelenke im Laufe der Zeit befallen worden?
   Bestehen gegenwärtig noch Funktionsstörungen?
   Welcher Art?
6. Kommen Blutungen aus dem Munde vor?
   Welche Mundteile sind davon befallen?
7. Sind Zahnblutungen vorgekommen?
   Beim Zahnwechsel?
   Bei Zahnextraktionen?
   Bestand dabei einmal Lebensgefahr? (Unstillbare Blutungen, wie gestillt und von wem bzw. in welchem Spital?)
8. Nieren- oder Blasenblutungen?
   Verlauf?
   Wie behandelt?
9. Blutungen aus dem Magendarmtractus?
   Blutbrechen?
   Blutung beim Stuhlgang, frisches rotes Blut oder schwarz verfärbte Stühle?
10. Blutungen im Zentralnervensystem?
    Hirnblutungen?
    Rückenmarkblutungen?
11. Nicht bei den Fragen aufgezählte Blutungen?
12. Gegenwärtiger Status:
    a) Sind sichtbare Anzeichen oder Folgen von Blutungen (Hämatome, Hautblutungen, Verletzungsblutungen) vorhanden?
    b) Sind Anzeichen von Blutergelenken nachweisbar (Versteifungen, Behinderung von Beugung und Streckung, Gelenkschwellungen, Schmerzen und Beschwerden beim Gebrauch der Gelenke)?
    c) Wie ist der Allgemeinzustand des Bluters gegenwärtig? (anämisch, schwach usw.)

II. Konduktormutter

1. War die Geburt des Bluters normal bzw. bestanden stärkere Blutverluste?
2. Wann hat die Mutter die ersten Blutungen oder Blutungsfolgen beim Kinde bemerkt?
3. Besteht bei der Mutter eine Blutungsneigung?
4. Welcher Art:
   Geburtsblutungen, abnorm stark?
   Abnorm starke Blutungen bei den Menses?
   Nasenbluten?
   Abnorm starke oder langandauernde Blutungen nach Zahnextraktionen?
   Abnorm starke oder langandauernde Blutungen bei Verletzungen?
   Hautblutungen, spontan entstehende oder bei geringsten, stumpfen Traumen?

III. Konduktorgroßmutter

Fragen idem wie bei Konduktormutter, sub 3 und 4

IV. Konduktorurgroßmutter

Fragen idem wie bei Konduktormutter, sub 3 und 4

V. Großvater mütterlicherseits

Fragen idem wie beim Bluter, sub I.

VI. Urgroßvater mütterlicherseits

Fragen idem wie beim Bluter, sub I.

VII. Geschwister des Bluters

Fragen idem wie sub I. bei Brüdern, sub II., 3, 4 bei Schwestern

VIII. Onkeln und Tanten mütterlicherseits

Fragen idem wie sub I. und II., 3, 4

IX. Großonkeln und Großtanten mütterlicherseits

Fragen idem wie sub I. und II., 3, 4

Die Blutuntersuchung der Bluter und der Konduktoren

Es war, wie eingangs bemerkt, aus äußeren Gründen nicht möglich, die Blutuntersuchung bei allen Blutern und Konduktoren durchzuführen.

Die morphologische Untersuchung der untersuchten Fälle ergab regelmäßig normale Zahlen der Erythrocyten, Leukocyten und Thrombocyten und normalen Hämoglobingehalt im blutungsfreien Intervall. Die Gerinnungsvalenz war sehr erniedrigt, desgleichen die Thrombometriewerte nach *Fonio*, doch wurden diese zwei Untersuchungen nach 1937 nicht mehr durchgeführt, da die funktionelle Prüfung der Thrombocyten und später die Retraktionsprüfung vorgenommen wurden. In jedem Fall wird die Gerinnungszeit nach unserer Methode bestimmt, deren Werte ausnahmslos außerordentlich verzögert sind. Wir konnten bei unseren Berner Blutern Gerinnungszeiten von 1 Stunde 20 Minuten bis 23 Stunden nachweisen; Werte unter einer Stunde waren sehr selten.

Zur Differentialdiagnose gegenüber anderen Thrombopathien diente uns die funktionelle Prüfung der Thrombocyten, die wir bei mehr als 30 Hämophilen durchführen konnten und die uns nie im Stiche ließ:

Es wird der Einfluß isolierter hämophiler Thrombocyten auf hämophiles Plasma mit demjenigen normaler Thrombocyten verglichen.

Kurzgefaßte Untersuchungstechnik

Reagentien: Herstellen des hämophilen Plasmas durch Zentrifugieren des unterkühlten hämophilen Blutes[1]. Isolierung der hämophilen und der normalen Thrombocyten durch Zentrifugieren des Blutgemisches mit 14 %iger Magnesiumsulfatlösung im Verhältnis 9:1, Herstellung der Plättchenemulsionen in physiologischer Kochsalzlösung.

[1] Zur Herstellung des plättchenfreien Plasmas kann auch Citratblut verwendet werden (1 Teil Natrium citricum 2,5%, 9 Teile Blut). Bei der Prüfung rekalzifizieren.

Prüfung: Zu je 1 cm³ hämophilem Plasma je 0,5 cm³ der hämophilen und normalen Plättchenemulsion. Kontrolle: hämophiles Plasma ohne Zusatz.

Resultate: Die sehr stark verzögerte Gerinnungszeit des hämophilen Plasmas ohne Zusatz wird durch den Zusatz hämophiler Plättchen unwesentlich korrigiert, während der Zusatz normaler Plättchen eine sehr starke Verkürzung bis zu normalen Werten zur Folge hat. Dieser Befund wurde ausnahmslos bei allen untersuchten Hämophilen erhoben. Bei zwei Mitgliedern eines hämophilen Stammes, Brüder eines Bluters, war der Einfluß ihrer Plättchen nicht so ausgesprochen, doch immerhin den normalen unterlegen. Sie erwiesen sich als latente Bluter ohne klinische Blutungserscheinungen.

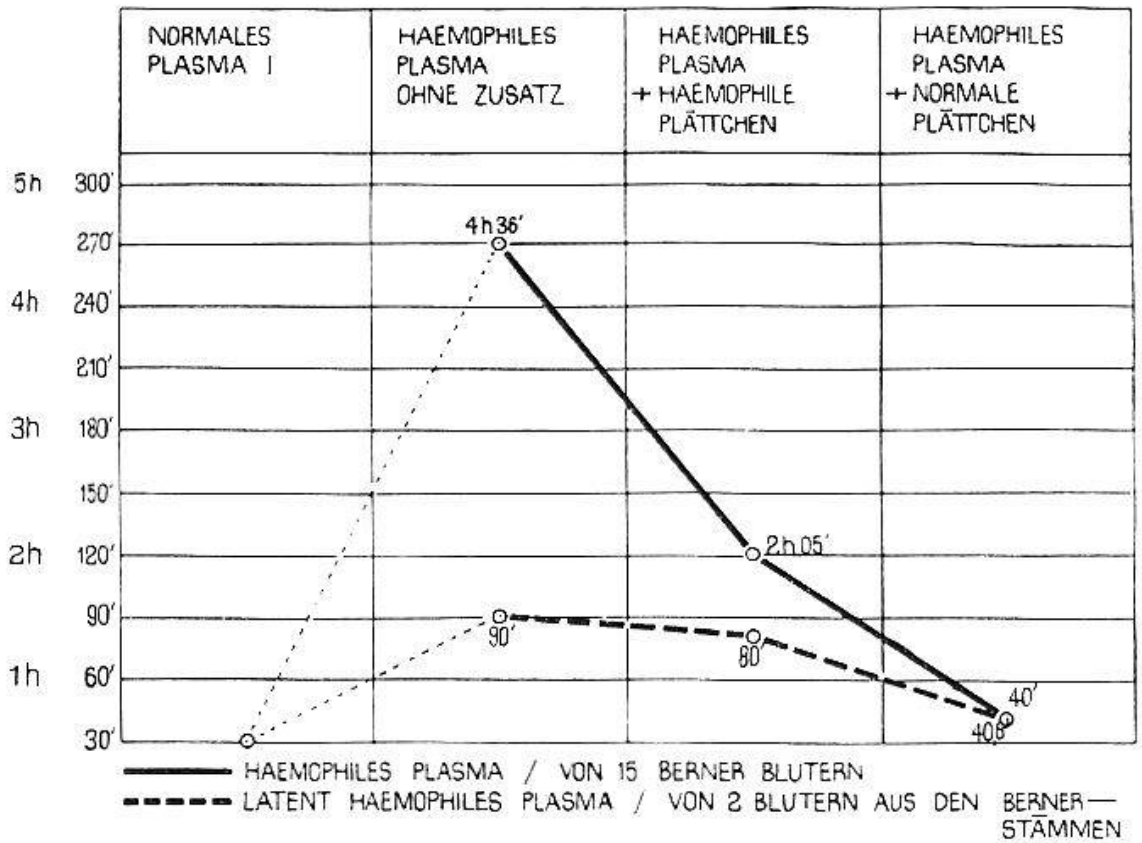

Durchschnittswerte aus 15 Bestimmungen.

Eine weitere Untersuchung, die wir erst seit zwei Jahren durchführen, ist die Bestimmung des Aufbaues und der Retraktion des hämophilen Fibringerinnsels.

Untersuchungstechnik: Zentrifugierung von hämophilem Citratblut (zu 18 cm³ Blut 2 cm³ 2,5 %iger Natrium-citricum-Lösung im Verhältnis 9:1) und Entnahme des plättchenhaltigen Plasma I. Zu 1 cm³ davon in schmalem Reagensgläschen 1 Tropfen Calcium chloratum 2 %, 9 Stunden stehen lassen. Resultat: Schleierförmiges Gerinnsel anstatt eines

normalen, gut retrahierten konischen mit zentralem, gut retrahiertem kleinstem Kerngerinnsel (Abb. 1).

Bei hämophilem Blut mit sehr stark verzögerter Gerinnungszeit kann die gleiche Untersuchung auch ohne Zusatz von Natrium citricum und ohne Recalcifizierung ausgeführt werden.

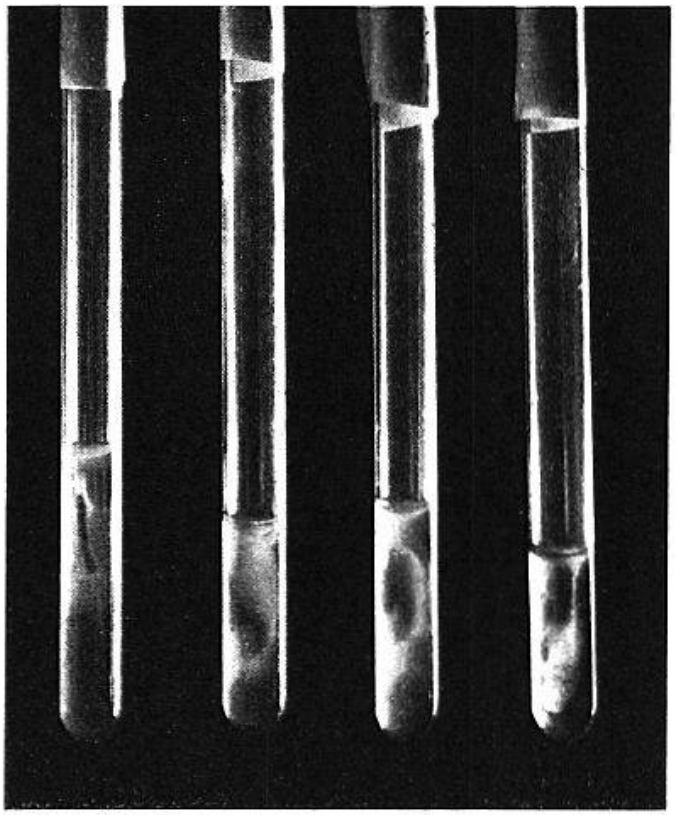

Abb. 1. Retrahiertes Gerinnsel von hämophilem Plasma I. Mangelhafter Aufbau und schleierhafter Fibrinausfall um ein kleinstes, retrahiertes Kerncoagulum. Folgen der fraktionierten Thrombinbildung.

Beide Untersuchungen lassen eine erhöhte Resistenz der hämophilen Plättchen annehmen, wodurch das Thromboplastin nur fraktioniert in ungenügenden Mengen abgegeben wird. Die Folgen davon: fraktionierte Thrombinbildung, infolgedessen fraktionierter Ausfall des Fibrins und fraktionierter Retraktionsvorgang. Diese Befunde konnten wir bis jetzt ausnahmslos bei jedem Bluter erheben.

Eine weitere Untersuchungsmethode sehr einfacher Art ist die Bestimmung der Retraktion im sogenannten Retraktilometer.

Untersuchungstechnik: Ein 1 cm³ enthaltendes Glasröhrchen, an beiden Enden offen, wird mit flüssigem Paraffin glatt gemacht und sodann am unteren Ende mit Gummipfropf mit Nadel armiert verschlossen und auf Kork- oder Wachsplättchen aufrecht gestellt. Beschickung mit 1 cm³ Blut, durch Venenpunktion entnommen, 24 Stunden abwarten und Herausnahme des retrahierten Vollblutgerinnsels: charakteristische Kolbenform gegenüber der konischen Form des Normalblutgerinnsels.

Erklärung: Infolge der sehr verzögerten Gerinnung senken sich die Erythrocyten vor Einsetzen der Gerinnung. Infolgedessen besteht die obere Hälfte aus erythrocytenfreiem Plasma I, was eine unbehinderte Vollretraktion ermöglicht, im Gegensatz zur unteren Hälfte, deren Retraktion durch den vermehrten Gehalt an Erythrocyten behindert wird.

Die Bestimmung des Prothrombinkonsumptionstestes im Serum nach Quick. Quick hat 1949 bei 22 Hämophilen nachgewiesen, daß der Pro-



Abb. 2. Normales Blut.



Abb. 3. Hämophiles Blut.

thrombinkonsumptionstest im Serum herabgesetzt ist, im Gegensatz zum Serum normaler Individuen, der indessen Variationen aufweist, so daß sich wiederholte Bestimmungen empfehlen. *Ferlin* und *Jürgens* bestätigten diese Befunde bei 5 Hämophilen, bei einem 6. dagegen nicht, da sich die Werte an der Grenze der Norm bewegten. *Ferlin* wies ihn auch bei 2 latent Hämophilen nach. Nebst der Bestimmung der Gerinnungszeit, die bei Hämophilen stets sehr stark verzögert ist, wird eine Bestimmung des Prothrombinkonsumptionstestes im Serum zur Differentialdiagnose mitverwendet werden können, doch ergibt sich die Diagnose Hämophilie in weitaus den meisten Fällen aus der Anamnese (hämophiler Stammbaum) und aus dem charakteristischen hämophilen Symptomkomplex.

Daß der Prothrombinkonsumptionstest im Serum nicht ein spezifisches Merkmal des hämophilen Blutes ist, ergibt sich ferner daraus, daß dieser positive Test auch bei anderen hämorrhagischen Diathesen erhoben wird. Nach *Quick* findet er sich auch bei der Thrombopenie und nach *Jürgens* bei den Blutern der konstitutionellen hereditären Thrombopathie vor (*v. Willebrandt*). *Koller* und Mitarb. wiesen ihn auch bei einer hämophilieähnlichen Thrombopathie nach. Ob dieser Test auch bei anderen Thrombopathien vorhanden ist, darüber konnten wir bisher keine Angaben im Schrifttum finden.

Ein positiver Prothrombinkonsumptionstest im Serum wurde auch bei den Konduktoren in hämophilen Stämmen nachgewiesen, so von *Ferlin*

bei 8 Konduktoren seines Bluterstammes, doch war der Ausfall der Reaktion nicht so eindeutig wie bei manifesten Blutern, und von *Giannico* bei 60 % seiner Konduktoren.

Dieser Test wurde von *Koller*, *Krüsi* und *Luchsinger* auch bei den Konduktoren der hämophilieähnlichen Diathese, die von ihnen beschrieben wurde, nachgewiesen.

Die Zahl der Bestimmungen des Prothrombinkonsumptionstestes im Serum ist jedoch noch zu klein, als daß dieser Test zur sicheren Erkennung der hämophilen Konduktoren verwertet werden könnte, auch stehen weitere Bestimmungen bei den Konduktoren andersartiger hereditärer hämorrhagischer Diathesen noch aus.

2. Die erblichen Bluterstämme

Unsere Zusammenstellung umfaßt 24 erbliche Bluterstämme, 3 große und 21 kleinere.

Unser Mitarbeiter *Pianta* revidierte die letzten Generationen des großen Bluterstammes von Tenna in vier Teilstämmen und *Neiger* diejenigen der Bluter von Wald in drei Teilstämmen. Wir selbst teilen den großen Stamm aus Lenk (Be.-Ra.) in zwei Teilstämme ein, in den legitimen und in den illegitimen (aus der Verbindung des Stammvaters mit der Schwester seiner Frau).

Die drei großen Stämme weisen 13 noch lebende Bluter und einen seit der letzten Stammesaufnahme verstorbenen auf, die kleineren 35, total 48 lebende Bluter.

Die Zahl der in den Generationen II, III, IV, V und X an Blutungen verstorbenen Bluter beträgt 80, wozu noch der seit der letzten Stammesaufnahme verstorbene hinzukommt: total 81 (s. Stammbäume im Anhang).

Erbgang: Der Erbgang in den Familien der lebenden Bluter und des seit der Stammesaufnahme verstorbenen ist in 73 % nach *Lossen* und in 27 % nach *Nasse*.

In den einzelnen Stämmen kann zuweilen der Erbgang wechseln: ist die Erbanlage in einer Generation nach *Nasse* vererbt, so kann die folgende Generation über die Konduktorschwester des Bluterenkels nach *Lossen* hämophilieren (Stamm Nr. 22), und umgekehrt über die Konduktortochter eines Bluters nach *Nasse* (Stamm Nr. 3, 2).

Der familiäre Krankheitstypus. Von einzelnen Autoren wird geltend gemacht, daß gewisse Bluterfamilien einen besonderen Krankheitstypus aufweisen, indem z. B. bei einem Stamme hauptsächlich die Schleim-

Tabelle 1
Die erblichen Bluterstämme

A. Die großen Stämme

Hauptstamm	Teilstamm	Lebende Bluter	Seit der Stammes-aufnahme verstorbene Bluter	Erbgang nach
1. Tenna, 1669				
	1. Gr. Joh. Martin (Safien)	1		Lossen
	Peter	1		Lossen
	Ni. Hans Peter	1		Lossen
	Ro. Marius (Rodels)	1		Lossen
	2. Ca. Balthasar (Valendas)	0		
	3. Ei. Luzius (Masein)	1		Lossen
	Bl. Johannes	1		Lossen
	4. Sch. Georges (Valendas)	1		Lossen
	Kö. Silvio (Sarmensdorf)	1		Lossen
2. Wald, ca. 1550				
	1. Sch.-St., Pf. Ernst	1		Lossen
	2. Ke.-Sch., Ob. Jakob	1		Lossen
	3. Ke.-Eg., Eg. Hans-Jakob	1		Lossen
3. Be.-Ra., 1875–1880				
	1. Wü. Toni, illegitimer Stamm (Thun)	1		Lossen
	2. Ma. Philippe, legitimer Stamm (Avenches)	1		Nasse
			Daniel 1	Nasse

B. Die kleineren Stämme

Hauptstamm	Teilstamm	Lebende Bluter	Seit der Stammes-aufnahme verstorbene Bluter	Erbgang nach
	Übertrag	13	1	
4. Ae.-Sch. (Strengelbach, Aarg.)		0		
5. Wy.-Le | Mo. Werner (Burgdorf)		1		Nasse
Le. Hans		1		Nasse
6. Lo.-Ry. (Eriswil, Bern)		0		
7. Ts.-Jo. (Rapperswil, Bern)		0		
8. Gl.-Na. | Gl. Hans (Unterbach, Bern)		1		Nasse
9. Th. | Fr. Willi (Teufenthal, Aargau)		1		Lossen
10. Wo. | Wo. Ernst (Rothrist, Aargau)		1		Lossen
	Übertrag	18	1	

Hauptstamm	Teilstamm	Lebende Bluter	Seit der Stammes-aufnahme verstorbene Bluter	Erbgang nach
	Übertrag	18	1	
11. Ru.-Pé. | Op. Georges (Hermance, Genf)		1		Lossen
Maurice		1		Lossen
12. Ti.-Og. | Pe. Michel (Cerniat, Waadt)		1		Lossen
Paul-André		1		Lossen
Fe. Edouard		1		Lossen
13. Du.-Su. | He. Peter (Basel-Stadt)		1		Lossen
We. Paul		1		Lossen
Du. August		1		Lossen
14. Ju.-Ge. (Derbel, Wallis)		0		
15. He.-Ma. | Ma. Alfred (Vuillens, Waadt) (65jährig)		1		Nasse
Charles (geb. 1874)		1		Nasse
16. Ze.-Cu. | Fr. Jean-Francois (Obergerlafingen, Solothurn)		1		Nasse
Luc		1		Nasse
17. Ma.-Go. | Ga. Armand (St-Croix, Waadt)		1		Lossen
18. Ob. (Niedergestelen, Wallis)		0		
19. Bu.-Ts. | Mo. Walter (Zug)		1		Lossen
20. St.-Be. | Me. Otto (Schleitheim, Schaffhausen)		1		Lossen
Walter		1		Lossen
Fr. Albert		1		Lossen
Br. Hermann-Heinrich		1		Lossen
21. Gü.-Eg. | Mu. Johannes (Mumpf, Aargau)		1		Lossen
22. Sch.-Lo. (Epauvillers, J.B.)				
	Vu. Eugène	1		Nasse
	Vu. Auguste	1		Nasse
	Wi. Otto	1		Nasse
	Do. Henri	1		Nasse
	Pé. Paul	1		Lossen
	Pé. René	1		Lossen
	Gi. Bernhard	1		Lossen
23. Po.-Po. (Soglio, Graubünden)				
	Gi. Arno	1		Lossen
	Gi. Mario	1		Lossen
	(Ne.) Jakob	1		Lossen
24. Ch.-Ch. | Ch. Marcel-Benoit (Corserey, Fribourg)		1		Lossen
		48	1	Lossen: 36 Nasse: 13

hautblutungen aus Nase, Mund, Magendarmtractus usw. das Krankheitsbild prägen, bei anderen hinwiederum die Blutungen nach Verletzungen, die Suffusionen und die Hämatome nach geringfügigen stumpfen Traumen, bei einem dritten die Blutergelenke, während bei anderen Blutergelenke nicht vorkommen u. a. m. Ein solches familiäres Überwiegen bestimmter Blutungserscheinungen bei einzelnen Familien oder Stämmen konnten wir bei unseren Bluterstämmen weder bei den erblichen noch bei den sporadischen konstatieren, mit Ausnahme der Blutergelenke, die bei 93% der sporadischen Bluter vorkommen, während sie bei 7% fehlen.

Die Schwere des Krankheitsbildes kann demgegenüber bei einzelnen Bluterfamilien besonders ausgeprägt sein, während bei anderen das klinische Symptombild leichter sein kann. So starben im Berner Bluterstamm Nr. 6 13 von 14 Blutern einer einzigen Generation an Verblutungen, bei einem weiteren Stamm (Nr. 7) 5 von 6 Brüdern usw., während bei anderen die Blutungserscheinungen im allgemeinen gelinder verlaufen; aber auch hier finden sich Verblutungstodesfälle vor, so z. B. im Graubündner Stamm Nr. 23, bei welchem von 4 Blutern einer Generation ein Hämophiler im ersten Dezennium gestorben ist, während bei den übrigen die Blutungserscheinungen leichterer Art sind. Nachblutungen bei Verletzungen bei diesem Stamm und Schleimhautblutungen sind selten, während die Gelenkblutungen überwiegen.

Das hämophile Krankheitsbild bei den einzelnen Blutern kann sehr wechselnd sein. Leichte bis mittelschwere Fälle kommen nebst schweren bis äußerst schweren vor. So haben wir seit mehreren Jahren einen Schulknaben mit einem leichten Krankheitsbild in Kontrolle, der an nicht häufig auftretenden leichten Suffusionen und von Zeit zu Zeit an Gelenkschwellungen leidet, die nach Kurzwellenbehandlung ziemlich rasch abklingen. Verletzungsblutungen weist er keine auf, desgleichen keine Blutungen aus dem Magendarmtractus und keine Hämaturien. Demgegenüber wies ein zweiter Schüler, den wir seit mehreren Jahren kontrollierten, ein äußerst schweres Krankheitsbild auf und war eigentlich nie frei von irgendwelchen Blutungserscheinungen. Er hatte, mit Ausnahme von Hirnblutungen, eigentlich alle bei einem Hämophilen möglichen Blutungserscheinungen aufgewiesen und sich mehrmals beinahe ausgeblutet infolge Hämaturie, Epistaxis und Blutung aus dem Magendarmtractus. Einmal machte er eine Hämatomyelie mit Paraplegie beider unteren Extremitäten und Lähmung des Blasen- und des Mastdarmsphincters mehrere Monate lang andauernd durch. Er litt ferner an häufig sich einstellenden Gingivablutungen, an Suffusionen und Hämatomen und wurde uns einmal wegen angeblicher Perforations-

Tabelle 2
Die sporadischen Stämme

Stamm	Lebende Bluter	Seit Stammesaufnahme gestorben		Früher gestorben in gleicher Geschwisterreihe	
1. Ar. Paul (Gurbrü, Bern)	1				
Werner	1				
2. Mi. Jean (Rovray, Waadt)	1			Henri	1
Marcel	1			Edmond	1
3. Im. Walter (Solothurn)	1			Bruno	1
				Karl	1
4. Sch. Max (Lütisburg, St. Gallen)	1				
5. Jo. Ernst (Scharnachthal, Bern)	1				
6. Za. Fritz (Mülchi, Bern)	1				
7. Bl. Marcel (Rüderswil, Bern)	1			Pierre	1
8. Fa. François (Onnens, Fribourg)	1				
Gabriel	1			Conrad	1
9. Sch. Noerch (Schitomir, Ukraine)	1				
10. Hö. Richard (Splügen, aus dem Elsaß)	1				
11. J. (Bern)		Paul	1		
12. Le. Armin (Wynau)	1				
13. Rü. (Lengnau, Bern)	1	Kurt	1		
14. Sch. Alfred (Bümpliz/Bern)	1				
15. St. Hans (Herzogenbuchsee)	1				
16. Zu. Charles (Zürich)	1				
17. Me. Konrad (Blauen, Bern)	1				
18. Ba. Hans (Zürich)	1				
19. Du. Willy (Yverdon, Waadt)	1				
20. Fe. (Stäfa, Zürich)		Hans	1		
21. Ge. (Zürich)		René	1		
22. Ha. Kurt (Oberdorf-Maur, Zürich)	1				
23. He. Gilbert (Genf)	1				
24. Jo. Valentin (Zürich)	1				
25. Kü. (Thunstetten, Bern)		Gerhard	1		
26. Mo. (St-Triphon, Waadt)		Alfred	1		
27. Mü. Karl (Romanshorn)	1				
28. Re. Charles (Bern)	1				
29. St. Kurt (Zürich)	1				
30. Li. (Herzogenbuchsee)				Ernst	1
				Paul	1
				Willi	1
				Max	1
31. Ba. Mario (Brissago)	1				
Dante	1				
32. Ha. (Winterthur)		Caspar	1		
33. Zü. (Sursee)		Moritz	1		
34. Sch. Ulrich (Burgdorf, Bern)	1				
35. Fr. Peter (Maladers)	1				
36. Je. Hans-Peter (Landquart)	1				
	31		8		10

peritonitis zur Operation eingeliefert, es lag aber eine schwere intraperitonäale Blutung vor, die konservativ behandelt werden konnte. Des weiteren litt der Knabe an immer wieder recidivierenden Gelenkblutungen, schließlich starb er infolge einer unstillbaren schweren Blutung aus dem untersten Darmabschnitt. Ein anderer Fall aus dem sporadischen Stamm Nr. 21 hat im Laufe der Zeit fast alle bekannten hämophilen Blutungserscheinungen durchgemacht. Wir wurden in einem Spital wegen infizierter Fistel nach Perforation eines großen Hämatoms eines Oberschenkels mit phlegmonöser Entzündung konsultiert. In der Folge blutete es aus einer Nekrose am Unterschenkel, durch Gipsdruck entstanden, beinahe unstillbar. Bei diesem Patienten waren fast sämtliche Gelenke im regressiven Stadium versteift, so daß der Patient fast unbeweglich und hilflos im Bett liegen mußte. Die Hämatomfistel kam nach langer Zeit zur Heilung, doch ging der Bluter später an einer Hirnblutung zugrunde.

Zur Frage des Zyklus der hämophilen Manifestationen. Bei einzelnen Blutern macht sich ein Zyklus des Auftretens der hämophilen Blutungserscheinungen geltend. Zeiten von Verschontbleiben wechseln mit solchen von häufigem Auftreten derselben ab, doch läßt sich nicht eine regelmäßige Reihenfolge solcher Zeitabschnitte unterscheiden. Einzelne Bluter geben an, daß namentlich die Blutergelenke im Frühling häufiger auftreten als zur Winterszeit. Bei vielen Blutern jedoch lassen sich solche Zeitabschnitte nicht nachweisen.

3. Die sporadischen Bluterstämme

Von uns und unsern Mitarbeitern konnten bisher 36 sporadische Bluterstämme in der Schweiz aufgefunden und bearbeitet werden. Es ist jedoch nicht ausgeschlossen, daß weitere Stämme nicht zu unserer Kenntnis gelangt sind, so daß erst im Verlauf der Jahre unsere Liste vervollständigt werden kann. Kurz vor Abschluß der Drucklegung sind uns weitere drei Stämme zur Kenntnis gelangt, die nicht mehr in Berücksichtigung gezogen werden konnten. So wurde uns beim Abschlusse dieser Monographie ein weiterer «Bluter» gemeldet, bei dem die Diagnose Hämophilie noch geprüft werden muß.

Es geht aus Tabelle 2 hervor, daß von 49 Blutern 31 noch leben, während 18 verstorben sind, wovon 8 erst seit der Stammesaufnahme von 1947/50.

Tabelle 3 orientiert uns über die Anzahl der Bluter einer Geschwisterreihe.

Bei den meisten Stämmen (29) kommt jeweils nur ein Bluter in einer Geschwisterreihe vor, bei drei Stämmen 2 Blutersöhne, bei zwei Stämmen deren 3 und bei weiteren zwei Stämmen je 4. Ein amerikanischer

Tabelle 3
Anzahl der Bluter in den Geschwisterreihen

Anzahl der Bluter der gleichen Geschwisterreihe in den einzelnen Stämmen	Anzahl der Stämme	Lebende Bluter	Verstorbene	Total der Bluter
1 Bluter	29	21	8	29
2 Bluter	3	5	1	6
3 Bluter	2	3	3	6
4 Bluter	2	2	6	8
	36	31	18	49

Autor (*Boggs*) beschreibt einen sporadischen Stamm mit 6 Blutersöhnen zugleich.

Wie bei den erblichen Stämmen konnten wir auch das Verhalten der Konduktoren kontrollieren. Von 36 Konduktoren wiesen 21 (58 %) anamnestisch keine Blutungstendenz auf, bei 15 (42 %) war sie vorhanden. Bei 17 daraufhin untersuchten Konduktoren wiesen 9 eine verlängerte Gerinnungszeit auf, 8 normale Werte. Bei zwei Stämmen wies auch die Konduktorgroßmutter eine Blutungstendenz auf. Im Abschnitt über die Blutungstendenz der Konduktoren wird auf diese Verhältnisse weiter eingetreten werden (s. S. 321).

Es geht aus den Krankengeschichten hervor, daß der sporadische Bluter in klinischer Hinsicht sich in nichts vom hereditären unterscheidet. Es finden sich Bluter mit ganz schweren Blutungserscheinungen, die zum Exitus geführt haben, aber auch solche mit leichterem Symptomkomplex, so daß man auch hier abgestufte individuelle Krankheitstypen unterscheiden kann. Auch bei den sporadischen wird ein Zyklus der Blutungserscheinungen, wie bei den erblichen in einzelnen Fällen, angegeben: Zeitabschnitte des Verschontbleibens wechseln mit solchen von gehäuftem Auftreten ab.

93% der sporadischen Bluter unserer Statistik weisen Blutergelenke auf.

Über den Begriff der sporadischen Hämophilie: Der bis vor einigen Jahrzehnten gültige Begriff der sporadischen Hämophilie, daß ein einzelner Bluter in einem Stamm auftritt, bei welchem bisher keine Stammesangehörigen mit hämophilen Blutungserscheinungen vorkamen, bedarf einer Erweiterung, da mehrere Autoren (*Bulloch*, *Fildes*, *Boggs*, *Schlössmann*, *Fonio*, *Fonio* und *Passet*) nachweisen konnten, daß mehrere Fälle erstmaliger Hämophilie gleichzeitig in einer Geschwisterreihe auftreten (nach *Fonio* bis 4, nach *Boggs* bis 6), und man ferner bei einer Anzahl der Konduktoren eine Blutungstendenz feststellen konnte, in zwei Fällen unserer Stämme zugleich bei den Großmüttern.

Zum engeren Begriff der sporadischen Hämophilie gehört auch der Nachweis, daß eine weitere Erbübertragung auf spätere Generationen ausbleibt und somit die Hämophilie mit dem Tode des sporadisch Hämophilen im Stamme auslöscht. Indessen wird dieser Nachweis erst in einigen Jahrzehnten möglich sein. Es ist nicht ausgeschlossen, daß das Auftreten mehrerer Blutersöhne in der gleichen Geschwisterreihe den Anfang eines erblichen Stammes abgibt, wie dies bei zwei erblichen Bluterstämmen unserer Zusammenstellung zutrifft: bei Stamm Nr. 4 mit 3 Blutersöhnen der III. Generation und einer Konduktorschwester mit 2 Blutersöhnen und beim Stamm Nr. 23 mit 3 Blutersöhnen der II. Generation und 2 Konduktorschwestern mit je 2 Blutersöhnen der III. Generation.

Über die Ätiologie der sporadischen Hämophilie: Die erweiterte Fassung des Begriffes der sporadischen Hämophilie läßt bei der Beurteilung ihres ersten Auftretens den Forscher mehrere Fragen stellen:

1. Handelt es sich um eine erstmalige Neuentstehung des Leidens in einem Stammbaume, um eine idiokinetische Mutation?

2. Bei wem wird die hämophile Bluteranlage zuerst manifest, beim Blutersohn oder bei der Konduktormutter?

3. Oder handelt es sich nicht vielmehr um eine durch Generationen hindurch latent weitergegebene hämophile Erbanlage, die plötzlich bei einem dazu besonders disponierten Individuum klinisch offenbar wird?

Bei 17 unserer Stämme mit nur einem Blutersohn und je einem Konduktor *ohne* nachweisbare Blutungstendenz könnte eine idiokinetische Mutation beim einzelnen Blutersohn angenommen werden. Bei den übrigen 12 Stämmen mit nur einem Blutersohn und je einem Konduktor *mit* Blutungstendenz dagegen ist die Annahme einer idiokinetischen Mutation beim Blutersohn allein nicht sehr wahrscheinlich, unseres Erachtens dürfte vielmehr der Konduktor davon befallen sein mit Übertragung der hämophilen Erbanlageänderung auf den Sohn.

Diese Annahme trifft ganz besonders bei den Stämmen mit mehreren Blutersöhnen der gleichen Geschwisterreihe zu, denn es ist nicht anzunehmen, daß eine idiokinetische Mutation explosionsartig mehrere Blutersöhne zugleich getroffen haben sollte. Viel wahrscheinlicher ist die Annahme, daß die Mutation den Konduktor befallen hat, der dann die Erbänderung auf die Söhne übertragen hat. Allerdings weisen dabei nur zwei Konduktoren eine Blutungstendenz auf, bei zwei anderen kann sie nicht nachgewiesen werden.

Die Annahme einer latenten hämophilen Erbanlage, die von Generation zu Generation weiter vererbt wird, ohne klinisch manifeste hämophile

Symptomenkomplexe zu bedingen, dürfte auch zur Erklärung des erstmaligen Manifestwerdens der Hämophilie herangezogen werden. Es ist dem Hämophilieforscher bekannt, daß bei den erblichen Bluterstämmen das klinisch Manifestwerden der hämophilen Erbanlage eine oder mehrere Generationen überspringen kann. Dies ist der Fall bei den Stämmen Nr. 3,2 und Nr. 19 mit Überspringen einer Generation und im ersten Teilstamm (A. H./U. B., 1739) des Tennaer Stammbaumes mit Überspringen von 5 Generationen bei Vorkommen von Konduktoren mit Blutungstendenz.

Der Nachweis, daß nebst der Konduktormutter auch die Konduktorgroßmutter eine Blutungstendenz aufweisen kann (Stämme Nr. 13, 15, 30, s. S. 389), spricht auch für die Annahme einer Weitervererbung einer latenten hämophilen Erbanlage durch die Konduktoren.

Der weitere Nachweis von 2 Latentblutern im erblichen Bluterstamm Nr. 5 spricht ebenfalls für die Annahme einer Weitervererbung einer latenten hämophilen Erbanlage ohne klinisch manifeste hämophile Erscheinungen in den sporadischen Bluterstämmen. 2 Brüder eines Bluters wiesen eine Gerinnungszeit von 1 Stunde 30 Minuten auf gegenüber 5 Stunden beim Bluterbruder (normal 30 Minuten nach *Fonio*) sowie eine Insuffizienz ihrer Blutplättchen gegenüber ihrem Plasma im Vergleich mit Normalplättchen (unbedeutende Verkürzung der Gerinnungszeit des Plasmas von bloß 10 Minuten gegenüber 44 Minuten bei Normalplättchenzusatz, s. Tab. 1). Der Bluterbruder wies den charakteristischen hämophilen Symptomkomplex auf, während die zwei Latentbluter nie an irgendwelchen Blutungserscheinungen litten, das Verhalten der Gerinnung jedoch die charakteristischen hämophilen Merkmale zeigte, wenn auch in leicht verminderter Art. Zur Zeit dieser Untersuchungen war die Bestimmung des Prothrombinkonsumptionstestes im Serum nach *Quick* noch nicht beschrieben (1937), so daß diese Kontrolle aussteht. Möglicherweise hätte sie weitere Anhaltspunkte für die Annahme ihres latenten Verhaltens gezeitigt. So konnte *Ferlin* bei zwei Latentblutern seines Bluterstammes diesen positiven Test nachweisen, so daß es nicht ausgeschlossen erscheint, daß durch diese Testbestimmung die latente Erbanlage nachgewiesen werden kann. Es wird die Aufgabe des Hämophilieforschers sein diese Testuntersuchungen auf alle Angehörigen eines Bluterstammes, insbesondere der weiblichen Individuen, weiter auszudehnen. Bei positivem Ausfall dürfte man an die Lösung der Frage einer Weitervererbung einer latenten hämophilen Erbanlage durch hämophiliefreie Generationen eines Bluterstammes näher herangerückt sein und möglicherweise die Ätiologie der sporadischen Hämophilie aufklären.

4. Zusammenstellung der lebenden Bluter und der in den letzten Generationen Verstorbenen

1. *Erbliche Stämme* (24)

Lebende Bluter zur Zeit der Stammesaufnahme (1950)		49
Seither verstorben	1	
Heute noch lebend		48
Gestorben in den letzten Generationen	80	
Total Bluter		129

2. *Sporadische Stämme* (36)

Lebende Bluter zur Zeit der Stammesaufnahme		39
Seither verstorben	8	
Heute noch lebend		31
Früher verstorbene Bluter der gleichen Geschwisterreihe	10	
Total Bluter		49

3. *Zusammenfassung aller Stämme*

	Stämme	Lebende Bluter	Verstorbene Bluter	Total der Bluter
1. Erbliche Stämme	24	48	81	129
2. Sporadische Stämme	36	31	18	49
3. Beide Stämme zusammengefaßt	60	79	99	178

5. Die latente Hämophilie

Im Abschnitt über die Ätiologie der sporadischen Hämophilie wird die Möglichkeit der Vererbung einer latenten Erbanlage erörtert, die ohne klinisch wahrnehmbare hämophile Symptome von Generation zu Generation weiter vererbt wird, bis sie plötzlich bei einem männlichen Individuum zu erhöhter Durchschlagskraft gelangt und zu den charakteristischen klinischen Manifestationen der Hämophilie führt. Es wird ferner auch die Möglichkeit zugegeben, daß die hämophile Erbanlage zuerst beim Konduktor sich kundgibt, der sie dann auf den Blutersohn oder auf mehrere Blutersöhne zugleich überträgt. Diese Annahme dürfte zutreffen bei Konduktoren eines sporadischen Stammes mit Blutungsneigung und ganz besonders dann, wenn in einer Geschwisterreihe mehrere Söhne zugleich den hämophilen Symptomkomplex aufweisen. Daß ferner die hämophile Erbanlage mehrere Generationen eines erblichen Bluterstammes überspringen kann, ohne zu manifesten Blutungserscheinungen zu führen, haben wir auf S. 319 dargestellt. Das Vorkommen einer latenten Hämophilie haben wir schon im Jahre 1937 bei zwei Brüdern eines Bluters des Stammes Nr. 5 festgestellt, die ohne klinisch wahrnehmbare Blutungserscheinungen das charakteristische hämophile Verhalten des Gerinnungsbildes aufwiesen, wenn auch in leicht erniedrigtem Maße.

So betrug die Gerinnungszeit bei beiden Brüdern 1 Stunde 30 Minuten (normale Werte bis 30 Minuten) bei ihrem Bluterbruder 5 Stunden. Die funktionelle Thrombocytenprüfung (Untersuchungsmethode s. S. 307) ergab, gegenüber hämophilem Plasma geprüft, eine ungenügende Beschleunigung seiner Gerinnungszeit (1 Stunde 20 Minuten), während normale Thrombocyten die Gerinnungszeit des hämophilen Plasmas (1 Stunde 30 Minuten) auf 46 Minuten verkürzten. Die Bestimmung des Prothrombinkonsumptionstestes im Serum nach *Quick* war zur Zeit dieser Untersuchungen noch nicht beschrieben, so daß eine Bestätigung dieser Befunde durch diese Testmethode noch aussteht. Indessen konnte *Ferlin*, wie bereits erwähnt, diesen Test bei zwei Latentblutern nachweisen.

Für das Vorhandensein einer latenten hämophilen Erbanlage dürfte weiter der Nachweis einer verlängerten Gerinnungszeit bei Konduktoren sprechen mit Blutungstendenz in den sporadischen Stämmen Nr. 13, 14, 15, 17, 20, 23, 25, 28, 30, 34 (s. S. 324).

Unseres Erachtens besteht die Annahme der latenten hämophilen Erbanlage zu Recht; weiteren Untersuchungsreihen, insbesondere vermittels des Prothrombinkonsumptionstestes im Serum, wird die endgültige Bestätigung ihres Vorhandenseins in den bluterfreien Generationen eines erblichen Bluterstammes vorbehalten sein.

6. Über die Blutungstendenz der Konduktoren

Man hat bis vor einigen Jahrzehnten angenommen, daß beim Konduktor das mit der hämophilen Erbanlage gekoppelte Chromosom (X^1) infolge Überdeckung durch die gesunde Anlage des X-Chromosoms nicht zur Wirkung kommt, so daß die hämophile Erbanlage beim weiblichen Individuum klinisch nicht in Erscheinung treten kann.

Indessen haben mehrere Hämophilieforscher, wie *Schlössmann*, *Fonio* u. a. bei einigen der Konduktoren ihrer Bluterstämme eine ausgesprochene Blutungstendenz nachweisen können: *Schlössmann* bei 16 von 34 und *Fonio* bei 6 von 15 Konduktoren. Als Blutungserscheinungen fanden sich in wechselnder Intensität und in wechselndem Vorkommen gesteigerte Menstruations- und Entbindungsblutungen, erhöhte Blutungsbereitschaft aus Nase und Zahnfleisch, besonders während der Entwicklungsjahre, Hautsuffusionen bei geringen stumpfen Traumen, Nachblutungen nach Zahnextraktionen, verlängerte Nachblutungen nach Verletzungen, abnorm profuse uterine Blutungen u. a. meistens einzeln vorkommende Symptome. Kein einziger dieser Konduktoren mit erhöhter Blutungstendenz wies aber den charakteristischen Vollsymptomenkom-

plex des hämophilen männlichen Individuums auf, insbesondere keine Blutergelenke, die sich bei 76 % unserer Hämophilen vorfinden (s. S. 338). Diese einzeln auftretenden Blutungserscheinungen stellen sich bei diesen Konduktoren nicht regelmäßig und gehäuft ein, sondern nur von Zeit zu Zeit und gefährden den Konduktor in der Regel nicht.

Wir haben sodann bei unserer neuen Zusammenstellung das Vorkommen einer Blutungstendenz auch bei den 79 Konduktoren kontrolliert und dieses Symptom bei 32 % nachgewiesen, während es bei 68 % fehlte. Es fällt jedoch auf, daß die Blutungstendenz bei den Konduktoren der sporadischen Stämme häufiger vorkommt als bei den erblichen, wo sie nur bei 23 % vorkommt im Gegensatz zu den sporadischen bei 42 %, also beinahe bei der Hälfte der Konduktoren (s. S. 326).

Es könnte dieses Verhalten darauf zurückgeführt werden, daß es sich bei der sporadischen Hämophilie um eine Weitervererbung einer latenten

Tabelle 4

Die Blutungstendenzen der Konduktoren in den erblichen und in den sporadischen Bluterstämmen

I. Erbliche Bluterstämme

Stammnummer	Konduktor ohne Blutungstendenz	Konduktor mit Blutungstendenz, anamnestisch festgestellt	Verhalten der Gerinnungszeit (Min.) (normal nach *Fonio* bis 30 Min.)	
1. Tenna				
1) a		Barbara †		
b		Ursula †		
c	Anna		23	
d		Ursula	30	45
2)		Barbara	26	33
3) a	Menga			
b	,,			
c	Anna			
4) a	†			
b	Margrit			
2. Wald				
a	Emma			
b	Seline			
c	Lydia			
3.				
1) a	Emma			
b	Marie			
	9	4		

Stammnummer	Konduktor ohne Blutungstendenz	Konduktor mit Blutungstendenz, anamnestisch festgestellt	Verhalten der Gerinnungszeit (Min.) (normal nach *Fonio* bis 30 Min.)
Übertrag	9	4	
4.	Martha Elise		
5.	Marie Mina		
6.		Lisette Elisabeth	
7.	?	?	
8.	Katharina		
9.	Celina Rosa		
10.	Albertine		
11.	Etienne Marie Felicie		
12.	Hélène Alice		
13.	Marie	Hélène	
14.	Oliva	Theresia	
15.	Julie		
16.		Yvonne	
17.	Alice Julie		
18.	Marie		
19.	?	?	
20.	Anna Bertha Hermine		
21.	Martha		
22. (nach *Ferlin*)	?	?	
23.	Alma	Marie	
24.	Adèle		
	34	10	

Zusammenfassung

Konduktoren ohne Blutungstendenz	34	= 77%
Konduktoren mit Blutungstendenz	10	= 23%
Untersucht	44	

Tabelle 5

II. Sporadische Bluterstämme

Stammnummer	Konduktor ohne Blutungstendenz	Konduktor mit Blutungstendenz	Verhalten der Gerinnungszeit (Min.)	
1.	Rosa			
2.	Clémence			
3.	Bertha			
4.	Lisette			
5.		Frieda		
6.		Rosa		
7.	Marie			
8.		Géma		
9.		Nechama		
10.	Emma			
11.	Marie		26	28
12.		Hulda	27	29 (0)
13.		Trudi	*34*	*36*
14.		Helene	*85*	
15.		Klara	*84*	
16.	Marthe			
17.		Julia	*42*	*54*
18.	Amalia		18	22
19.	Joséphine			
20.		Ida	32	40
21.	Emma		27	29
22.	Louise		19	23
23.		Anni	*32*	*35*
24.	Therese			
25.		Elsa	*58*	*62*
26.	Marguerite		20	25
27.	Elisa		24	32
28.		Berta	*51*	*59*
29.	Lina		25	27
30.		Berta	45	55
31.	Theresa			
32.	Anna			
33.	Hedwig			
34.		Elisabeth	32	34
35.	Maria			
36.	Paula			
	21	15		

Konduktoren ohne Blutungstendenz 21 = 58%
Konduktoren mit Blutungstendenz 15 = 42%
Untersuchte 36

Verhalten der Gerinnungszeit

Mit verlängerter Gerinnungszeit 10
Mit normaler Gerinnungszeit 7
Untersuchte 17

Erbanlage (s. S. 318) durch Generationen hindurch handeln kann, die bei den Müttern von erstmals auftretenden sporadischen Blutersöhnen auch erstmals klinisch verstärkt zum Ausdruck kommt. Für diese Annahme spricht auch das Vorkommen der Blutungstendenz bei den Konduktorgroßmüttern und in einem Fall bei der Urgroßmutter zugleich. So litt der Konduktor des Stammes Nr. 13 an langandauerndem Nasenbluten, die Großmutter oft an Hautsuffusionen und starb an einer Uterusblutung. Die Urgroßmutter starb ebenfalls an einer Uterusblutung. Wenn sich auch die Ursache der Blutung nicht mehr nachweisen ließ, so ist doch die Blutungstendenz der Großmutter und der Urgroßmutter recht auffällig. Beim Stamm Nr. 30 litt der Konduktor an starken Nachblutungen nach Zahnextraktionen, die Großmutter wies charakteristische hämophile Blutungserscheinungen auf, wie Hautblutungen und Hämatome, verlängerte Blutungen nach geringen Verletzungen, Nachblutungen nach Zahnextraktionen und häufiges, starkes Nasenbluten. Beim Stamm Nr. 15 wiesen sowohl der Konduktor als die Großmutter eine stark verlängerte Gerinnungszeit auf: 1 Stunde und 25 Minuten bzw. 45 Minuten als Merkmal der Blutungstendenz.

Das Vorkommen der Blutungstendenz sowohl beim Konduktor als bei der Großmutter weist auf die Vererbung einer latenten hämophilen Erbanlage hin.

Zur Feststellung der Blutungstendenz der Konduktoren

Es geht aus unserer Statistik hervor, daß die Blutungstendenz anamnestisch bei 32 % der Konduktoren gesamthaft, während sie bei den sporadischen Stämmen allein bei 42 % nachgewiesen werden kann. Für die Erfassung der Blutungstendenz bieten jedoch anamnestische Erhebungen keine genügend sicheren Anhaltspunkte. Man hat daher die Untersuchung der Gerinnungsfaktoren zur Bestimmung der Blutungstendenz herangezogen. Die *Bestimmung der Gerinnungszeit* führten wir nach unserer Methode bei 17 sporadischen Konduktoren aus, bei 6 ohne und bei 11 mit Blutungstendenz. Bei den Konduktoren ohne Blutungstendenz fanden sich bei 6 normale Werte (normaler Wert bis 30 Minuten). Von den 11 Fällen mit Blutungstendenz wies 1 Konduktorin normale, die übrigen verlängerte Werte auf (34 Minuten bis 1 Stunde 35 Minuten). Es geht daraus hervor, daß bei anamnestisch erhobener Blutungstendenz in den meisten Fällen die Gerinnungszeit verlängert ist. Diese übereinstimmenden Befunde lassen den Wert der Gerinnungszeitbestimmung für den Nachweis der Blutungstendenz erkennen, doch sind weitere Reihenuntersuchungen zu einem endgültigen Urteil notwendig. Ein

Tabelle 6

		Konduktoren ohne Blutungstendenz	Konduktoren mit Blutungstendenz	Untersuchte Konduktoren
Erbliche Stämme	24	33 (77%)	10 (23%)	43
Sporadische Stämme	36	21 (58%)	15 (42%)	36
Zusammengefaßt	60	54 (68%)	25 (32%)	79

besseres Kriterium bietet nach den bisherigen Erfahrungen die Bestimmung des *Prothrombinkonsumptionstestes* im Serum nach *Quick*, wie im Abschnitt über die Blutuntersuchung des Hämophilen (s. S. 310ff.) ausgeführt wurde. *Giannico* fand einen positiven Test in 60 % seiner untersuchten Konduktoren, *Jürgens* und *Ferlin* bei 8 ihrer Fälle, deren Werte jedoch nach persönlicher Mitteilung von *Ferlin* nicht so pathologisch wie bei den Blutern selbst sind. Doch wiesen *Koller*, *Krüsi* und *Luchsinger* diesen positiven Test auch bei den Konduktoren einer hämophilieähnlichen hereditären hämorrhagischen Diathese nach, so daß ein positiver Prothrombinkonsumptionstest im Serum nicht als spezifisch für die hämophilen Konduktoren erachtet werden kann. Wir haben ausgeführt (s. S. 310), daß nicht nur der Hämophile, sondern auch die Bluter der konstitutionellen Thrombopathie nach *v. Willebrand-Jürgens* sowie diejenigen einer hereditären hämophilieähnlichen Thrombopathie (*Koller*, *Krüsi*, *Luchsinger*) und schließlich die an Thrombocytopenie Erkrankten (*Quick*) einen positiven Test aufweisen können, so daß der Prothrombinkonsumptionstest im Serum für den hämophilen Bluter nicht als spezifisch aufzufassen ist. Dieser Test wird aber trotzdem zur Erfassung der Blutungstendenz von Konduktoren eines hämophilen Bluterstammes wertvolle Dienste leisten, doch werden auch hier weitere Reihenuntersuchungen abgewartet werden müssen.

7. Zur Frage des Vorkommens einer weiblichen Hämophilie

In der gesamten Weltliteratur finden sich bloß zwei Fälle weiblicher Mitglieder von Bluterstämmen mit dem Symptomkomplex der männlichen Hämophilie vor und 1 Fall, der sich an einer geringfügigen Verletzung verblutete. Wir wollen den letzteren vorausnehmen: Ein 3jähriges Mädchen aus dem großen Bluterstamm Nr. 6 soll sich aus einer kleinen Fingerverletzung verblutet haben. Ein Arzt wurde nicht zugezogen, es konnte anamnestisch auch nicht festgestellt werden, ob andere Blutungssymptome vorbestanden hatten, so daß dieser Fall

nicht mit Sicherheit als eine weibliche Hämophilie betrachtet werden kann. Indessen läßt die Abstammung aus einer echten hämophilen Familie darauf schließen, daß es sich mit großer Wahrscheinlichkeit doch um eine hämophile Blutung gehandelt hat. Drei Onkel mütterlicherseits waren Bluter, wovon zwei an hämophilen Blutungen gestorben sind. Ein Bruder der Großmutter war Bluter und vier Schwestern Konduktoren mit Blutersöhnen; ein Vetter ist an Verblutung gestorben, eine Schwester der Mutter ist Konduktorin mit zwei Blutersöhnen.

Zu den 2 Fällen mit hämophilem Symptomkomplex gehört der 1930 von *Schultz* beschriebene: Das weibliche Mitglied stammt aus einem charakteristischen hämophilen Stamm. Ein Bruder der Mutter war Bluter, eine Schwester Konduktor mit 5 Blutersöhnen, wovon 3 gestorben sind. Seit dem 7. Lebensjahre bestanden Blutungen aus der Gingiva und Hautsuffusionen. Einmal stellte sich eine heftige Nierenblutung ein, später eine 8 Tage lang andauernde Nachblutung nach Zahnextraktion; es bestanden die Erscheinungen der Blutergelenke an den Knien und Ellbogen, die teilweise versteift waren. Bei der Aufnahme ins Spital blutete es unstillbar aus der Alveole eines unteren Molaren, am rechten Oberarm bestanden zahlreiche blutunterlaufene Stellen, das linke Knie war unförmig geschwellt, teilweise versteift. 1921 Ehe mit einem gesunden Mann, 1922 Geburt in der Frauenklinik Episiotomie und Forceps, schwere Blutung intra partum, hernach starke Hämatome an den Labien, hochgradige Anämie (Hämoglobin 25 %, Erythrocyten 1 300 000). Wegen Verdachts auf intraabdominale Blutung Laparotomie: keine Blutung im Abdomen. Exitus an Kreislaufschwäche. Eine Sektion wurde nicht ausgeführt; keine Bestimmung der Gerinnungszeit und der Thrombocytenzahl. Obwohl keine Blutuntersuchungen vorliegen, besteht die Diagnose Hämophilie zu Recht, da die Bluterin einem charakteristisch hämophilen Stammbaum entstammt. 5 Söhne der Konduktorschwester der Mutter der Bluterin wiesen den hämophilen Typus der Blutungserscheinungen auf, bei 2 davon, die mehrmals klinisch untersucht wurden, bestand hochgradige Verzögerung der Gerinnungszeit neben normalen Plättchenzahlen, ein Bruder der Konduktormutter war ein sicherer Bluter. Obwohl die hereditäre konstitutionelle Thrombopathie (*v. Willebrand-Jürgens*) ebenfalls einen hämophilieähnlichen Symptomkomplex aufweisen kann, nebst Blutergelenken, die allerdings sehr selten vorkommen, kommt sie hier differentialdiagnostisch nicht in Betracht, einerseits in Anbetracht der normalen Gerinnungszeit ihrer Bluter und anderseits infolge der dominanten Erbregel gegenüber der rezessiv-geschlechtsgebundenen des vorliegenden Stammes.

Der zweite Fall weiblicher Hämophilie ist von *Israel* und Mitarb. 1951

beschrieben. Es handelt sich um ein weibliches Individuum, 24 Jahre alt, aus einem klassischen Bluterstamm (s. Abb. 4).

Die Bluterin stammt aus einer Ehe zwischen einem Blutervater und einer Konduktormutter. Ein Bruder des Vaters ist Bluter, ein Bruder der Mutter desgleichen, eine Tochter derselben ist Konduktorin mit einem Blutersohn. Die Patientin leidet seit dem Kindesalter an Hautsuffusionen, an gelegentlicher Epistaxis und leichten Blutungen, von Zeit zu Zeit stellen sich Gelenkschwellungen ein. 1946 hatte die Patientin eine schwere Blutung aus Rissen der Vaginalschleimhaut, die eine Bluttransfusion zur Blutstillung bedingte. 1950 hatte sie in einer Klinik eine normale Geburt mit normalem Puerperium. Nach der Entlassung am zehnten Tage stellte sich eine uterine Blutung ein mit Abgang von

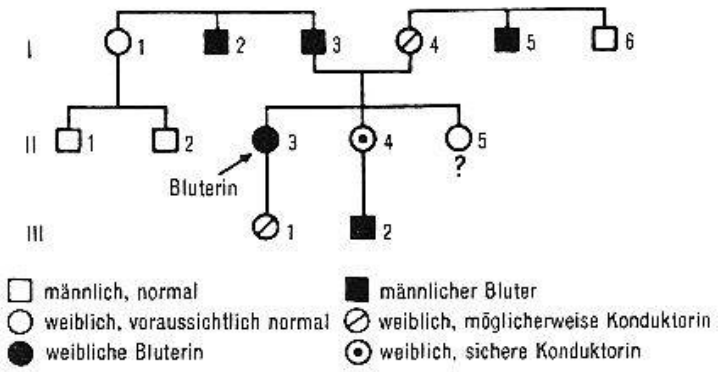

Abb. 4.

Blutcoagula, die trotz Bluttransfusionen, Tamponaden immer wieder recidivierte und zu schwerer Anämie führte, so daß nach mehreren Monaten die Hysterektomie ausgeführt werden mußte.

Der Prothrombinkonsumptionstest im Serum nach *Quick* war entsprechend den Befunden bei männlichen Hämophilen nach 24 Stunden positiv, 12–15 Sekunden gegenüber 85–120 Sekunden bei normalen Individuen.

Wie erklärt man sich das sehr seltene Vorkommen einer weiblichen Hämophilie? Daß das Vorkommen des vollen klinischen hämophilen Symptomkomplexes bei den Konduktoren in der Regel ausbleibt, führt man darauf zurück, daß die hämophile Erbanlage des damit gekoppelten Chromosoms X^1 durch die gesunde Anlage des X-Chromosoms überlagert wird. Ist die Überlagerung vollständig, dann weist der Konduktor keine Erscheinungen einer Blutungstendenz auf, ist sie nicht vollständig, dann nimmt man an, daß einzelne hämophile Blutungserscheinungen sich einstellen können, was man allgemein als Blutungstendenz bezeichnet. Die Erfahrung zeigt weiter, daß solche einzeln vorkommende hämophile Blutungserscheinungen das Leben der Konduktoren nicht

gefährden, was wir bei unseren 79 Konduktoren bestätigen können, und namentlich daß die Konduktoren nie die Erscheinungen der Blutergelenke aufweisen, die nur bei Bestehen des vollen hämophilen Symptomkomplexes sich einstellen. Auch unsere Konduktoren wiesen keine Blutergelenke auf. Das sehr seltene Vorkommen einer weiblichen Hämophilie mit dem vollen hämophilen Symptomkomplex kann entweder darauf zurückgeführt werden, daß bei einer heterozygoten Bluterin die hämophile Erbanlage des X^1-Chromosoms durch die gesunde des X-Chromosoms nicht überlagert wird, oder darauf, daß die Bluterin sich durch zwei die hämophile Erbanlage tragende Chromosome X^1X^1 als homozygot erweist. Ein solches Vorkommen ist bei einer Ehe zwischen einem hämophilen Mann (X^1Y) und einer heterozygoten Konduktorin (X^1X) möglich, bei welcher neben hämophilen (X^1Y) und gesunden Söhnen (XY) homozygote Töchter (X^1X^1) entstehen können, bei denen eine Überlagerung durch ein gesundes Chromosom nicht in Frage kommt, so daß die Tochter sich als Bluterin erweist. Nach *Bauer* und *Wehefritz* ist jedoch eine Eizelle mit der homozygoten Kombination (X^1X^1) nicht lebensfähig und geht schon in einem frühen Entwicklungsstadium zugrunde. Daraus würde sich die Tatsache erklären, daß bis vor einigen Jahrzehnten kein einwandfreier Fall einer homozygoten weiblichen Hämophilie bekannt wurde.

Unsere zwei erwähnten Fälle weiblicher Hämophilie lassen beide Erklärungen für das Vorkommen eines vollen hämophilen Symptomkomplexes zu. Bei dem von *Schultz* beschriebenen Fall stammt die Bluterin aus einer Ehe zwischen einem gesunden Mann und einer heterozygoten Konduktorin (Bruder der Mutter Bluter, Schwester Konduktorin mit fünf Blutersöhnen), so daß angenommen werden darf, daß die Bluterin selbst heterozygot war (XX^1), wobei die gesunde durch die hämophile Erbanlage völlig überdeckt wurde. Beim zweiten, von *Israel* und Mitarb. beschriebenen Fall handelt es sich um eine Bluterin aus einer Ehe zwischen einem Blutervater und einer Konduktormutter (Bruder der Mutter Bluter, Tochter Konduktorin mit einem Blutersohn), und zwar um eine heterozygote (X^1X) ohne Überdeckung der hämophilen Erbanlage durch die gesunde oder um eine homozygote (X^1X^1) ohne Überdeckungsmöglichkeit. Bei beiden Annahmen ist das Vorkommen des vollen klinischen hämophilen Symptomkomplexes möglich.

Diese 2 Fälle von Bluterinnen aus echten hämophilen Bluterstämmen legen dar, daß das Vorkommen einer weiblichen Hämophilie, entgegen der Annahme der Autoren der letzten Jahrzehnte, möglich ist, jedoch nur in Ausnahmefällen, denn im Weltschrifttum finden sich bisher keine anderen vor, während die Blutungstendenz der Konduktoren mit Vor-

kommen einzelner hämophiler Blutungserscheinungen ohne Gefährdung der Trägerinnen häufig ist, bei den Konduktoren unserer sporadischen Bluterstämme bei 42 %.

8. Die Klinik der hämophilen Blutungen

Am häufigsten kommen die oft unstillbaren Blutungen nach Verletzungen vor, die heute dank den modernen Blutstillungsmaßnahmen selten mehr zur Totalverblutung führen, während sie in den früheren Generationen recht oft tödlich waren.

Häufig sind auch die Blutungen aus dem Munde, Gingivablutungen beim Zahnwechsel oder bei geringen Traumen, nicht selten beim Zahnreinigen. Fast nach allen Zahnextraktionen stellen sich Nachblutungen ein, während die Blutungen unmittelbar nach der Extraktion selbst oft nicht profuser sind als in der Norm. Es ist dies eine Folge der fibrinolytischen Lockerung des die Alveole schließenden schlaffen Coagulums von mangelhaftem Aufbau und ungenügender Retraktion, wie dies im Experiment dargestellt werden kann (s. S. 309).

Schleimhautblutungen aus verschiedenen Mundteilen durch geringe Schleimhautverletzungen beim Kauen und Sprechen kommen recht häufig vor, was auch zu Blutungen aus der Zunge führt.

Epistaxis wird häufig angetroffen, spontan entstehend und nicht selten sehr schwer stillbar.

Ein häufiges Vorkommnis ist die Hämaturie als Folge von Nieren- oder Blasenblutung. Magendarmblutungen kommen weniger häufig vor.

Neben diesen «offenen» Blutungserscheinungen kommen, wenn auch weniger häufig, «geschlossene» Blutungen in die Gewebe oder in geschlossene Körperhöhlen vor.

Hautsuffusionen und Hämatome in der Haut kommen beinahe bei jedem Bluter nach geringen, kaum wahrgenommenen, stumpfen Traumen oder auch scheinbar spontan vor. Ihre Größe ist sehr verschieden, von Halbfrankenstückformat bis zur Ausdehnung auf ganze Körperteile.

Charakteristisch sind die schweren Oberschenkelhämatome, die nicht selten von größter Ausdehnung sind und zuweilen mit entzündlichen oder malignen Tumoren verwechselt werden und zu falschen Behanlungsmaßnahmen führen.

Wir haben einen Fall in Erinnerung, bei dem das «Sarkom» exstirpiert wurde und der an einem nachfolgenden Tetanus zugrunde ging. Bei einem zweiten Fall aus einem uns erst kürzlich bekannt gewordenen Bluterstamm wurde eine «Oberschenkelphlegmone» inzidiert. Folgen:

tödliche Verblutung. Der Ausgang dieser Oberschenkelhämatome kann verschieden sein. Meistens resorbiert sich das Hämatom im Verlauf von vielen Wochen spontan, doch sind uns Fälle bekannt, bei welchen es zu einer Verblutung in das Hämatom kam, und endlich kann das Hämatom nach außen perforieren, zur Verblutung führen oder sich infizieren und fistulös mit allen Folgen werden.

Nicht selten sind die extracapsulären Blutungen in das Nierenlager, die von gewaltiger Ausdehnung sein können und deren Entstehen noch unklar ist. Etwas häufiger sind die intraperitonäalen Blutungen, zuweilen von gewaltigem Ausmaße, die allzu leicht, wenn nicht wie ein Hämatom abgeschlossen, mit peritonitischen Erscheinungen verwechselt werden. So wurde uns ein sporadischer Bluter als Perforationsperitonitis eingeliefert mit allen Symptomen einer solchen, wie stark aufgetriebenes Abdomen mit stark druckempfindlicher Bauchdecke usw., und Leukocytose. Die vorhandene Anämie (25 % Hg) ließ uns jedoch die Diagnose auf intraperitonäale freie Blutung stellen. Heilung unter konservativer Behandlung.

Besonders gefährlich sind die Blutungen in das Zentralnervensystem, die nach der Statistik unseres Schülers *Imhof* in 63,3 % der Fälle tödlich verlaufen sind. In unserer vorliegenden Statistik kommen sie in 3,5 % aller Blutungserscheinungen vor, nach den Statistiken der übrigen Autoren (*Seddos*, *Birch*, *Fonio*, *Fonio* und *Passet*, *Neiger*) in 4,7–7,76 %. Man teilt diese Blutungen ein in: 1. Blutungen in der Schädelhöhle, und diese wiederum in a) Blutungen in die Cerebralsubstanz (Hirnblutung) und b) Blutungen in den Hirnhäuten, meistens subdural (subdurales Hämatom), sodann 2. in Blutungen in das Rückenmark und in den subduralen Wirbelkanal, in globo als Hämatomyelie bezeichnet. Als Ätiologie kommen zwei Möglichkeiten in Betracht: Schädeltrauma mit oder ohne Fraktur und scheinbar spontane, kryptogenetische Entstehung.

Die hohen Mortalitätsziffern deuten darauf hin, daß deren Vorkommen als eine sehr schwere Komplikation des hämophilen Symptomkomplexes zu bewerten ist. Dies kommt daher, daß, abgesehen von den direkten Folgen eines abgekapselten epi- oder subduralen Hämatoms (Hirnkompression), auch die kleinste beginnende freie subdurale Blutung weiter andauern kann und zu fortschreitenden Kompressionsfolgen führt, die tödlich wirken können. Bei der Hämatomyelie ist demgegenüber die Prognose besser, weil die fortdauernde Blutung in den Lumbalsack nach oben und unten ausweichen kann, so daß die Kompressionserscheinungen keine unmittelbaren Lebenszentren befallen. Es kommt zu Paraplegien mit Lähmung der unteren Extremitäten und zu Sphincterlähmung der Blase und des Rectum, die monatelang an-

dauern können, jedoch kommt es nach unserer Erfahrung in der Regel zur restlosen Heilung, wie wir dies bei zwei unserer Fälle erlebten. Ein Todesfall kam beim sporadischen Bluter aus dem Stamm Nr. 33 vor, bei dem sich eine tödliche Blutung in den Lumbalsack nach Fraktur des 3/4 Halswirbels nach Autounfall einstellte.

Es kommt vor, daß eine zur Heilung gelangte Blutung in das Zentralnervensystem zur Disposition zu späteren Recidiven führt, wie wir dies an einem sporadischen Fall des Stammes Nr. 11 erlebten, der im Alter von 2 ½ Jahren nach Fall auf den Kopf Hirnerscheinungen zeigte, die ärztlicherseits als Hirnhämorrhagiefolgen aufgefaßt wurden. 12 Jahre später stellte sich, wahrscheinlich durch Fall von einer Treppe, eine tödliche subdurale Blutung ein. Die Sektion ergab im Bereich der rechtsseitigen vorderen, mittleren und hinteren Schädelgrube teils flüssiges, teils coaguliertes Blut der Innenfläche der Dura anhaftend; desgleichen waren in der linken vorderen Schädelgrube die Gyri der Großhirnhemisphäre abgeplattet. Sulci eng oder verstrichen. Histologisch erwies sich das innere Blatt der Dura über der rechten Großhirnhemisphäre in mehrere Lager aufgesplittert, zahlreiche hämosiderinhaltige Zellen aufweisend, vom Pathologen (Prof. *Walthard*, Bern) als Reste einer früheren Blutung aufgefaßt.

In unserer Statistik sind noch seltene Vorkommen von Blutungen im Augapfel, in die Skleren als Nebenbefunde benachbarter Hämatome aufgeführt.

Ein Bluter aus dem erblichen Stamm Nr. 8 wies bei der Geburt eine langandauernde Blutung aus den Ohren auf. Nabelblutungen kommen in unseren Bluterstämmen nicht vor, doch werden sie von anderen Forschern als früheste Erscheinungen der Hämophilie angegeben, wenn auch selten vorkommend. Sie entstehen aus den bei der Abstoßung des Nabelschnurrestes zurückbleibenden Granulationen.

Daß Nabelblutungen und andere hämophile Blutungserscheinungen unmittelbar nach der Geburt in der Regel nicht auftreten, ist wohl darauf zurückzuführen, daß das mütterliche Blut auf dem Wege des Placentarsäfteaustausches zwischen Mutter- und Fötalblut dem letzteren genügende Mengen Gerinnungsfaktoren abgibt, um kurz nach der Geburt jegliche Hämophilieerscheinungen hintanzuhalten. Indessen dürfte für diese auffällige Tatsache und namentlich für das seltene Vorkommen von Blutungserscheinungen im späteren Säuglingsalter noch die Zufuhr der Muttermilch mitverantwortlich gemacht werden, die nach *Solé* ein sehr wirksames Blutstillungsmittel darstellt, wie auch wir uns überzeugen konnten, während z. B. Ziegenmilch in vitro völlig unwirksam ist. In vitro wird hämophiles Blut durch Frauenmilch, wie bei Zugabe von

Tabelle 7

Klinik der hämophilen Blutungserscheinungen

Blutergelenke	218
Verletzungsblutungen	98
Hautsuffusionen, Hämatome	96
Schwere Oberschenkelhämatome	12
Blutungen ins Nierenlager	4
Intraperitonäale Blutungen	20
Blutungen in die Bauchdeckenmuskulatur	1
Augenblutungen	1
Blutungen ins Zentralnervensystem	17
Blutungen in die Skleren	5
Zahnfleischblutungen, besonders beim Zahnwechsel	33
Verlängerte Blutungen nach Zahnextraktionen	44
Schleimhautblutungen aus dem Munde	38
Zungenblutungen	12
Blasenblutungen	4
Nierenblutungen	41
Magendarmblutungen	25
Nasenblutungen	42
Blutung aus dem Ohr	1

Gewebsextrakt, rasch zur Gerinnung gebracht. In vivo konnten wir uns von ihrer ausgezeichneten Wirksamkeit überzeugen, als uns von einem Kollegen gemeldet wurde, daß bei einer Sectio caesarea das Kind über der Scapula eine ziemlich große und tiefe Schnittwunde erlitten hatte, die trotz Tamponade mehrere Tage lang nachblutete, so daß der Säugling nahe am Verbluten war. Wir rieten an, die Nähte zu entfernen, alle Blutcoagula wegzunehmen und das Wundbett mit einem in Muttermilch getränkten Gazetupfer zu tamponieren und hernach täglich den Tampon mit Muttermilch zu imprägnieren, bei Belassung des Tampons bis zur guten Granulationsbildung. Die Blutung stand sofort definitiv.

Wir konnten auch selbst mehrmals hämophile Verletzungsblutungen vermittels Muttermilch prompt zum Stillstand bringen. So dürfte angenommen werden, daß beim Säugling durch die Muttermilch ständig genügend Gerinnungsfaktoren zugeführt werden, so daß in der Regel die hämophilen Blutungserscheinungen während der Lactationsperiode ausbleiben.

Zum Schlusse seien noch die Komplikationen durch die großen Hämatome erwähnt, die nachträglich durch Kompression oft zu irreparablen Schädigungen führen können. Durch Kompression von Nervenstämmen werden zunächst neuritische Symptome, wie Sensibilitäts- und Motilitätsstörungen ausgelöst, und in besonders schweren Fällen kann es zu irreparablen motorischen Lähmungen kommen. So beobachtete *Fränkel* nach Hämatom in der Gegend über dem Epicondylus ext. humeri eine Radialislähmung. Durch Infiltration von großen Muskelpartien durch

Tabelle 8

Suffusionen, Hämatome in der Haut	
a) bei oder kurz nach der Geburt	6
b) im Säuglingsalter	10
c) im Alter von 1–2 Jahren	8
d) im Alter vor 5 Jahren	1
Nasenbluten	
a) im Säuglingsalter	3
b) im Alter von 2–3 Jahren	3
c) im Alter von 5 Jahren	1
Zungenblutung nach Verletzung	
a) in den ersten Monaten	2
b) im Alter von 2–3 Jahren	3
Ohrenblutung	
a) während der Geburt	1
b) im Alter von 2 Jahren	2
Nachblutung nach Tonsillektomie im Alter von 5 Jahren	2
Blutungen aus der Gingiva beim Zahnwechsel	6
Verletzungsblutungen im Alter von 10 Monaten, 1, 2, 3, 5 und 11 Jahren	18
Hämatome in tieferen Schichten in der Muskulatur usw.	
a) bei der Geburt	1
b) im Alter von 3, 4 5 und 15 Jahren	5
Blutungen ins Zentralnervensystem im Alter von 2½ Jahren	1
Mundschleimhautblutungen im Alter von 3–4 Jahren	4
Hämaturie im Alter von 3 und 4 Jahren	2
Weitere allgemeine Blutungssymptome im Kindesalter, bei denen anamnestisch weder Art noch Alter erfaßt werden konnten	15

das Hämatom können sich Kontrakturen in deren Gebiet einstellen; so wurde schon mehrmals eine Volksmannsche Kontraktur beobachtet und *Birch* sah eine Spitzfußstellung nach Infiltration der Wadenmuskulatur. Durch Kompression großer Arterienstämme können in deren Gebiet Gangränerscheinungen auftreten. So beobachtete *Birch* eine Gangrän des Vorderfußes mit nachträglicher Abstoßung desselben.

Die Verblutung in das Hämatom haben wir auf S. 331 erwähnt, desgleichen die Perforation nach außen mit Verblutung oder mit nachträglicher Infektion und Fistelbildung, wie wir dies selbst am sporadischen Hämophilen des Stammes Nr. 21 beobachten konnten.

Tabelle 9

Erbliche Bluterstämme (Todesursachen)

Verletzungsblutungen	16
Intraperitonäale Blutungen	8
Blutungen in das Zentralnervensystem	7
Nasenblutungen	6
Zahnfleischblutungen	6
Blutungen aus der Kopfschwarte bei Verletzungen	4
Magendarmblutung	4
Blutung aus der Mundschleimhaut	2
Allgemeine Sepsis nach Verletzungsblutung	(2)
Blutung in die Glutäalmuskulatur	1
Schädelfraktur mit Verblutung	1
	55

Sporadische Stämme

Verletzungsblutungen	3
Intraperitonäale Blutung	1
Blutung in das Zentralnervensystem	8
Magendarmblutung	1
Blutung in das Nierenlager	1
	14
Beide Stämme zusammen	69

Erstmaliges Auftreten der Blutungserscheinungen

Die hämophilen Blutungssymptome können schon sehr frühzeitig auftreten, wenn auch in den meisten Fällen erst nach dem Säuglingsalter. Über die Gründe der relativen Schonung der Neonati und der Säuglinge haben wir uns auf S. 332 ausgesprochen, doch kommen trotzdem hie und da schon sehr frühzeitig Blutungserscheinungen vor. In unserer Monographie über die Bluterkrankheit im Kanton Bern (1937) führen wir mehrere solche Fälle auf, so zwei beidseitige Ohrenblutungen intra partum, ein tödliches Blutbrechen, eine Nabelblutung, Hautsuffusionen kurz nach der Geburt, zwei Zungenblutungen im ersten Halbjahr, Auftreten von Blutergelenken im 9. Monat, im 2.–3. Halbjahr und bei den ersten Gehversuchen. In unserer gegenwärtigen Statistik vermerken wir 6 Hautsuffusionen, eine Ohrenblutung, ein Muskelhämatom bei der Geburt, ferner 6 Fälle von Suffusionen und Hämatomen, 3 Fälle von Nasenbluten, 2 Fälle von Zungenblutungen im Säuglingsalter, sodann eine Blutung ins Zentralnervensystem im 2. Lebensjahr sowie Verletzungsblutungen im Alter von 10 Monaten und im 1. und 2. Lebensjahr.

In den folgenden ersten Lebensjahren bis und mit der Pubertät stellen sich die meisten Blutungserscheinungen ein, insbesondere die Blutergelenke, so daß die Diagnose Hämophilie in der Regel frühzeitig schon vor dem Pubertätsalter gestellt wird.

Die Todesursachen

In Tabelle 9 sind nur die Todesursachen registriert, die einwandfrei festgestellt werden konnten, denn es war nicht möglich, aus der Anamnese bei allen Verstorbenen die zum Tode führende Blutungsart einwandfrei bestimmen zu können.

Es starben bei den erblichen Stämmen 55 Bluter an Verblutung, 2 Fälle an Sepsis bei Verletzungsblutungen. Bei den sporadischen Stämmen 14, total 69 Verblutungstodesfälle. Auffallend ist die hohe Mortalität der Fälle mit Blutungen ins Zentralnervensystem, im ganzen 15 Todesfälle gegenüber 19 bei Verletzungsblutungen, bei 88 % ihres Vorkommens (s. S. 335, Tab. 9).

Diese hohen Mortalitätsziffern treffen heute wohl nicht mehr zu, da der Arzt, vorausgesetzt, daß sich der Bluter rechtzeitig in ärztliche Behandlung begibt, was leider nicht immer zutrifft, es in der Hand hat, vermittels der modernen Blutstillungsmaßnahmen und der Bluttransfusion in den meisten Fällen der hämorrhagischen Erscheinungen Herr zu werden. Eine Ausnahme bilden, wie auf S. 331 ff. erwähnt, die Blutungen ins Zentralnervensystem.

Zur Frage des Nachlassens der hämophilen Blutungssymptome mit fortschreitendem Alter

Es herrscht vielfach die Meinung, daß die hämophilen Krankheitserscheinungen mit zunehmendem Alter an Intensität und Gefährlichkeit abnehmen. Es mag sein, daß dies im fortgeschrittenen Alter bei einzelnen Fällen zutrifft. So berichtet *Tabitha Hössly* über einen 80jährigen Bluter aus dem Tennaer Stamm, dessen zwei Brüder an Hämophilie starben und der in der Jugend die charakteristischen hämophilen Blutungserscheinungen aufwies, die sich mit den Jahren vollständig verloren. Gleichzeitig berichtet diese Autorin über Bluter, die im 51., 55., 57. und 65. Lebensjahr an Verblutung starben. Auch aus dem Stamm Nr. 6 sind uns 2 Fälle bekannt, die nach dem 50. Lebensjahr an Verblutung starben.

Bei der Beurteilung dieser Verhältnisse muß indessen dem Umstand Rechnung getragen werden, daß in der Regel etwa zwei Drittel der Bluter eines Stammes frühzeitig an Verblutung sterben, meistens schon während des ersten Jahrzehntes, und so das 30. Lebensjahr nur von einer beschränkten Anzahl der Bluter erreicht wird, wie aus unseren Statistiken hervorgeht. Demnach gehen die schweren Fällen schon frühzeitig zugrunde, nur die leichteren bleiben nach dem 30. Lebensjahr noch am Leben, so daß die Annahme des Nachlassens der Symptome mit dem Alter nicht zutrifft. Aber auch diese «leichteren» Fälle können schließlich

Tabelle 10

	Tennaer Stamm (Fälle)	Berner Stämme 1937 (Fälle)	Statistik 1951 (Fälle)
An Verblutung gestorben			
im 1. Jahrzehnt	12	20	18
im 2. Jahrzehnt	2	2	17
im 3. Jahrzehnt	7	4	16
im 4. Jahrzehnt	3	4	4
im 5. Jahrzehnt	2	—	2
im 6. Jahrzehnt	3	—	2
im 7. Jahrzehnt	1	—	—
	30	30	59
Gestorben bis zum 30. Lebensjahr	21	26	51
Nach dem 30. Lebensjahr lebend	9	4	8

in einem späteren Lebensalter an Verblutung sterben, wie die 4 Fälle aus dem Tennaer Stamm und die 2 aus unserem Stamm Nr. 6 dartun.

Die Statistik 1951 wird noch überzeugender, wenn man die 21 Fälle hinzusetzt, deren Todesdatum nicht genau eruiert werden konnte, die jedoch sicher in den drei ersten Jahrzehnten ad exitum gekommen sind. Es wären nach dieser ergänzten Statistik vor dem 30. Lebensjahr 72 gestorben bei 8 nach dem 30. Lebensjahr noch lebenden Blutern. Die drei in allen Daten übereinstimmenden Statistiken sprechen gegen die Annahme, daß die hämophilen Blutungserscheinungen mit dem Alter gelinder werden, da die schwereren Fälle offenbar vor dem 30. Lebensjahr ad exitum kommen und die leichteren überleben. Doch auch diese können schließlich in späteren Lebensjahren bis zum 7. Jahrzehnt an den Folgen der Blutungserscheinungen zugrunde gehen, so daß eigentlich von einem Gelinderwerden des hämophilen Symptomkomplexes nicht gesprochen werden kann, vielleicht mit Ausnahme des 80jährigen Bluters aus dem Tennaer Stamm, bei dem die hämophilen Blutungserscheinungen nachgelassen hatten oder verschwunden waren.

9. Das Blutergelenk

Das Vorkommen des Blutergelenkes bei den lebenden Blutern unserer Stämme

Zur Statistik des Vorkommens der Blutergelenke haben wir nur die lebenden Bluter herangezogen, weil wir die Erfahrung gemacht haben, daß die anamnestischen Angaben der Angehörigen der verstorbenen

Bluter nicht immer zuverlässig sind, begreiflicherweise, weil nicht alle Familienmitglieder die klinische Definition dieses Leidens kennen. Bei der Untersuchung unserer Bluter war es demgegenüber möglich, einerseits anamnestische Angaben über das frühere Auftreten von Haemarthros zu kontrollieren und anderseits den klinischen Gelenkbefund einwandfrei festzustellen.

Bei den Blutern aller Bluterstämme zusammengenommen kommt das Blutergelenk in 76 % vor und fehlt bei 24 %. Es fällt auf, daß bei den lebenden Blutern aus den erblichen Stämmen die Blutergelenke seltener vorkommen (67 %) als bei den sporadischen Stämmen (93 %). Eine Erklärung für dieses eigentümliche Verhalten kann im gegenwärtigen Zeitpunkt nicht gegeben werden. Es dürfte jedoch nicht ausgeschlossen sein, daß bei eingehenderer Anamnese und exakterer Untersuchung (Röntgenaufnahmen) man doch ein Befallensein von Gelenken bei Hämophilen mit scheinbar negativem Befund nachweisen kann.

Tabelle 11

Stämme	Anzahl der lebenden Bluter	Blutergelenk vorhanden bei	Keine Blutergelenke
Erbliche	48	32 (67%)	16 (33%)
Sporadische	31	28 (93%)	3 (7%)
Beide Stämme zusammengefaßt	79	60 (76%)	19 (24%)

In allen erblichen Bluterstämmen kommen indessen Blutergelenke vor, bei den sporadischen fehlen sie bei drei Stämmen (Nr. 12, 16 und Nr. 27).

Erstmaliges Entstehen des Blutergelenkes. Vor der ersten intraartikulären Blutung ist das Gelenk des Hämophilen völlig normal. Weitaus in den meisten Fällen wird die allererste Blutung auf traumatischem Wege ausgelöst, sei es durch ein wahrgenommenes, sei es durch ein dem Patienten unbemerkt gebliebenes Trauma oder durch ein Mikrotrauma, das zu einer Mikroblutung führt, die beim Normalen rasch und endgültig zum Stillstand kommt und unbemerkt bleibt, während sie beim Hämophilen weiter andauert und zum Haemarthros führt.

Die Annahme einer primären traumatischen Schädigung wird durch die Tatsache unterstützt, daß die den Traumen am meisten ausgesetzten Gelenke am häufigsten befallen werden, wie die nachfolgende Tabelle unserer Statistik über die Häufigkeit der befallenen Gelenke beweist.

Kniegelenk	91	Schultergelenk	10
Ellbogengelenk	43	Fingergelenke	7
Fußgelenk	38	Kiefergelenke	2
Hüftgelenk	14	Wirbelsäule	1
Handgelenk	12		

Die Gelenkblutungen können erstmals schon im frühen Alter einsetzen, meistens bei den ersten Gehversuchen des Kindes oder zuweilen auch früher beim Strampeln.

Tabelle unserer Statistik des erstmaligen Auftretens von Haemarthros:

In den ersten Monaten	4
Im Alter von 1– 2 Jahren	12
Im Alter von 3– 6 Jahren	14
Im Alter von 7– 9 Jahren	4
Im Alter von 10–12 Jahren	6
Im Pubertätsalter und später im jugendlichen Alter	40

Indessen wird die Gefäßwandschädigung, die zum Bluterguß führt, nicht immer durch eine mechanische exogene Ursache ausgelöst, wie sie etwa auch unter physiologischen Bedingungen beim gewöhnlichen Gebrauch der Gelenke vorkommen kann; auch endogene Ursachen, wie Entzündungsvorgänge bei arthritischen Prozessen, schädliche Stoffwechselprodukte, Resorptionsschädigungen durch Eigenserum bei entfernten Hämatomen nach *Sédan* u. a. können die Wand der Kapillaren oder kleinster Venen durchlässiger gestalten und zu Diapedesblutungen führen, die beim Hämophilen nicht sofort wie beim Normalen abgestoppt werden, sondern weiter andauernd schließlich zum Haemarthros führen.

Ist es nun einmal zum artikulären Bluterguß gekommen, dann sind die Bedingungen zur Weiterentwicklung des Blutergelenkes gegeben. Der Bluterguß steht meistens unter sehr hohem Druck, das Gelenk ist prall gespannt, die bedeckende Haut ist oft glänzend und erscheint verdünnt. Die Resorption des Blutergusses kann lange dauern, 3–4 Wochen und noch länger, Recidivblutungen kündigen sodann Veränderungen im Innern des erkrankten Gelenkes an, die allmählich zu den klassischen Stadien des Blutergelenkes führen. Als solche sind besonders die Gefäßveränderungen zu nennen. Neben dünnwandigen Kapillaren finden sich zahlreiche Gefäße aller Kaliber vor, auch kleine Arterien mit gewucherten und gequollenen Endothelien, einer auffallend dicken Media und einer von Leukocyten durchsetzten Adventitia. Neben der Blutung in die freie Gelenkhöhle blutet es auch in die Synovialis und in die aus organisierten Hämatomen hervorgegangenen Bindegewebsmassen, ferner subperiostal und in die Markräume hinein. Überall trifft man auf wuchernde Granulationen mit einem großen Reichtum an Kapillaren und kleinen und kleinsten Gefäßen. Alle diese Gefäßveränderungen nebst einem großen Gefäßreichtum disponieren zu wiederholten Blutungen und damit zu Recidiven des Haemarthros (sekundärer Gefäßfaktor).

Schon im ersten Stadium kommt es zu pathologisch-anatomischen Veränderungen im Gelenkinnern. Das unter hohem Druck stehende Gelenkhämatom frißt sich, ähnlich einem Aneurysma, namentlich an

den Knorpelknochengrenzen in Richtung der Markhöhle hin durch Verschiebung der knochenabbauenden Zone, so daß der stehengebliebene Gelenkrand als Vorsprung, als sogenannter Pseudorandwulst vorragt. An anderen Stellen, z. B. an der Fossa intercondyloidea des Femur, macht sich die Usurierung durch Erweiterung und In-die-Tiefe-rücken der Fossaumrandung geltend, ein charakteristischer röntgenologischer Befund des Bluterknies. Bei fortschreitender Organisation kommt aber dem Hämatom auch ohne ausgesprochenen Hämatomdruck wie bei einem subperiostalen Hämatom eine Arrosionsfähigkeit zu, die zu Knorpel- und Knochenusurierungen innerhalb der Gelenkhöhle führt.

Daneben kommt es auch zu Veränderungen an der Synovialis, die gerötet mit daran anklebenden Blutgerinnseln und durchsetzt von Blut erscheint. In der Folge wird sie verdickt und durch Eisenpigmenteinlagerungen (Hämosiderin) bräunlich verfärbt. Hämosiderineinlagerungen finden sich auch in den Gelenkbändern vor (s. Abb. 5).

Durch fortschreitende Veränderungen an den Gelenkenden und im Gelenkinnern geht der Haemarthros allmählich in das panarthritische Stadium nach *König* über, gekennzeichnet durch Knorpel- und Knochenusurierungen und weitere Ablagerungen von Hämosiderin mit Deformationen der Gelenkenden und Verschmälerung des Gelenkraumes. Im Gelenkknorpel kommt es zu Ausfaserungen und zu Substanzverlusten bis zum völligen Knorpelschwund mit nachfolgender Schliffflächenbildung des Knochens. Tendenz zu Recidiven, sei es scheinbar spontan entstehend, sei es durch geringfügige Traumen, kennzeichnen das panarthritische Stadium.

Durch weiter fortschreitende Veränderungen kommt es schließlich zum *regressiven Stadium*. Knochen- und Knorpelveränderungen sind weiter fortgeschritten mit weitgehenden Zerstörungen, die Gelenklinie verschmälert sich weiter und ist in schweren Fällen oft gänzlich aufgehoben bis zur völligen Gelenkversteifung, die außerdem durch bindegewebige und narbige Veränderungen der Kapsel und der Bänder und durch Atrophie der Muskulatur bedingt sein kann. Knöcherne Ankylosen kommen seltener vor.

Eine weitere charakteristische Prägung des Blutergelenkes ist das Vorkommen von Cystenbildungen in Gelenknähe, aber auch an den Epiphysen und Diaphysen. Ihr gelbrötlicher, krümeliger Inhalt deutet darauf hin, daß als Ätiologie dieser Cysten circumskripte Blutungen in den Knochenräumen in Betracht kommen, wofür auch die hämosiderinhaltige Kapselbildung derselben spricht. Ein Teil von gelenknahen Cysten kann sich später gegen das Gelenk hin eröffnen, eine arkadenförmige Ausweitung der Gelenkhöhle vortäuschend.

Charakteristisch für das Blutergelenk ist die Multiplizität seines Vorkommens beim einzelnen Bluter.

Tabelle 12
Die Multiplizität der Blutergelenke

1 Gelenk bei 15 Blutern	6 Gelenke bei 5 Blutern
2 Gelenke bei 25 Blutern	7 Gelenke bei 4 Blutern
3 Gelenke bei 9 Blutern	8 Gelenke bei 6 Blutern
4 Gelenke bei 14 Blutern	9 Gelenke bei 2 Blutern
5 Gelenke bei 5 Blutern	10 Gelenke bei 3 Blutern

Es geht aus der Tabelle hervor, daß bei der Mehrzahl der Bluter stets mehrere Gelenke befallen sind, meistens nicht gleichzeitig, sondern abwechselnd. Die höchste Zahl (25 Bluter mit 2 betroffenen Gelenken) ist dadurch zu erklären, daß beispielsweise das am meisten befallene Gelenk, das Knie, immer wieder recidiviert, oft bis zur Versteifung, während gleichzeitig Gelenke davon unabhängig befallen werden, in vielen Fällen ein Ellbogengelenk, das zweitmeist befallene. So sahen wir bei der Niederschrift dieses Abschnittes einen Bluter mit panarthritischem Recidiv eines Knies, wobei bei der Anmessung eines Apparates auffiel, daß der Knabe den linken Arm schonte. Bei der Untersuchung ergab sich ein erstmaliger Haemarthros des linken Schultergelenkes. Vor einigen Jahren wurden wir bei einem schweren sporadischen Bluter wegen eines perforierten Oberschenkelhämatoms konsultiert, bei dem die meisten Gelenke teilweise oder gänzlich versteift waren, so daß der Kranke hilflos im Bett liegen mußte. Er starb dann später an einer Hirnblutung.

Die befallenen Gelenke können bei richtiger und früh einsetzender Behandlung und Schonung schließlich ohne Einbuße der Bewegungsfähigkeit abheilen, doch versteift ein guter Teil, sei es partiell, sei es vollständig, so daß die Bluter recht oft invalid werden und ihre Arbeitsfähigkeit einschränken oder verlieren müssen.

Die nachfolgenden Tabellen orientieren den Leser über die verschiedenen Möglichkeiten der Versteifung und des dadurch bedingten Invaliditätsgrades.

Von den 79 lebenden Blutern unserer Stämme weisen 36,4 % versteifte Gelenke auf.

Das Röntgenbild des Blutergelenkes

Wir haben seit mehreren Jahrzehnten von allen von uns untersuchten Blutern aus den Berner Bluterstämmen, dem Bluterstamm Po.-Po. aus Soglio und einer Anzahl der Bluter aus andern Schweizer Stämmen Röntgenaufnahmen der Blutergelenke ausführen lassen und als Eigensammlung archiviert. Unser Schüler, Dr. *Willy Bühler*, wurde mit der Bearbei-

Tabelle 13

Versteifte Gelenke (teilweise oder gänzlich) der noch lebenden Bluter

Versteifte Gelenke	Anzahl der betroffenen Gelenke
Kniegelenk	28
Ellbogengelenk	14
Fußgelenk	7
Schultergelenk	1

Multiplizität der versteiften Gelenke beim einzelnen Bluter

Versteifte Gelenke	Anzahl der Bluter
1. Einzelvorkommen	
1 Knie allein	9
Beide Knie	5
1 Ellbogen allein	2
Beide Ellbogen	1
1 Fußgelenk allein	2
Beide Fußgelenke	0
1 Schultergelenk	1
2. Kombiniertes Vorkommen	
1 Knie + 1 Ellbogen	2
1 Knie + 2 Ellbogen	1
2 Knie + 2 Ellbogen	1
1 Knie + 2 Ellbogen + 1 Fußgelenk	1
2 Knie + 2 Ellbogen + 2 Fußgelenke	1
2 Knie + 2 Fußgelenke	1
Total	27

tung von 136 Röntgenbildern beauftragt, wovon 91 mit charakteristischen Befunden in seiner Dissertation 1951 zur Darstellung und Besprechung gelangt sind. Im Jahre 1938 haben wir ferner eine Monographie über das Blutergelenk an Hand unserer klinischen und röntgenologischen Untersuchungen der Berner Bluter verfaßt, worauf sich ein Teil unserer Ausführungen stützt nebst neuen, seither gewonnenen Erfahrungen.

1. *Allgemeine Betrachtungen:* Durch die pathologisch-anatomischen Veränderungen sind die röntgenologischen Merkmale weitgehend vorgezeichnet. Ein für das Blutergelenk charakteristischer Befund ist die verstärkte Schattierung der Synovialis, der Gelenkkapsel und zuweilen auch der umgebenden Weichteile infolge ihres Gehaltes an Hämosiderin, der sich histologisch nachweisen läßt.

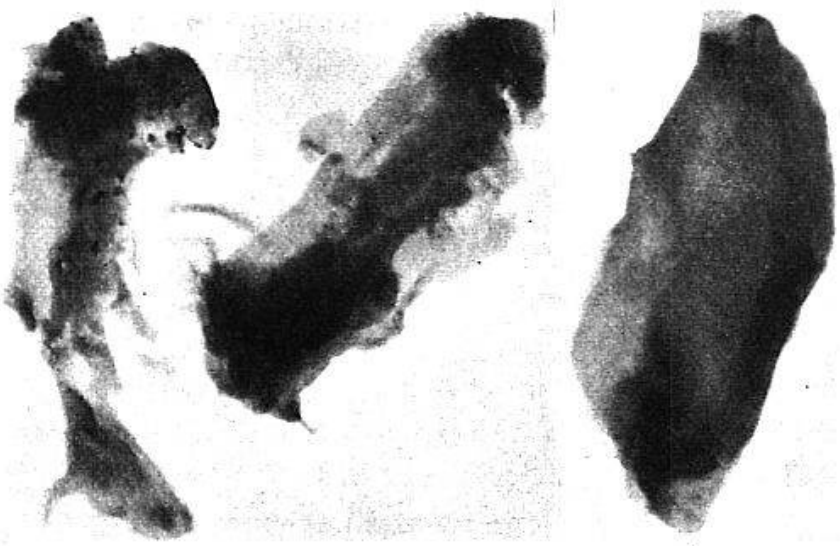

a b

Abb. 5. a) Hämophile Gelenkkapsel: diffusere Verschattung, Hämosiderinkörnelung; b) normale Gelenkkapsel.

In Abb. 5 wird die Röntgenaufnahme eines Stückes der Kapsel des rechten Knies eines infolge Hirnblutung ad exitum gekommenen Bluters im Vergleiche mit der Kapsel eines normalen Knies dargestellt. Einerseits ist die Verschattung im hämophilen Kapselstück diffuser und ausgeprägter als beim normalen, und anderseits weist das Bild eine deutliche Körnelung auf. Die histologische Untersuchung wies den Hämosideringehalt nach (Prof. *Walthard*). So ist anzunehmen, daß auch die stark verschattete Berandung der Knochenmarkcysten auf deren Gehalt an Hämosiderin beruht und nicht etwa Verkalkungen entspricht, wie dies von einigen Autoren angenommen wird. Der Hämosideringehalt der Gelenkkapsel wurde auch von *Key* im Röntgenbild im Vergleich mit einer normalen Kapsel nachgewiesen.

Parallel mit den fortschreitenden anatomischen Zerstörungsprozessen im Gelenkinnern und an dessen Rändern treten auch die entsprechenden röntgenologischen Veränderungen auf. Die Begrenzungslinie der Gelenkflächen ist in ihrer Kontinuität gestört, zackige, aufgerauhte, unregelmäßige Verformung stellt sich ein, begleitet von einer Verschmälerung des Gelenkspaltes infolge der fortgeschrittenen Knorpel-Knochen-Zerstörung. Bald erscheinen auch die darunterliegenden knöchernen Gelenkenden wie angefressen, zum Teil abgeflacht, zum Teil verbreitert. Die Zerstörung kann so weit fortschreiten, daß in Ausnahmefällen der Gelenkspalt gänzlich verschwindet.

Durch den Einbruch des Gelenkhämatoms an der seitlichen Knorpelknochengrenze knochenmarkwärts entstehen an dieser Stelle Aussparungen, Defekte, wodurch die spaltnäher gelegenen, unterhöhlten, knorpelbedeckten Gelenkpartien als vorspringende Wülste und Zacken

erscheinen, einen Pseudorandwulst darstellend. Dieser Befund kann schon frühzeitig nachweisbar und zur Diagnose des Blutergelenkes verwertbar sein. Normale Einbuchtungen eines Gelenkes, so z. B. die Fossa intercondyloidea beim Kniegelenk und die Fossa olecrani beim Ellbogengelenk, können durch Einwirkung des Hämatomdruckes verbreitert und verflacht oder vertieft, zuweilen von erheblich schattierter Berandung, zuweilen arkadenförmig umgrenzt sein, ihrem Hämosideringehalt entsprechend.

Eine knöcherne Ankylose findet sich bei unseren Aufnahmen nur selten vor und dann nur bei älteren Blutern, in Übereinstimmung mit *Reinecke* und *Wohlwill*.

Charakteristisch ist der Befund von Knochencysten, der jedoch nicht bei jedem Bluter vorhanden ist. Diese runden oder ovalären Aufhellungen in den Epiphysen sind meistens gelenknahe, sie können jedoch auch entfernt von den Gelenken in den Metaphysen auftreten. Ihre Begrenzung ist stark schattiert und scharf, der hämosiderinhaltigen Kapselumrandung entsprechend. Die Zahl der gelenknahen Cysten kann variieren, sie kommen aber auch einzeln vor, namentlich bei gelenkfernen Cysten.

Die Stellung der Gelenkenden, namentlich bei arthrosisähnlichen Deformationen, kann verschoben sein, nicht selten bis zur Subluxation.

Darstellung der einzelnen Gelenke

1. *Das Kniegelenk.* Es kommen 46 bei 24 Hämophilen aufgenommene a.p.- und seitliche Knieaufnahmen zur Beurteilung.

Der in 70 % der beurteilten Aufnahmen erhobene Nachweis der Verbreiterung und Vertiefung der Fossa intercondyloidea durch Einwirkung des Hämatomdruckes ist als ein klassischer Befund des Bluterknies zu erachten, der ein wichtiges differentialdiagnostisches Merkmal darstellt. Charakteristisch ist dabei auch die scharf umschriebene Berandung, zuweilen von arkadenförmiger Gestalt. Im gleichen Prozentualverhältnis sind auch die Tubercula intercondyloidea verändert, die unscharf und aufgelockert, zuweilen abgeplattet oder umgekehrt, spitz ausgezogen erscheinen.

Als ein weiterer charakteristischer Befund ist die abnorm starke Schattierung der Synovialis und der Gelenkkapsel zu erachten, die in 48 % der zur Beurteilung gelangten Aufnahmen nachweisbar ist. Wie ausgeführt, beruht diese verstärkte Schattierung auf dem Hämosideringehalt der das Gelenk umschließenden Gewebshüllen.

In 93 % der Aufnahmen ist eine Atrophie der knöchernen Gelenkenden

bzw. der Kondylen ersichtlich, demgegenüber sind Veränderungen an den Epiphysenlinien sehr selten. Zuweilen vorkommende geringfügige Veränderungen oder Unregelmäßigkeiten sind dann jedenfalls nicht als für das Bluterknie charakteristische Befunde zu betrachten.

Eine Arrosion der knöchernen Gelenkenden findet sich in 85 % der Aufnahmen vor, infolge Knorpelschwundes entstanden. Fast ebenso häufig ist die Verbreiterung oder die Verschmälerung des Gelenkspaltes je nach der Arrosion der knorpeligen oder der knöchernen Gelenkenden.

Pseudorandwulstbildungen der seitlichen Knorpelknochengrenze der Kondylen, sowohl des Femurs als der Tibia, sind in 57 % der Aufnahmen ersichtlich. Sie sind als ein differentialdiagnostisches Merkmal gegenüber den Randwulst- und Osteophytenbildungen bei der Arthrosis oder der chronischen Arthritis des Knies zu erachten. Teilweise Ankyloseerscheinungen kommen in 28 % der Aufnahmen vor, es handelt sich aber meistens mehr um bindegewebige Verlötungen durch Organisation des Blutergusses und Verklebung der beiden arrodierten knöchernen Gelenkenden. Knöcherne Ankylosen sind im ganzen bei drei Aufnahmen nachweisbar.

Ein häufiger Befund, der in 63 % der Aufnahmen angetroffen wird, sind die cystenartigen Aufhellungen an den knöchernen Gelenkenden, meistens unmittelbar über der Fossa intercondyloidea und an der Basis der Tubercula intercondyloidea lokalisiert. Die meisten dieser Cystengebilde weisen einen scharf gezeichneten, stark verschatteten Rand auf, der, wie wir annehmen, durch den Gehalt an Hämosiderin bedingt ist. Unseres Erachtens haben sich diese Cystenbildungen, wie eingangs ausgeführt, aus abgekapselten Hämatomen in den Markräumen entwickelt.

In einigen Aufnahmen finden sich an den Metaphysen verstärkte Querbänder, oft in der Mehrzahl als Jahrringe imponierend, ähnlich wie bei der Spätrachitis.

2. *Das Ellenbogengelenk.* Es kommen 19 Gelenkaufnahmen zur Beurteilung. Charakteristische Befunde sind die Vertiefung der Incisura semilunaris ulnae in über einem Drittel, der Incisura radialis in etwa der Hälfte und der Fossa olecrani in zwei Dritteln der Aufnahmen, die eine dicht verschattete Berandung aufweisen in Analogie zur Fossa intercondyloidea des Kniegelenkes. Eine Arrosion der Gelenkenden findet sich in über zwei Dritteln der Aufnahmen mit Verbreiterung oder Verschmälerung des Gelenkspaltes je nach dem Arrosionsbefunde, wie beim Kniegelenk angegeben. Eine Folge der Arrosion ist ferner die Verschmälerung des Halses des Radiusköpfchens mit dadurch bedingter scheinbarer Verbreiterung des letzteren. Pseudorandwulstbildungen kommen in etwa einem Drittel der Aufnahmen vor, desgleichen cystische Aufhellungen

an den Gelenkenden, weniger häufig als beim Kniegelenk. Ankylosierungen finden sich beinahe in der Hälfte der Aufnahmen, wovon bei 3 eine vollständige, was auf die Gelenkbildung durch drei Knochenenden zurückgeführt werden dürfte.

Wie beim Kniegelenk finden sich bei mehreren Aufnahmen an den Metaphysen verstärkte Querbänder, die als Jahrringe imponieren.

3. *Das Fußgelenk.* Es kommen 8 Gelenkaufnahmen zur Beurteilung. Eine verstärkte Schattierung der Gelenkkapsel kommt in über zwei Dritteln der Aufnahmen vor, desgleichen die Atrophien der Gelenkenden, besonders ausgeprägt im Bereich der Malleolen. Eine Arrosion der knöchernen Gelenkenden läßt sich bei allen Aufnahmen nachweisen, bei mehreren Aufnahmen mit einer Verschattung des Gelenkspaltes verbunden.

Pseudorandwulstbildungen sind geringer und seltener, Cystenbildungen kommen in etwas der Hälfte der Aufnahmen vor, doch von geringerem Umfang als beim Knie- und Ellbogengelenk. Pseudorandwulstbildungen von kleinem Umfang sind in einem Drittel der Aufnahmen nachweisbar. Totale Ankylosierungen finden sich 2mal vor, in einem Falle mit ausgeprägter Spitzfußstellung verbunden.

Atrophien, Arrosion der Gelenkflächen und Deformierungen finden sich besonders ausgeprägt am Naviculare und am Talus einzelner Aufnahmen vor, desgleichen Cystenbildungen kleineren Umfanges.

4. *Das Handgelenk.* Es kommen 6 Aufnahmen zur Beurteilung. Nebst den im allgemeinen Teil beschriebenen Veränderungen, wie verstärkte Kapselschattierung, Atrophie der Gelenkenden, Pseudorandwulstbildungen, bindegewebige Verlötung der Gelenkflächen usw. kommen beim Handgelenk noch folgende besondere Merkmale vor:

a) Abschrägung und Arrosion der Radiusgelenkfläche.

b) Deformationen der Handwurzelknochen, die unscharf konturiert und mit kleinen Vakuolen durchsetzt sind.

c) Arrosion der proximalen Gelenkflächen der Mittelhandknochen mit aufgelockerter und unscharfer Begrenzung.

d) In einem Falle erscheinen die proximalen Handwurzelknochen im Röntgenbild mit dem Radiusende zu einem Block zusammengeschmolzen.

e) Cystenaufhellungen in den Handwurzel- und Mittelhandknochen.

5. *Das Schultergelenk.* Es kommen nur 2 Aufnahmen zur Beurteilung, da das Vorkommen der Erscheinungen des Blutergelenkes an der Schulter sehr selten ist.

Außer den im allgemeinen Teil angeführten Befunden, wie verstärkte Kapselverschattung, Pseudorandwulstbildung, die hier weniger aus-

geprägt erscheint, usw., sind folgende Merkmale charakteristisch für das Schultergelenk:

a) In einem Falle Verkleinerung des Caput humeri, das als Axtform erscheint, während im zweiten Falle die Verkleinerung nur leicht angedeutet ist; bei beiden besteht eine erhebliche Atrophie.

b) Die knöchernen Gelenkenden des Humeruskopfes sind bei beiden unscharf und teilweise aufgelockert, in einem Fall ist die Gelenkfläche der Scapula stark aufgelockert, unscharf, unregelmäßig gewellt.

c) Der Gelenkspalt ist bei beiden verschmälert.

d) Cystenbildung: In beiden Aufnahmen ist der Humeruskopf von mehreren kleinen, zum Teil stecknadelkopfgroßen Cysten durchsetzt, mit dichten Randschatten, in einem Fall längs der Gelenklinie angeordnet. In beiden Fällen finden sich Cystengebilde in der Scapula, in einem Fall längs der Gelenklinie angeordnet, im anderen bis haselnußgroß. Eine linsengroße Cyste findet sich in einem Fall im Tuberculum majus, das bei beiden stark osteoporotisch aufgehellt ist.

6. *Das Hüftgelenk.* Es kommen 3 Aufnahmen zur Beurteilung. Bei einem Falle (Tafel VI, Abb. 9) besteht eine Zerstörung der Gelenkfläche der unteren zwei Drittel des Femurkopfes mit leichter Subluxation nach oben und außen. Die Pfanne ist abgeflacht unter Verlust ihrer oberen Abgrenzung und nach oben verbreitert im Sinne des Wanderns der Pfanne, wie bei einer Luxatio coxae congenita. Der Gelenkbefund ist dem einer Coxitis tuberculosa ähnlich; die für Hämophilie charakteristische Anamnese und der Beginn der Affektion mit einem Bluterguß vor einem Jahre sowie das Vorkommen anderer Blutergelenke sichern die Diagnose der Bluterhüfte. Am unteren Pfannenrand sind zwei Cystenbildungen vorhanden.

Bei einer zweiten Aufnahme ist die Gelenkfläche des Femurs rechts medial treppenförmig arrodiert mit Verlust des größten Teiles der Kopfkappe. Am Kapselansatz unten besteht eine Pseudorandwulstbildung. Die Gelenkpfanne ist in der medianen Hälfte abgeflacht, mit unregelmäßiger, aufgehellter Berandung. Medialer Halsteil stark aufgehellt.

In einer dritten Aufnahme (linke Hälfte des gleichen Patienten) ist der mediale Kopfteil stark eingedellt mit Verlust eines Teiles der Kopfkappe. Der Eindellung gegenüber ist die Gelenkpfanne leicht winklig nach innen eingedellt. Femurkopf und -hals atrophisch. Im oberen mittleren Collumteil einige kleine Cystenbildungen mit deutlich verschattetem Rand. Keine Pseudorandwulstbildungen.

Wir hoffen, durch unsere Beschreibung des allgemeinen Verhaltens des Röntgenbildes und der charakteristischen Befunde der einzelnen Gelenke, die durch zahlreiche Aufnahmen zur Darstellung kommen, dem

Arzt die Differentialdiagnose des Blutergelenkes gegenüber andersartigen Gelenkerkrankungen zu erleichtern, wobei jedoch sowohl die anamnestischen Angaben über Abstammung und über den Verlauf der Gelenkerkrankungen als auch der hämophile Gesamtkomplex bei der Diagnosestellung beigezogen werden müssen. Indessen weist das Blutergelenk im panarthritischen und im regressiven Stadium charakteristische Merkmale auf, die nur dem hämophilen Gelenk zukommen und seine Diagnose ermöglichen.

Röntgenaufnahmen von 91 Blutergelenken

Tafeln I–VI

Kniegelenke	54
Ellbogengelenke	21
Fußgelenke.	7
Handgelenke	4
Schultergelenke	2
Hüftgelenke	3
	91

E Stamm = erblicher Stamm
S Stamm = sporadischer Stamm

1. *S* Stamm Nr. 1
Ar. Werner
Rechtes Knie
Haemarthros,
Kapselverschattung,
Cyste im Femurende

2. idem
idem
Linkes Knie
idem
Andeutung von
Pseudorandwulstbildung am Condylus
lat. fem.

3. idem
idem
Linkes Knie
idem
Kapselverschattung
stärker ausgeprägt

4. *S* Stamm Nr. 31
Ba. Mario
Rechtes Knie
panarthritisches
Stadium,
lateraler Gelenkspalt
eingeengt

5. *S* Stamm Nr. 31
Ba. Mario
Rechtes Knie
panarthritisches
Stadium,
Kapselverschattungen

6. *E* Stamm Nr. 8
Gl. Hans
Rechtes Knie
regressives Stadium,
Gelenkspalt
verschmälert,
Cyste über Fossa
intercond.

7. idem
idem
Rechtes Knie
idem
idem
Condylus tib.
aufgehellt,
Dornbildung,
Cysten im Femurende

8. idem
idem
Linkes Knie
regressives Stadium
Fossa intercond.
abgeschrägt,
vertiefter Gelenkspalt verschmälert

9. *E* Stamm Nr. 6
Jo. Max
Linkes Knie
regressives Stadium,
Ankylose,
starke Verschattung

10. idem
idem
Linkes Knie
idem
Gelenkspalt gerade
abgeschrägt,
Tibia cond. schnabelförmig nach hinten
abgeschrägt

11. idem
idem
Rechtes Knie
panarthritisches
Stadium,
Pseudorandwulstbildung am Condylus
fem. med.

12. *E* Stamm Nr. 5
Le. Hans
Rechtes Knie
regressives Stadium,
Pseudorandwulstbildung,
Fossa intercond.
verbreitert und vertieft, unregelmäßiger
Gelenkspalt

13. *E* Stamm Nr. 5
Le. Hans
Rechtes Knie
regressives Stadium,
Cystenbildung am
Condylus tib. hinten

14. *S* Stamm Nr. 12
Le. Armin
Rechtes Knie
Haemarthros,
«Jahresringe» an
Femur und Tibia

15. idem
idem
Linkes Knie
idem
Fracture en bois vert
der Tibia,
gute Callusbildung

16. *E* Stamm Nr. 32
Lü. Lucien
Linkes Knie
regressives Stadium,
Gelenkspalt
verschmälert,
multiple Cystenbildungen

Tafel I

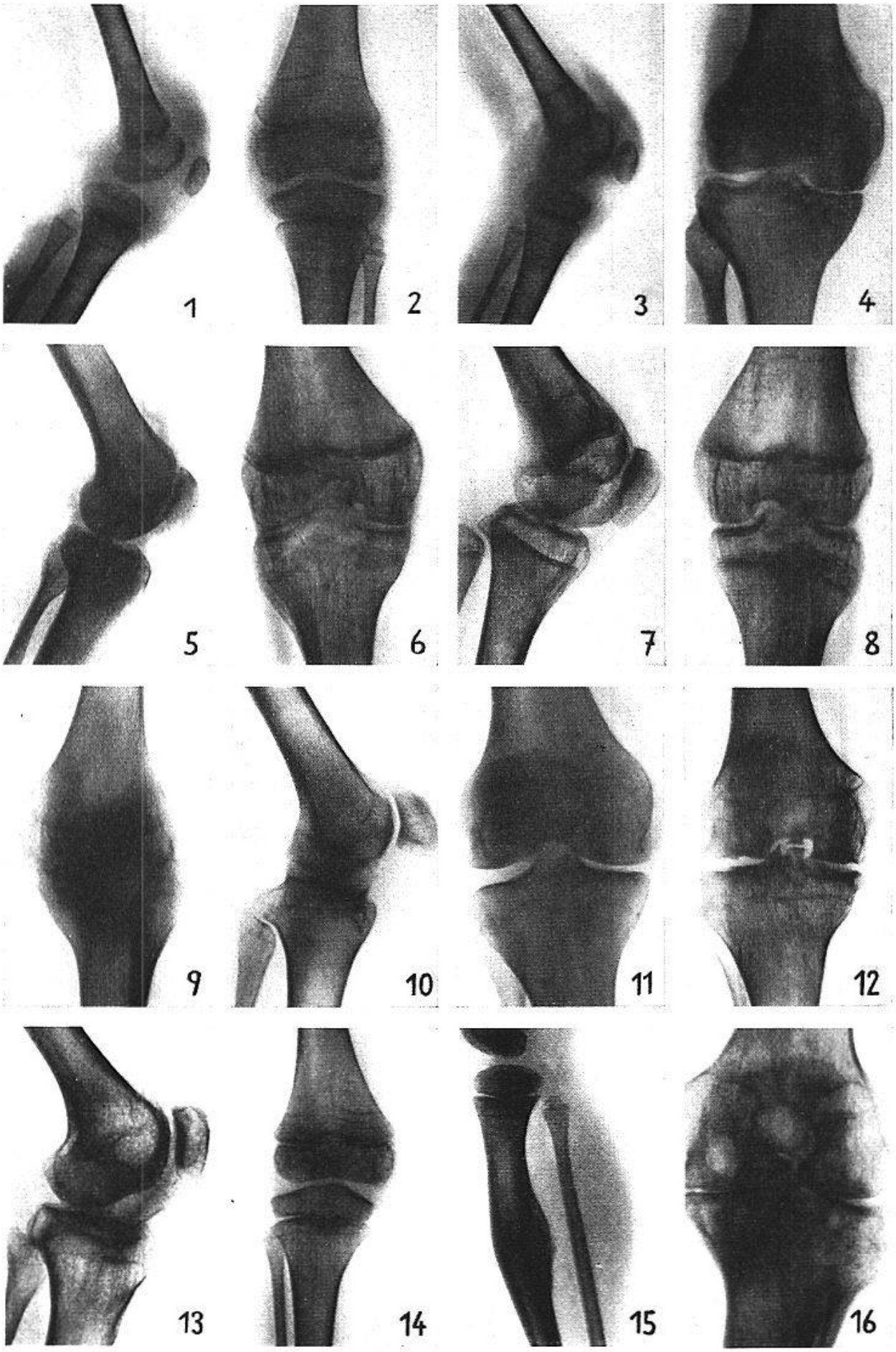

1. *S* **Stamm Nr. 17**
Mc. Konrad
Rechtes Knie
regressives Stadium,
Verbreiterung der
Fossa int. cond.,
Atrophie des Condylus fem. und tib.,
Verschmälerung des
Condylus fem. med.

2. idem
idem
Linkes Knie
regressives Stadium,
Subluxationsstellung,
Fossa intercond.
verbreitert,
Atrophie des Condylus fem. med.

3. idem
idem
Linkes Knie
idem
idem
Atrophie vorn am
Femurende,
Ankylose

4. *E* **Stamm Nr. 6**
Za. Fritz
Rechtes Knie
regressives Stadium,
Verbreiterung aller
Kondylen,
Pseudorandwulstbildungen

5. *E* **Stamm Nr. 6**
Za. Fritz
Rechtes Knie
regressives Stadium,
Ankylose,
starke Verschattungen

6. idem
idem
Linkes Knie
regressives Stadium,
Gelenkspalt
verschmälert,
Pseudorandwulstbildungen

7. idem
idem
Linkes Knie
regressives Stadium,
Ankylose,
starke Verschattung
hinten

8. *E* **Stamm Nr. 19**
Mo. Johann
Rechtes Knie
regressives Stadium,
Gelenkspalt
unregelmäßig,
Condylus fem. med.
stark verschmälert

9. *E* **Stamm Nr. 19**
Mo. Johann
Linkes Knie,
regressives Stadium,
Fossa intercond.
verbreitert und
vertieft

10. idem
idem
Linkes Knie
regressives Stadium,
Patella atrophisch
mit Condylus fem.
verwachsen,
starke Schattierung

11. *E* **Stamm Nr. 19**
Mo. Walter
Rechtes Knie
regressives Stadium,
Ankylose

12. idem
idem
Rechtes Knie
idem
idem
Subluxationsstellung,
starke Schattierung

13. *E* **Stamm Nr. 5**
Mo. Werner
Rechtes Knie
panarthritisches
Stadium,
Pseudorandwulstbildungen

14. *E* **Stamm Nr. 23**
Ne. Jakob
Rechtes Knie,
regressives Stadium,
Condylus tib. lat.
verbreitert,
multiple Cystenbildungen

15. *E* **Stamm Nr. 2** *I*
Pf. Ernst
Rechtes Knie
regressives Stadium,
Fossa intercond.
vertieft, cystische
Aufhellungen

16. *E* **Stamm Nr. 6**
Ru. Hans
Rechtes Knie
regressives Stadium,
Pseudorandwulstbildungen, cystische
Aufhellungen

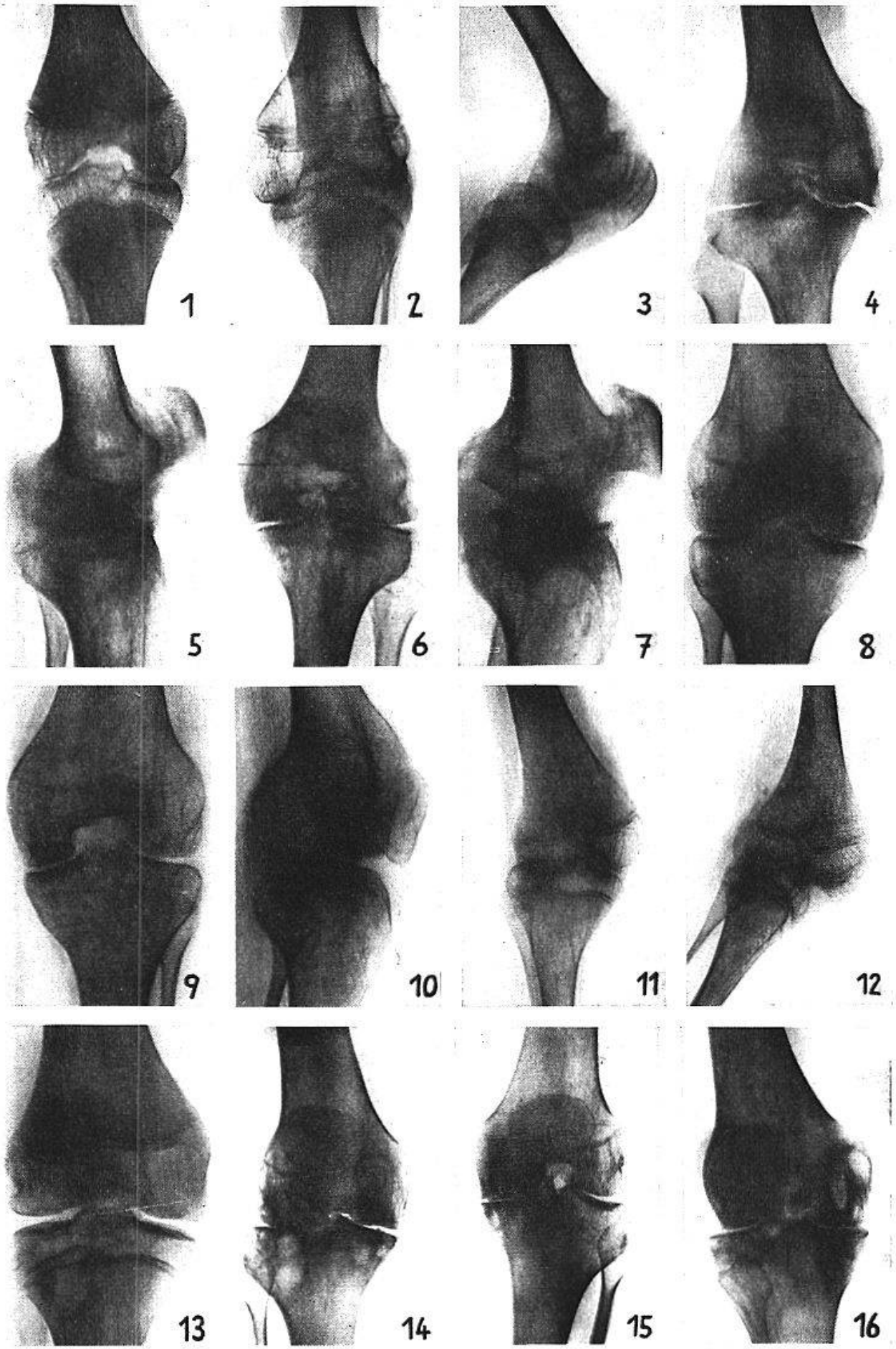
1
2
3
4
5
6
7
8
9
10
11
12
13
14
15
16

1. *E* Stamm Nr. 6 Ru. Hans Rechtes Knie regressives Stadium, Ankylose, Hämosiderin- schattierung an Kapselanteilen besonders vorn	**2. idem** idem Linkes Knie regressives Stadium, Fossa intercond. verbreitert und vertieft, Femurkondylen verschmälert, cystische Auf- hellungen	**3. idem** idem Linkes Knie regressives Stadium, Ankylose, starke Kapsel- verschattung vorn	**4. *S* Stamm Nr. 15** St. Hans Linkes Knie panarthritisches Stadium, Fossa intercond. vertieft und verbreitert, Pseudorandwulst- bildungen
5. *S* Stamm Nr. 15 St. Hans Linkes Knie idem starke Kapsel- verschattungen	**6. *E* Stamm Nr. 10** Wo. Ernst Linkes Knie panarthritisches Stadium, Fossa intercond. verbreitert, cystische Aufhellungen	**7. *E* Stamm Nr. 6** Za. Fritz Rechtes Knie panarthritisches Stadium, Fossa intercond. verbreitert und vertieft, Condylus fem. med. verschmälert, cystische Aufhellungen	**8. idem** idem Rechtes Knie panarthritisches Stadium, Gelenkspalt unregelmäßig, cystische Aufhellungen
9. *E* Stamm Nr. 6 Za. Fritz Linkes Knie panarthritisches Stadium, Fossa intercond. etwas verbreitert, medialer Gelenkspalt schräg und verschmälert	**10. *E* Stamm Nr 1 4** Kö. Silvio Rechtes Knie panarthritisches Stadium, Atrophie der inneren Kondylen	**11. idem** idem Linkes Knie panarthritisches Stadium, Pseudorandwulst- bildung am Condylus fem. lat.	**12. *E* Stamm Nr. 23** Gi. Arno Rechtes Knie regressives Stadium, Ankylose, Gelenkspalt kaum sichtbar
13. *E* Stamm Nr. 23 Gi. Arno Rechtes Knie regressives Stadium, Ankylose, Patella mit Femur- kopf verwachsen, Kapsel- schattierungen	**14. idem** idem Linkes Knie panarthritisches Stadium, Gelenkspalt gerade, Pseudorandwulst- bildungen am Condylus tib. lat.	**15. idem** idem Linkes Knie idem cystische Aufhellun- gen am Tibiakopf	**16. *E* Stamm Nr. 23** Gi. Mario Rechtes Knie regressives Stadium, Fossa intercond. verbreitert und vertieft, Femurkondylen verschmälert, unregelmäßiger Gelenkspalt

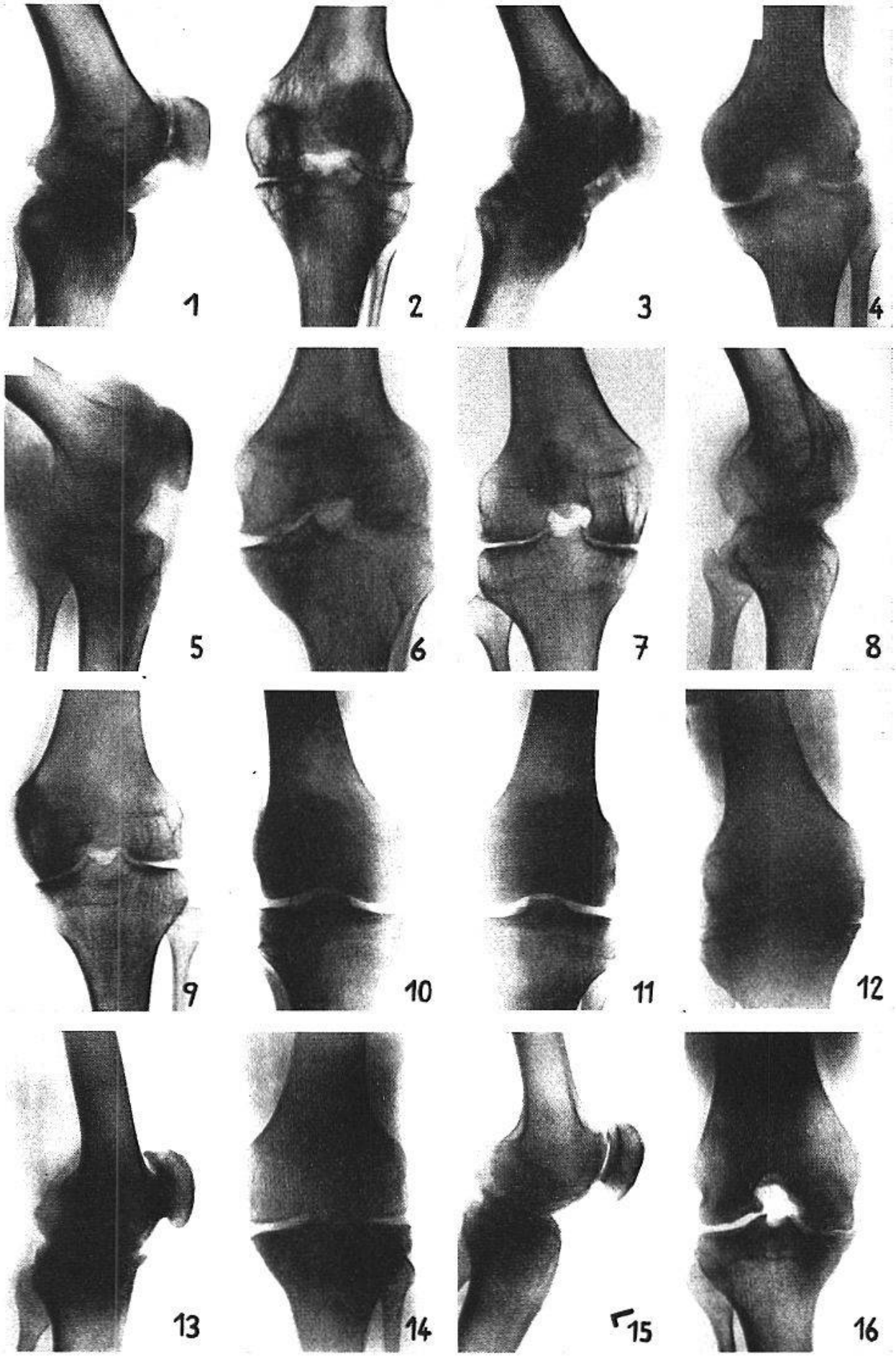
1
2
3
4
5
6
7
8
9
10
11
12
13
14
15
16

1. *E* Stamm Nr. 23
Gi. Mario
Linkes Knie
regressives Stadium,
Fossa intercond.
verbreitert und
vertieft,
Femurkondylen
verschmälert

2. idem
idem
Linkes Knie
idem
Tibiakopf atrophisch
Kapselschattierungen hinten

3. *E* Stamm Nr. 23
Ne. Jakob
Rechtes Knie
panarthritisches
Stadium,
Fossa intercond.
verbreitert und
vertieft

4. idem
idem
Rechtes Knie
idem
Condylus fem. hinten
abgeschrägt

5. *E* Stamm Nr. 23
Ne. Jakob
Linkes Knie
panarthritisches
Stadium,
Pseudorandwulstbildungen, cystische
Aufhellung am
Tibia cond. med.

6. idem
idem
Linkes Knie
idem
Gelenkspalt
unregelmäßig,
cystische Aufhellungen am Tibiakopf

7. *S* Stamm Nr. 31
Ba. Mario
Rechter Ellbogen
panarthritisches
Stadium,
Gelenkspalt
undeutlich

8. *S* Stamm Nr. 11
J. Paul
Rechter Ellbogen
panarthritisches
Stadium,
Proc. coracoides
schnabelförmig,
Kapselverschattung

9. *S* Stamm Nr. 11
J. Paul
Rechter Ellbogen
panarthritisches
Stadium,
Radiusköpfchen
abgeschrägt

10. *E* Stamm Nr. 6
Jo. Max
Linker Ellbogen
panarthritisches
Stadium,
Fossa olecrani
erweitert,
Pseudorandwulstbildung

11. *E* Stamm Nr. 5
Le. Hans
Rechter Ellbogen
regressives Stadium,
Papageischnabelbildung,
Fossa olecransi
erweitert

12. idem
idem
Rechter Ellbogen
Gelenkspalt nicht
sichtbar,
Osteophyt

13. *E* Stamm Nr. 5
Le. Hans
Linker Ellbogen
regressives Stadium,
starke Verschattung,
Gelenkspalt
undeutlich

14. idem
idem
Linker Ellbogen
regressives Stadium,
Gelenkspalt nicht
erkennbar,
starke Verschattung

15. *E* Stamm Nr. 5
Le. Fritz
Rechter Ellbogen
regressives Stadium,
Fossa olecrani
erweitert,
Gelenkspalt nicht
erkennbar

16. idem
idem
Rechter Ellbogen
regressives Stadium,
Gelenkspalt nicht
sichtbar, Kapselverschattungen
über dem Olecranon

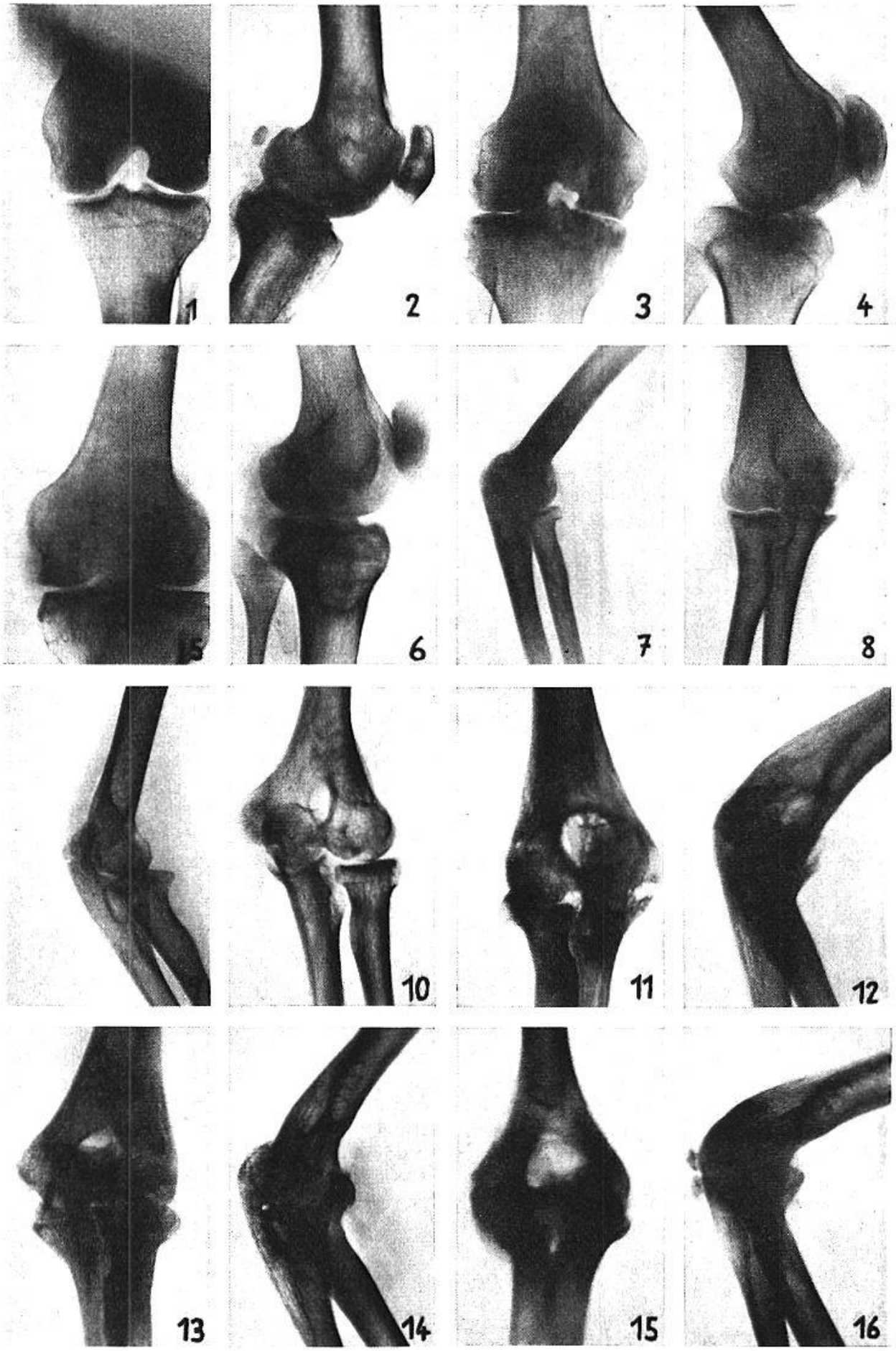
1
2
3
4
5
6
7
8
10
11
12
13
14
15
16

1. *E* Stamm Nr. 6
Ru. Fritz
Linker Ellbogen
regressives Stadium,
Gelenkenden
unregelmäßig und
stark verbreitert,
Fossa olecrani
verbreitert,
multiple
Cystenbildungen

2. idem
idem
Linker Ellbogen
idem
Gelenkenden
unregelmäßig und
verbreitert, Kapsel-
verschattungen

3. *E* Stamm Nr. 19
Mo. Johann
Linker Ellbogen
panarthritisches
Stadium,
Condylus lat. hum.
atrophisch

4. *E* Stamm Nr. 19
Mo. Walter
Rechter Ellbogen
panarthritisches
Stadium,
Gelenkflächen
unregelmäßig,
mediane Kapsel-
verschattungen

5. *E* Stamm Nr. 2 *l*
Pf. Ernst
Rechter Ellbogen
regressives Stadium,
Gelenkflächen
unregelmäßig,
Kapsel-
verschattungen

6. idem
idem
Rechter Ellbogen
idem
Gelenkflächen nicht
erkennbar, Kapsel-
verschattungen

7. *E* Stamm Nr. 6
Ru. Hans
Rechter Ellbogen
regressives Stadium,
Gelenkspalt nicht
erkennbar,
Proc. coronoides
dornförmig aus-
gezogen, Kapsel-
verschattungen

8. idem
idem
Rechter Ellbogen
idem
Gelenkspalt nicht
erkennbar, starke
Verschattungen

9. *S* Stamm Nr. 14
Sch. Alfred
Linker Ellbogen
panarthritisches
Stadium,
Fossa olecrani mit
stark schattiertem
Rand

10. *E* Stamm Nr. 6
Za. Fritz
Linker Ellbogen
regressives Stadium,
lateraler Teil der
Trochlea dornförmig,
Condylus lat. hum.
atrophisch

11. *E* Stamm Nr. 23
Gi. Arno
Rechter Ellbogen
panarthritisches
Stadium,
Kapsel-
verschattung vorn

12. *E* Stamm Nr. 19
Mo. Johann
Rechtes Fußgelenk
regressives Stadium,
Gelenkspalt nicht
erkennbar, starke
Verschattung

13. *E* Stamm Nr. 19
Mo. Walter
Rechter Fuß
panarthritisches
Stadium,
Fußgelenkspalt
nicht deutlich
erkennbar,
kleine Cysten im
Cuboid und Talus

14. *S* Stamm Nr. 14
Sch. Alfred
Linker Fuß
panarthritisches
Stadium,
Ankylose in Spitz-
fußstellung,
im Talus cystische
Aufhellung

15. *S* Stamm Nr. 15
St. Hans
Rechter Fuß
panarthritisches
Stadium,
Tibiagelenkfläche
gewellt, medial
spitz auslaufend

16. *E* Stamm Nr. 10
Wo. Ernst
Linker Fuß
regressives Stadium,
Hammerform
des Talus,
Pseudorandwulst-
bildungen,
Kapsel-
schattierungen

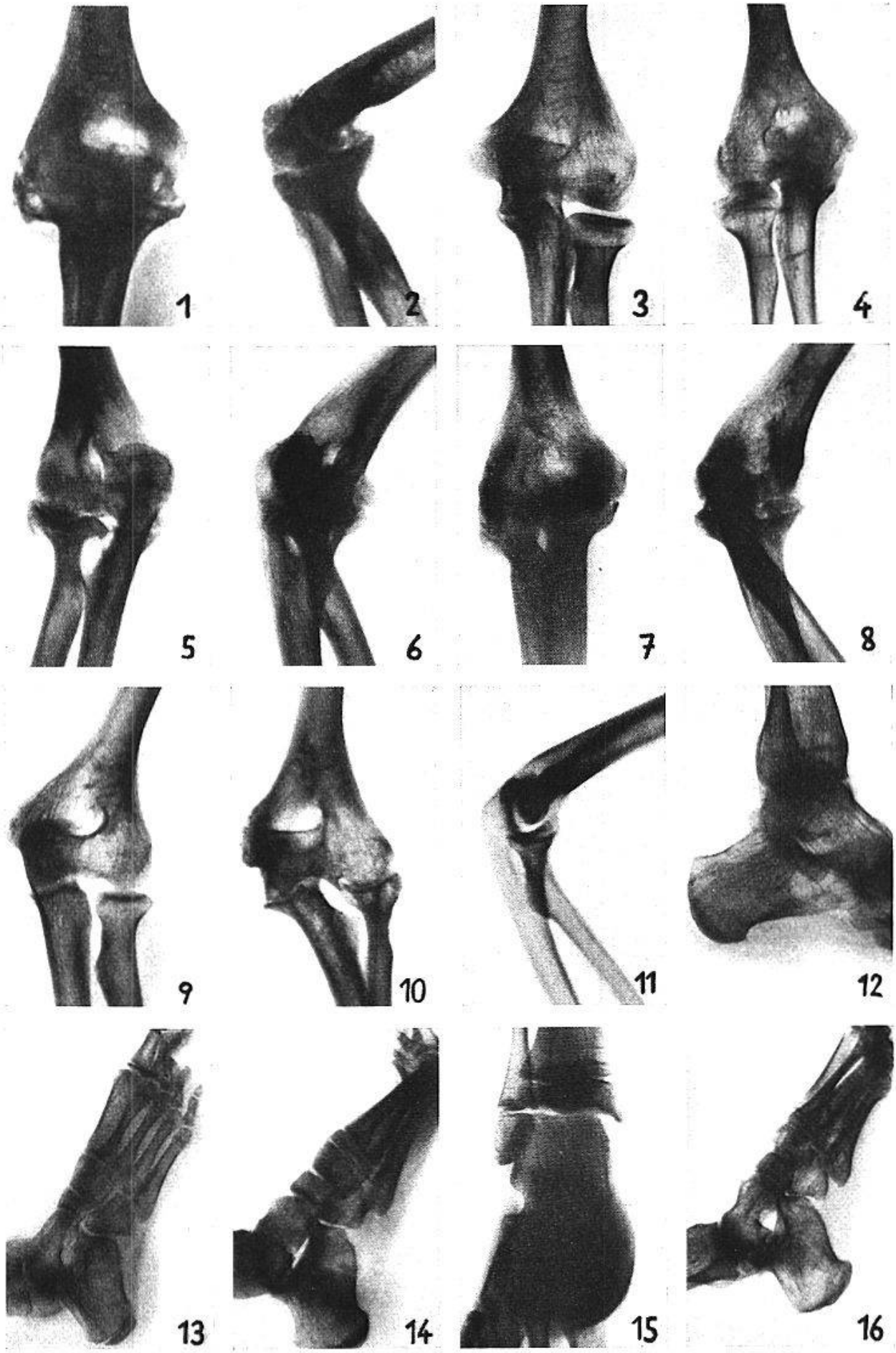
1
2
3
4
5
6
7
8
9
10
11
12
13
14
15
16

1. *E* Stamm Nr. 6
Za. Fritz
Linker Fuß
regressives Stadium,
Pes equinus,
keine Abgrenzungen
der einzelnen
Gelenkflächen
erkennbar

2. idem
idem
Linker Fuß
idem
sehr stark aus-
geprägt Spitzfuß-
stellung,
Subluxation,
Talus-Naviculare

3. idem
idem
Rechte Hand
regressives Stadium,
Handwurzelknochen
unscharf begrenzt

4. idem
idem
Rechte Hand
idem
idem
idem
blockartig zusam-
mengeschmolzen,
kleine Cysten

5. *E* Stamm Nr. 6
Za. Fritz
Linke Hand
regressives Stadium,
Naviculare,
Lunatum,
Triquestrum block-
artig zusammen-
geschmolzen

6. idem
idem
Linke Hand
idem
idem
idem
idem
idem

7. *E* Stamm Nr. 19
Mo. Johann
Linke Schulter
Tuberculum majus
stark osteoporotisch,
kleine Cysten am
Gelenkrand

8. *E* Stamm Nr. 6
Ru. Hans
Rechte Schulter
multiple kleine
Cysten am Gelenk-
rand von Scapula
und Humerus

9. *E* Stamm Nr. 4
He. Hans
Rechtes Hüftgelenk
regressives Stadium,
Hals- und Caput-
fem. verbreitert,
Wandern der Pfanne
nach oben

10. *E* Stamm Nr. 19
Mo. Johann
Rechtes Hüftgelenk
panarthritisches
Stadium,
Femurkopf unten
defekt, deformiert

11. idem
idem
Rechtes Hüftgelenk
Femurkopf unten
defekt, im Collum
mehrere Cysten-
aufhellungen,
Kapsel verschattet

Tafel VI

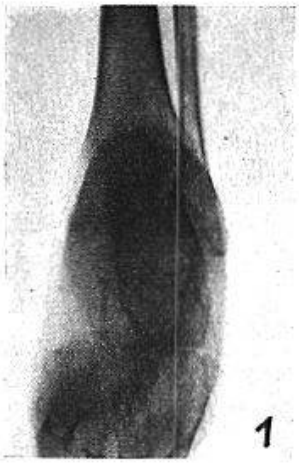

10. Die Behandlung der hämophilen Blutungserscheinungen und ihrer Folgen

Bei der Behandlung der Hämophilie sind zwei Indikationen zu berücksichtigen, die kausale und die symptomatische.

Die kausale Therapie: Das höchste Ziel, die Heilung des hämophilen Krankheitszustandes, d. h. die Beseitigung der lebenslänglichen Persistenz der Konstitutionsanomalie, wird sich nicht erreichen lassen, da die hämophile Krankheitsanlage in geschlechtsgebundenem rezessivem Erbgang weiter vererbt wird und keiner ursächlichen Beeinflussung zugänglich sein kann, da sie im erblichen Wesensteil des Bluter verankert ist.

Die symptomatische Therapie: Ihre wichtigsten Indikationen sind:

1. Die Stillung der offenen Blutungen (Verletzungsblutungen, Blutungen aus der Mundschleimhaut, Epistaxis u. a.).
2. Die Behandlung der inneren Blutungen (Hämaturie, Blutungen aus dem Magendarmtractus).
3. Die Behandlung der geschlossenen Blutungen und ihrer unmittelbaren Folgen (Hämatom, Haemarthros, intraperitonäale und Blutungen ins Nierenlager, Blutung im Verlauf des M. ileopsoas, Blutung im Zentralnervensystem u. a.).
4. Die Herabsetzung der Blutungsbereitschaft und die Prophylaxe der Blutungserscheinungen.
5. Die Behandlung der Blutergelenke im Haemarthros-, im panarthritischen und im regressiven Stadium.

1. Die Stillung der offenen Blutungen

Zwei Blutstillungsmaßnahmen sind zu unterscheiden:

a) die lokale Blutstillung und

b) die Herabsetzung der allgemeinen Blutungsbereitschaft (Fernblutstillung) bei Mißlingen der lokalen Blutstillung oder zu ihrer Unterstützung.

a) *Die lokale Blutstillung:* Nehmen wir zunächst eine einfache Verletzungsblutung an.

Hier gilt es zunächst die physiologischen Vorgänge bei der Gerinnung einerseits und der Thrombusbildung anderseits an der Verletzungsstelle zu intensivieren und zu beschleunigen. An der endothelverletzten Stelle des Blutgefäßes setzt der Blutstillungsvorgang folgendermaßen ein: Zuerst agglutinieren die Thrombocyten aus dem Kreislauf an der rauhen, thromboplastischen Endothelpartie und geben das Thromboplastin ab, das bei Anwensenheit von Calcium mit dem aus dem Kreislauf stammenden Prothrombin das Thrombin bildet. Sodann wird das Plättchenagglutinat vom Fibrin aus der Wirkung des Thrombins auf das Fibrino-

gen durchsetzt, und es entsteht der Aschoffsche Plättchenthrombus. Daraus entwickelt sich durch weitere Apposition von Thrombocyten und Fibrinmaschen der gefäßverschließende Thrombus. Durch Einwirkung des aus den Thrombocyten abgegebenen Retraktozyms retrahiert sich das Fibrin, der Thrombus wird fester und an der Gefäßwand adhärenter und verschließt den Verletzungsdefekt definitiv: die physiologische Ligatur ist vollendet.

Durch weitere Agglutination von Thrombocyten aus dem Kreislauf an den verletzten Gewebeteilen und durch das Freiwerden der aus den Geweben stammenden Thrombokinase werden die Vorgänge in der ersten und zweiten Phase intensiviert, der Verletzungsdefekt durch das Blutgerinnsel verschlossen und schließlich durch Einwirkung des Retraktozyms fest zur Retraktion gebracht und das Wundbett definitiv verschlossen.

Da bei der Hämophilie diese Vorgänge, wie auf S. 309 ausgeführt ist, namentlich durch das pathologische Verhalten der Thrombocyten gestört sind, besteht die Indikation ihres Ersatzes und der Zufuhr weiterer Gerinnungsfaktoren, um die Gerinnungs- und Thrombosevorgänge zu korrigieren und zu intensivieren. Eine altbekannte Maßnahme ist die lokale Applikation von Blut, sei es von Menschen- oder von Tierblut.

Noch wirksamer ist das plättchenhaltige Plasma I, woraus die Erythrocyten als sogenannter Gerinnungsballast eliminiert sind und worin sowohl die Thrombocyten mit ihrem Gehalt an Thromboplastin und Retraktozym und das Prothrombin in konzentriertem Gehalt enthalten sind, was zur Intensivierrng der Blutstillung in allen drei Phasen mitsamt der physiologischen Ligatur beiträgt. Das Plasma I kann sowohl aus dem citrierten Blut mit Recalcifizierung im Moment der Applikation als namentlich vermittels der Unterkühlungszentrifugiermethode gewonnen werden. Die Bildung der Gerinnungsfaktoren in statu nascendi trägt dazu bei, die Blutstillung zu intensivieren.

Als eine weitere physiologische Maßnahme hat sich das frisch gewonnene Blutserum erwiesen, die erstmals von *Weil* inauguriert wurde und worauf wir bei der Besprechung der allgemeinen Maßnahmen zurückkommen werden (s. S. 371). Durch das frisch gewonnene Serum wird das Thrombin in statu nascendi zugeführt, wodurch der Vorgang in der zweiten Gerinnungsphase intensiviert wird. Wegen der Umwandlung des Thrombins in das unwirksame Metathrombin ist älteres Serum weniger wirksam.

Als weitere Applikation physiologischer Blutstillungsmaßnahmen ist die Verwendung von frischen Geweben oder von Gewebsextrakten zu nennen, indem dadurch Gewebsthrombokinase zugeführt wird. Bekannt

ist die lokale Applikation von frischen Muskelgeweben (Menschen- oder Tiermuskelgewebe). Als gut wirksam haben sich auch Gewebs- und Organextrakte erwiesen, wie beispielsweise Strumapreßsaft nach *Schlössmann*. Ein weiteres sehr wirksames physiologisches Blutstillungsmittel ist die Frauenmilch nach *Solé*. Wir haben seine prompt blutstillende Wirkung bei hämophilen Verletzungsblutungen und namentlich bei Nachblutungen nach Zahnextraktionen konstatieren können. Auch in vitro läßt sich eine erhebliche Verkürzung der Gerinnungszeit von hämophilem Blut nachweisen, während z. B. Ziegenblut unwirksam ist. Als mehr oder weniger wirksam hat sich auch eine ganze Reihe von Handelspräparaten erwiesen als Träger des Thromboplastins oder des Thrombins. Als Thromboplastinträger, das ältere Coagulen aus Tierthrombocyten, ferner das aus Organgeweben hergestellte Clauden, das Manetol Bayer, die Thrombokinase Roche, das Hémostatique Ercée und das Thromboplastin Cutter-Berkeley u. a.

Als Thrombinträger sind weiter zu erwähnen: die Thrombase Roussel, das Topostasin Roche, das Thrombin Topical P. D. und als Träger von Prothrombin und Thromboplastin zugleich das Hemoplastin (P. D.). Ein Vorteil dieser Thrombinpräparate ist ihre rasche Wirkung infolge des Gehaltes an fertigem Thrombin, während bei den Thromboplastinpräparaten die Thrombinbildung erst an der Verletzungsstelle selbst entsteht.

Als wirksame lokale Blutstillungsmaßnahme neueren Datums hat sich die Kombination der Thrombinpräparate mit sterilen, resorbierbaren Gelatineschwammpräparaten erwiesen, die als Tamponade verwendet werden. Als solche Gelatinepräparate kommen in Betracht: das Spongosan (Ferrosan-Kopenhagen), der Spongel (Roussel), der Gelfoam (Upjohn, Michigan) und weiter das Fibrinpräparat Fibrin Foam mit ähnlicher Wirkung.

Als weitere Indikation ist die Verwendung von Retraktozym zu nennen, um eine kräftige Retraktion des Coagulums bzw. des Thrombus zu erreichen. Durch Bestrahlung vermittels Ultraschall von Thrombocytenemulsionen gelingt es das Hyalomer, Retraktozym enthaltend, aus den Thrombocyten zu isolieren, das eine außerordentlich kräftige Retraktion des Fibringerinnsels bewirkt. Dies läßt sich sehr hübsch vermittels des Dunkelfeldmikroskops nachweisen: Die Fibrinfäden ordnen sich zu kräftigen, tauähnlichen Gebilden und bewirken so den Retraktionsvorgang. Sollte es gelingen ein solches Retraktozympräparat fertig zum Gebrauch herzustellen, so würde dies einen erheblichen Fortschritt der blutstillenden Maßnahmen bedeuten, durch Bewirken einer kräftigen Retraktion des wundverschließenden Thrombus und somit der physiologischen Ligatur.

Zur Technik der lokalen Blutstillung: Es genügt erfahrungsgemäß nicht, eine hämophile Blutung lokal zum Stillstand gebracht zu haben; weitere Maßnahmen zur Verhinderung von Nachblutungen sind notwendig. Hat man die momentane Blutstillung erreicht und einen Verband angelegt, am zweckmäßigsten mit dem Blutstillungsmittel getränkt, dann soll der Verband oder Tampon längere Zeit hindurch unberührt belassen werden. Denn beim Verbandwechsel werden auch bei vorsichtiger Entfernung wundverschließende Thromben oder später Granulationen abgerissen, wenn auch nur teilweise, worauf eine lokale Blutung neuerdings einsetzt.

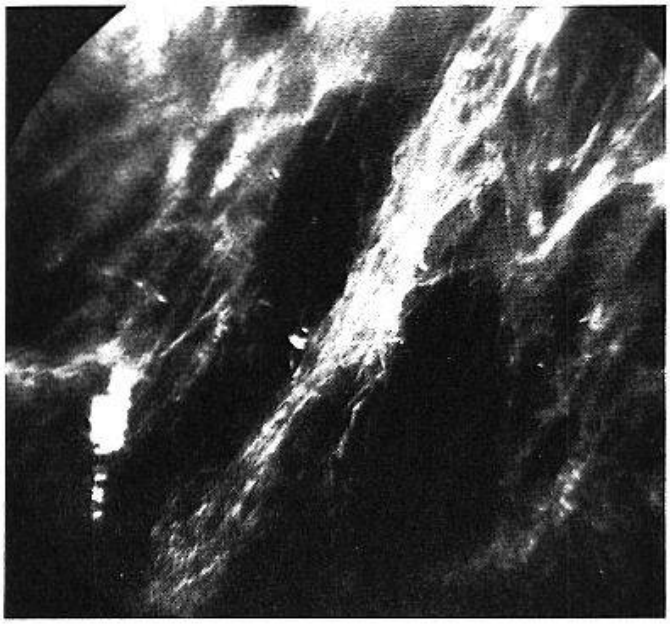

Abb. 6. Thrombocytenfreies, recalcifiziertes Plasma II nach Zusatz von Hyalomer. Fibrinstrangbildung, dazwischen fibrinfreie Lücken als Ausdruck der Serumauspressung nach Retraktion.

Ein Verband oder Tampon muß daher stets längere Zeit hindurch belassen werden, um eine Heilung unter dem Schorfe zu erzielen. Es empfiehlt, sich, den Verband oder den Tampon von Zeit zu Zeit mit dem Blutstillungsmittel erneut zu tränken und zugleich zur Bekämpfung der Infektion oder der Sekundärinfektion mit einem desinfizierenden Medikament, mit Jodtinktur, mit Elkosin oder dergleichen zu imprägnieren. Wird der Verband infolge thrombolytischer Vorgänge gelockert, dann soll dessen Entfernung nur teilweise vorgenommen werden, am besten nach vorheriger Aufweichung mit Wasserstoffsuperoxyd. Bleibt der Verband an einer Stelle adhärent, so soll hier abgeschnitten werden unter Belassung des an der Wunde adhärenten Teiles. Mit diesem Verfahren haben wir jede hämophile Verletzungsblutung recidivfrei stillen können.

Eine besondere Blutstillungstechnik empfiehlt sich nach den Zahnextraktionen.

Es blutet erfahrungsgemäß nach Zahnextraktionen in vielen Fällen nicht intensiver als normalerweise, doch setzt oft einige Zeit hernach eine Nachblutung aus der Alveole ein, infolge fibrinolytischer Erweichung des die Zahnalveole abschließenden Coagulums. Wir haben an anderer Stelle ausgeführt, daß das hämophile Coagulum infolge der fraktionierten Umwandlung des Fibrinogens in das feste Fibrin durch die fraktionierte ungenügende Thrombinbildung zwiebelschalenartig aufgebaut und schlechter retrahiert ist, so daß es durch die Fibrinolyse rascher aufgelockert wird als das normale, feste Coagulum, worauf die Nachblutung einsetzt. Am zweckmäßigsten wird die Zahnalveole nach der Extraktion mit einem Gelatineschwamm, mit einem gut wirkenden Blutstillungsmittel, am besten mit einem Thrombinpräparat[1] durchtränkt, verschlossen. Darauf ist ein Druckverband anzubringen in Form eines Gazetampons, ebenfalls mit dem Blutstillungsmittel getränkt, mit einem Korkdruckverband nach *Seidel* oder mit Kerr-Verband gesichert.

Man läßt den Patienten kräftig und dauernd darauf beißen, indem der Unterkiefer in Bißstellung vermittels Kinnschleuderverband fixiert wird. Flüssige Ernährung vermittels Ansaugen durch Glasrohr. Täglich oder nach Bedarf wird sodann der Tupfer gewechselt und eventuell bei erneutem Einsetzen der Nachblutung die Tamponade der Alveole selbst erneuert. Durch dieses Verfahren gelang es uns, recidivfreie Blutstillung zu erreichen oder eine einsetzende Nachblutung rasch zu stillen. Als die Gelatineschwämme noch nicht im Handel waren, verwendeten wir Coagulenwatte als Tampon mit Thrombin, Blutserum, Plasma I oder mit Frauenmilch getränkt.

Gewisse Autoren empfehlen die Blutung mit Hochfrequenzstrom zu stillen. Die Blutstillung gelingt zwar in der Regel rasch, doch hat die Erfahrung erwiesen, daß beim späteren Abstoßen der nekrotischen Partien sich Nachblutungen einstellten.

Die unblutige Zahnentfernung nach *Reber:* Kleinere Gummiringe, wie sie früher zu Regulationszwecken benutzt wurden, werden um den zu entfernenden Zahn gelegt und langsam apicalwärts vorgeschoben. In den nächsten Tagen und Wochen werden weitere Ringe zur Verstärkung des Druckes beigefügt und erzeugen dadurch eine Druckatrophie der paradentalen Gewebe. Bei gut erhaltenen Zahnkronen empfiehlt sich ein vorheriges Kürzen durch Beschleifung, da der Zahn etwas aus der Alveole herausgehoben wird und beim Kauen schmerzt. Um das Anlegen von Gummiringen an Wurzelresten zu ermöglichen, wird eine überstehende Gold- oder Zementkappe mit Wurzelstift angebracht.

Für mehrwurzlige Zähne haben *Maury Massler* und *Berta Aguirre* diese

[1] Als besonders gut zur Tamponade geeignet haben sich Topostasinstäbchen erwiesen.

unblutige Methode dahin ergänzt, daß nach Freilegung der Bifurkationen die Wurzeln getrennt werden und die Gummiringe an den separierten Teilen wie an einwurzeligen Zähnen apicalwärts geschoben werden.

Kardinalregel bei Versagen der lokalen Blutstillungsvorgänge: Gelingt es trotz allen Versuchen nicht, eine Blutung zu stillen, dann ist in jedem Falle *rechtzeitig* die Bluttransfusion auszuführen, sobald sich eine Anämie bemerkbar macht, und nicht bis zum allerletzten Moment abzuwarten, da eine zu spät ausgeführte Bluttransfusion auch nicht mehr helfen kann.

Bei schwereren Verletzungsblutungen empfiehlt es sich, zugleich mit den lokalen Blutstillungsmaßnahmen eine Bluttransfusion auszuführen. Vor Zahnextraktionen bei Blutern mit großer Neigung zu Blutungserscheinungen, was aus der Krankengeschichte und aus einer sehr langen Gerinnungszeit hervorgeht (z. B. 4–7 Stunden und mehr), soll dem Eingriff eine Bluttransfusion vorangehen, und zwar aus Frischblut und nicht aus Blutkonserven, da es erwiesen ist, daß die Wirkung der Gerinnungsfaktoren, insbesondere des Retraktozyms mit fortschreitender Aufbewahrungszeit nachläßt.

2. Die Behandlung innerer Blutungen

Bei Hämaturie, sei es infolge Nieren- oder Blasenblutung, ist neben der Bluttransfusion eine reichliche orale Zufuhr von Thromboplastinpräparaten indiziert, weniger von Thrombinpräparaten, die im Magendarmtractus abgebaut werden können und so nicht zur Wirkung gelangen. Mit hoher Dosierung von Coagulen (zweistündlich 1 Teelöffel) haben wir gute Erfahrungen gemacht, desgleichen mit intramuskulärer Anwendung des Präparates. Kleine lokale Hämatome müssen dabei hie und da in Kauf genommen werden.

Bei Magenblutungen sind unserer Erfahrung nach Blutstillungsmittel, sowohl physiologische als Handelspräparate, von guter Wirkung, vorausgesetzt, daß sie an die blutende Stelle gelangen. Aus diesem Grunde empfiehlt es sich, bei Blutungen aus dem Magen denselben mit der Magensonde vom Blutgehalt zu entleeren nebst einer vorsichtigen Spülung. Wir haben einmal mit diesem Verfahren bei einem Hämophilen eine prompte blutstillende Wirkung erzielt. Es empfiehlt sich dabei auch zwei Blutstillungsmittel zugleich zu verabreichen, ein Thromboplastin- und ein Thrombinpräparat, was zu einer Potenzierung der Wirkung führt. Gleichzeitig, oder wenn die lokalen Blutstillungsmaßnahmen ungenügend sind, ist eine Bluttransfusion auszuführen.

Bei Darmblutungen empfiehlt es sich, wie bei solchen aus dem Magen, reichliche Mengen von Blutstillungsmitteln oral zu verabreichen. Indessen gelangt nicht die gesamte eingeführte Menge der Präparate an die blutende Darmstelle, weil sie höchstwahrscheinlich im Magen oder oberen Teil der Darmschlingen durch Magen- und Pancreassekret abgebaut werden. Untersuchungen darüber liegen unseres Wissens nicht vor. Es sollten daher die Blutstillungsmittel in Kapseln verabreicht werden, die erst im Darm zur Auflösung gelangen. In einem Fall von Darmblutungen bei einem Hämophilen erzielten wir eine gute blutstillende Wirkung durch hohe Coagulengaben, in einem andern Fall dagegen mit massiven Blutungen aus dem Colon versagten verschiedene Blutstillungsmittel gänzlich und auch eine rechtzeitig ausgeführte Transfusion mit Konservenblut war wirkungslos. Es handelte sich um einen Bluter mit außerordentlich langer Gerinnungszeit (7 Stunden), der seit dem Säuglingsalter an immer wieder sich einstellenden Blutungserscheinungen litt und der uns dreimal in fast ausgeblutetem Zustand zur Behandlung zugewiesen war. Das vierte Mal gelang es nicht mehr, ihn zu retten.

3. Die Behandlung der geschlossenen Blutungen

Hämatome, insbesondere große Muskelhämatome, Haemarthros, Blutungen ins Nierenlager, Blutungen im Verlauf des M. ileopsoas werden zunächst konservativ durch absolute Ruhigstellung und namentlich durch Kurzwellenbestrahlung behandelt, die nach unserer Erfahrung sich als sehr wirksam erwiesen hat, insbesondere beim Haemarthros. Die Schmerzen und Beschwerden lassen bald nach und der Bluterguß kommt rascher zur Resorption. Wir lassen diese Behandlungsmaßnahmen bei allen Gelenkblutungen durchführen, so daß die Patienten meistens spontan sofort nach Auftreten eines Ergusses sich bestrahlen lassen. Dosierung: Von täglich 5 Minuten an steigernd bis 20 Minuten, jedoch nicht länger. Im ganzen sind 12–15 Bestrahlungen durchzuführen. Wir haben die Wirkung der Kurzwellenbestrahlung von Thrombocytenemulsionen im Experiment durch unseren Mitarbeiter *Wechsler* untersuchen lassen, der nachweis, daß die Retraktion des Plasmagerinnsels durch nicht länger als 20 Minuten bestrahlte Thrombocyten gegenüber der Norm ganz erheblich verstärkt wird. Dies hat praktisch zur Folge, daß die Serumauspressung infolge der erhöhten Retraktion bei einem Hämatom intensiver erfolgt und der Bluterguß sich infolgedessen rascher resorbiert. Auch große Muskelhämatome reagieren prompt auf die Kurzwellenbestrahlung.

Bei drohender Weiterblutung kommt auch hier die Bluttransfusion zu ihrem Recht.

Der Empfehlung von *Quick*, Hämatome mit kalten Umschlägen zu behandeln, um eine blutstillende Kontraktion der Blutgefäße zu erwirken, können wir nicht folgen, da es nachgewiesen ist, daß sowohl die Gerinnungszeit als die Retraktion durch Kälteeinfluß stark verlängert bzw. erniedrigt werden. Vor einer Entlastungspunktion eines Hämatoms oder eines Haemarthros möchten wir gewarnt haben, indem durch den Einstich Gefäßverletzungen, auch sehr kleine, gesetzt werden können, die dann beim Bluter unstillbar weiterbluten und die Hämatomspannung zuweilen beängstigend erhöhen, wie wir es einmal bei einem Bluterknie erlebten.

Das gleiche gilt in höherem Maße von einer Drainierung eines Hämatoms wegen Druckerscheinungen auf große Arterien oder Nervenstränge (Volksmannsche Kontraktur bei Vorderarmhämatomen). Durch die Drainierung kann es zu weiteren Blutungen kommen, und eine Sekundärinfektion wird den Zustand des Bluters weiterhin verschlimmern. Beispiele aus dem Schrifttum von Sekundärinfektion von spontan entstandenen Hämatomfisteln mit nachfolgenden septischen Zuständen weisen auf diese Gefahr hin. Wir selbst erlebten einen solchen Fall vor einigen Jahren anläßlich einer Konsultation.

Man wird daher gut tun, in solchen Fällen von drohenden Druckerscheinungen zunächst eine Kurzwellenbehandlung einzuleiten. Durch Serumauspressung wird sich der Hämatomdruck herabsetzen lassen.

Blutungen ins Zentralnervensystem behandelt man am besten konservativ mit absoluter Ruhigstellung und mit Zufuhr von Blutstillungsmitteln, oral oder mit intramuskulären Injektionen (Coagulen). Kleinere Bluttransfusionen können auch von einem gewissen Nutzen sein, um das Weiterandauern der Blutung möglichst hintanzuhalten. Von einer Punktion des Rückenmarkkanals bei einer Hämatomyelie möchten wir aus den oben angeführten Gründen abraten, sie würde auch nicht viel Erleichterung bringen können, da ja der Bluterguß im Liquorraum nach oben und unten ausweichen kann.

Zur Frage der Entlastungstrepanation bei subduralem Bluterguß: Bei einem Gesunden mit epiduralem oder subduralem Hämatom und Kompressionserscheinungen ist die Vornahme einer Entlastungstrepanation selbstverständlich. Nicht so bei einem Bluter, bei dem das Hämatom infolge des mangelhaften Gerinnungsvorganges, insbesondere der gestörten Fibrinbildung in der Regel nicht wie bei einem Normalen gut abgegrenzt und lokalisiert ist, sondern als breit in die Umgebung sich ausdehnende Blutung erscheint, wie wir dies vor nicht allzulanger Zeit bei der Sektion eines an subduraler Blutung verstorbenen Bluters erfahren konnten. Die Kompression betraf hier die Gyri einer Großhirn-

hemisphäre, wobei an einer circumscripten Stelle ein halbhandgroßes Coagulum zu erhöhter Kompression geführt hatte. Die Quelle der Blutung konnte nicht ausfindig gemacht werden. Es wurde bei diesem Fall von einer Trepanation abgesehen, einerseits wegen der Schwierigkeit, den Ausgangspunkt der Hämorrhagie aufzufinden, und anderseits wegen der Gefahr erneuter Blutungen aus der Trempanationswunde, namentlich aus der Knochenspongiosa. Der Sektionsbefund gab uns recht: Vorhandensein eines flachen Blutergusses über der ganzen rechten Großhirnhemisphäre und beginnende Blutung über der linken. Bei Fällen mit gut lokalisierten Kompressionserscheinungen, die bei unserem Fall fehlten, wird die Indikation zur Trepanation zur Entlastung doch gestellt werden müssen. Um das Risiko der Nachblutung aus der Trepanationswunde herabzusetzen, wird man vor und während des Eingriffes und nach demselben zur Bluttransfusion schreiten unter Anwendung der besprochenen Maßnahmen lokaler Blutstillung. Aber auch dann dürfte die Prognose des operativen Eingriffes dubiös sein.

4. Die Herabsetzung der Blutungsbereitschaft

a) *Die Vollbluttransfusion.* Es ist bei der Besprechung der lokalen Blutstillungsmaßnahmen bereits ausgeführt worden, daß eine Kombination mit gleichzeitiger Bluttransfusion anzuraten ist, die alle Gerinnungsfaktoren dem Kreislauf zuführt, die endgültige Blutstillung in hohem Maße fördert und oft lebensrettend wirkt. Bei kryptogenen und inneren Blutungen, die lokalen Maßnahmen nicht zugänglich sind, ist die Frischbluttransfusion die Blutstillungsmaßnahme der Wahl. Konservenblut eignet sich weniger dazu, da, wie auf S. 367 dargelegt, die Wirkung der verschiedenen Gerinnungsfaktoren mit fortschreitender Konservierungszeit nachläßt. Prophylaktisch wird man vor nicht zu umgehenden operativen Eingriffen die Blutungsbereitschaft durch die Bluttransfusion herabzusetzen suchen.

Will man eine länger dauernde Herabsetzung der Blutungsbereitschaft erzielen, dann ist die Bluttransfusion zu wiederholen, da ihre Wirkung zeitlich beschränkt ist.

b) *Die Plasmatransfusion.* Noch bessere gerinnungsfördernde Wirkung erreicht man durch die Transfusion von Blutplasma. Im auszentrifugierten oder sedimentierten Plasma ist der Prozentgehalt an Thrombocyten höher als im Gesamtblut, desgleichen an Prothrombin. In den Kreislauf eingeführt, entsteht an der thromboplastischen Blutungsquelle durch vermehrtes Freiwerden von Thromboplastin aus den Thrombocyten Thrombin in statu nascendi, die gerinnungs- und thrombusbildenden

Vorgänge werden dabei intensiviert und beschleunigt. Zudem ist die Retraktion des erythrocytenfreien Plasmas viel intensiver als im Vollblut, da die in den Fibrinmaschen eingeschlossenen Erythrocyten durch ihre Masse ähnlich wie Sand die Retraktion behindern. Dieser Vorgang läßt sich sehr hübsch am Retraktilometer demonstrieren (s. S. 310). Das Vollblutcoagulum ist nach erfolgter Retraktion konisch und gleichmäßig in der ganzen Breite, während das hämophile Gerinnsel kolbenförmig ist, oben stielartig und gelb-weißlich infolge Fehlens der Erythrocyten und in den unteren Partien nach unten zunehmend verdickt infolge Miteinschlusses der die Retraktion behindernden roten Blutkörperchen. So ist die Wirkung des Plasmagerinnsels als physiologische Ligatur intensiviert und kräftiger.

Als Plasma zur Transfusion kann das sterile Citratplasma verwendet werden, und zwar aus Frischblut und nicht aus Konservenblut hergestellt. Die Gründe dafür haben wir angegeben (s. S. 367). Noch besser ist das durch die Unterkühlungszentrifugiermethode gewonnenen Plasma, frei von Anticoagulantien. Mit einer Eccozentrifuge zu 4 × 100 cm³ läßt sich das thrombocytenhaltige Plasma durch 7 Minuten langes Zentrifugieren bei 2500 Minutentouren steril gewinnen.

Durch die Plasmatransfusion wird nur etwa das halbe Volumen des Vollblutes zugeführt bei gleichem Gehalt an Gerinnungsfaktoren, so daß es gegebenenfalls möglich ist, um eine intensivere gerinnungsfördernde Wirkung zu erreichen, die zu injizierende Menge zu verdoppeln, einer zweifachen Bluttransfusion entsprechend.

Bei bestehender erheblicher Anämie ist jedoch die Vollbluttransfusion der Plasmatransfusion vorzuziehen, bei ungenügender Blutstillung kann sodann Plasma nachtransfundiert werden.

c) *Die Serumtransfusion* ist sehr umstritten. Theoretisch beruht ihre Wirkung auf der Zufuhr von Thrombin, das im frischen Blutserum enthalten ist, dagegen nicht mehr in älterem Serum wegen seiner Umwandlung in unwirksames Metathrombin. Daraus werden die abweichenden Meinungen über ihre gerinnungsfördernde Serumwirkung sich erklären lassen. Die Serumanwendung bei Hämophilie ist von *Weil* inauguriert worden, der das Serum sowohl in therapeutischer als in prophylaktischer Hinsicht in Mengen von 15 cm³ intravenös und von 30 cm³ subcutan empfohlen hat. Über intravenöse Serumtransfusionen in großen Mengen bei der Hämophilie konnten wir im Weltschrifttum keine Angaben finden. Da das Eintreten von Anaphylaxieerscheinungen nicht in jedem Falle mit Sicherheit auszuschließen ist, empfiehlt es sich von der Anwendung der Serumtransfusion abzusehen.

Blutungen bei den C-Avitaminosen (Skorbut, Möller-Barlowsche Krankheit) werden durch Verabreichung des Vitamin C, der Ascorbinsäure, prompt gestillt, zugleich mit der raschen Heilung dieser Mangelkrankheiten. Als ausgezeichnetes Haemostypticum hat sich die Ascorbinsäure auch bei hämorrhagischen Diathesen anderer Ätiologie erwiesen, so bei der Schönlein-Henochschen Purpura und bei der essentiellen Thrombopenie. Gute Erfolge soll das reine Vitamin C nach *Böger* und *Schröder* auch bei der Hämophilie aufweisen. Wie die Ascorbinsäure indessen in den bei der Hämophilie gestörten Blutchemismus eingreift, ist nicht aufgeklärt, ebenso wie ihr Wirkungsmechanismus bei andersartigen Blutungen. Man denkt dabei an eine Gefäßwirkung im Sinne einer Abdichtung der Kapillarwände. Nach *Quick* könnte bei der Hämophilie eine derartige kurative Wirkung angenommen werden, doch ist dieses Problem noch zu wenig erforscht zu einem endgültigen Urteil. Die gleichen Überlegungen in bezug auf die Hämophilie gelten auch für das Vitamin P, das bei Blutungen infolge erhöhter Durchlässigkeit der Kapillaren (vasculäre Purpurazustände, Hämaturie bei hämorrhagischer Nephritis, Schleimhautblutungen bei Colitis ulcerosa u. a. m.) günstig wirken soll, doch wird im Schrifttum auch über Mißerfolge referiert.

Szent-Györgyi und Mitarb. vertreten die Auffassung, daß das Zusammenwirken von Vitamin C mit dem Permeabilitätsvitamin P sich günstig auf die Hämorrhagien beim Skorbut auswirkt, in Fällen, wo das Vitamin C allein nicht ausreicht. Nach *Lotze* soll das Vitamin P als eine Art Aktivator des Vitamins C wirken für den normalen Funktionszustand der kleinsten Gefäße beim Menschen.

Wenn die Wirkung dieser beiden Präparate oder ihrer Kombination bei der Hämophilie auch nicht restlos aufgeklärt ist, so empfiehlt es sich doch, sie bei Blutungen, namentlich im Magendarmtractus, bei Hämaturien und bei Schleimhautblutungen anderer Provenienz, wenn alle anderen Maßnahmen versagen, anzuwenden. Wir selbst haben es letzthin bereut, als alle Blutstillungsmaßnahmen nebst der Bluttransfusion bei einem Falle mit massiven Blutungen aus dem Darmtractus versagten, die Kombination von Vitamin C und P nicht versucht zu haben.

Als Vitamin-C-Präparate kommen in Betracht: Redoxon, Cebion, Cantan, Proscorbin und Vitascorbol. Als Vitamin-P-Präparate: Citrin, Vitamin P/Nordmark, Rutin, Sklerutin, Vasorutin.

Das Vitamin K, das für die normale Bildung von Prothrombin in der Leber, einer Vorstufe des Thrombins, unentbehrlich ist, obwohl es noch nicht bekannt ist auf welchem Wege es in die Prothrombinproduktion

eingreift, ist unseres Erachtens bei der Hämophilie nicht indiziert. Denn es hat sich durch die Bestimmung des Konsumptionstestes im Serum des Hämophilen erwiesen, daß der Verbrauch des Prothrombins bei der Thrombinbildung herabgesetzt ist, so daß unverbrauchtes Prothrombin im Serum vorhanden ist. Deshalb hat es keinen Sinn, seine Bildung in der Leber zu intensivieren.

Als Vitamin-K-Präparate sind zu nennen: Synkavit, Hemodal, Karan, Davitamon K.

5. *Die Behandlung des Blutergelenkes*

Das Gelenk des Hämophilen ist vor dem Auftreten des ersten Blutergusses als normal zu erachten. Ein Makro- oder Mikrotrauma, vom Bluter oft kaum oder nicht wahrgenommen, führt erstmals zur langandauernden Blutung in das Gelenk. Schon bei den ersten Gehversuchen des Kleinkindes kann es zum Haemarthros kommen, sei es im Knie- oder im Fußgelenk. Daß der erste, schon unter hohem Druck stehende Bluterguß zu dauernden Gelenkveränderungen führen kann, die eine Disposition zum Recidiv im Gefolge haben können, haben wir bereits erwähnt (s. S. 339).

Bei Wiederholung der Recidive geht das Haemarthrosstadium meistens bei Vernachlässigung der Behandlung und Schonung in das panarthritische und hernach nach weiteren Recidiven in das regressive Stadium über, mit nachfolgender teilweiser oder gänzlicher Versteifung des betreffenden Gelenkes (s. S. 340, 341).

Aus diesem Verhalten ergeben sich die Indikationen zur Behandlung.

Behandlung im Haemarthrosstadium: Schon beim ersten Anzeichen der Ergußbildung hat eine sorgfältige Behandlung einzusetzen. Das Gelenk muß in erster Linie in geeigneter Stellung ruhiggestellt und die Kurzwellentherapie unverzüglich eingeleitet werden. Beginn mit 5minütiger und steigernd bis zu 20minütiger Bestrahlung, im ganzen bis zu 12 oder 15 Sitzungen. Die Erfahrung hat erwiesen, daß Schmerzen und Beschwerden dabei ziemlich rasch verschwinden unter Nachlassen des hohen intraartikulären Druckes bei beschleunigter Resorption des Blutergusses. Daß die Retraktion eines Plasmagerinnsels und die Serumauspressung im Experiment durch Hinzufügen von mit Kurzwellen bestrahlten Thrombocyten verstärkt werden, haben wir beschrieben (s. S. 347). Das Gelenk muß in den Intervallen der Bestrahlungen weiterhin ruhiggestellt werden unter gleichzeitiger Umwicklung mit elastischer Binde. Erst nach erfolgter Bestrahlungsbehandlung sind leichte aktive Bewegungen ohne jede Forcierung zu gestatten. Das Aufstehen ist erst nach Verschwinden des Ergusses erlaubt. Der Patient ist dabei zu über-

wachen, da wir die Erfahrung gemacht haben, daß der Hämophile nach Verschwinden der Beschwerden und Schmerzen das Gelenk nicht schont und eine auffallende Gleichgültigkeit gegenüber seinem Leiden an den Tag legt. Bei Kindern sind die Eltern darauf aufmerksam zu machen, zur Überwachung aufzufordern und über die Folgen einer Vernachlässigung der Behandlungsmaßnahmen aufzuklären.

Erfahrungsgemäß stellen sich früher oder später fast immer Recidive am befallenen und dazu disponierten Gelenk ein, die dann allmählich zum panarthritischen Stadium führen.

Von der Punktion des unter hohem Druck stehenden Gelenkes zu seiner Entlastung ist dringend abzuraten, da das Einführen der Punktionskanüle durch Verletzung kleinster Gefäße zu erneuter intraartikulärer Blutung und dadurch zu weiterer Druckerhöhung führen kann, wie wir es bei einem Kniehaemarthros bis zu derart praller Spannung erlebten, daß ein Durchbruch des Hämatoms durch die Gelenkkapsel hindurch zu befürchten war bei sehr hohen Temperaturen bis zu 40° C. Nach *Reinecke* und *Wohlwill* kann diese Komplikation eintreten und zur Dauerfistel führen mit anschließender Sekundärinfektion des Gelenkes.

Behandlung des panarthritischen Stadiums. Viele Fälle kommen erst in diesem Stadium in ärztliche Behandlung. Auch hier gilt es vor allem im akuten oder subakuten Stadium mit Gelenkerguß das Gelenk ruhig zu stellen und die Kurzwellentherapie einzuleiten, die erfahrungsgemäß günstig wirkt. Weitere Behandlung wie beim Haermarthros besprochen. Stellen sich in der Folge weitere Recidive ein, dann gilt es das Gelenk vor weiterer Beanspruchung zu schützen. Mit einem von uns angegebenen orthopädischen Apparat gelingt es, ein Kniegelenk vom Gebrauch auszuschalten, (Abb. 7).

Das obere Ende des Apparates wird am Sitzknorren abgestützt, so daß das volle Körpergewicht unter Umgehung des Kniegelenkes direkt auf der Fußkalotte des Apparates lastet, bei erhaltener voller Bewegungsmöglichkeit im Kniegelenk.

Durch diese totale Entlastung des Knies, bei Erhaltung der Gehfähigkeit, kann ein Weiterschreiten der intraartikulären Zerstörungen verhindert werden. Wir erlebten bei einem Fall, daß nach einigen Monaten das Knie in seiner Funktion nicht mehr behindert wurde, bei Verschwinden der panarthritischen Veränderungen. Eine Versteifung stellte sich auch in der Folge nicht ein.

Behandlung des regressiven Stadiums. Im regressiven Stadium sind die Gelenke meistens teilweise oder gänzlich versteift. Knöcherne Ankylosen sind, wie auf S. 340 ausgeführt, seltener, fast immer ist die totale Versteifung durch bindegewebige, narbige Stränge zwischen den Gelenkenden,

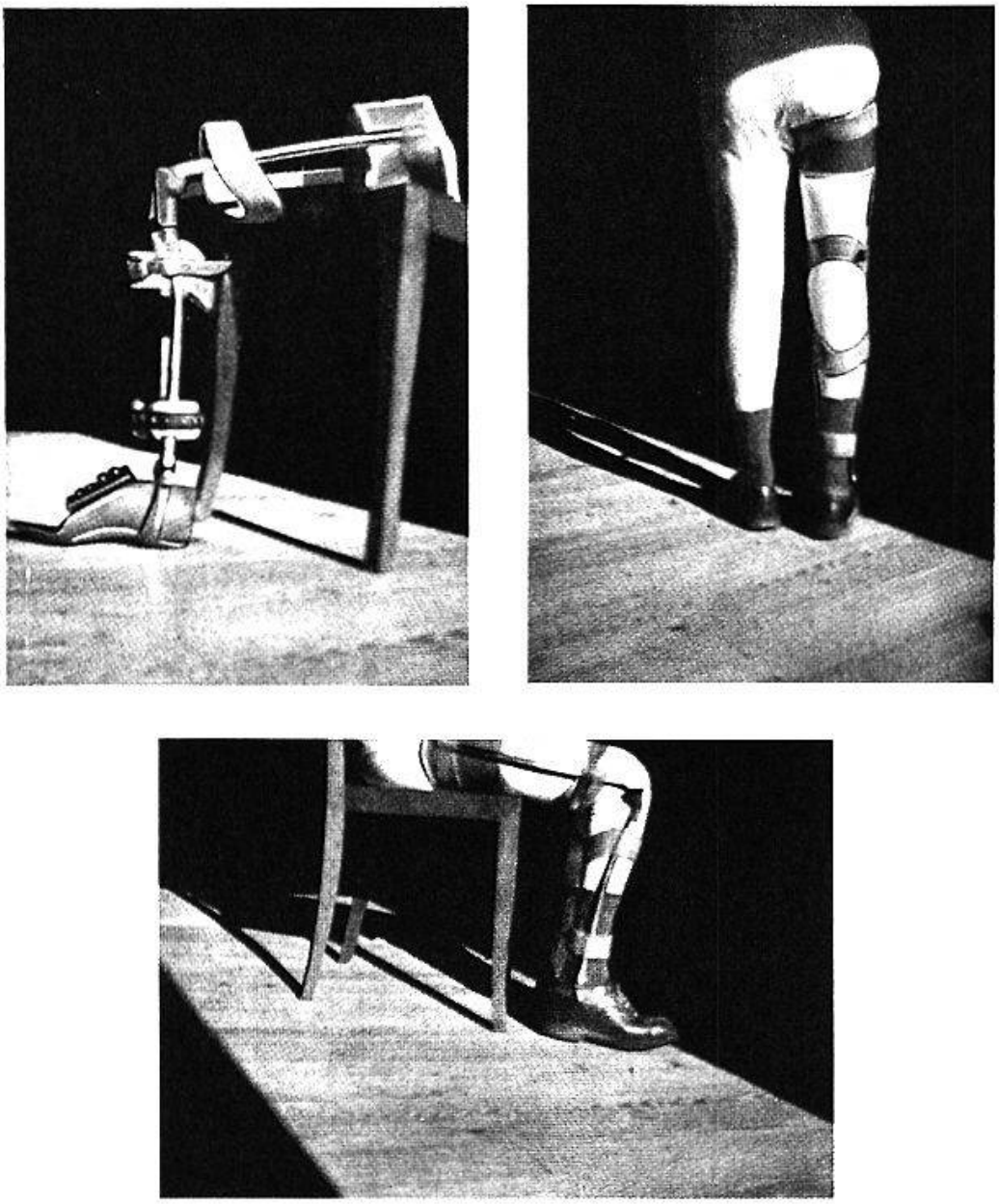

Abb. 7. Beschreibung siehe Seite 374.

durch Veränderungen der Gelenkbänder und durch Atrophien der Gelenkmuskulatur, nicht selten durch Subluxationsstellungen einzelner Gelenkenden und durch Verbreiterung oder Verkürzung einzelner Gelenkanteile bedingt. So ist die Indikation zur Behebung der Versteifung als multiform zu bezeichnen. Leichte Versteifungen in Beugestellung können recht oft durch Extensionsbehandlung mit Kombination durch Kurzwellenbestrahlung bei Vorhandensein von subakuten panarthritischen Erscheinungen korrigiert werden, wie wir kürzlich erfahren konnten. Durch orthopädische Maßnahmen lassen sich nicht selten leichte Stellungsanomalien korrigieren. Eine bestimmte Regel gibt es hier nicht, jede Behandlung ist zu individualisieren.

Von chirurgischen Eingriffen ist in der Regel wegen der Blutungsgefahr abzusehen, doch gelingt es hie und da, nach Vorbereitung des Patienten mit Bluttransfusionen kleinere blutige Eingriffe, wie Durchschneidung hindernder Sehnen und dergleichen, mit Erfolg auszuführen. Größte Vorsicht und exakte Überwachung der Nachbehandlung ist dabei zur Verhütung der gefährlichen Nachblutungen geboten.

Als weitaus die beste Behandlung des Blutergelenkes hat sich die frühzeitig einsetzende Kurzwellentherapie, schon beim ersten Bluterguß im Haemarthrosstadium erwiesen, um den Übergang in das panarthritische und hernach in das regressive Stadium nach Möglichkeit zu verhindern. Die Eltern sind darüber aufzuklären, daß bei Auftreten eines Blutergusses unverzüglich ärztliche Behandlung in Anspruch zu nehmen sei, und sind zu fortwährender Überwachung des Gelenkerkrankten zu veranlassen.

11. Das Coagulenspendezentrum

Ausgehend von der Überlegung, daß die gestörte Blutstillung beim Hämophilen unter andern Ursachen auf einer ungenügenden Freigabe von Thromboplastin durch die Thrombocyten beruht, haben wir versucht, diesen Mangel durch dauernde Zufuhr von Thromboplastin zu kompensieren. Als Thromboplastinpräparat haben wir unser Coagulen verwendet, das uns von der Herstellerfirma, CIBA Aktiengesellschaft, zu diesem Zwecke in großen Mengen unentgeltlich zur Verfügung gestellt wurde.

Es war beabsichtigt, eine Art Opotherapie zu treiben und den Hämophilen dauernd Thromboplastin einnehmen zu lassen, in der Hoffnung, dadurch seine Blutungsbereitschaft zu mildern.

So konnten wir seit dem Jahre 1941 bis auf den heutigen Tag im ganzen 397 Flacons Coagulen zu 100 g unseren Hämophilen unentgeltlich zur Verfügung stellen.

Wir konnten recht gute Erfolge konstatieren, indem eine Anzahl Bluter angab, unter der dauernden Coagulenwirkung seltener an Blutungserscheinungen zu erkranken. Stelle sich eine solche ein, dann sei der Verlauf milder. Ein Bluter aus dem Stamme Nr. 23 gab an, an Blutungserscheinungen zu leiden, wenn er das Mittel einige Tage aussetzen müsse. Bei anderen, schwereren Blutern dagegen sahen wir keinen eindeutigen Erfolg. Es handelte sich um Hämophile, die fast dauernd an Blutungserscheinungen litten. Aufgefallen ist uns, daß bei Dauereinnahme von Coagulen die Recidive der Blutergelenke seltener wurden. Es hat sich immerhin gelohnt, diese Opotherapie dauernd anzuwenden, irgendwelche Nachteile sahen wir davon nie.

Das Coagulen wurde zu Beginn nur an Bluter abgegeben, die wir untersuchen konnten, oder die uns durch ihren Hausarzt die Diagnose Hämophilie bestätigen ließen.

Es mußte auch erstmals ein Formular ausgefüllt werden, zur Beantwortung anamnestischer Fragestellungen, ähnlich unserem Frageschema der Untersuchung. So gelangten wir allmählich in den Besitz von Angaben zahlreicher Bluterstämme, die bei unserer Statistik uns und unsern Mitarbeitern zugute kamen.

Nebst dem Coagulenspendezentrum gründeten wir auch einen Bluterfonds zur Finanzierung der Behandlung unbemittelter Bluter, insbesondere von Klinikaufenthalten, Kurzwellenbestrahlungen und orthopädischen Apparaten.

Geäufnet wurde der Bluterfonds durch freiwillige Gaben der CIBA Aktiengesellschaft, Basel, privater Kreise und Vergütungen der Coagulenabgabe durch vermögliche Patienten und ihre Angehörigen. Es kamen seit 1941 Fr. 6000.– zur Verwendung.

12. Das Farbensehen der Hämophilen

Neiger hat seine Bluter, auf Anregung von Prof. *Franceschetti*, Genf, auf Farbensehen vermittels der Ishihara-Tafeln (Pseudo-Isochromatic Plates for Testing Color Perception, American Optical Company) untersucht. Von 22 Blutern fand er nur einen Fall mit abnormem Farbensinn im sporadischen Stamm Nr. 9 (Tritanopsie, Protanopsie). Eine gemeinsame Vererbung von Farbensehstörungen und Hämophilie ließ sich demnach nicht nachweisen.

13. Literaturvereichnis

Bianchi, V., und *Cataldi, R.:* Int. Soc. Hematol., Cambridge, August 1950, 447. – *Birch Carroll, La Fleur:* Med. dent. Monographs **1,** 4, University Illinois 1937. – *Brinkhous, K. M.:* Int. Soc. Hematol., Cambridge, August 1950, 441. – *Bühler, W.:* Diss. Bern 1951. – *Buus, C. E.:* Acta radiol. (Stoch.) **16,** 1, 503 (1934). – *Chiari, H.:* Hdb. spez. pathol. Anatomie u. Histologie. – *Fahr, Th.:* Dtsch. Z. Chir. **248,** 3/4/5, 208 (1937). – *Fanconi, G.:* Lehrbuch der Pädiatrie. Verlag Benno Schwabe & Co., Basel 1950. – *Feissly, R.:* Int. Soc. Hematol., Cambridge 1950; Acta haemat. (Basel) **1951,** 428. – *Ferlin, A.:* Extraits des Actes de l'Emulation Année 1950; Helv. chir. Acta **18,** 4/5, 73 (1951). – *Fiehrer, A.:* Int. Soc. Hematol., Cambridge, August 1950, 432. – *Fonio, A.:* Z. klin. Med. **125,** 1/2, 9, 129 (1933); Ergebn. inn. Med. Kinderheilk. **51,** 443 (1933); Z. klin. Med. **126,** 4, 422 (1934); Arch. Klaus-Stift. VererbForsch. **12,** 3/4, 425 (1937); *Fonio, A.*, und *Bühler, W.:* Radiol. Clin. **5,** 316 (1952). – *Fonio, A.*, und *Passet, R.:* Arch. Klaus-Stift. VererbForsch. **23,** 3/4, 525 (1948). – *Freund, R.:* Virchows Arch. **256,**

158 (1925). – *Fujii, Omoshi:* Mitt. med. Fak. Tokio **47,** 1–4 (1933); Jap. J. med. Sci., VIII. Int. Med. Pediatr. a. Psychol. **4,** 2 (1935). – *Girardet, P.:* Diss. Lausanne 1948. – *Glanzmann, E.:* Einführung in die Kinderheilkunde. Verlag Springer, Wien 1949. – *Graham, J. B., Buckwalter, L. J., Hartley, K.,* und *Brinkhous, M.:* J. exp. Med. **90,** 3, 97 (1949). – *Hössly, A.:* Diss. Basel 1885. – *Hössly, Tabitha:* Arch. Klaus-Stift. Vererb Forsch. **5,** 3/4, 303 (1930). – *Imhoff, H. H.:* Z. menschl. Vererb.- u. KonstitutLehre **30,** 435 (1951). – *Israel, M. C. C., Lempert, H.,* und *Guldertson, S.:* Lancet, 30. Juni, 1375 (1951). – *Jürgens, R.,* und *Ferlin, A.:* Schweiz. med. Wschr. **80,** 41, 1098 (1950). – *Key, J.:* Ann. Surg. **1932,** 202. – *König, F.:* Samml. klin. Vorträge **36** (1892). – *Koller, F., Krüsi, C.,* und *Luchsinger, P.:* Schweiz. med. Wschr. **80,** 41, 1101 (1950). – *Lüscher, E.:* Diss. Bern 1947. – *Macfarlane, R. G.,* und *Biggs, R.:* Int. Soc. Hematol., Cambridge, August 1950, 418. – *Marotta, R., Tropeano, L.,* und *Postiglione, F.:* Progr. med. (Napoli) **6,** 12 (1950); Boll. Soc. ital. Biol. sper. **16,** 7 (1950). – *Massler, Maury* und *Aguirre, Berta:* J. Dent. Child. **19,** 56, (1952). – *Merskey, Cl.:* Int. Soc. Hematol., Cambridge, August 1950, 441. – *Montanus, E.:* Diss. Basel 1921. – *Neiger, A.:* Arch. Klaus-Stift. VererbForsch. **26,** 3/4, 323 (1951). – *Owren, P. A.:* Int. Soc. Hematol. Cambridge, August 1950, 446. – *Pfenninger, H.:* Arch. Klaus-Stift. VererbForsch. **9,** 49 (1932). – *Pianta, M. A.:* Arch. Klaus-Stift. VererbForsch. **28,** 1/4, 161 (1953). – *Quick, A. J.:* Amer. J. Med. **3,** 6, 841 (1949); J. Amer. med. Ass. **145,** 4–8 (1951). – *Quick, A. J.,* und *Favre-Gilly, E.:* J. Hematol. **4,** 12, 1281 (1949). – *Reber, P.:* Schweiz. Mschr. Zahnheilk. **52,** Nr. 2 (1942). – *Reinecke* und *Wohlwill:* Arch. klin. Chir. **154,** Hem 425 (1929). – *Salomonsen, L.:* in Fanconi/Wallgren, Lehrbuch der Pädiatrie, Blutungsübel. Verlag Benno Schwabe & Co., Basel 1950. – *Schlössmann, H.:* Neue deutsche Chirurgie. Ferd. Enke, Stuttgart 1930. – *Schulz, W.:* Folia haemat. (Lpz.) **32,** 310 (1930). – *Vieli:* J. Méd. Chir. prat. **1846.** – *Wechsler, A.:* Diss. Bern 1950.

14. Anhang

1. Krankengeschichten der Bluter und der Konduktoren[1]
2. Stammbäume der erblichen und der sporadischen Bluterstämme[1]

Krankengeschichten

Es werden hier nur die kurz zusammengefaßten Krankengeschichten der einzelnen noch lebenden und der seit der letzten Stammesaufnahme verstorbenen Bluter sowie ihrer Konduktoren wiedergegeben. Bei den sporadischen Bluterstämmen werden dazu noch alle verstorbenen Bluter der gleichen Geschwisterreihe aufgeführt. Alle übrigen Angaben sowie die Aufführung der übrigen Stammesmitglieder, insbesondere der früher verstorbenen Bluter, können in den ausführlichen Krankengeschichten

[1] Bei der Drucklegung werden sämtliche Stamm- und Familienbezeichnungen supprimiert, nur die Anfangsbuchstaben werden stehen gelassen. Wird von einem Bluterforscher Auskunft über einen Bluter oder Bluterstamm gewünscht, dann wird von der betreffenden Familie das Einverständnis zur Bekanntgabe der Adresse eingeholt und erst dann dem Interessenten mitgeteilt.

Ein Adressenverzeichnis ist beim Autor archiviert, ein zweites bei der erbgenetischen Zentrale in Genf (Prof. *Franceschetti*). An diese zwei Stellen bittet man die Interessenten sich wenden zu wollen.

der Dissertationen von *Neiger* (1951) und *Pianta* (1953) sowie in unserer eigenen Arbeit über die Bluter im Kanton Bern (1937) und in derjenigen über die sporadische Hämophilie in der Schweiz (1948) von uns und unserem Mitarbeiter *Passet* nachgeschlagen werden, wo alle Einzelheiten niedergeschrieben sind. Weitere Angaben über Stammesmitglieder und ihre Erbfolge gehen aus den Stammbäumen hervor, alle erblichen wurden 1951 und 1953 neu aufgenommen und in den letzten Generationen ergänzt, im Jahre 1951 die sporadischen Stämme Nr. 1–10, die übrigen sporadischen Stämme Nr. 11–34 im Jahre 1948 (*Fonio* und *Passet*).

Von allen heute noch lebenden Blutern liegen Listen mit den Adressen vor, die in der erbgenetischen Zentrale in Genf (Prof. *Franceschetti*) und bei uns selbst archiviert sind. Anforderungen sind an eine dieser zwei Stellen zu leiten: alle Angaben können jedoch erst nach Anfrage und mit Erlaubnis der angeforderten Bluter freigegeben werden.

I. Die erblichen Stämme

A. Die großen Stämme

1. Tenna, 1669:

1. **Gr. Johann Martin,** 1910 (Safien): Hämophilie erst im 35. Lebensjahr diagnostiziert = paraösophageale und submucöse Blutung. 1934 großes Hämatom am rechten Oberschenkel und Kniehaemarthros nach Kontusion, über das ganze Bein sich ausdehnend. Häufige Recidive. Hauthämatome an der Schulter bei Schießübungen. Gingivablutungen beim Zahnreinigen. 1934 schwere recidivierende Epistaxis, eine Bluttransfusion benötigend. In der letzten Zeit recidivierende Hämaturien.
   Konduktor: *Barbara B.* (gestorben). Starke extramenstruelle, uterine Blutungen, besonders starke Geburtsblutungen.
   Konduktorgroßmutter: Starke Blutungen nach Zahnextraktionen. Starke Blutungen bei Geburten und im Klimakterium.

   Peter, 1912 (Safien): Zahnblutungen, Mundschleimhautblutungen, Verletzungsblutungen, großes Oberschenkelhämatom rechts, später links. Magenblutung nach Stoß in der Magengegend. Glutäalhämatom rechts mit schwerer Schädigung des Plexus lumbalis und motorischer und sensibler Ausfallserscheinung in dessen Gebiet. Bleibende Gehstörungen.

   Ni. Hans Peter, 1945: Blutung aus dem Ohr beim Spülen, schwer stillbar und recidivierend. Häufige Hämatome bei geringen Traumen. Schwere Nasen- und Mundblutung nach Fall. Gingivablutungen. Suffusionen in der Schläfengegend. Suffusionen am linken Oberlid. Hämatom in der linken Leiste.
   Konduktor: *Anna G.* Außer heftigen Geburtsblutungen keine Blutungstendenz.

   Ro. Marius, 1948 (Rodels): Schwer stillbare Gingivablutung nach Verletzung. Im Alter von 3 Monaten Hämaturie. Suffusionen an beiden Unterschenkeln.
   Konduktor: *Ursula.* Als Kind verstärkte Blutungsneigung als langandauernde und oft auftretende Nasenblutungen. Oft Suffusionen am ganzen Körper nach geringen Traumen.

2. **Ca. Balthasar** (Valendas, 1929): † 1935 an vielfachen, immer wieder recidivierenden, unstillbaren Blutungen.
   Konduktor: *Barbara.*

3. **Ei. Franz** (Masein, 1909): Nachblutung nach Tonsillektomie als 4jähriger Knabe. Stirnhämatome, Blutergelenke (Knie, Ellbogen, Fußgelenke). Teerstühle. Tod infolge Magendarmblutung.
Konduktor: *Menga G.* Keine Blutungsneigung.
Luzius, 1910 (Masein): 1925 Hämophilie entdeckt: schwer stillbare Nasenblutung nach Fall. Stirnhämatom. Langandauernde Verletzungsblutungen, Hämatome bei geringen Traumen, intramuskuläre Hämatome, Blutungen aus dem Mund, Gingivablutungen beim Zahnwechsel, Hämaturie, Blutergelenk am rechten Knie.
Konduktor: *Menga G.* Keine Blutungsneigung.
Bl. Johannes, 1920 (Masein): Mit 15 Jahren erstmals Hämatom an der Stirne. Langandauernde Blutung nach Fingeramputation. Nachblutung nach Zahnextraktion, sehr großes Fußhämatom, nach Quetschung Hüft- und Kniehaemarthros, Oberschenkelhämatom mit Sensibilitätsstörungen.
Konduktor: *Anna G.* Keine Blutungsneigung.
4. **Sch. Georges** (Valendas, 1904): Mit 4 Jahren oft langandauernde Verletzungsblutungen, bis 8 Wochen lang. Suffusionen bei geringen Traumen. Mit 19 Jahren Fußgelenkhaemarthros, 1 Jahr andauernd. Panarthritisches Stadium des rechten Knies. Häufig Mund- und Gingivablutungen, besonders beim Zähnereinigen. Mit 12 Jahren 14 Tage lang andauernde Blutung nach Zahnextraktion. Öfters starkes Nasenbluten bis gegen 3 Wochen andauernd und bis 4mal im Jahre auftretend. Starkes Hämatom an der rechten Wade. Panarthritisches Blutergelenk am rechten Fuß. Pharynxblutung.
Konduktor: *Johanna W.* Keine Blutungsneigung. An Magenulcusblutung gestorben.
Kö. Silvio, 1946 (Sarmensdorf): Im Alter von 2 Jahren Gingivablutung nach Verletzung, unstillbar 3 Tage dauernd, erst im Spital mit Coagulen gestillt. Hämaturien, Hämatome nach kleinen Traumen. 1950 langandauernde Gingivablutung im Spital mit Coagulen gestillt.
Konduktor: *Margrith.* Keine Blutungstendenz.

2. Wald, 1550:

1. **Sch.-St. Pf. Ernst,** 1905: Mit 5 Jahren Hämatom am rechten Auge nach Trauma. Mäßig starke Nachblutungen nach Verletzungen. Intensive Nachblutung aus der Oberlippe nach Furunkelincision, 14 Tage dauernd. Häufig Hämatome nach Traumen. Einmal ausgedehntes Oberschenkelhämatom. Mit 6 Jahren Haemarthros des linken Knies, später des rechten und der Fuß-, Ellbogen - und Fingergelenke. Blutergelenksymptome auch in den Kiefergelenken. Häufig Gingivablutungen. Mit 10 Jahren langandauernde Blutung nach Extraktion eines Milchzahnes. 15 Hämaturien seit dem Kindesalter. Augenblutung in die hintere Augenkammer mit bleibenden Sehstörungen. Leichte Versteifung beider Ellbogengelenke, des rechten Knies und des linken Fußes. Konduktor: *Emma.* Keine Blutungstendenz.
2. **Ke.-Sch. Ob. Jakob,** 1899: Im ersten Lebensjahr Haemarthros des rechten Knies, anschließend links und beide Fuß- und Ellbogengelenke befallen, zuweilen recidivierend. Starke Verletzungsblutungen, beim Rasieren oft tagelang blutend. Nach geringen Traumen Hämatome. 1947 ausgedehntes Glutäalhämatom rechterseits. Langandauernde Mundschleimhautblutungen. 2mal Darmblutungen. Rechtes Knie und rechter Ellbogen versteift. Bluterguß im linken Knie.
Konduktor: *Seline.* Keine Blutungstendenz.
3. **Ke.-Eg.|Eg. Hans Jakob,** 1918: Mit 6 Jahren Wangenhauthämatom. Häufig Hauthämatome. In der Jugend oft Haemarthros in vielen Gelenken. Zur Zeit der Untersuchung Haemarthros des rechten Handgelenkes. Häufig Mundschleimhautblutungen. Seit 10 Jahren 2mal jährlich Hämaturien, mit Stauung in den Harnwegen, Brechreiz und Nierenkoliken. Atrophie der Muskulatur des linken Oberarmes und beider Beine. Versteifung des rechten Ellbogens, teilweise des linken Knies. Beide Füße in Spitzfußstellung.
Konduktor: *Lydia.* Keine Blutungstendenz.

3. Be.-Ra., ca. 1875/1880 (Lenk-Bern):

Zwei Stämme: 1. illegitimer.
2. legitimer;

1. Aus illegitimem Stamm: **Ha.-Wü.**:
Wü. Toni, 1945. Starke Nachblutung nach Riß des Lippenbandes. Oft Hautsuffusionen, Haemarthros des linken Fußgelenkes, oft recidivierend, leichte Versteifung. Konduktor: *Emma.* Keine Blutungsneigung.

2. Aus legitimem Stamm: **Ma.-Lü.**:
Ma. Philippe, 1942: Hämophilie im ersten Lebensjahr entdeckt. Hämatome der Haut, leichte Erscheinungen eines Haemarthros des rechten Hüftgelenkes.

Daniel, 1941. † 1948. Hämophilie frühzeitig entdeckt. 1943 Haemarthros des rechten Knies. Hämatome an Rumpf und Extremitäten nach geringen Traumen. Sehr starke Nachblutung nach Zahnextraktion, 10 Tage dauernd. Darmblutungen. Am 24. Dezember 1948 Verletzung der linken Stirnseite mit Verblutung nach 50 Stunden.
Konduktor: *Marie.* Keine Blutungstendenz. Ihr Vater war Bluter (Erbgang nach *Nasse* erstmals im Stamm, der bisher nur Erbgang nach *Lossen* aufwies).

B. Die kleineren Stämme

4. Ae.-Sch.: Keine lebenden Bluter.

5. Wy.-Le.| Mo. Werner: Mit 5 Jahren Haemarthros des rechten Knies nach Sturz. 2 Jahre später Recidiv. Hautsuffusionen nach subcutanen Injektionen. 1949 ausgedehntes Hämatom am linken Oberschenkel und Unterschenkel. Versteifung des rechten Knies. Starke Nachblutungen nach Zahnextraktionen. Hämatom der rechten Gesichtshälfte mit Verletzungsblutung.
Konduktor: *Marie.* Keine Blutungstendenz.

Le. Hans: Nachblutungen bei Verletzungen. Suffusionen am ganzen Körper. Rechtes Bluterknie zum Teil versteift. Oberschenkelmuskulatur atrophisch. Oft Auftreten von Schmerzen am linken Knie und an den Gelenken, Ellbogen- und Fingergelenken. Schwere Nachblutung aus einem Risse des Frenulum labii sup. Mit 14 Jahren verblutete sich Patient beinahe nach einer Zahnextraktion, desgleichen 4 Jahre später. Starke Nierenblutung mit Koliken. Hämatom hinter dem Rectum mit Darmblutung verbunden.
Konduktor: *Mina.* Keine Blutungstendenz.

6. Lo-Ry.: Keine lebenden Bluter.
Konduktoren: *Lisette.* Des öfteren starkes Nasenbluten. Suffusionen beim Kneifen der Haut. Oft Nachblutungen nach Zahnextraktionen.
Elisabeth. Abnorm starke menstruelle Blutungen. Oft Hämatome der Haut, spontan oder nach leichten Traumen. Große Blutverluste nach Zahnextraktionen.

7. Ts.-Jo.: Keine lebenden Bluter.

8. Gl.-Na.| Gl. Hans, 1918: Im Alter von 2–3 Jahren Hämatome nach Sturz. In der Folge oft Hämatome der Haut. Von Zeit zu Zeit Haemarthros in den Hand-, Ellbogen-, Achsel- und Hüftgelenken. Manchmal mehrere Gelenke zugleich befallen. Nachblutungen nach Zahnextraktionen. Nach einem Sturz stark blutende Stirnverletzung mit Blutungen aus Nase und Mund. Nieren- und Blasenblutungen nach Unfällen vorkommend.
Konduktor: *Katharina.* Keine Blutungstendenz.

9. Th.| Zu. Fritz: Im Alter von 6 Monaten verblutete sich Patient beinahe infolge Zungenverletzung. Starke Verletzungsblutungen. Oft Hämatome nach geringfügigen Traumen. Des öftern spontane Nasen- und Gingivablutungen. Nach einer Zahnextraktion verblutete sich der Patient beinahe. Bluttransfusion. 1942 Augenblutung.

2mal Hämaturie. Oft Spontanblutungen in den Gelenken. Fuß- und Handgelenkschwellungen. 1945 Gleichgewichtsstörungen mit Kopfschmerzen verbunden. Exitus an Hirnblutung.
Konduktor: *Celina*. Keine Blutungstendenz.

Fr. Willi, 1923: Im ersten Lebensjahr Zungenblutung mit Verblutungsgefahr. Im jugendlichen Alter starke Verletzungsblutungen, gegenwärtig weniger stark. Gelenkblutungen in Fuß- und Kniegelenken. Leichte Versteifung des linken Knies. Beim Zahnwechsel langandauernde Blutungen. Nasenblutungen bis 3 Wochen andauernd.
Konduktor: *Rosa*. Keine Blutungstendenz.

10. **Wo.|Wo. Gottlieb,** 1896. †1929: Erste Blutungserscheinung: Haemarthros an einem Fuß nach Treppensturz. Nachblutungen nach Zahnextraktionen zuweilen bis 2 Wochen andauernd.
Konduktor: *Albertine*.

Wo. Ernst, 1903: Haemarthros in beiden Knien, Ellbogen, in der rechten Schulter und in den Hüftgelenken. Linkes Fußgelenk in leichter Spitzfußstellung versteift. Einmal Nierenblutung rechts. Kindskopfgroßes Hämatom im linken Unterbauch mit Kolikschmerzen. Rückbildung in ca. 8 Tagen. Ileuserscheinungen. Hämoglobin 42%. Blutung in der linken Glutäalgegend nach Morphininjektionen.
Konduktor: *Albertine*.

11. **Ru.-Pé.|Op. Georges,** 1900: Mit 9 Jahren Nachblutung nach Zahnextraktion. Häufig Gingivablutungen 1–2mal wöchentlich, oft nach bloßem Lutschen. Mehrere Nachblutungen nach Zahnextraktionen, beinahe daran verblutet. Verletzungsblutungen. Einmal Nierenblutungen.

Maurice, 1910: In frühester Jugend stark blutende Knieverletzung. Ständiges Nasenbluten während 2 Jahren. Oft Hämatome, spontane Gingivablutungen. Verschiedene Nierenblutungen.
Konduktor: *Marie*. Keine Blutungstendenz.

12. **Ti.-Og.|Fe. Edouard,** 1918: Nachblutung nach Operation am linken Augenlid im Alter von 7 Jahren. Nachblutungen nach Zahnextraktionen. Einmal Nierenblutung. Keine Blutergelenke.
Konduktor: *Hélène*. Keine Blutungsneigung.

Pé. Michel-Albert, 1937: Mit 9 Monaten großer Bluterguß unter dem rechten Arm. Langandauernde Verletzungsblutungen, bis 1 Woche andauernd. Blutungen aus der Gingiva beim Zahnwechsel. 1948 Magenblutung, Hämoglobin dabei bis auf 27% gesunken. Einmal großer Bluterguß in der Lebergegend.

Paul-André, 1938: Mit 2 Jahren starke Nasenblutung. Häufig Hämatome nach Traumen. Gelenkblutungen an beiden Füßen. Zungenblutung nach Sturz. Hämatom auf der Stirne, am rechten Unterarm und am linken Oberschenkel.
Konduktor: *Alice*. Sehr starke Nachblutung nach Tonsillektomie infolge Arterienverletzung, im übrigen keine Blutungstendenz.

13. **Du.-Su.|He. Peter,** 1929: Zahnfleischblutungen mit 3 Jahren. Heftige Nachblutungen Große Suffusionen bei Traumen, desgleichen Gingivablutungen, sowie beim Zahnwechsel. Oft Haemarthros in beiden Knien mit teilweiser Versteifung. Blutungen auch in beiden Ellbogengelenken. Großes Hämatom in der rechten Hüftgegend.
Konduktor: *Helene*. Sehr starke Geburtsblutung. Heftige Blutungen bei Verletzungen, nach Zahnextraktion mit starkem Hämatom der Halsgegend. Menses stark, 8–10 Tage dauernd. Sehr starke klimakterische Blutungen nötigten zur Sterilisation.

Du. August: In früher Jugend starke Blutungen nach geringen Verletzungen. Haemarthros in beiden Kniegelenken, in den Hüft-, Schulter- und Ellbogengelenken. Hämatome häufig nach geringen Traumen. Einmal Blasenblutung. Oft starke Gingivablutungen.
Konduktor: *Marie*. Keine Blutungstendenz.

We. Paul, 1914: Starke Verletzungsblutungen, ebenso nach Zahnextraktionen und beim Zahnwechsel. Ein Knie leicht versteift.
Konduktor: *Rosa*. Keine Blutungstendenz.

14. Ju.-Ge.: Keine lebenden Bluter.

Ka. Joseph, 1914 †. Nach Pockenschutzimpfung blaue Flecken am ganzen Körper. Verletzungsblutungen stark, oft fast bis zur Verblutung. Hämatome nach leichten Traumen. Haemarthros des rechten Knies. Tod an Blutung beim Zahnwechsel.

Wa. Jakob †: Im Alter von 15 Monaten superiostale Blutung an der Stirn. Verblutung nach Punktion.

15. He.-Ma.|**Ma. Alfred,** 65jährig: In der Jugend starkes Nasenbluten. Heftige Nachblutungen nach Verletzungen. Keine Gelenkblutungen.

Charles, 1874: Im Kindesalter Verletzungsblutungen oft tagelang dauernd. Nasenbluten. Einmal blutete eine kleine Kopfverletzung einen Monat lang. Keine Gelenkblutungen. Einmal Nachblutung nach Zahnextraktion. Gutes Befinden.
Konduktor: *Julie*.

16. Ze.-Cu.|**Fr. Jean-François,** 1934: Hämatome beim Anfassen im Alter von 3–4 Monaten. Starke Verletzungsblutungen, bis 8 Tage dauernd. Haemarthros in den Knien und Ellbogen, öfters an der Wirbelsäule. 1949 heftige Blutung im Bereich der rechten Hüfte, die zur Lähmung des Beines führte, die jedoch allmählich zurückging. Mehrmals Nierenblutungen. Heftige Magenblutung nach Schlag in die Magengegend. Hämatom in den Oberlidern. Haemarthros beider Knie- und Ellbogengelenke.

Luc, 1940: Im ersten Lebensjahr großes Hämatom am Hinterkopf. Verletzungsnachblutungen bis 8 Tage dauernd. Gelenkblutungen in den Knien, oft recidivierend. Schwere Blutung nach Faustschlag am Kinn mit nachfolgendem Hämatom im Mund und in der Nase, Zunge nach dem harten Gaumen abgedrängt.
Konduktor: *Yvonne*. Nach Verletzungen starke Blutungen, Hämatome nach geringen Traumen.

17. Ma.-Go.|**Ga. Armand,** 1921: Im Alter von 4 Monaten großes Hämatom an einem Unterarm. Sehr starke Blutungen nach geringen Verletzungen, fast bis zur Verblutung. Appendektomiert ohne Nachblutung. Nach Fußtritt gegen das linke Knie Haemarthros mit nachheriger Versteifung. Starke Blutung aus der Mundschleimhaut nach leichter Verletzung. Heftige Nachblutungen beim Zahnwechsel. Häufig Nasenbluten, bis zu einem Monat dauernd. Vor 5 Jahren Darmblutung und Blutbrechen. Haemarthros des rechten Knies mit Hämatom im Bereich des M. gastrocnemius.
Konduktor: *Alice*. Einmal starke Blutung nach Zahnextraktion, sonst aber keine Blutungstendenz.

18. Ob.: Keine lebenden Bluter.
Konduktor: *Marie*. Keine Blutungstendenz außer häufigem Nasenbluten.

19. Bu.-Ts.|**Mo. Walter,** 1925: Mit 14 Monaten Haemarthros des rechten Knies. Recidivierend, später ganz versteift. 1936 Haemarthros des linken Knies mit teilweiser Versteifung. Haemarthros beider Fuß-, Ellbogen-, Hand- und Achsel-, Finger- und Kiefergelenken. Blutungen aus dem Munde bei Bißverletzungen. 3mal Nierenblutungen. 2mal Blutung in die rechte Sclrea. Am rechten Oberlid einmal großes Hämatom.

20. Ste.-Be.|**Me. Otto,** 1932: Mit 2 Jahren Hämatome. Im Kindesalter beinahe aus Fingerschnittwunde verblutet, später kaum stillbare Blutung aus der Hand nach Scherenverletzung. Häufig Hämatome am ganzen Körper lokalisiert. Haemarthros in Fuß- und Ellbogengelenken. Einmal Fall auf Glasscherbe mit dem rechten Knie: Sehnenverletzung mit starker Blutung, Versteifung des Knies. Mundblutungen nach Verletzungen. Nierenblutungen, Magenblutung. Nach Kopfverletzung riesiges Hämatom, wobei beide Augen verschlossen wurden. Versteifung des rechten Knies.

Walter, 1939: Mit 16 Monaten Verletzung der Oberlippe mit Nachblutung, 11 Tage dauernd. Langandauernde Verletzungsblutungen. Im Sommer stärkere Hämatome

nach leichten Traumen. Einmal Bluterguß im Hals mit starker Schwellung. Haemarthros der Fußgelenke, des rechten Knies und beider Ellbogen. Versteifung des rechten Ellbogens. Gingivablutungen beim Zahnwechsel.
Konduktor: *Anna*. Außer Hämatomen nach mäßig starken Traumen keine Blutungstendenz.

Fr. Albert, 1926: Ziemlich starke Verletzungsblutungen. Hämatome nach geringen Traumen. Mehrmals starke Hautblutungen. Haemarthros in beiden Knien. Rechtes Knie teilweise versteift. Einmal Hämaturie.
Konduktor: *Hermine*. Keine Blutungstendenz.

Br. Hermann Heinrich, 1943: Nach der Geburt geschwollener, blau gefärbter Fuß. Mit 8 Monaten starke, langdauernde Blutung am Gesicht nach Verletzung. Kleine Stirnwunde blutete eine ganze Nacht. Mit 1½ Jahren Lippenverletzung mit intensiver Blutung (Bluttransfusion). Haemarthros des rechten Knies. Gingivablutungen beim Zahnwechsel. Intraabdominale Blutung. Subdurale Blutung im linken Frontallappen mit Hemiplegie, allmählich zurückgegangen. Kleines Hämatom über der linken Hüfte und in der linken Schläfengegend. Circumskripte Blutung in der Sclera des linken Auges. Haemarthros im rechten Knie.
Konduktor: *Bertha*.

21. **Gü.-Eg.|Mu. Johannes,** 1944: Im zweiten Lebensjahr Sturz bei den ersten Gehversuchen Oberlippe mit starker Nachblutung, Blauwerden des ganzen Gesichtes. Haemarthros mit multiplen Hämatomen und großem Bluterguß am Hinterkopf. Verletzung der im rechten Knie beim Turnen am Reck. Häufig Blutergüsse in beiden Kniegelenken. Blutergüsse an beiden Handballen beim Ballwerfen. Häufig Nasenbluten, Hämatome am rechten Unterarm, an der rechten Schulter und am linken Unterarm.
Konduktor: *Martha*. Keine Blutungstendenz.

22. **Sch.-Lo.|Vu. Eugène,** 45jährig: Zahnblutungen, wiederholtes Nasenbluten, Nachblutung nach Herniotomie.

Vu. Auguste, 36jährig: Recidivierende große Oberschenkelhämatome, Nachblutungen nach Zahnextraktionen.

Wi. Otto, 46jährig: Nasenbluten, Nachblutungen nach Zahnextraktionen und nach geringfügigen Verletzungen. Massives Hämatom submucös im Munde. Nierenblutungen.

Gi. Bernhard, 1936: Nachblutungen nach Zahnextraktionen, nach Verletzung des behaarten Schädels, recidivierendes Nasenbluten.

Pé. Paul, 1928: Oft Nasenbluten, Nachblutungen nach Zahnextraktionen, Nachblutung nach geringer Verletzung des Daumens.

Pé. René, 1941: Oft Nasenbluten, massive, beinahe tödliche Nachblutung nach Verletzung des behaarten Schädels.

Do. Henri, 34jährig: Recidivierendes Kniehaemarthros. Nachblutungen nach Zahnextraktionen.
Konduktoren: Blutungstendenz anamnestisch nicht untersucht, dagegen wiesen alle Konduktoren einen positiven Prothrombinkonsumptionstest im Serum nach *Quick* auf.

23. **Po.-Po.|Gi Arno,** 1912: Im vierten und fünften Lebensjahr Auftreten von Haemarthros an den Knien. Im 16. Lebensjahr Haemarthros am rechten Ellbogengelenk, das nach mehreren Recidiven definitiv versteifte. Mit 7 Jahren lebensbedrohende Blutung nach Zahnextraktion. 1931 4–5 Tage dauernde Blutung aus Schnittwunde am rechten Daumen. Panarthritisches Stadium beider Knie.

Mario, 1919: Mit 13 Jahren langandauernde Blutung aus der Wangenschleimhaut. Einige Suffusionen bei der Untersuchung vorhanden. Vor 5 Jahren Haemarthros am linken Knie. 8 Monate lang behandelt. 1941 starke Magenblutung. Linkes Knie im

panarthritischen Stadium, teilweise versteift. Einmal großes Oberschenkelhämatom. Konduktor: *Marie*. Keine Blutungstendenz. Gerinnungszeit (von *Fonio* bestimmt) 50 und 63 Minuten.

Ne. Jakob: Vom zweiten Lebensjahr an Hämatome. Blutungen beim Zahnwechsel tagelang dauernd. Langandauernde Blutung nach Stirnverletzung. Hämarthros am rechten Knie. Langandauernde Nachblutung bei Verletzungen. Bei der Untersuchung Haemarthros am rechten Knie und am rechten Fußgelenk, weniger ausgesprochen am linken Fußgelenk. 1938, nach einem Fest, Bewußtlosigkeit, 2 Monate lang andauernd. Leichte Hemiplegie und Sprachstörungen (wahrscheinlich Hirnblutung). 1945 intraperitonäale Blutung, von Zeit zu Zeit recidivierend.
Bei der Untersuchung beide Knie geschwollen infolge Bluterguß, desgleichen beide Kniegelenke. Hautsuffusionen der ganzen inneren Fläche des linken Oberschenkels.
Konduktor: *Alma*. Bei den Geburten starke Blutungen, indessen keine weitere Blutungsneigung.

Sch. Eduard, 1948: Mit zwei Jahren Hautsuffusion an einer Wange, Haemarthros des linken Knies, später mehrere langandauernde Verletzungsblutungen an Fingern, aus der Gingiva, Hautsuffusionen bei geringen Traumen. Dezember 1953–Januar 1954 Hospitalisation wegen Encephalitis.
Konduktor: *Emma*. Keine Blutungstendenz[1].

24. Ch.-Ch.| Ch., Marcel-Benoit, 1942: Mit 9 Monaten 2 Tage lang andauernde Blutung beim Durchbruch des ersten Zahnes. Blutuntersuchung. Diagnose der Hämophilie erstmals gestellt. Hämatom der «linken Körperseite» von Eigröße. Hospitalisation in der Kinderklinik in Bern (Prof. *Glanzmann*).
Im Januar 1945 zehn Tage lang andauernde Blutung aus Bißverletzung der Unterlippe. April 1945 innere Blutung an der linken Thoraxseite, 2 Tage lang dauernd bei hohen Temperaturen. Juni 1945 Nachblutung aus Verletzung der Oberlippe und der Nase. Oktober 1945 Blutung aus Fingerverletzung. Februar 1946 Haemarthros des rechten Knies nach Fall. Recidiv im März 1946. März 1946 langandauerndes Nasenbluten. Juni 1946 Recidiv des Haemarthros. Juli 1946 großes Hämatom des rechten Vorderarmes und der Hand. August 1946 Hämatome am rechten Arm und am rechten Bein. August nach Karbunkel der Glutäalgegend Blutungen bei der Eiterentleerung. Im Sommer 1947 dreimalige Nachblutung, mehrere Tage lang dauernd, aus der Gingiva eines cariösen Molaren.
Seither, nach Angabe der Mutter, des öfteren Blutungen aus der Nase und der Ginginva, Haemarthros des linken Knies. April 1951 Hämaturie.
Mai 1946 Haemarthrosrecidiv am rechten Knie nach Trauma, daran anschließend intraperitonäale Blutung mit Nasenbluten vergesellschaftet. Rechtes Knie teilweise versteift, so daß das Gehen nur mit Krücken möglich. Januar 1952 Hämaturie.
Behandlung mit Coagulen.
Mehrere innere Blutungen durch Injektion von mütterlichem Blut behandelt (Mengen nicht angegeben).
Status von uns erhoben: panarthritisches Stadium des rechten Knies mit teilweiser Versteifung (Röntgenaufnahme zeigt deutliche panarthritische Veränderungen an den Femurkondylen).
Konduktor: *Adèle*. Geburt des Kindes normal, keine abnorm langen Blutungen. Blutungen auch bei den übrigen Geburten normal. Einmal länger andauernde Blutung bei Abort, Curettage. Keine abnorm langen Verletzungsblutungen, keine Hautsuffusionen und Hämatome. Menses normal. Sehr selten Nasenbluten. Als kleines Mädchen einmal Nachblutung nach Extraktion eines Molaren.
Großmutter: Oft Nasenbluten, langandauernd, die durch den Arzt gestillt werden mußten. Keine anderen Blutungserscheinungen.

---

[1] Erst bei der Drucklegung hinzugekommen, Berücksichtigung bei der Statistik nicht mehr möglich.

II. Die sporadischen Stämme

1. **Ar. Werner,** 1943: Im Alter von 3 Monaten Auftreten von blauen Flecken in der Kreuzgegend und am Rücken. Bei den ersten Gehversuchen Anschwellen beider Knie, mit Schmerzen verbunden. Im Frühling oft Hämatome an einem Oberschenkel. Seit 1948 teilweise versteiftes linkes Knie (panarthritisches Stadium). 1947 «Milzblutung». Gingivablutungen beim Zahnwechsel. Verletzungsblutungen lang andauernd.

   Paul, 1949: Im Alter von 5 Monaten zahlreiche Suffusionen an mehreren Körperstellen. Sehr lang andauernde Blutung aus Schnepperstich in der Fingerbeere des Daumens.
   Konduktor: *Rosa*. Keine Blutungstendenz.

2. **Mi. Henri,** 1900: † 1926 an Hirnblutung.

   Edmond, 1925: † 1944 an innerer Blutung.

   Jean, 1927: Mit 2 Jahren Zungenbiß, Blutung 3 Wochen lang andauernd. Enorme Blutung nach Incision am rechten Daumen. Häufige Gelenkblutungen in Knien und Ellbogen. Hie und da schmerzhafte Schwellungen der Fingergelenke. Beide Knie spindelförmig verdickt.

   Marcel, 1929: Während den ersten Gehversuchen Hämatome nach Stürzen. Lang andauernde Verletzungsblutungen, oft tagelang, nunmehr gelinder geworden. Oft Nasenbluten. Häufig Gelenkblutungen an Knien und Ellbogen. Linkes Knie spindelförmig verdickt, versteift. Unterschenkelmuskulatur atrophisch. Beide Ellbogengelenke mit leichtem Streckausfall.
   Konduktor: *Clémence*. Blutungstendenz angedeutet. Menses sehr stark, lang andauernd. Heftige Vaginalblutungen bei «Fibroma uteri», operiert.

3. **Im. Walter,** 1932. Im Kindesalter unstillbare Blutung bei Oberlippenverletzung, beinahe verblutet. Verletzungsblutungen oft bis 12 Tage dauernd. Bluttransfusionen. Hämatome nach geringfügigen Traumen. Oft unstillbare Gingivablutungen, oft Nasenbluten mehrmals täglich auftretend. 1–2mal jährlich Hämaturie. Häufig Magendarmblutungen, 10–14 Tage dauernd. Haemarthros an den Finger-, Ellbogen- und Knie-, seltener in Hüft- und Schultergelenken. In früheren Jahren Befallensein beider Fußgelenke. Teilweise Versteifung des rechten Ellbogengelenkes und des rechten Knies. Muskulatur an allen Extremitäten atrophisch.

   Bruno, 1941: † 1945 an einer Hirnblutung.

   Karl: † Keine Angaben.
   Konduktor: *Bertha*. Keine Blutungstendenz.

4. **Sch. Max,** 1914: Im zweiten Schuljahr heftiges Nasenbluten nach Zahnextraktion 2½ Wochen lang andauernd. Zur selben Zeit alle Wochen eine Zahnextraktion im Spital. Blutungen durch Elektrokoagulation gestillt. 1942 nach Trauma pfundbrotgroßes Hämatom in der rechten Schultergegend mit Blutung infolge Platzens eines Blutgefäßes. Zwei Bluttransfusionen. 1945 Hämatom der linken Gesichtshälfte nach großer Anstrengung. Am folgenden Tag Blutung am linken Gaumen, Schlucken unmöglich. Nach 2 Tagen Blutung an der rechten Gesichtshälfte und am rechten Gaumen, sodann Hämatom am linken Oberarm, anschließend Nierenblutungen, 3 Tage lang keine Miktion. Hautblutungen. 12 Bluttransfusionen.
   1945 Hämatom am linken Unterschenkel. Nach zehntägiger Kurzwellenbehandlung Aufplatzen der Haut, Wunde erst nach 21 Wochen vernarbt. Später Haemarthros im linken Kniegelenk, im linken Schultergelenk und in beiden Fußgelenken. Hämatome nach geringen Traumen.
   Konduktor: *Lisette*. Keine Blutungstendenz.

5. **Jo. Ernst,** 1939: Mit 1½ Jahren großes Hämatom am linken Oberschenkel. Hernach oft Hämatome nach geringen Traumen, an beiden Ellbogen schon beim Daraufliegen. Mit 2 Jahren langblutende Wunde am Hinterkopf, beinahe daran

verblutet. Häufig Nasenbluten. Starke Nachblutungen beim Zahnwechsel. 2mal Hämaturie mit Koliken ca. 4 Wochen lang dauernd. Mit 3–4 Jahren Haemarthros an beiden Fußgelenken. Kniegelenkversteifung rechts nach Verletzung mit rostigem Nagel, später Haemarthros. Hämatom am linken Oberarm. Haemarthros am rechten Ellbogen nach Ballwerfen.

Konduktor: *Frieda*. Außer einer Nachblutung nach Zahnextraktion, 14 Tage lang dauernd, keine andere Blutungstendenz.

6. **Za. Fritz,** 1915: Mit 5 Jahren Blutung nach Kratzwunde an der Stirne. Nach Schorfabkratzung stets Blutungsrecidive, 3 Jahre lang vorkommend. Im Knabenalter enorme Blutung am rechten Unterschenkel nach Sturz vom Fahrrad. Häufiges, starkes Nasenbluten. Hämatome nach geringen Traumen. Schon das bloße Sitzen auf harter Unterlage verursacht Hämatombildung in der Kreuzgegend, am Gesäß und an den Extremitäten. Gelenkblutungen selten. Stark blutende kleine Zungenverletzungen. Als Knabe starke Nachblutungen nach Zahnextraktion. Beim Reinigen der Zähne mit Zahnbürste Auftreten von Gingivablutungen. Seit 1944 Hämaturien mit kolikartigen Schmerzen, dazu Anschwellen und Blaufärbung der Haut in den Nierenlogen. Vor 1944 drei Magenblutungen mit literweisem Blutbrechen und schwarzem Stuhl. Häufige Bluttransfusionen, oft alle 8–10 Tage. Fehlen der Kraft in der Lendengegend, muß an einem Stock gehen, kann sich aus der Beugestellung nicht mehr aufrichten.

Konduktor: *Rosa*, † an Herzschlag. Im Klimakterium sehr heftige Blutungen, im übrigen keine Blutungstendenz.

7. **Bl. Marcel,** 1924: Mit 2 Jahren heftige Gingivablutung nach Verletzung, kaum stillbar. Einmal lang andauernde Blutung nach Stirnverletzung. Ab und zu Hämatome nach Traumen. Einmal nach Sturz riesiges Hämatom am Kopf. Haemarthros an Knie-, Fuß-, Zehen-, Ellbogen-, Hand-, Finger-, Schulter- und Hüftgelenken. Oft mehrere Gelenke zugleich befallen.

Seit Kindesalter Versteifung des linken Knies. Später Haemarthros des rechten Knies. Starke Nachblutungen beim Zahnwechsel. Oft Nasenbluten beim bloßen Schneuzen. Seit dem 14. Lebensjahr 2–3mal im Jahre Nierenblutungen, besonders im Frühling und Herbst. Einmal Magenblutung. Teilweise Versteifung beider deformierter Kniegelenke. Leichte Deformation beider Ellbogengelenke, linkes Fußgelenk geschwellt, schmerzhaft.

Pierre, 1926: †1933. Hämatome nach Traumen im Kindesalter. Verletzungsblutungen langdauernd. Haemarthros im linken Knie. 1933 Tod nach Platzen eines riesigen Unterschenkelhämatoms.

Konduktor: *Marie*. Keine deutliche Blutungstendenz, außer starker, verlängerter Menses.

8. **Fa. François-Dominique,** 1937: Im Alter von 15 Monaten Blutung nach Verletzung, 1–2 Tage dauernd. Transfusion. Langandauernde Verletzungsblutungen. Hämatome nach leichten Traumen. 3mal Nierenblutungen mit Blutung in die Nierenlogen. Oft Haemarthros in den Ellbogen, Knien und Füßen. Keine Versteifungen.

Gabriel-Fernand-Joseph, 1942: Mit 3–4 Jahren Verletzung am Bein mit mehrere Tage dauernder Blutung. Transfusion. Oft langandauernde Nachblutungen nach Verletzungen. Gingivablutungen bei Verletzungen. 1947 ausgedehntes Hämatom der rechten Glutäalgegend. Haemarthros in den Ellbogen und Knien.

Conrad-Jean-Pierre, 1940: † 1948 an Verletzungsblutung mit nachfolgender Gängrän des linken Unterschenkels. Verletzungsblutungen. Haemarthros des linken Knies.

Konduktor: *Géma*. 1935 heftige Blutung nach Zahnextraktion. Keine andere Blutungstendenz.

9. **Sch. Noerch,** 1908: Mit 5 Jahren Hämatome der Haut. Mäßig starke Nachblutungen bei Verletzungen. Häufig sehr starkes Nasenbluten nach Traumen wie auch spontan. Einmal starkes Oberschenkelhämatom. Mit 16 Jahren Haemarthros im rechten

Ellbogen, später im rechten Knie und zur Zeit der Untersuchung im linken Knie und linker Hüfte sich einstellend. Bis zum 15. Lebensjahr oft Gingivablutungen, gegenwärtig nur nach Zahnextraktionen bis 10 Tage lang andauernd. 5mal Nierenblutungen, einmal Blutung in die rechte Nierenloge. Einmal Blasenblutung wegen Blasenstein. Teilweise Versteifung des rechten Kniegelenkes.
Konduktor: *Nechama*. Mit 82 Jahren an einer Magenblutung gestorben. Einmal 1½ Stunden lang dauernde Blutung nach Fingerverletzung.

10. **Hö. Richard,** 1938: Im Alter von 3 Jahren langanhaltende Blutung nach Verletzung. Ein Jahr später Nasenbluten und 2mal Gelenkschwellungen beim Herumspringen, leichtem Anstoßen, nach längeren Spaziergängen usw. Sodann länger dauernde Blutungen nach Verletzungen. Hämatome an beiden Waden, an Knie- und Ellbogengelenken spontan auftretend. Nachblutung nach einer Zahnextraktion. Nach Sturz auf dem Eise längere Zeit hindurch Bestehen von Flimmern vor den Augen und Gleichgewichtsstörungen. Es wurde damals an eine Kleinhirnblutung gedacht. Seit 1943 multiple Gelenkschwellungen, die Spitalbehandlung erheischten. Bei einer Einlieferung ins Spital starke Schwellung des rechten Beines, die auf ein Muskelhämatom zurückgeführt wurde. Coagulenbehandlung wirkte prompt. Langandauernde Nasenblutung. Mehrfache Suffusionen und Hämatome nach stumpfen Traumen. Haemarthros des rechten Knies.
Konduktor: *Emma*. Keine ausgesprochene Blutungstendenz.

11[1]. **J. Paul,** 1933: † 1950. Hämatom am linken Auge im Alter von einem Jahr nach Fall auf das Gesicht, über das ganze Gesicht sich ausbreitend. Im Alter von 2½ Jahren nach Fall auf den Kopf Hirnerscheinungen, ärztlicherseits als Hirnblutung gedeutet. 1944 gewaltiges Hämatom am rechten Oberschenkel mit konkomittierender Anämie (Verblutung in das Hämatom). Vom vierten Lebensjahr an aufeinanderfolgende Gelenkblutungen, besonders am rechten Knie und Fußgelenk und beiden Ellbogen. Hautsuffusionen und Hämatome nach stumpfen Traumen. Muskelhämatom am rechten Biceps und an beiden Waden. Nach geringfügigen Verletzungen Mundschleimhautblutungen. Gingivablutungen bei kariösen Zähnen, einmal beinahe unstillbar (Bluttransfusion). Langandauerndes Nasenbluten. Vor einigen Jahren Patellarluxation am rechten Knie, nicht reponiert, seither Versteifung dieses Gelenkes. Rechtes Ellbogengelenk nach multiplen Hämatomen leicht versteift.
1950 subdurale Hirnblutung, wahrscheinlich nach Fall von einer Treppe. Exitus unter zunehmenden Hirnerscheinungen. Sektion: Hämosiderinnachweis an den Hirnhäuten und an der Kapsel des rechten Kniegelenkes.
Konduktor: *Marie*. Bei stumpfen Traumen stellen sich Hautsuffusionen ein, einmal langandauernde Nachblutung nach Zahnextraktion. Gerinnungszeit 26 und 28 Minuten.

12. **Le. Armin**: Langandauernde Blutung aus dem rechten Ohr. Oft Nasenbluten. Hie und da Hämaturien, tagelang dauernd. Hämatomyelie mit Parese beider Beine, von Blase und Mastdarm. Dauer mehrere Monate, nach Fall auf den Rücken. Leichte Gehstörungen zurückgeblieben. Oft spontan auftretende Hautsuffusionen. Fraktur en bois vert der rechten Tibia mit guter Callusbildung. 1936 Nachblutung nach Zahnextraktion mit Infektion der Alveole. Gerinnungszeit 1 Stunde 20 Minuten.
Konduktor: *Hulda*. Als 11jähriges Mädchen Nasenbluten fast bis zur Ausblutung. Einmal nach Zahnextraktion Nachblutung, 3 Tage und 3 Nächte dauernd.

13. **Rü. Kurt,** 1940: Mit 2½ Jahren Mundschleimhautblutung nach Trauma, 3 Wochen dauernd. Seither oft Blutungen der Mundschleimhaut. Muskelhämatome nach stumpfen Traumen. Haemarthros an Knien und Ellbogen frühzeitig aufgetre-

---

[1] Die Clichés Nr. 11–34 aus der Monographie «Die Haemophilie in der Schweiz» von *Fonio* und *Passet*, Arch. Jul. Klaus Stift. Vererb. Forsch., Bd. XXIII, 1948, H. 3/4, wurden auf Antrag von Herrn Prof. Schlaginhaufen vom Verlag Orell Füssli, Zürich, in verdankenswerter Weise zur Verfügung gestellt.

ten. 1946 schwere Darmblutung. Später Hämaturie. 1946 Einlieferung in das Spital wegen angeblicher Perforationsappendicitis mit Peritonitis: intraperitonäale Blutung konservativ behandelt. Im gleichen Jahr Hämatomyelie mit Parese beider Beine, Urin- und Stuhlinkontinenz. 1945 kaum stillbare Hämatemesis. Hautsuffusionen häufig nach geringen Traumen. Kniegelenkversteifung rechts mit Gehapparat geheilt. Blutung an der Fingerbeere des Zeigefingers der rechten Hand führt zu einem mehrere Monate hindurch bestehenden Granulom, das sich spontan abstieß. Sehr häufig Muskelhämatome und Hämatome an der Stirn. Haemarthros häufig recidivierend, besonders an den Knien. Patient hat in einem fort Blutererscheinungen und ist nie blutungsfrei. Exitus an Darmblutung.

Konduktor: *Trudi*. Als Kind oft langandauerndes Nasenbluten. Keine anderen Blutungssymptome. Gerinnungszeit 34 und 36 Minuten.

Konduktorgroßmutter: *Berta*. Oft Hautsuffusionen, Uterusblutungen. An einer Uterusblutung gestorben.

Konduktorurgroßmutter: *Lina*. Tod an Verblutung infolge Uterusblutung.

14. **Sch. Alfred,** 1919: Bluteranlage als Säugling entdeckt, Hautsugillationen bei Anlehnen am Wagenrand. Mit 2 Jahren tagelang dauernde Mundschleimhautblutung nach kleiner Verletzung. Bedrohliche Verletzungsblutungen. Mit 5 Jahren Hämatomyelie mit Lähmung beider Beine. Hämatome im rechten Ellbogen nach angestrengtem Schreiben. Haemarthros in beiden Kniegelenken und im linken Fußgelenk. Mehrmals Nierenblutung bis 8 Tage dauernd. Rechtes Ellbogengelenk versteift, mäßige Versteifung des linken. Gerinnungszeit 7 Stunden 35 Minuten.

Konduktor: *Helene*. Keine Blutungssymptome. Gerinnungszeit 1 Stunde 35 Minuten.

15. **St. Hans,** 1928: Hautsugillationen bei geringen Traumen. Haemarthros an beiden Fuß- und Hüftgelenken. Nach Kopfverletzung hartnäckige Nachblutung. In den letzten Jahren Haemarthros an beiden Knien. Hämatome an beiden Handballen. Nach Zahnextraktion fast unstillbare Blutung. Versteifung des linken Knies. Gerinnungszeit 1 Stunde 25 Minuten.

Konduktor: *Klara*. Blutungstendenz. Gerinnungszeit 1 Stunde 25 Minuten.

Konduktorgroßmutter: *Verena*. Gerinnungszeit 1 Stunde 45 Minuten.

16. **Zu. Charles,** 1936: Schwere Nachblutung nach Ohroperation im Alter von 10 Monaten. Blutung aus der Wangenschleimhaut. Mehrere Wochen lang andauernde Blutung nach Kopfwunde. Einmal beinahe unstillbares Nasenbluten. Starke Hämatome nach Kontusionen. 1944 schwere Nachblutung nach Zahnextraktion, immer wieder recidivierend. Vollbluttransfusion.

Konduktor: *Marthe*. Als Kind langandauernde Blutung nach Zahnextraktion.

17. **Me. Conrad,** 1927: Schwellungen der Knie und der Fußgelenke bei den ersten Gehversuchen. Oft Hämatome an den Ober- und Unterschenkeln bei Traumen. Mit 4½ Jahren Haemarthros des rechten Knies nach Trauma, während der Behandlung spontan auftretendes Hämatom am linken Knie. Seither Versteifung beider Knie. Gehen nur mit Krücken möglich. 1935 Nierenblutung nach Trauma. 1941 Blutung ins rechte Nierenlager, Hämaturie. Einmal nach Sturz Darmblutung. Oft Gelenkblutungen. Leichte Spitzfußstellung links. 1946 Appendektomie nach Vorbereitung mit Coagulen, Bluttransfusion und Synkavit. Keine Nachblutungen, nur in der Hautschnittgegend subcutane Blutung. Gerinnungszeit 1 Stunde 53 Minuten.

Konduktor: *Julia*. Sehr starke Geburtsblutungen. Gerinnungszeit 42 und 54 Minuten.

18. **Ba. Hans,** 1928: Schwellung beider Fußgelenke und Suffusionen an den Extremitäten bei den ersten Gehversuchen. Mit 2 Jahren langandauernde Blutung an der Innenseite der Oberlippe. Mit 4 Jahren großes Kopfhämatom nach Trauma. Hautsuffusionen spontan oder nach Anstoßen auftretend. Haemarthros an beiden Ellbogen-, Knie- und Handgelenken. Bei der Geburt soll das Kind stark ikterisch gewesen sein.

Konduktor: *Amalia*. Als Kind bis zum 12. Lebensjahr oft langandauerndes Nasenbluten.

19. **Du. Willy,** 1935: Mit 16 Monaten Mundschleimhautblutungen. Später Hämatome an den Oberschenkeln. Oft langandauerndes Nasenbluten. Häufig Hämatome nach geringfügigem Anstoßen oder Druck. Beinahe Verblutung an einer Verletzungsblutung an der Oberlippe. Bluttransfusion. Zungenblutung nach Biß. Haemarthros am rechten Knie. Langandauernde Blutungen beim Zahnwechsel. 1946 Hämaturie. Eine Schwester (Marie-Thérèse) leidet oft an Hautsuffusionen.
Konduktor: *Joséphine*. Im Alter von 14–16 Jahren oft langandauerndes Nasenbluten.

20. **Fe. Johannes,** 1919: † 1950. Großes Hämatom der rechten Glutäalgegend auf den ganzen Oberschenkel sich erstreckend als kleines Kind nach Fall aus dem Wagen. Bei allen heftigen Bewegungen Hämatombildungen. Häufig Haemarthros an den Fuß-, Knie- und Ellbogengelenken. Beide Füße in Spitzfußstellung versteift, leichte Versteifung der Kniegelenke. Einmal Zungenblutung nach Biß. 1946 Mundbodenblutung. Nach einer Milchzahnextraktion 14 Tage lang andauernde Blutung. 1950 starke Schwellung der linken Lendengegend und der Leiste, Exitus.
Konduktor: *Ida*. Blutungstendenz. Gerinnungszeit 32 und 40 Minuten.

21. **Ge. René,** 1926: † 1950. Im Alter von 6 Monaten Haemarthros des linken Fußgelenkes. Mehrere Recidive. Mit 10 Monaten multiple Hautsuffusionen. Zungenblutung nach Biß. Starke Blutungen beim Zahnwechsel. Nacheinander und abwechselnd fast alle Gelenke von Blutungen befallen, jährlich 5–15 Hämatome, 2–3 Wochen dauernd. 1940 schwere Blutung an der rechten Zehe. 1943 Darmblutungen, Muskelhämatom des rechten Oberschenkels, gleichzeitig infraclaviculäres Hämatom. Panarthritisches Stadium beider Knie. 1944 Schwellung der linken Schulter mit Lähmung des 4. und 5. Fingers der linken Hand, Anästhesie und Parästhesie am linken Vorderarm und an der linken Hand. Amputation der rechten Zehe wegen unstillbarer Blutung. Mehrere Hämaturien. 1948 gewaltiges Hämatom des linken Oberschenkels mit Perforation nach außen und Fistelbildung, Infektion und Abszeßbildung. Nachträgliche Blutungen aus der Fistel in der Kniekehle. Nach Gipsverband Druckgeschwür an der Tibia mit langandauernder Blutung. Atrophie sämtlicher Muskeln der Extremitäten, Ankylose der rechten Hüfte, Versteifung des rechten Knies. Linkes Ellbogengelenk vollständig versteift. Hämatom am linken Unterarm mit Krallenstellung der Finger der linken Hand. Aufregungen oder freudige Ereignisse lösen oft Blutungen aus. Gestorben an Hirnblutung (?).
Konduktor: *Emma*. Keine Blutungstendenz.

22. **Ha. Kurt,** 1944: Im Alter von einem Jahr Blutung aus dem Mund nach Anschlagen, 48 Stunden lang dauernd. Seither Hautsuffusionen und Schleimhautblutungen. Häufiges Nasenbluten. Oft langandauernde Verletzungsblutungen, wiederholte Haemarthrose an beiden Knien. 1944 schwere Gingivablutung nach Fall. Mehrere Hämatome parasternal, in der Leistengegend und Pubes und an der Wade. Beide Malleolargegenden blau verfärbt. Epistaxis. Bluttransfusion. Rechtes Knie im panarthritischen Stadium versteift.
Konduktor: *Louise*. Als Kind bis 15jährig viel Nasenbluten, im übrigen keine Blutungstendenz.

23. **He. Gilbert,** 1943: Hautsuffusionen bei den ersten Gehversuchen. Im Alter von 2 Jahren Gingivablutung, 3 Stunden lang dauernd. Schnepperwunde blutet 24 Stunden. Einmal Haemarthros des linken Kniegelenkes. Keine anderen Gelenkblutungen.
Konduktor: *Anni*. Blutungstendenz. Gerinnungszeit 32 und 35 Minuten.

24. **Jo. Valentin,** 1927: Im Alter von 3 Jahren langandauernde Blutung nach Zungenbiß. Mit 5 Jahren Oberschenkelhämatom, das incidiert wurde. Daran anschließend schwere Nachblutung. Hautsuffusionen über der rechten Tibia und Fußrücken und in der rechten Gesäßgegend. Mit 13 Jahren Haemarthros beider Fußgelenke. Schwere Darmblutung recidivierend, Bluttransfusion. Gleichzeitig Hautsuffusionen am rechten Vorderarm. Haemarthros am rechten Knie und im linken Hüftgelenk. Später

Haemarthros des linken Knies. Hämaturie. Ausgedehntes Hämatom am linken Oberschenkel mit Lähmungserscheinungen am linken Unterschenkel.
Konduktor: *Therese*. Keine Blutungsneigung.

25. Kü. Gerhard, 1931: † 1943. Bei den ersten Gehversuchen Suffusionen. Ausgedehntes Hämatom am rechten Fuß. Haemarthros an den Ellbogen-, Hand-, Fuß- und Kniegelenken. Langandauernde Schleimhautblutung. 2mal Hämaturie, einmal Blutung ins Nierenlager. Nach Sturz vom Velo intrakranielle Blutung. Exitus.
Konduktor: *Elsa*. Blutungstendenz. Gerinnungszeit 58 und 62 Minuten.

26. Mo. Alfred, 1929: † 1944. Mit 8 Jahren «rheumatische» Schwellung des rechten Knies und beider Knöchel. Als Kleinkind oft Ekchymosen. Schnittwunde blutet 15 Stunden lang, Blutbrechen, ca. 2 l Blut. Blutung aus der linken Tonsille. Mehrmals Mundschleimhautblutungen. Langandauernde Verletzungsblutungen. Haemarthros am rechten Knie. Großes Hämatom in der Gegend des rechten Schulterblattes als «kalter Abszeß» diagnostiziert.
1944 Aufstoßen bei Kopfsprung beim Baden und Tod an Gehirnblutung.
Konduktor: *Marguerite*. Keine Blutungstendenz.

27. Mü. Karl, 1944: Am vierten Lebenstag heftige Blutung aus der Nase, seit dem 8. Monat Hautsuffusionen nach geringen Traumen. 1945 2 Tage lang dauernde Blutung an der Oberlippe. Nach 3 Wochen Recidiv. 6 Bluttransfusionen. Blutungen aus der Mundschleimhaut.
Konduktor: *Elisa*. Keine Blutungstendenz.

28. Re. Charles, 1938: Bei der Geburt (Sectio caesarea) Scrotumhämatom. Im Alter von 10 Monaten Haemarthros des rechten Knies nach Anstoßen an der Wiege. Seither oft subcutane Hämatome, hie und da Suffusionen. Im Alter von 7 Jahren schwere Nachblutung nach Tonsillektomie, 3 Wochen lang dauernd. Hie und da Haemarthros des rechten Ellbogengelenkes und der Fußgelenke.
Konduktor: *Berta*. Blutungstendenz. Gerinnungszeit 51 und 59 Minuten. Großvater mütterlicherseits in der Pubertätszeit oft Nasenbluten. Im 44. Lebensjahr angeblich an einer Darmblutung gestorben.

29. St. Kurt, 1935: Im Alter von 3 Jahren Haemarthros des linken Knies. Schwere Blutung aus der rechten Großzehe beim Barfußgehen auf Bauplatz, 3 Wochen lang dauernd. Häufig bei Anschlagen subcutane Hämatome. Gelenkergüsse in beiden Knien, im linken Fußgelenk, an Hand- und Fingergelenken. Nachblutungen nach Zahnextraktionen. Im Sommer und Frühling ist die Anfälligkeit zu Hämatomen größer als in den anderen Jahreszeiten.
Konduktor: *Lina*. Keine Blutungsneigung als stark blutige Menses.

30. Li. Ernst †: Hämophilie im ersten Lebensjahr entdeckt. Hautblutungen und Hämatome bei geringen Traumen. Starke Gingivablutungen beim Zahnwechsel. Häufig Gelenkergüsse. Ankylose eines Knies. Im 19. Lebensjahr Tod an innerer Magendarmblutung mit Blutbrechen und Darmblutungen.

Paul †: Bald nach der Geburt Hämatome, Hautblutungen, starke Verletzungsblutungen, Gingivablutunge beim Zahnwechsel. Häufig Kniegelenkergüsse. Tod im dritten Lebensjahr nach Kopftrauma, wahrscheinlich infolge Hirnblutung.

Willi †: Bald nach der Geburt Hämatome, Hautblutungen, starke Verletzungsblutungen. Oft Gingivablutungen, Haemarthros in den Knien. Tod im zweiten Lebensjahr infolge Verblutung aus Lippenverletzung.

Max †: Gleiche Blutungssymptome wie seine Brüder, auch frühzeitig auftretend. Tod im zweiten Lebensjahr infolge Sturzes mit nachfolgender Hämaturie und Blutung ins Nierenlager.
Konduktor: *Berta*. Starke Nachblutungen nach Zahnextraktionen.
Konduktorgroßmutter: *Karoline*, 76jährig. Verstärkte Hautblutungen und Hämatome. Verlängerte Blutungen bei geringen Verletzungen. Tagelange Nachblutung nach Zahnextraktionen. Häufiges und starkes Nasenbluten.

31. **Ba. Mario,** 1915: Mit 11 Jahren schwere Nachblutung infolge Axtverletzung der rechten Handfläche. Bluttransfusion. Mit 19 Jahren nach Sturz vom Fahrrad großes Oberschenkelhämatom. Haemarthros des rechten Knies. Nach Fall auf den Kopf von einem kleinen Felsen großes Hämatom unter der Kopfhaut, über das ganze Gesicht bis zur Halsgegend. Sclera verfärbt. 1946 schwere, kaum stillbare Gingivablutung nach Zahnextraktion, 14 Tage dauernd. Korkseidelverband mit Coagulenwatte und Thrombin brachte die Blutung schließlich zum Stehen.
Schweres Hämatom des Rückens mit Senkung bis auf das Gesäß. Panarthritisches Stadium am rechten Knie. Entlastungsapparat gut wirkend. Teilweise Versteifung des rechten Ellbogens.

Dante: Im vierten Lebensjahr Blutung nach Kopfverletzung, 2 Tage und 2 Nächte dauernd. Hämaturie nach Erkältung. Oft Hautsuffusionen bei geringen Traumen. Bei Motorradunfall Knieerguß, der zur Versteifung des Gelenkes geführt hat.
Konduktor: *Theresa*. Keine Blutungsneigung.
Konduktorgroßmutter: Keine Blutungsneigung.

32. **Ha. Caspar,** 1897: † 1945 an Sarkommetastase des Hirns. Mit 2 Jahren nach Sturz großes Hämatom an der Stirne. Mit 6 Jahren Verletzung beider Füße mit der Reckstange. Haemarthros und Spitzfußstellung beider Füße. Schwere Zungenblutung nach Biß. Langandauernde Verletzungsblutungen, Nachblutungen nach Zahnextraktionen. Haemarthros in den Knien und Ellbogen, die zum Teil versteift sind. 1934 große Hämatome am rechten Oberschenkel und Hüftgelenk infolge Autounfalls.
Konduktor: *Anna*. Keine Blutungstendenz.
Bruder von Caspar H. Verblutungstod im Alter von 2 Jahren infolge Falls auf Scharreisen, Blutung ins Zentralnervensystem (?).

33. **Zü. Moritz,** 1913: † 1950. Mit 6 Jahren erste Blutungserscheinungen: große Hämatome nach Schlag am linken Knie und linken Oberschenkel. Haemarthros an Knien und Ellbogen bei heftigen Bewegungen. Suffusionen der Haut. Oft Nasenbluten. Bei einer Zahnextraktion 14 Tage lang Nachblutung (drei Bluttransfusionen). Versteifung des linken Knies.
Tod 1950 nach Autounfall infolge Fraktur der Halswirbelsäule mit Hämatomyelie und Lähmung aller Extremitäten.
Konduktor: *Hedwig*. Keine Blutungsneigung.
Konduktorgroßmutter: *Anna*. Keine Blutungsneigung.

34. **Sch. Ulrich,** 1941: Bluterknie beidseitig, rechts Haemarthros, links panarthritisches Stadium röntgenologisch festgestellt. Häufig Hauthämatome.
Konduktor: *Elisabeth*. Einmal Nachblutung bei Zahnextraktion, im übrigen keine weiteren Anzeichen einer Blutungsbereitschaft. Gerinnungszeit 34 Minuten.

35. **Fr. Peter,** 1949: Mit 9 Monaten Suffusionen an mehreren Körperstellen, beim Kriechen entstanden, mit 1½ Jahren Hämatom der rechten Infraclaviculargegend, mit 2½ Jahren Haemarthros beider Knie, 1952 faustgroße Beule an der Stirn nach Fall auf den Kopf beim Kriechen, 1952 Verletzung der Oberlippe, mehrere Tage andauernd, 1953 panarthritisches Stadium beider Knie. Gerinnungszeit 1 Stunde 45 Minuten, charakteristische Hämophilierung des Plasmagerinnsels.
Konduktormutter: *Maria*. Keine Blutungstendenz.

36. **Je. Hans Peter,** 1947: Cephalhämatom bei der Geburt mit Nachblutung (Hämoglobin 36%), 1950 langandauernde Blutung aus kleiner Stirnwunde. Bei Keuchhustenanfällen mehrmals beinahe unstillbares Nasenbluten. Bei geringen stumpfen Traumen stellen sich Hämatome und Suffusionen ein. Bei den ersten Gehversuchen Haemarthros der Knie. Status: Gelenke frei, mehrere Hautsuffusionen an verschiedenen Körperstellen. Gerinnungszeit: 3½ Stunden, charakteristische Hämophilierung des retrahierten Plasmagerinnsels.
Konduktormutter: *Paula*. Keine Blutungstendenz.

37. He. Michel[1], 1951: Am 10. Tag nach der Geburt Blutung aus dem Nabel 2 Tage lang andauernd. Blutstillung durch Naht. Bei den ersten Gehversuchen größere Hämatome an den unteren Extremitäten und am Kopfe. Im Alter von 2 Jahren zog sich der Knabe eine Wunde an der linken Kopfschwarte zu, die 5 Tage lang nachblutete. Eintritt in die Clinique infantile zu Lausanne. An den Beinen und am linken Arm mehrere Hämatome festgestellt. Milz leicht vergrößert, weich, Leber etwas vergrößert. Hämoglobin 43%, Erythtocyten 3 820 000, Leukocyten 6400 mit normaler Differenzierung, Blutungszeit 4½ Minuten, Gerinnungszeit 18 Minuten (aus Ohrläppchenblut bestimmt), Blutplättchen 266 000, Prothrombinzeit 18 Minuten (Kontrolle 18½ Minuten). Retraktion 32%, Fibrinogen 2,3 mg%, Calcémie 94 mg%, Lacet negativ. Am Austrittstag verlängerte Gerinnungszeit von 50 Minuten.
Seit Austritt aus dem Spital weitere Hämatome an den unteren Extremitäten bei stumpfen Traumen.
19. April 1954: Wiedereintritt in die Klinik wegen Schmerzen an den Beinen, Hämatome an den Oberschenkeln, freie Beweglichkeit an den Hüftgelenken. Blutungszeit 5½ Minuten, Gerinnungszeit 34 Minuten, Blutplättchen 483 000, Calcémie 107 mg%, Erythrocyten 4 270 000, Index 0,75, Leukocyten 13 160 mit 11,5% Lymphocyten und 78,5% Neutrophile segmentiert.
22. Mai 1954: Leichte Schwellung des rechten Knies.
28. Mai 1954: Gerinnungszeit 43 Minuten, 2 Tage später 41 Minuten.

---

[1] Dieser Bluterstamm wurde uns nach erfolgter Drucklegung von Herrn Prof. *Jaccottet*, Direktor der Clinique Infantile Lausanne, in liebenswürdiger Weise zur Verfügung gestellt. Seine Berücksichtigung bei der Statistik war daher nicht mehr möglich.

Bluterstämme

1. Erbliche Stämme

Große Stämme: 1^{1234} 2^{123} 3^{12}
Kleinere Stämme: 4–24

□ männlich	○ weiblich
■ Bluter	◐ Konduktor
◧ latente Bluter	△ keine Bluternachkommen

1. Stammbaum Tenna | 1. Gr., Ni., Ro.

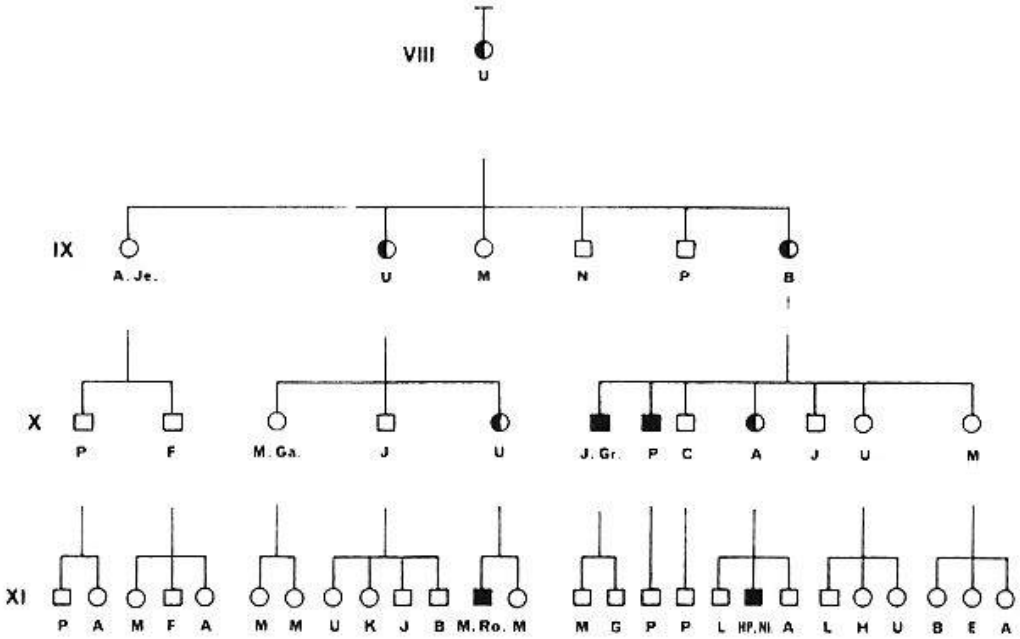

1. Stammbaum Tenna | 2. Ca.

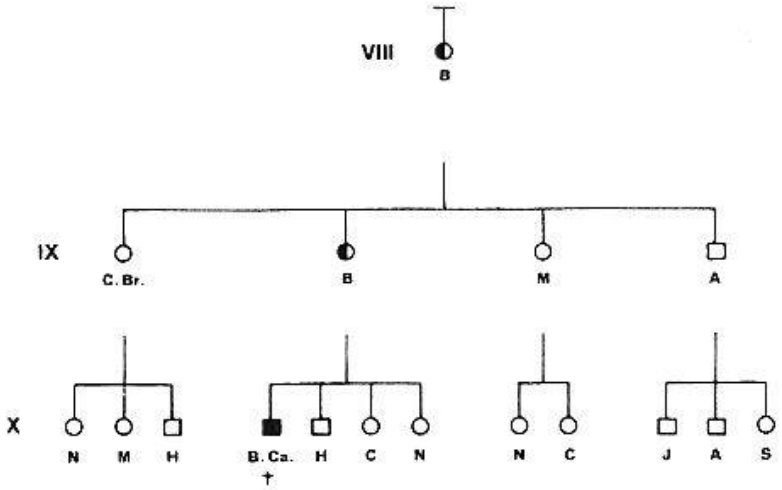

1. Stammbaum Tenna | 3. Ei., Bl.

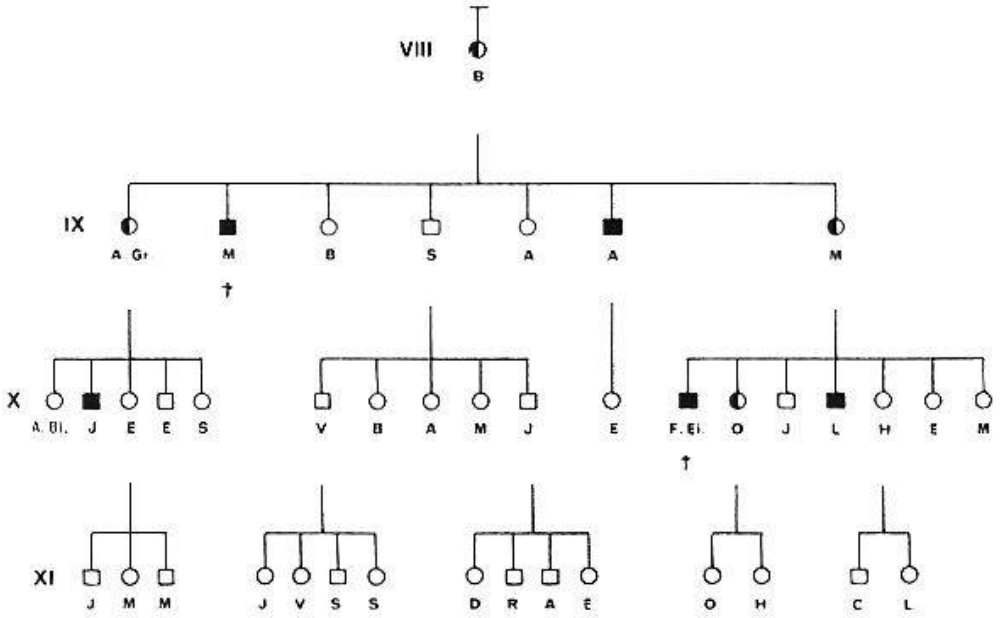

1. Stammbaum Tenna | 4. Sch., Kö.

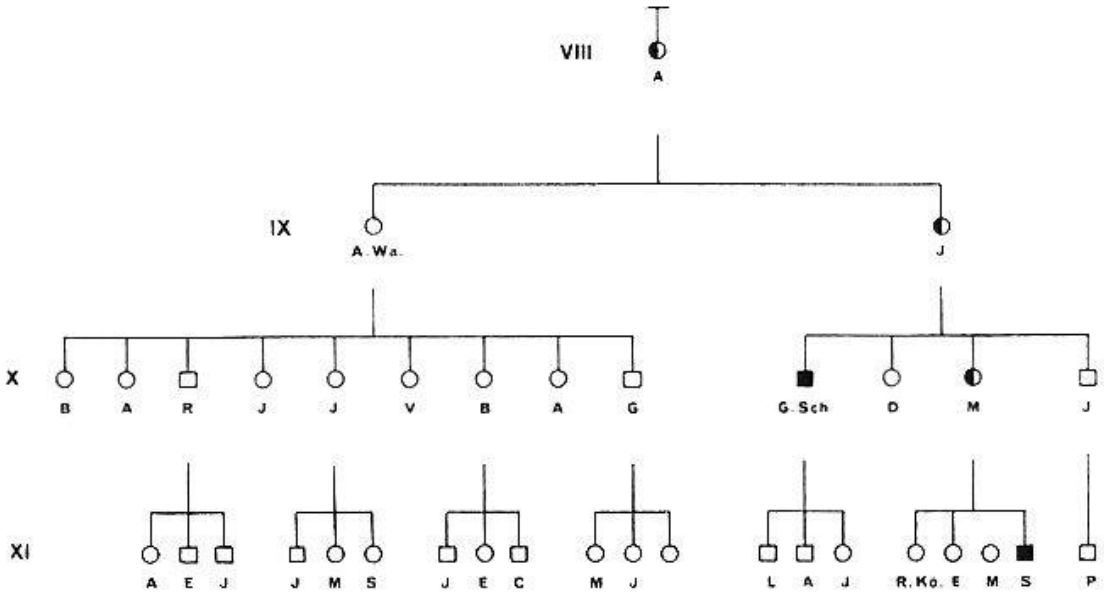

2. Stammbaum Wald (Zürich)

1. Sch.-St. | Pf.

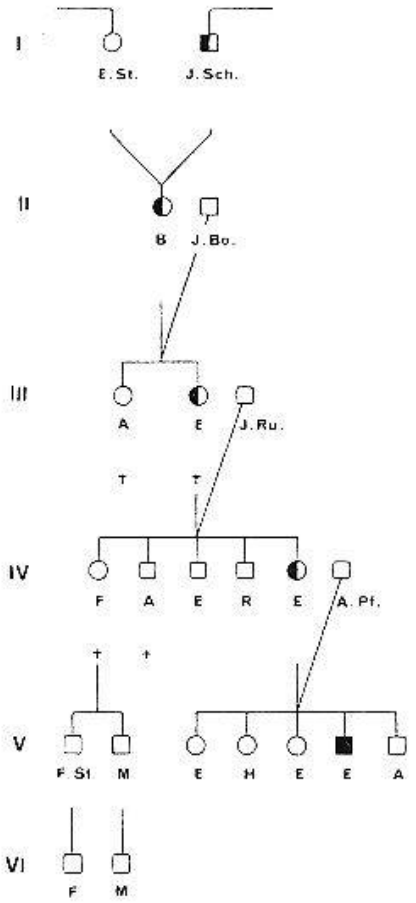

2. Ke.-Sch. | Ob.

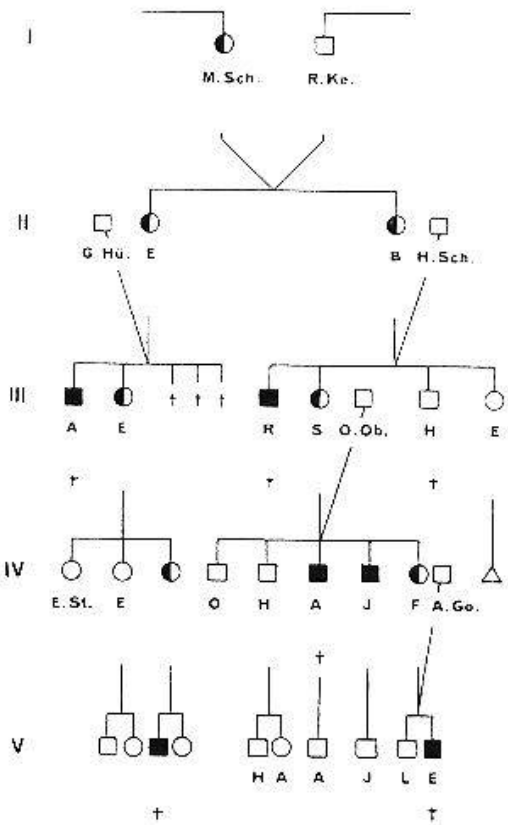

3. Ke.-Eg. | Eg.

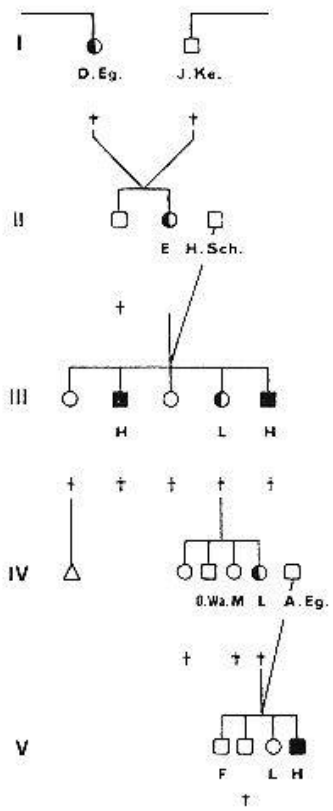

3. Stammbaum Be.-Ra. Lenk (Bern) | 1. Wü.

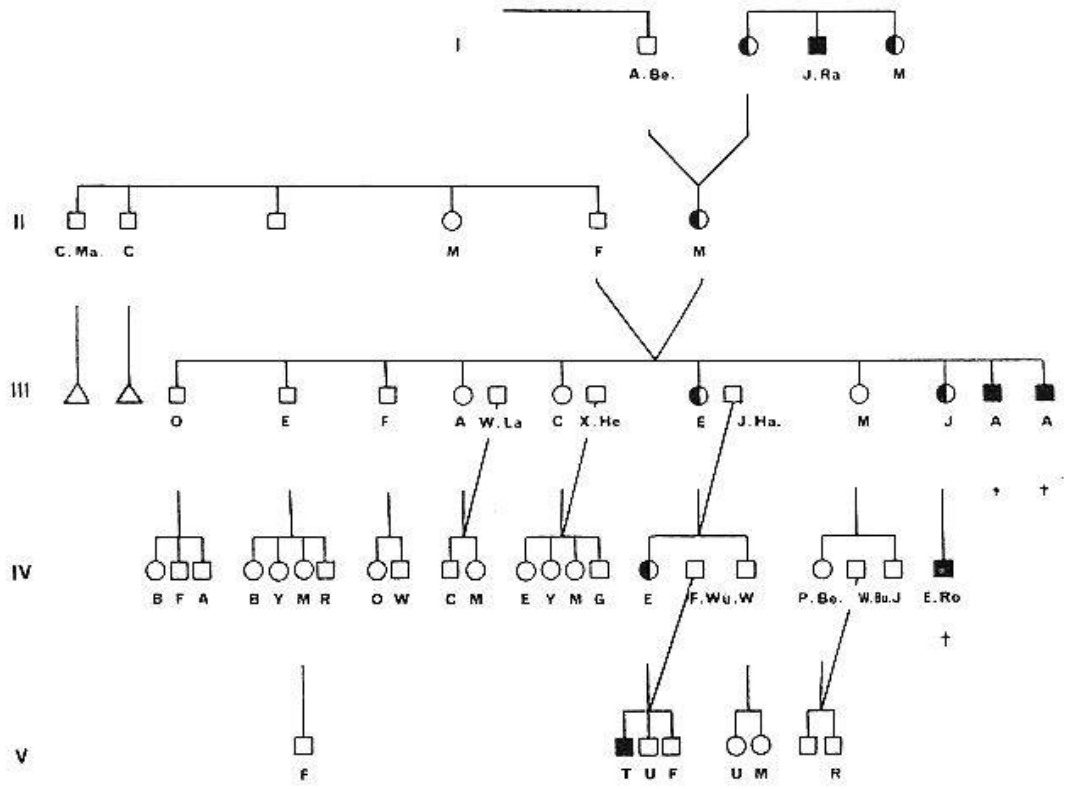

3. Stammbaum Be.-Ra. Lenk (Bern) | 2. Ma.

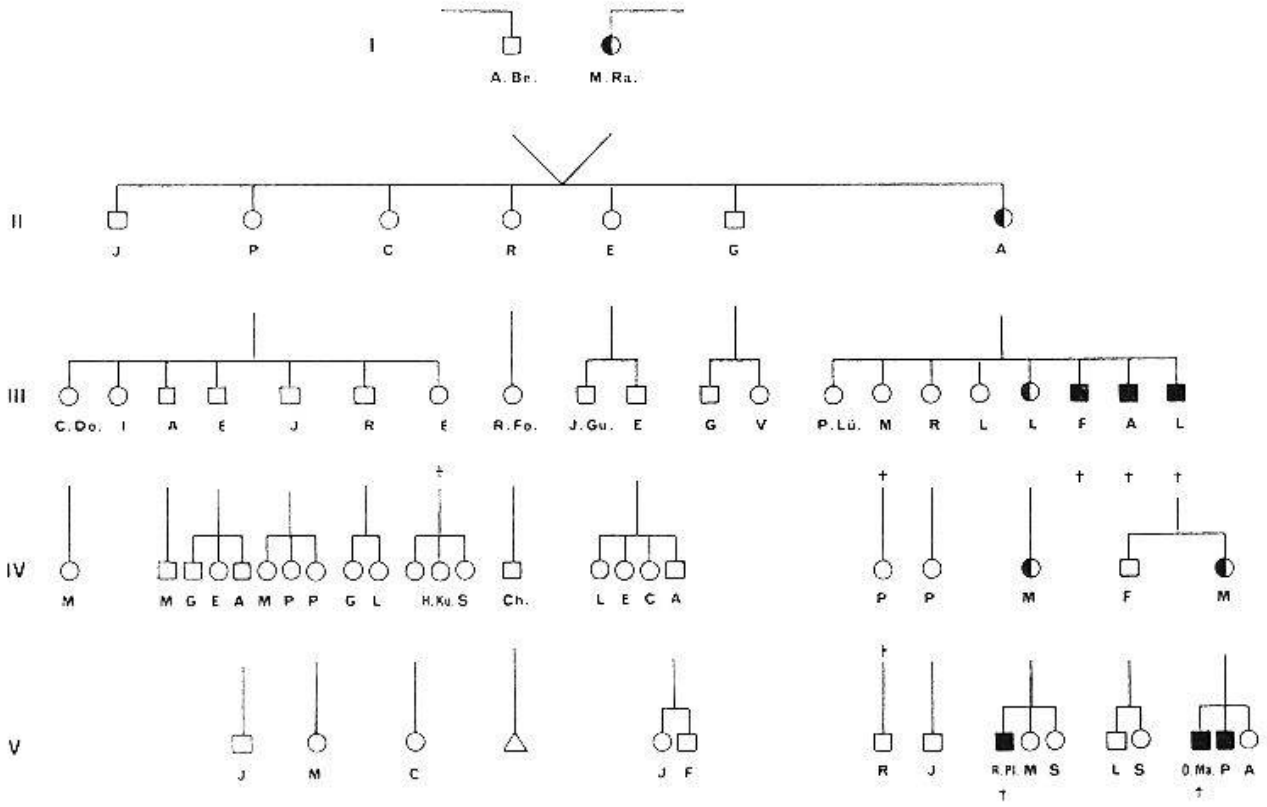

4. Stammbaum Ae.-Sch. Strengelbach (Aargau)

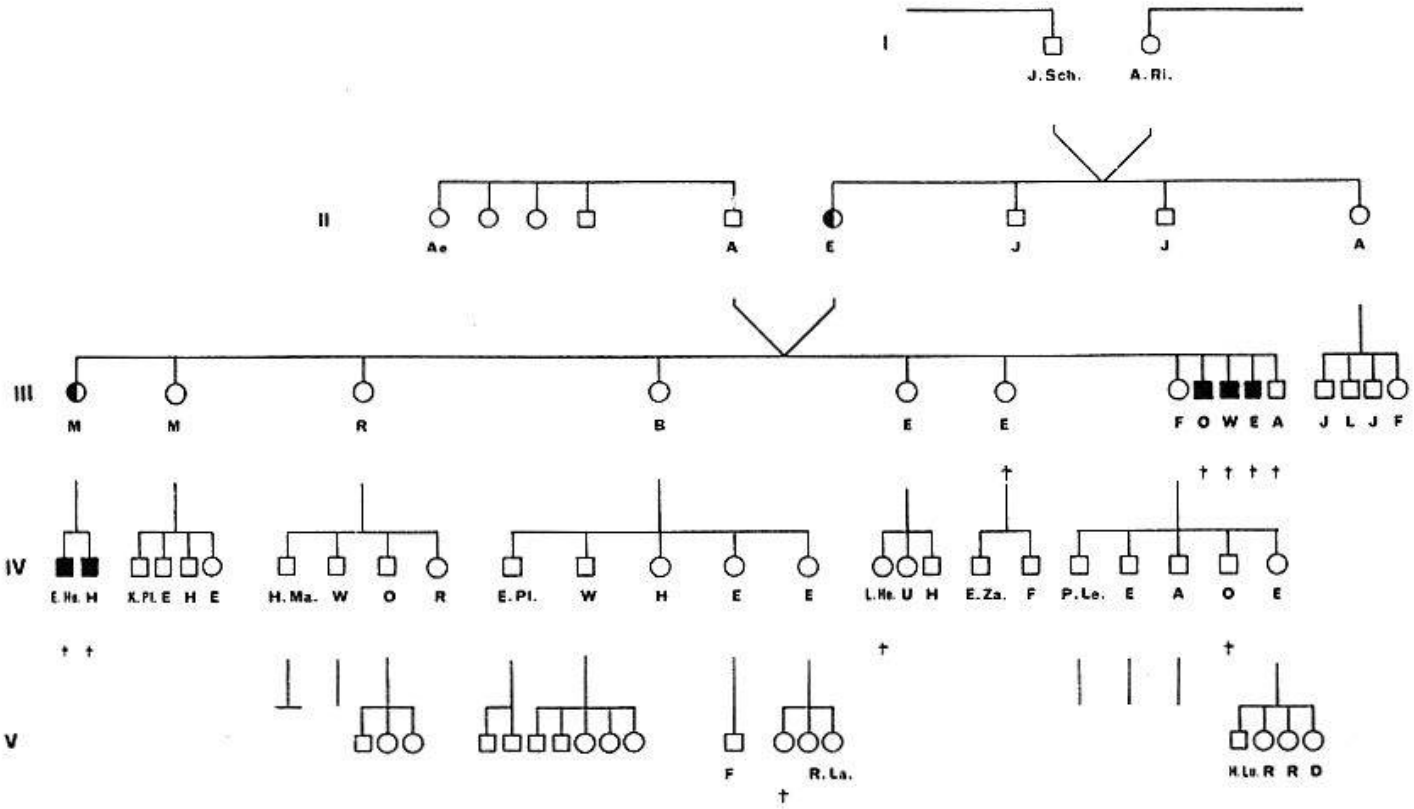

5. Stammbaum Wy.-Le. Burgdorf (Bern) | Mo., Le.

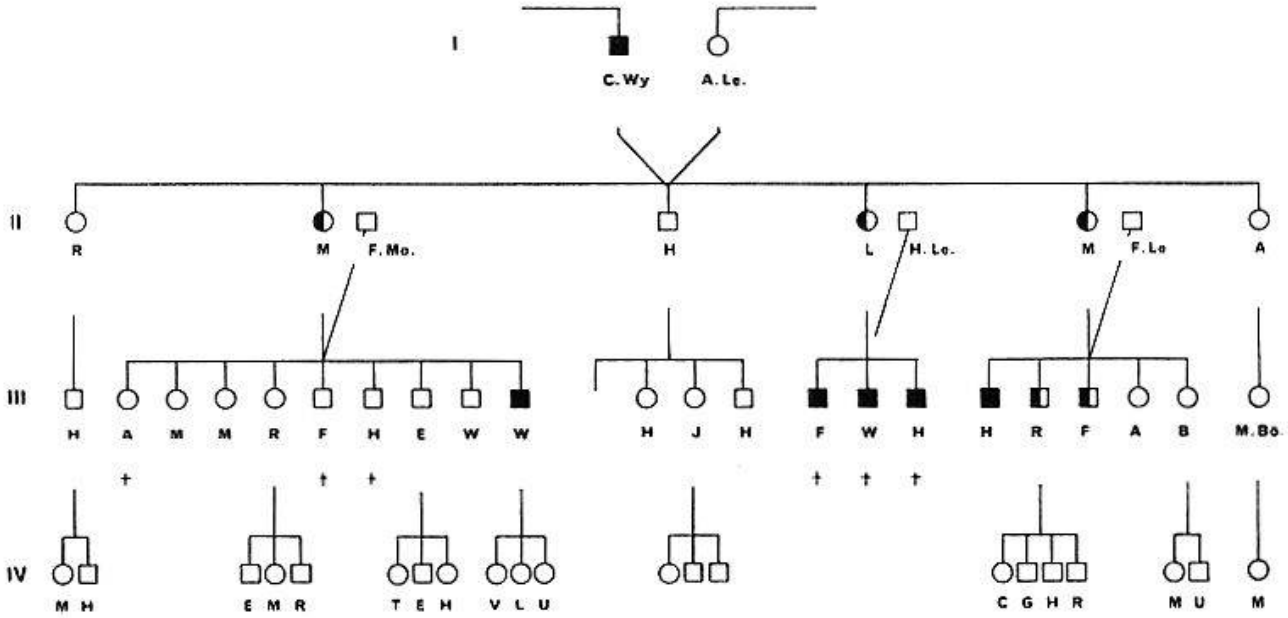

6. siehe Seite 403

7. Stammbaum Ts.-Jo. Rapperswil (Bern)

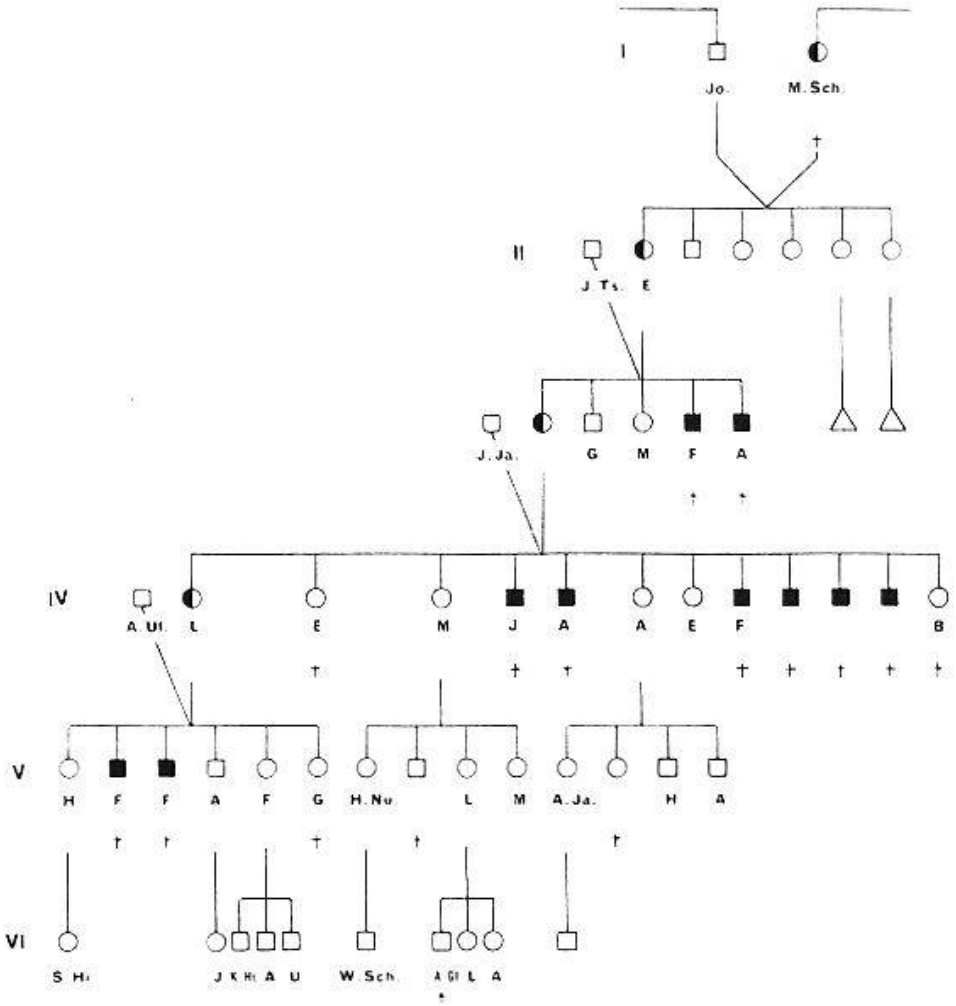

8. Stammbaum Gl.-Na. Unterbach (Bern) | Gl.

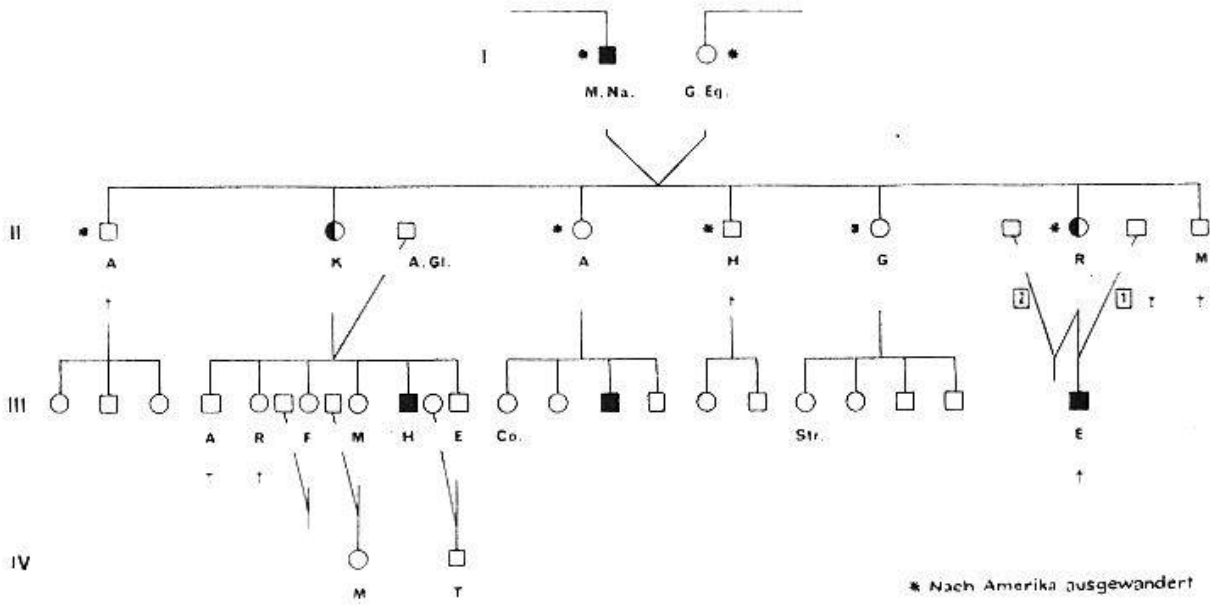

9. Stammbaum Th. Teufenthal (Aargau) | Zu., Fr.

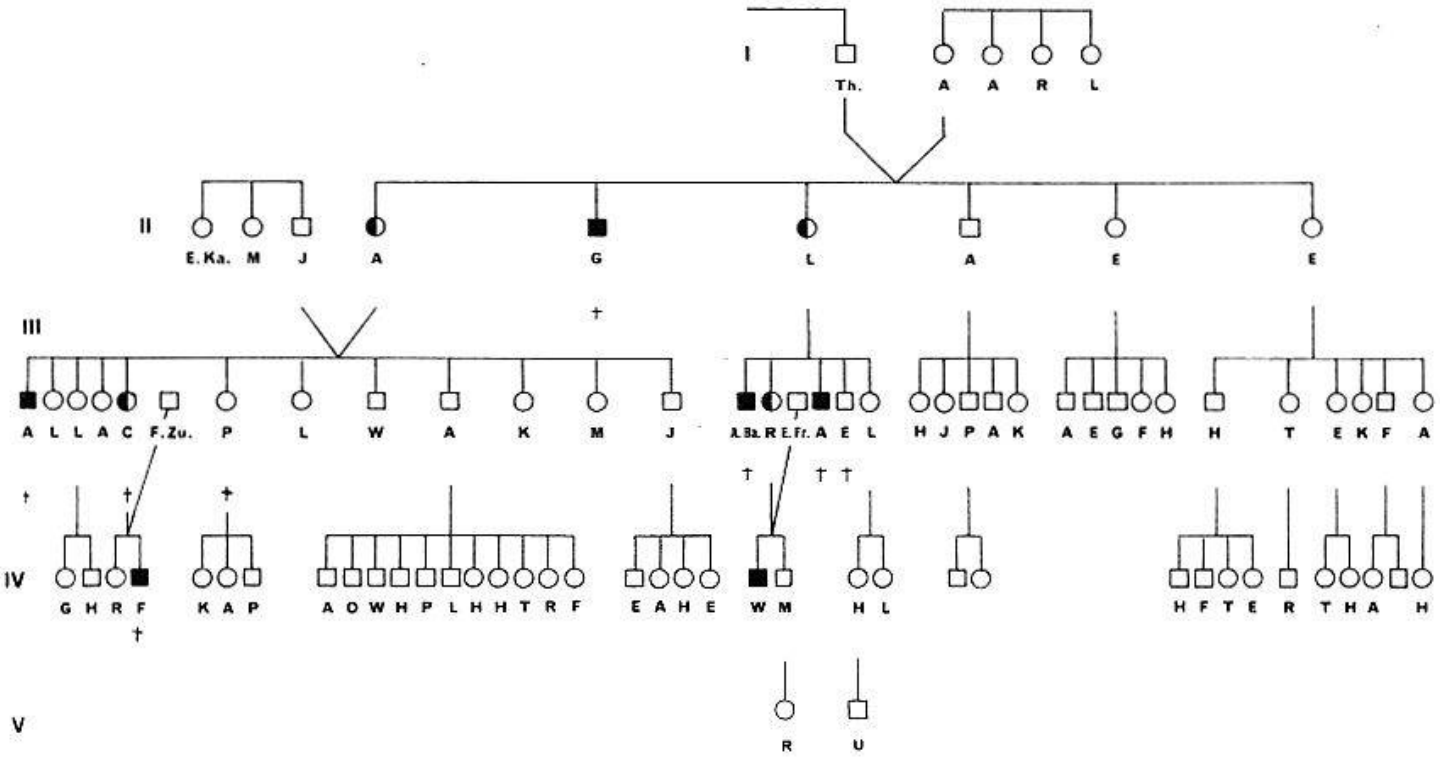

10. Stammbaum Wo. Rothrist (Aargau) | Wo.

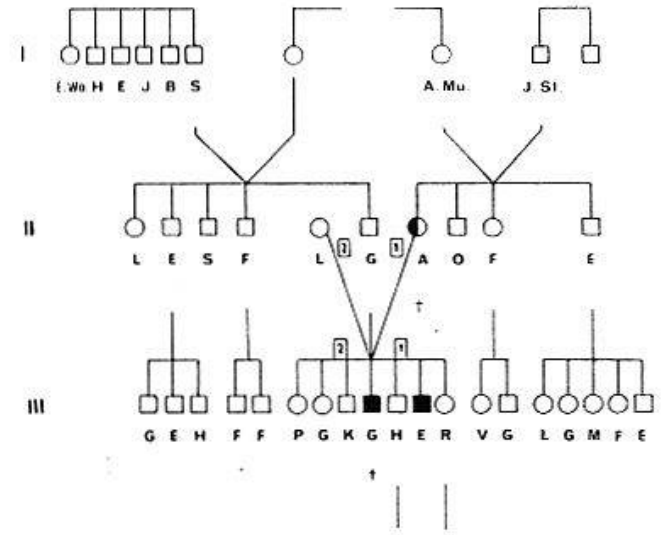

11. Stammbaum Ru.-Pé. Hermance (Genf) | Op.

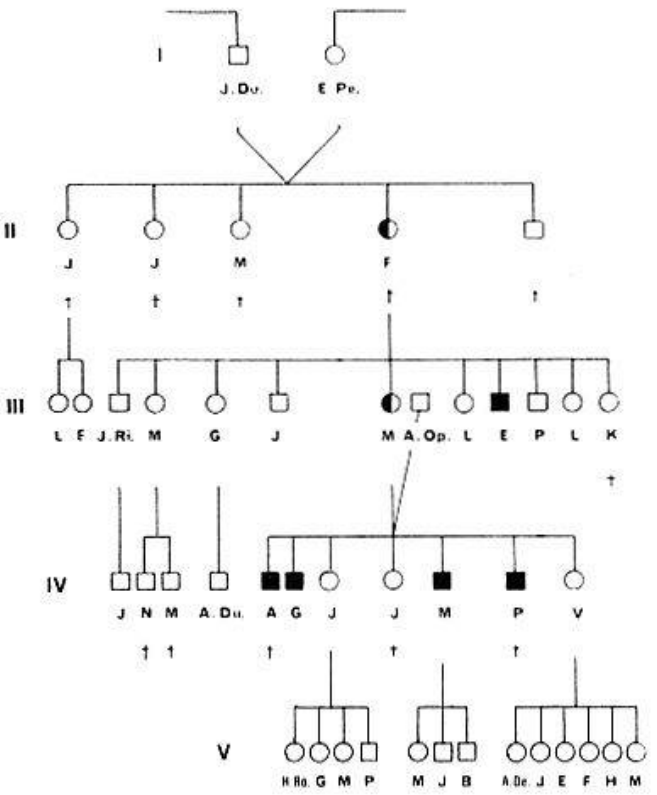

6. Stammbaum Lo.-Ry. Eriswil (Bern)

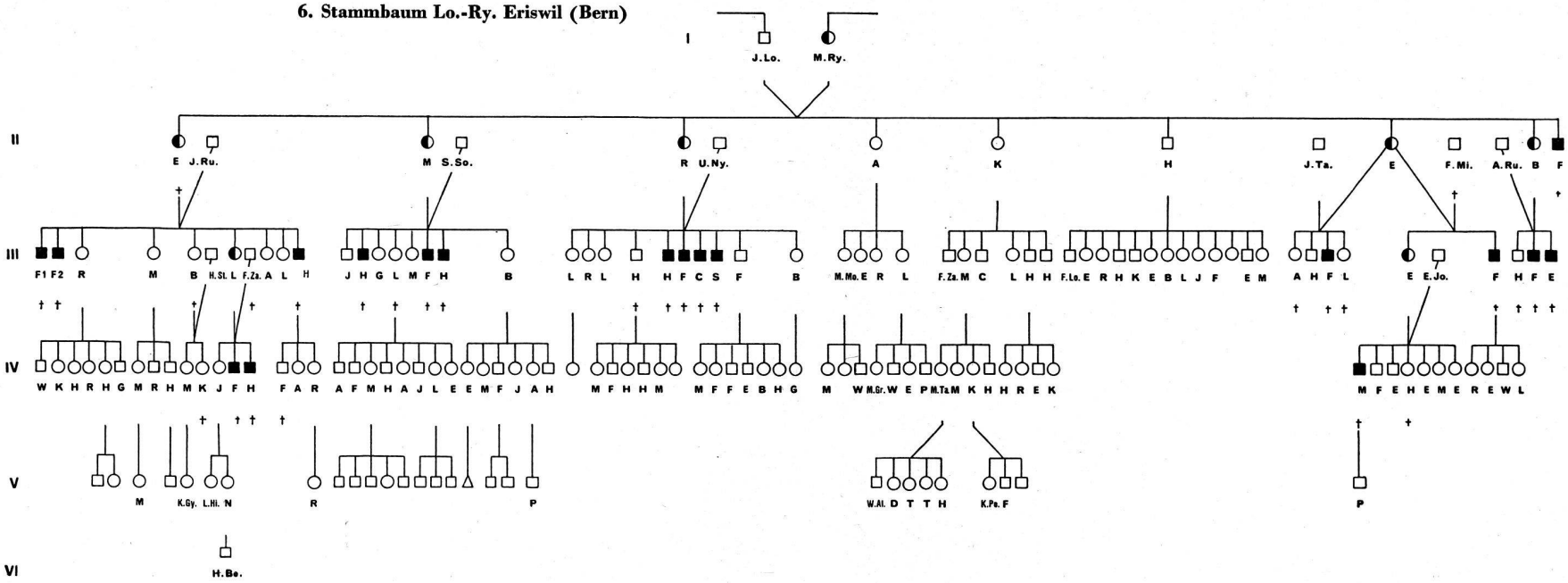

12. Stammbaum Ti.-Og. Cergnat (Wallis) | Fe., Pe.

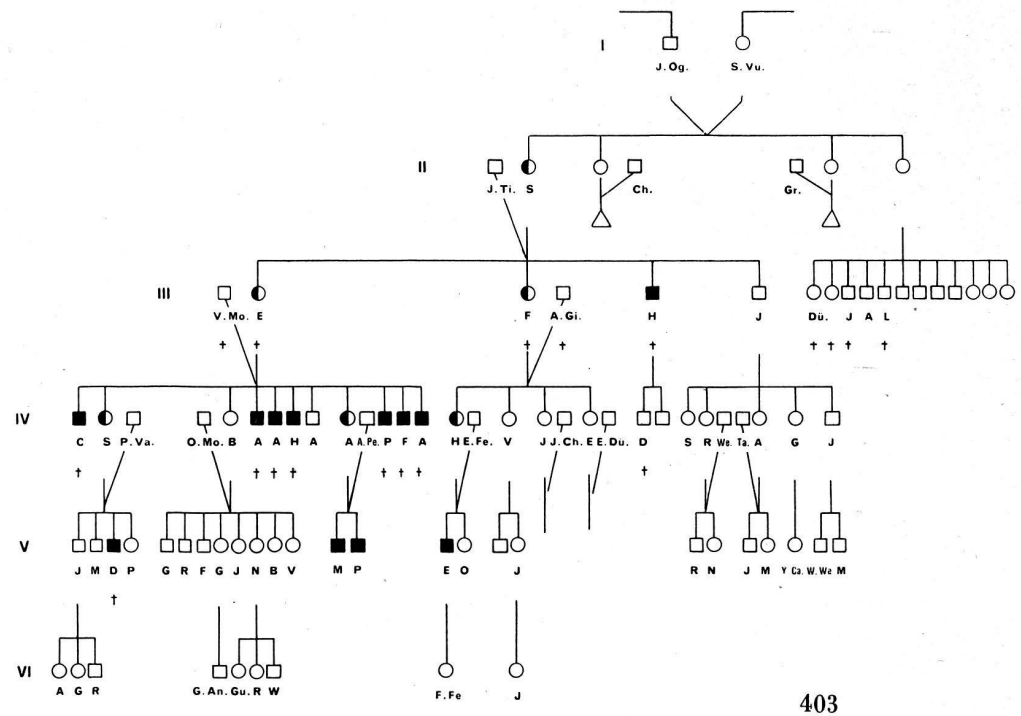

13. Stammbaum Du.-Su. Basel | He., Du., We.

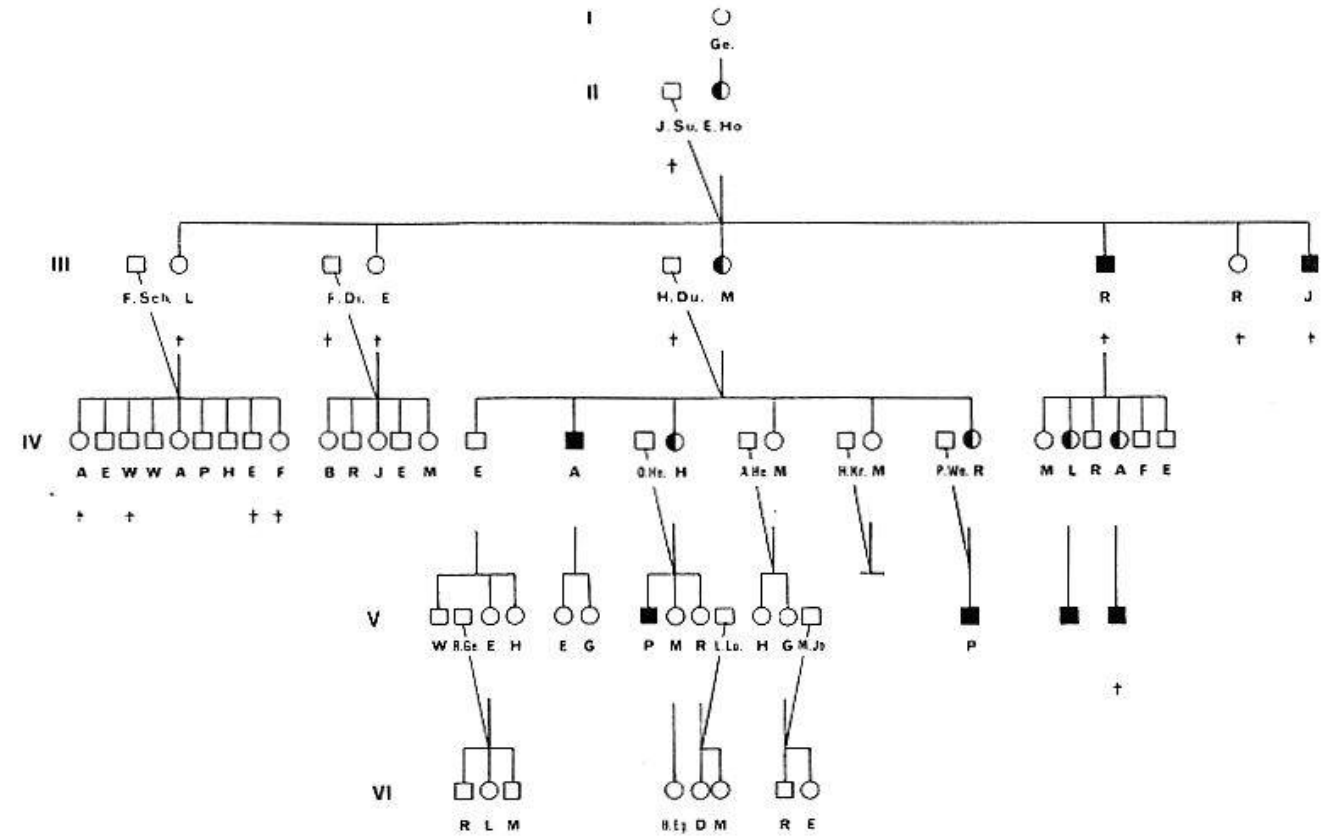

14. Stammbaum Ju.-Ge. Derbel (Wallis)

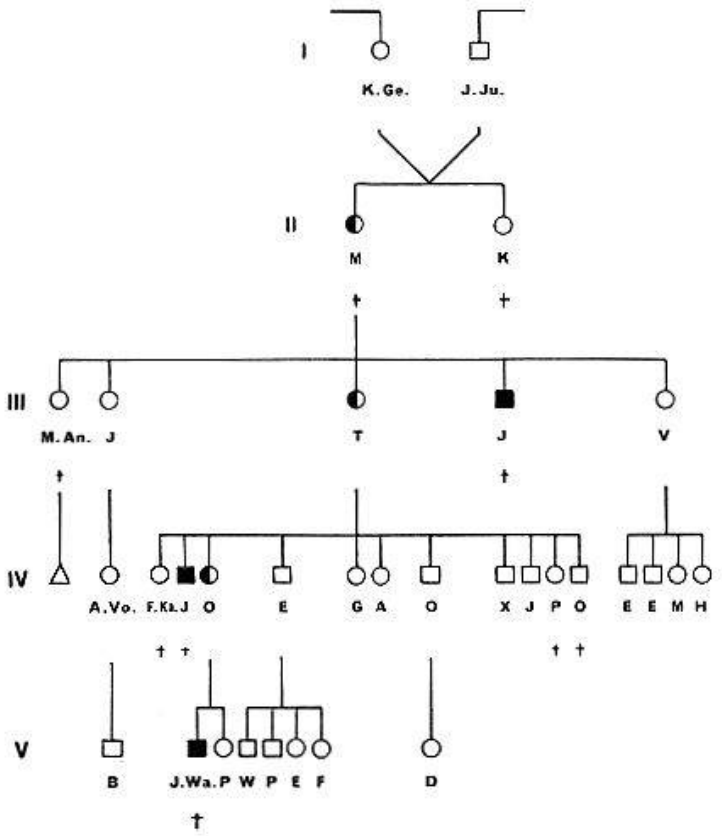

15. Stammbaum He.-Ma. Vuillens (Waadt) | Ma.

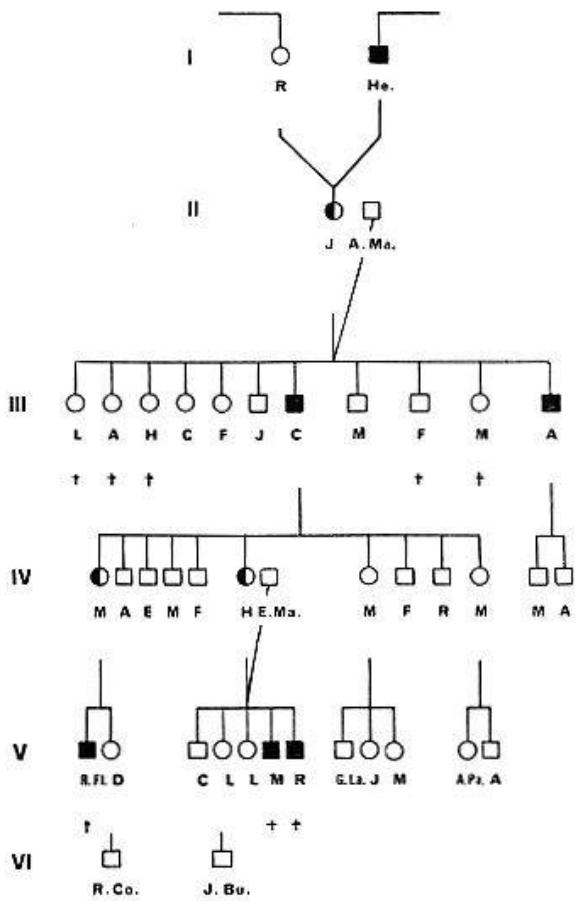

16. Stammbaum Ze.-Cu. Obergerlafingen (Solothurn) | Fr.

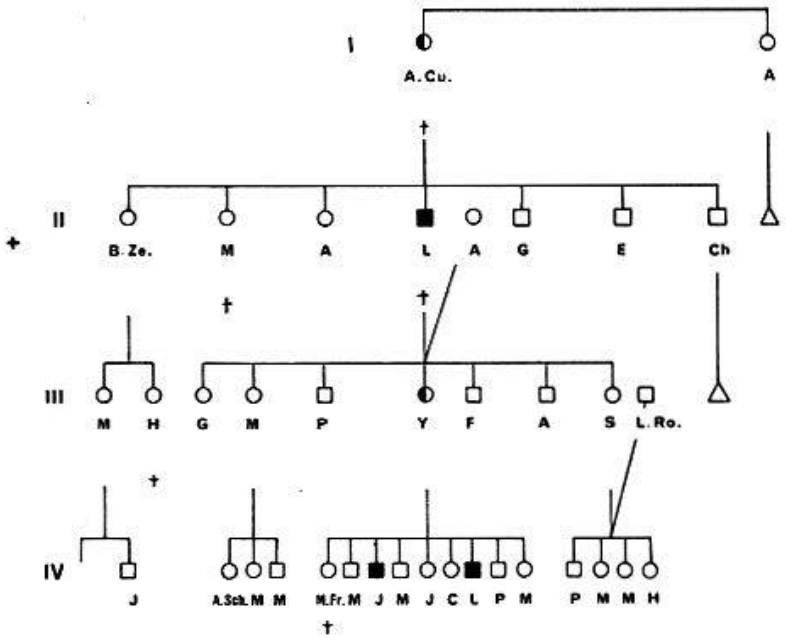

17. Stammbaum Ma.-Go. Ste-Croix (Waadt) | Ga.

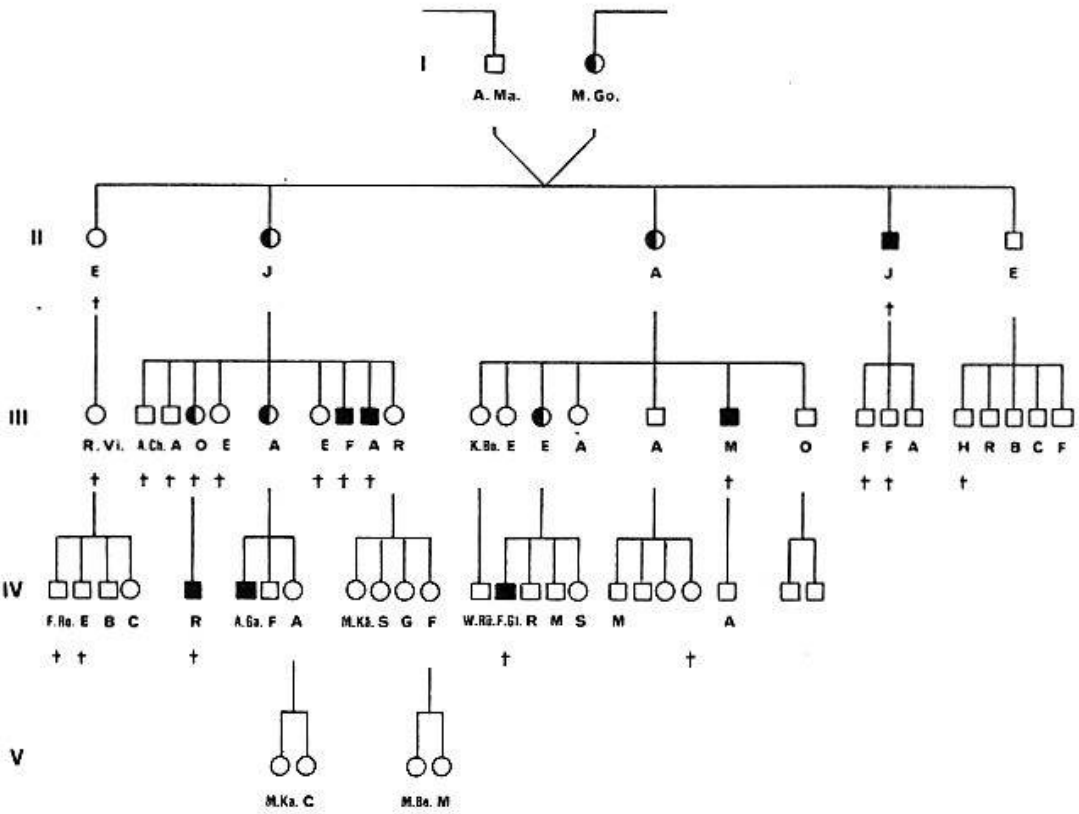

18. Stammbaum Ob.-St. Niedergestelen (Wallis)

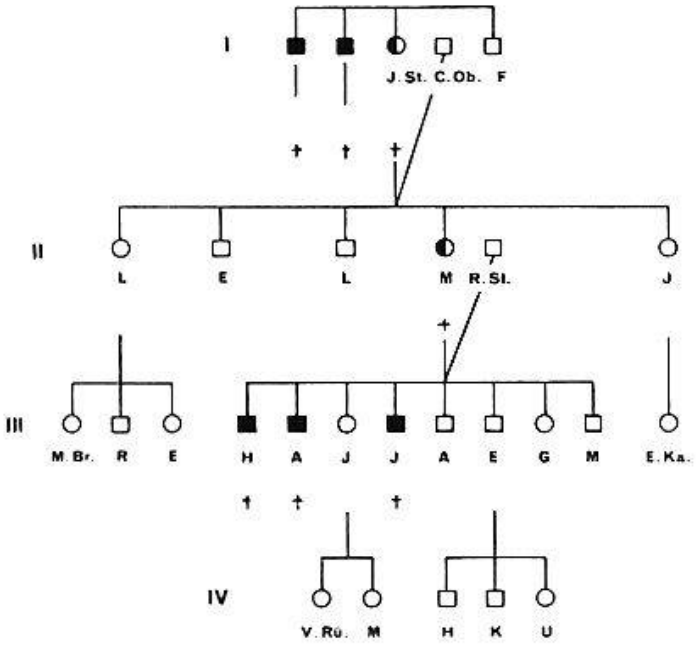

19. Stammbaum Bu.-Ts. Zug | Mo.

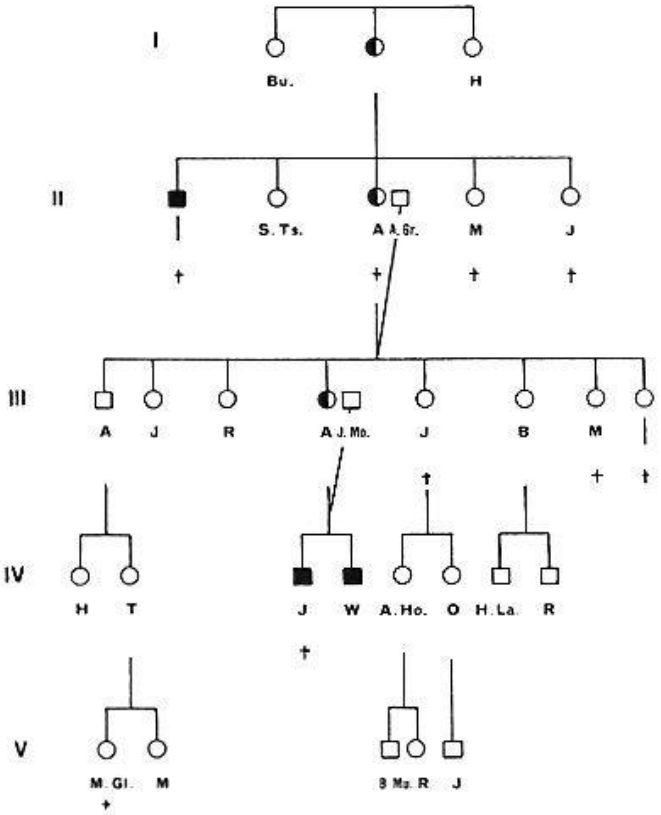

20. Stammbaum St.-Be. Schleitheim (Schaffhausen)
Me., Fr., Br.

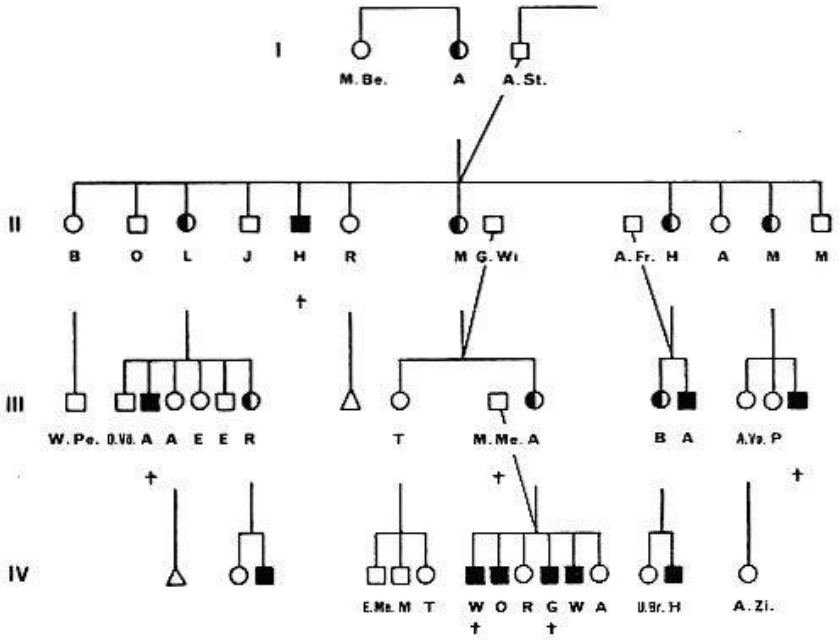

21. Stammbaum Gü.-Eg. Mumpf (Aargau)
Mu.

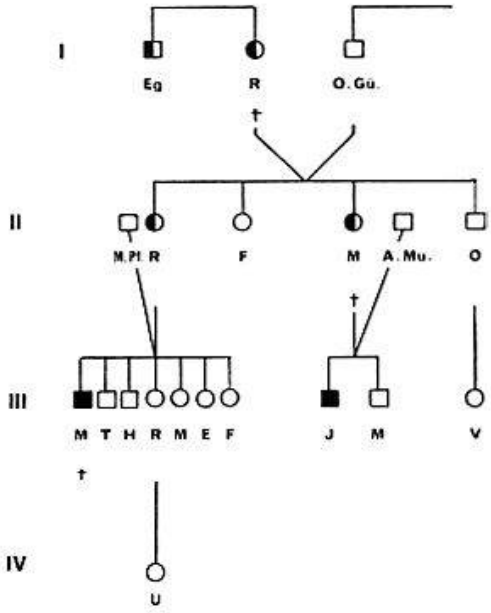

22. Stammbaum Sch.-Lo. Epauvillers (Berner Jura) | Vu., Wi., Gi., Pé., Do.

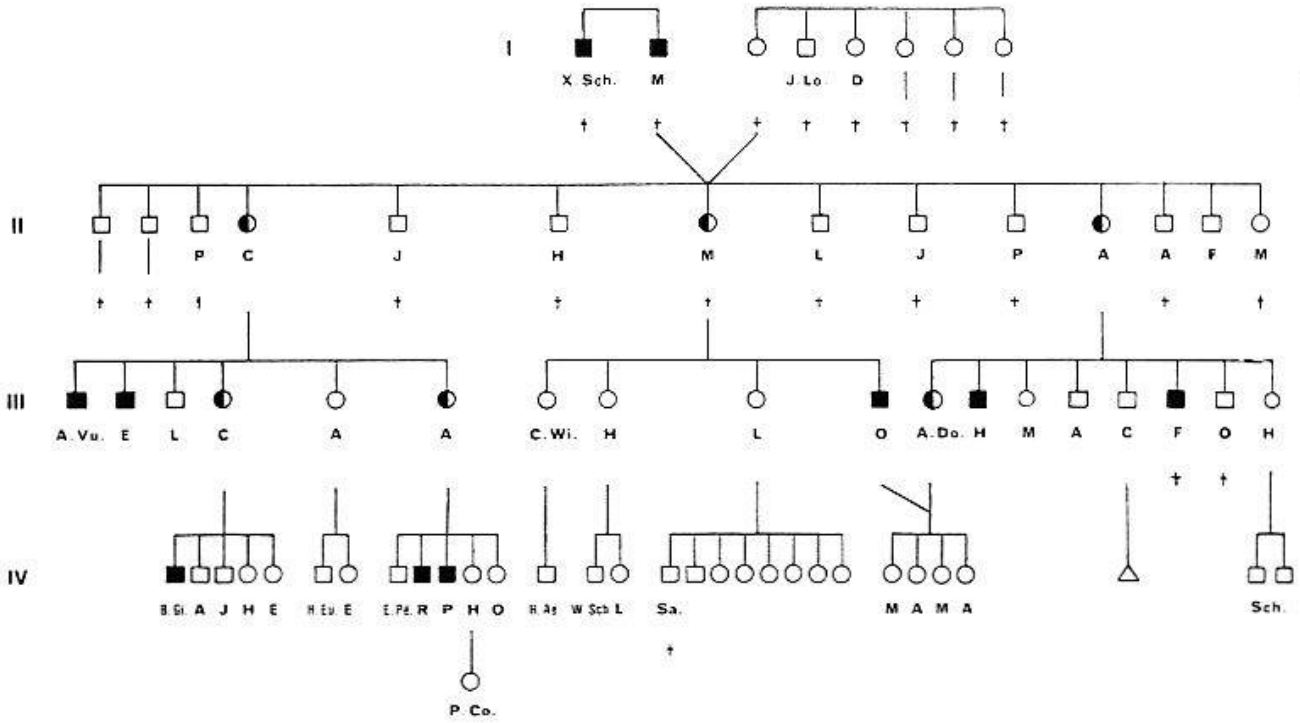

23. Stammbaum Po.-Po. Soglio | Gi., Ne., Sch.

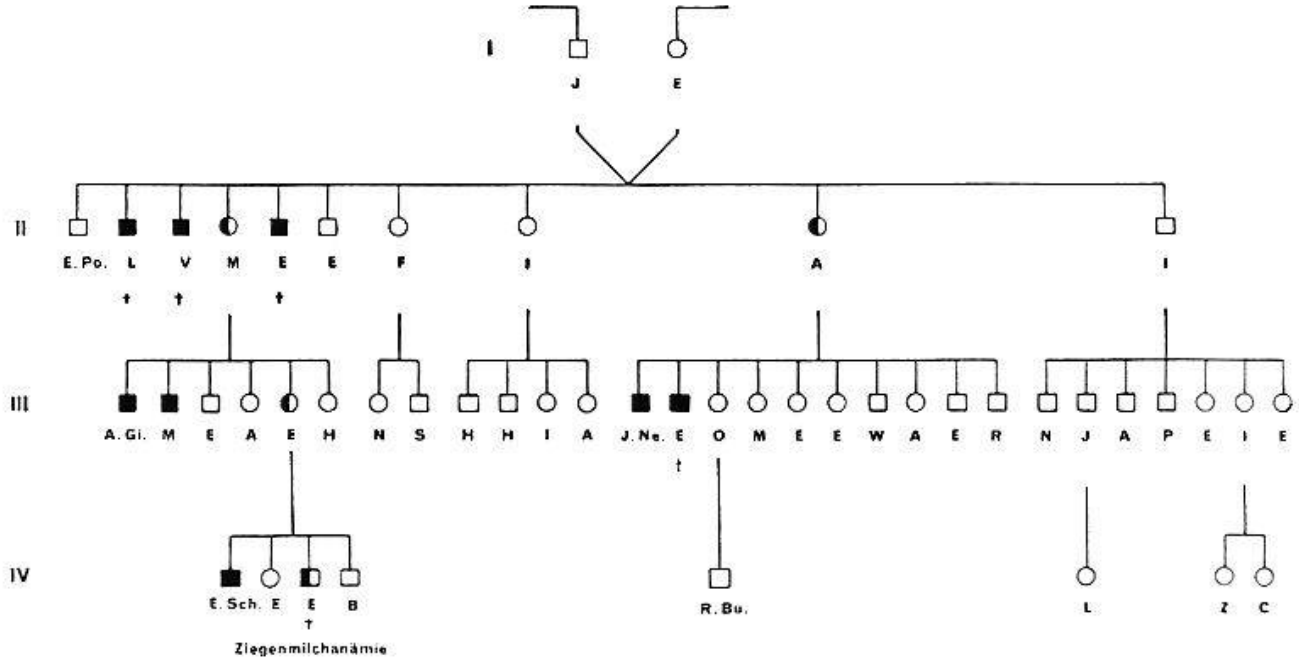

24. Stammbaum Ch.-Ch. Corserey (Fribourg) | Ch.

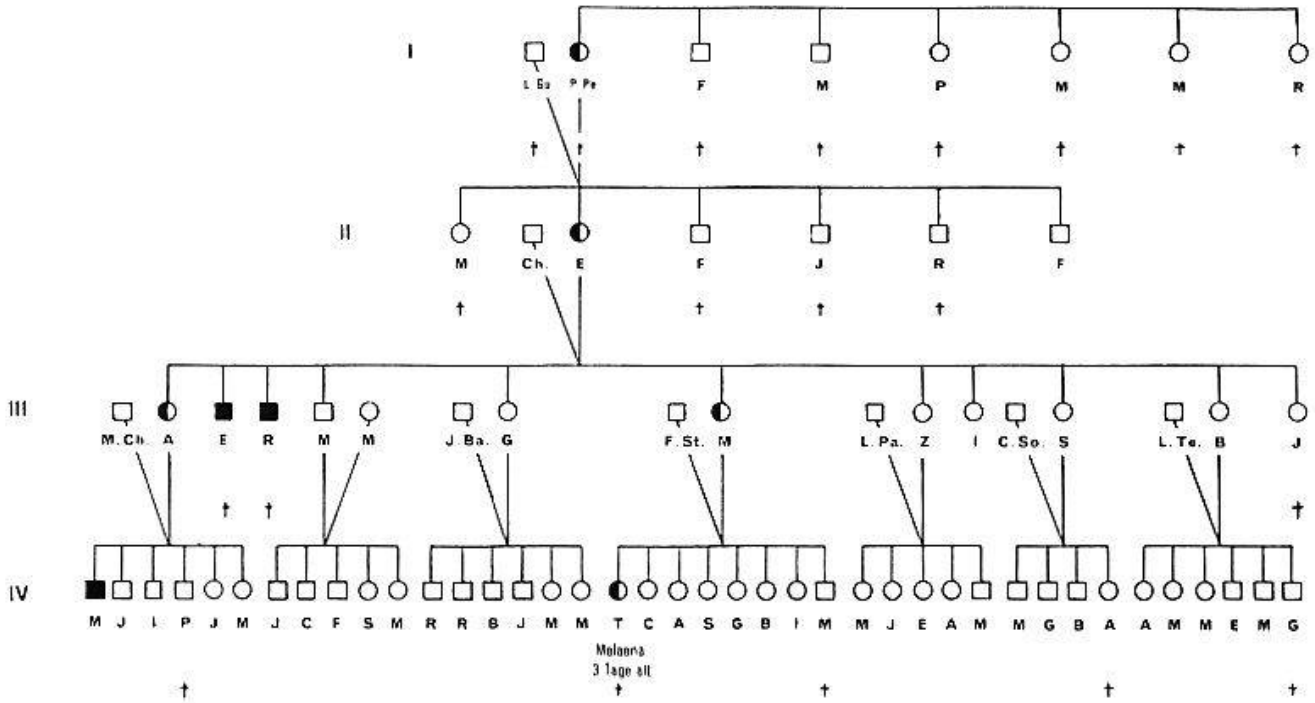

2. Sporadische Stämme

□ männlich	○ weiblich
■ Bluter	◐ Konduktor
◧ latente Bluter	△ keine Bluternachkommen

1. Stammbaum Ar. Gurbrü (Bern)

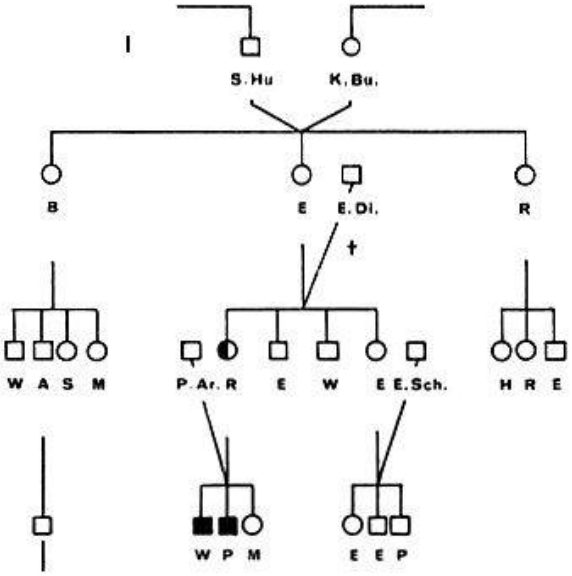

2. Stammbaum Mi. Rovray (Waadt)

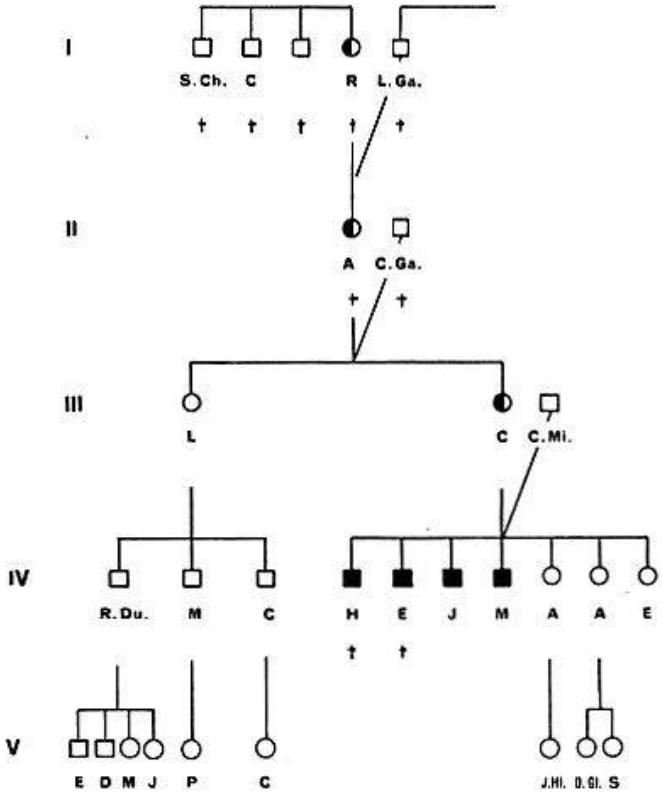

3. Stammbaum Im. Solothurn

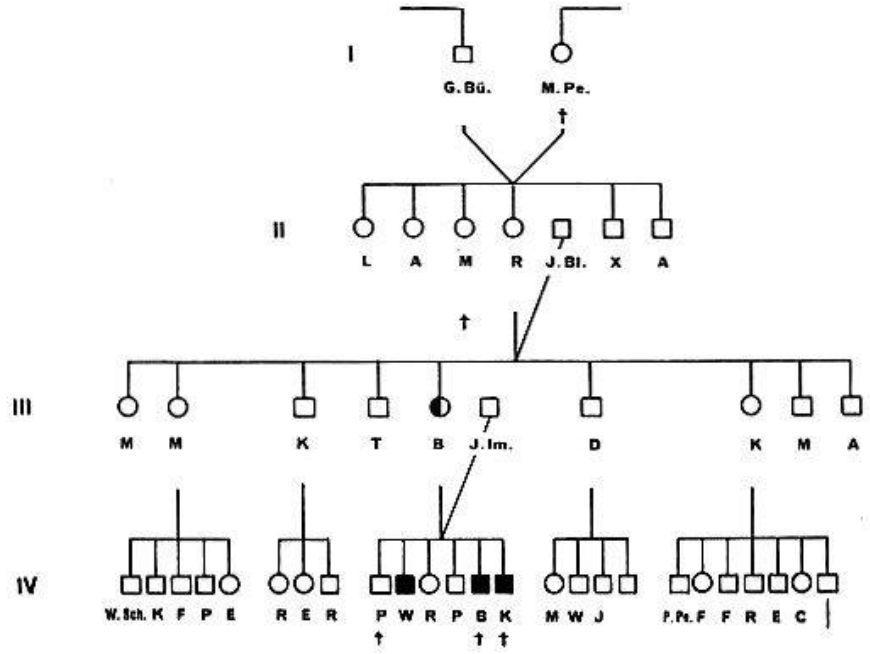

4. Stammbaum Sch. Lütisburg (St. Gallen)

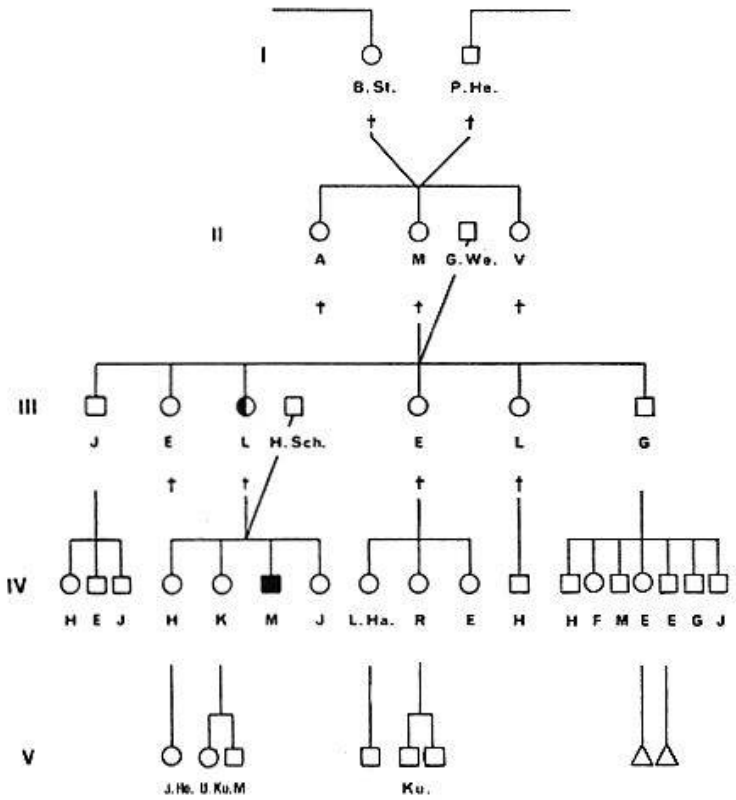

5. Stammbaum Jo. Scharnachthal (Bern)

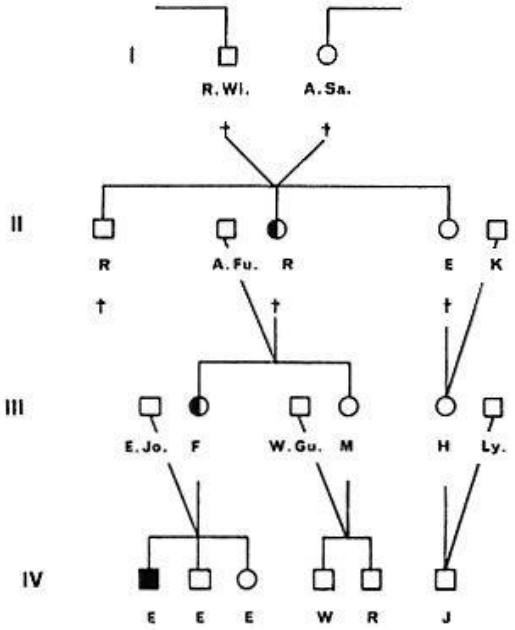

6. Stammbaum Za. Mülchi (Bern)

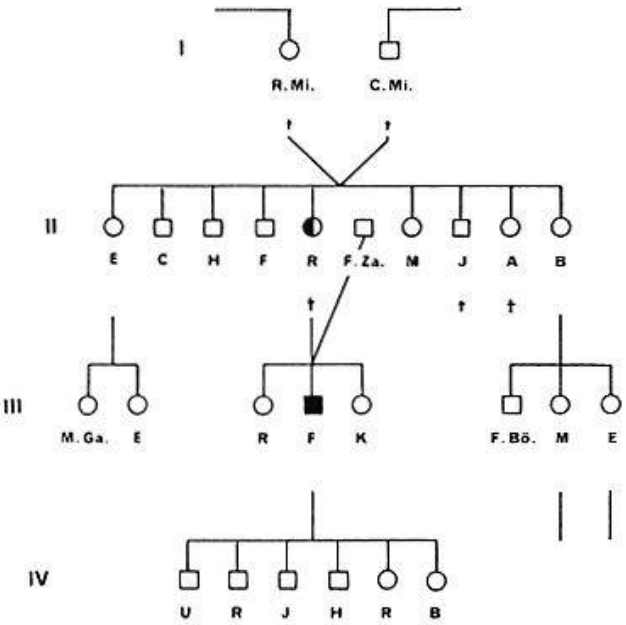

7. Stammbaum Bl. Rüderswil (Bern)

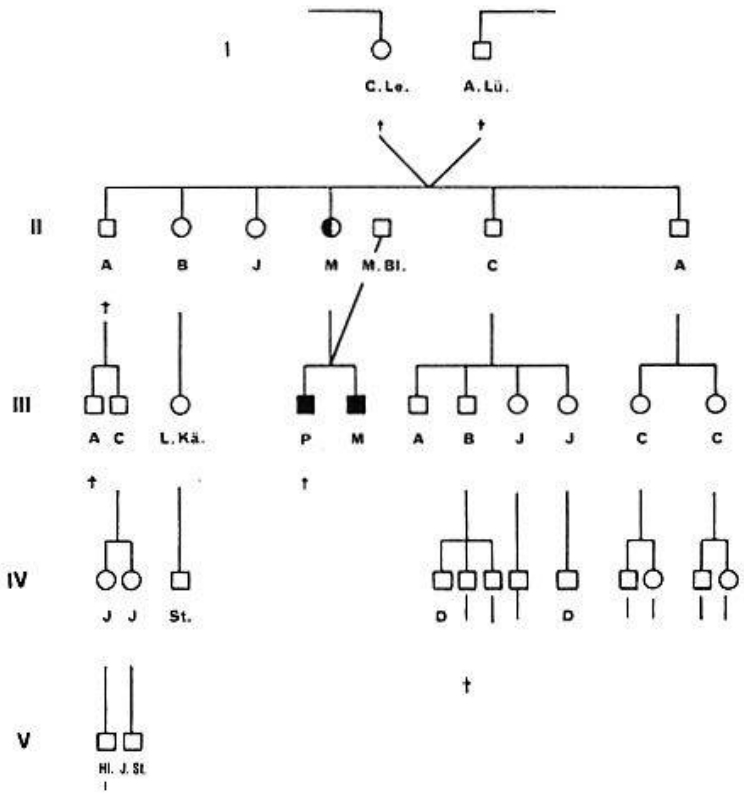

8. Stammbaum Fa. Onnens (Fribourg)

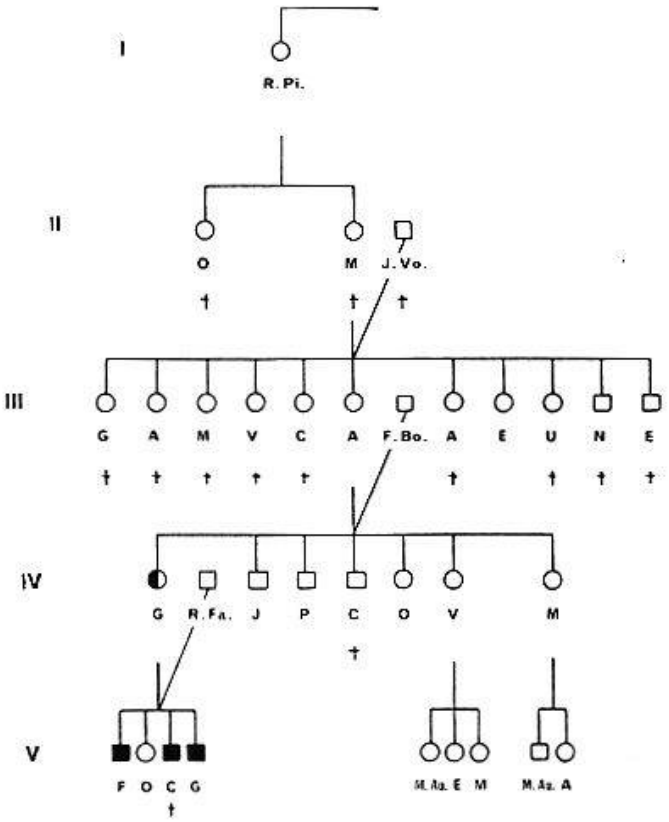

9. Stammbaum Sch. Schitomir (Ukraine)

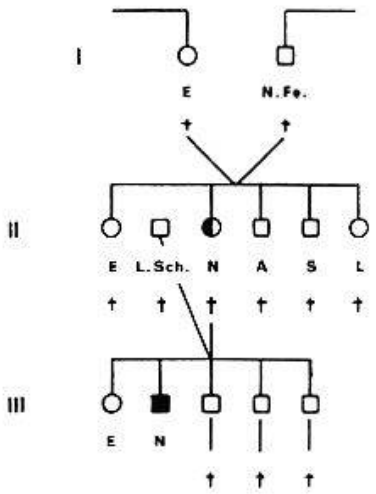

10. Stammbaum Hö. Splügen (Elsaß)

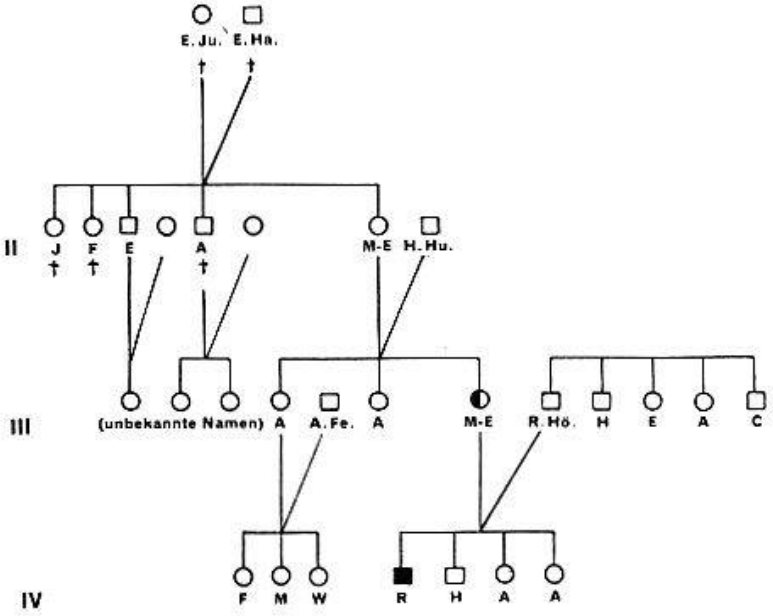

11. Stammbaum J. Bern

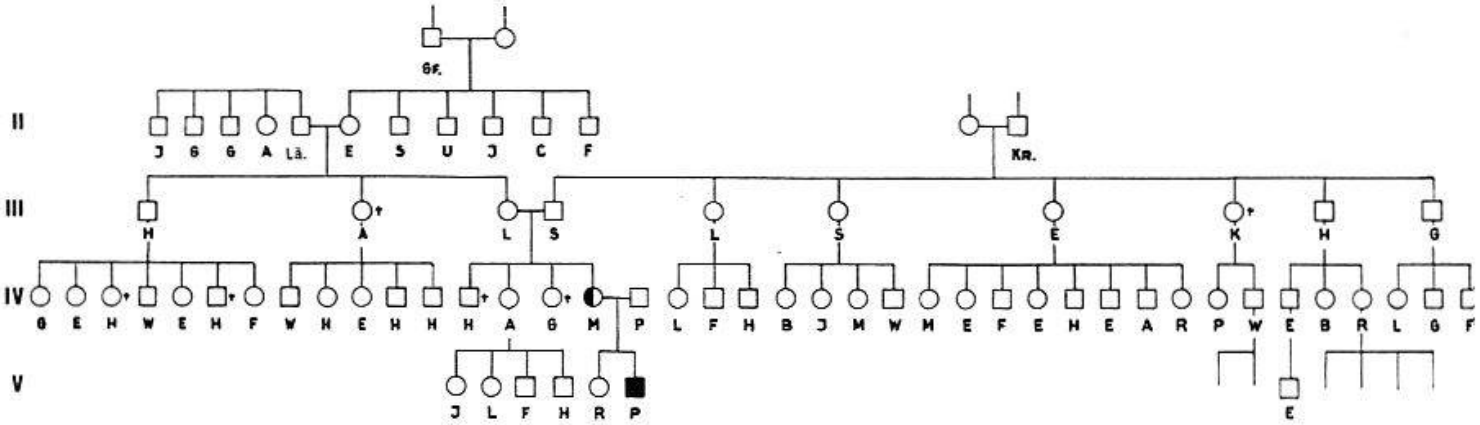

12. Stammbaum Le. Wynau

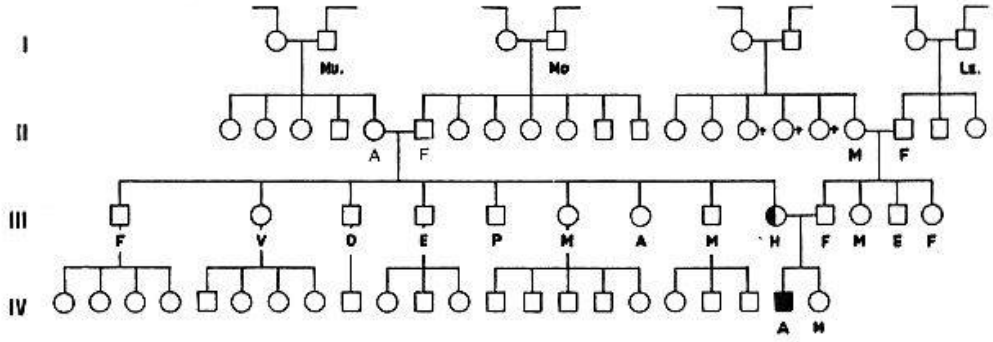

13. siehe Seite 421

14. Stammbaum Sch. Bümpliz

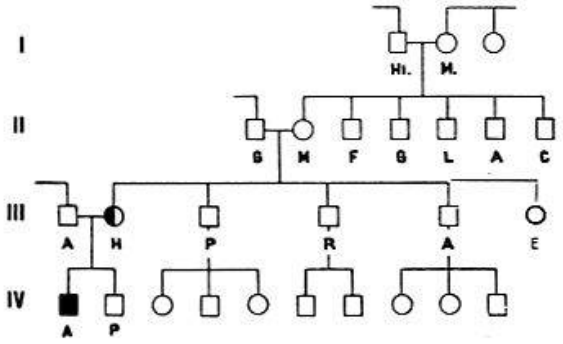

15. Stammbaum St. Herzogenbuchsee

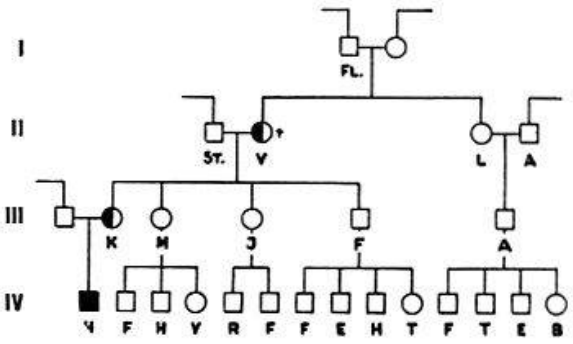

16. Stammbaum Zu. Zürich

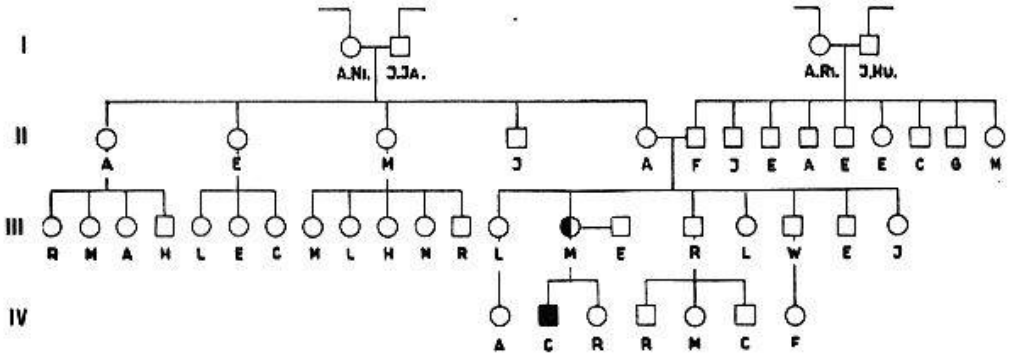

17. Stammbaum Me. Blauen

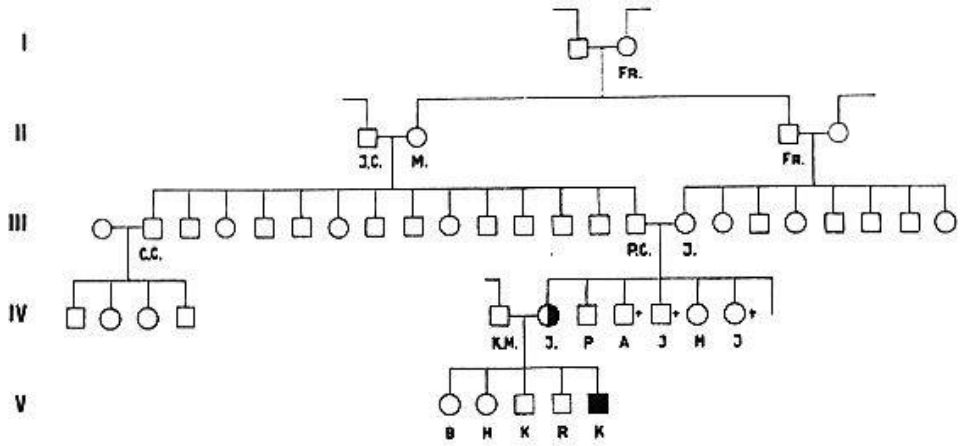

18. Stammbaum Ba. Zürich

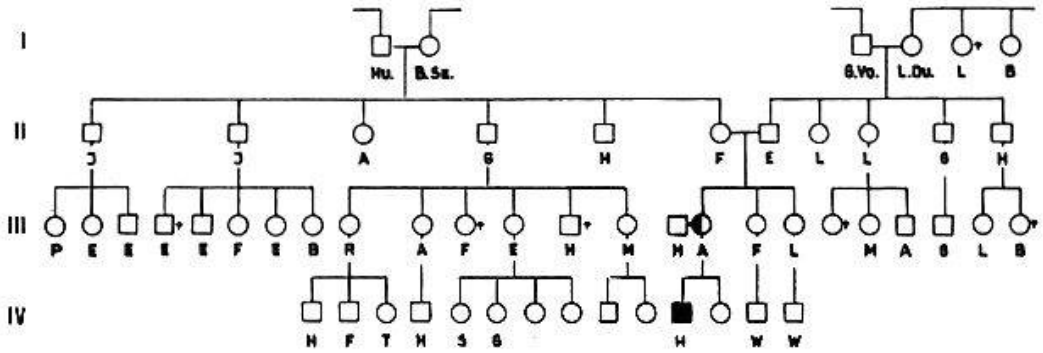

19. siehe Seite 421

20. Stammbaum Fe. Stäfa

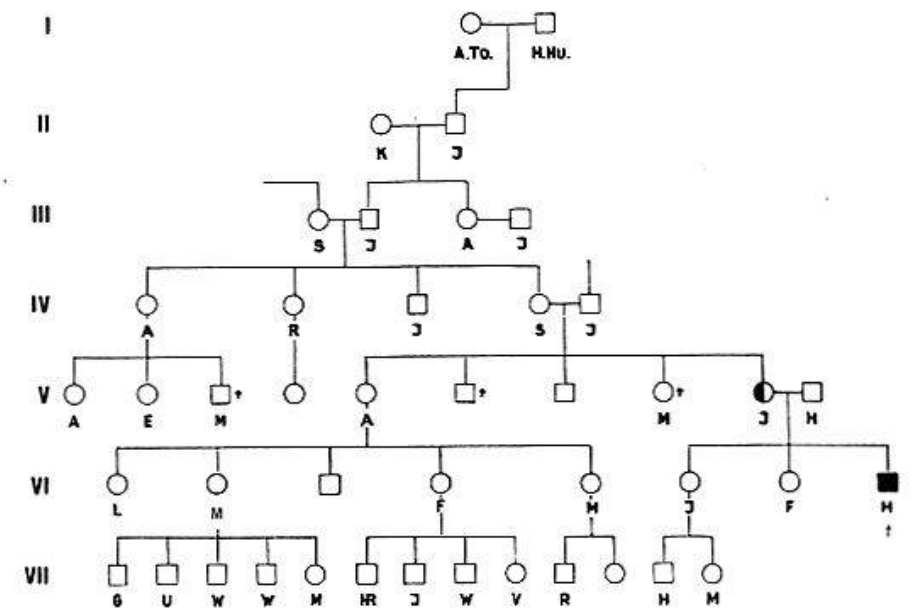

21. Stammbaum Ge. Zürich

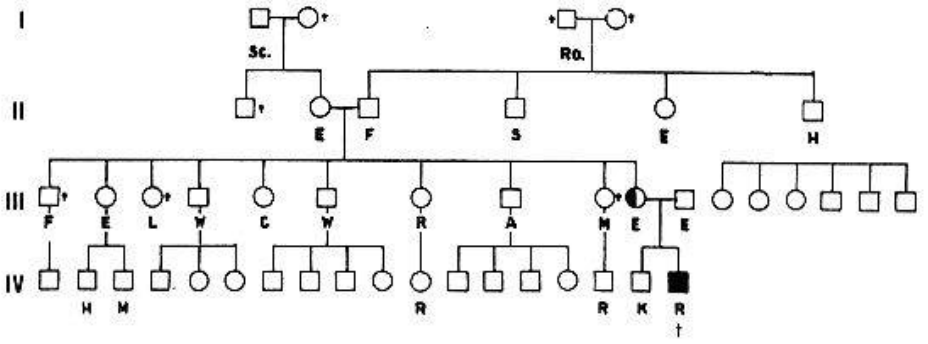

22. Stammbaum Ha. Oberdorf-Maur (Zürich)

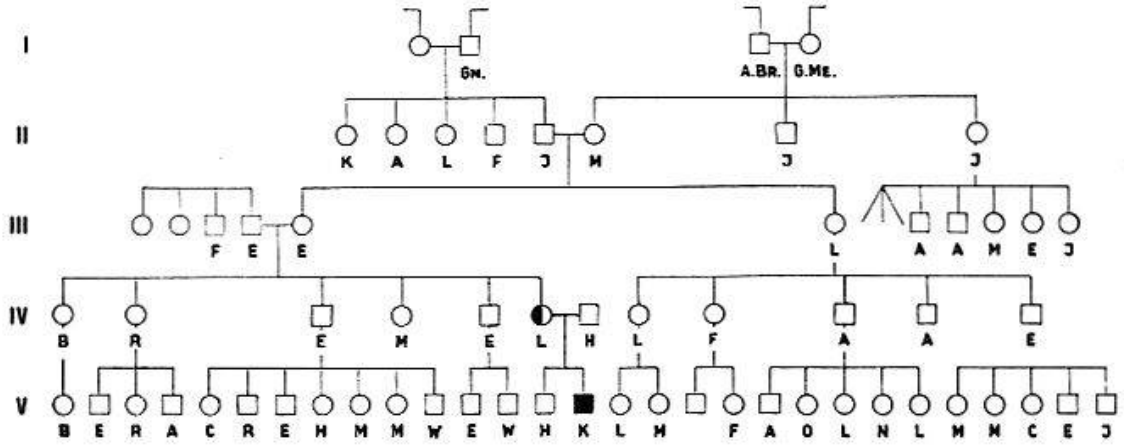

23. Stammbaum He. Genf

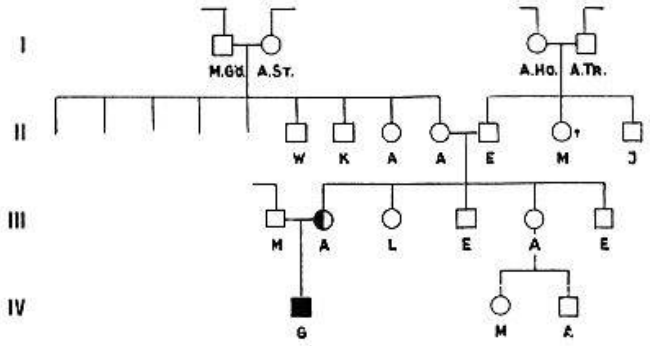

24. Stammbaum Jo. Zürich

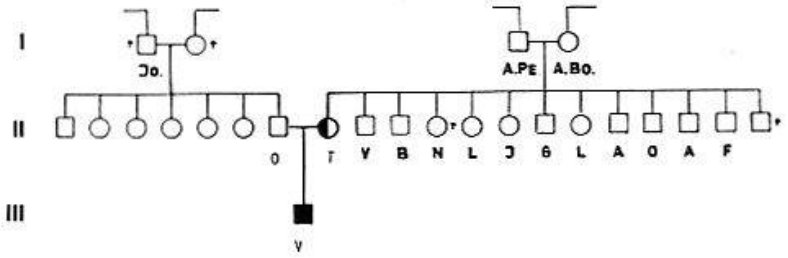

25. Stammbaum Kü. Thunstetten

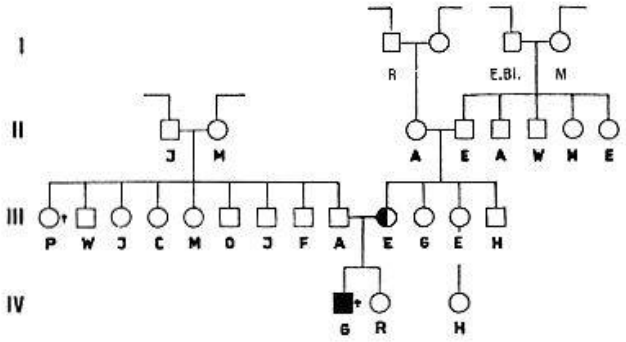

26. Stammbaum Mo. St. Triphon

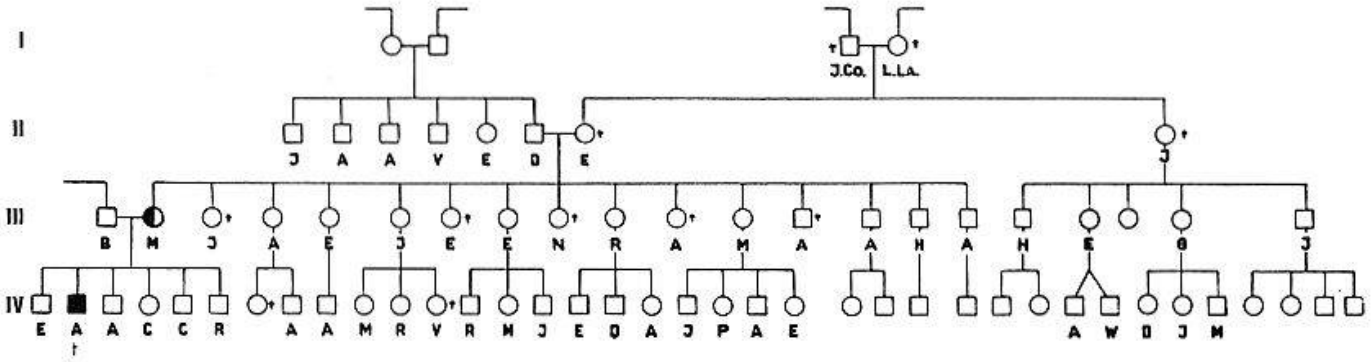

27. Stammbaum Mü. Romanshorn

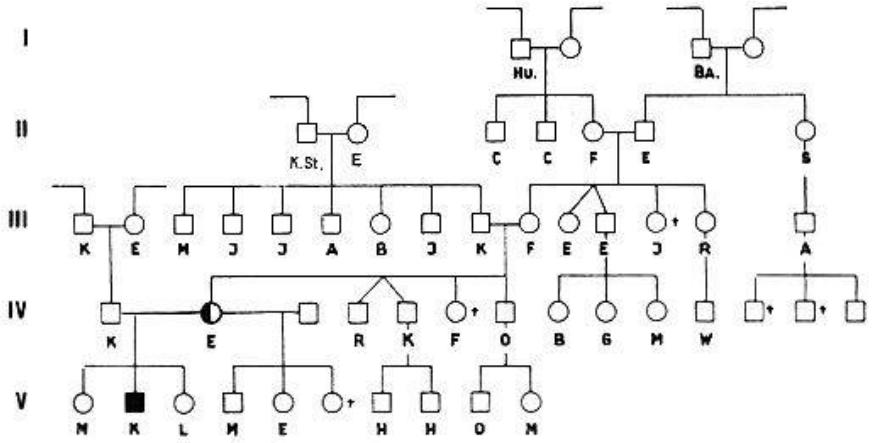

28. Stammbaum Re. Bern

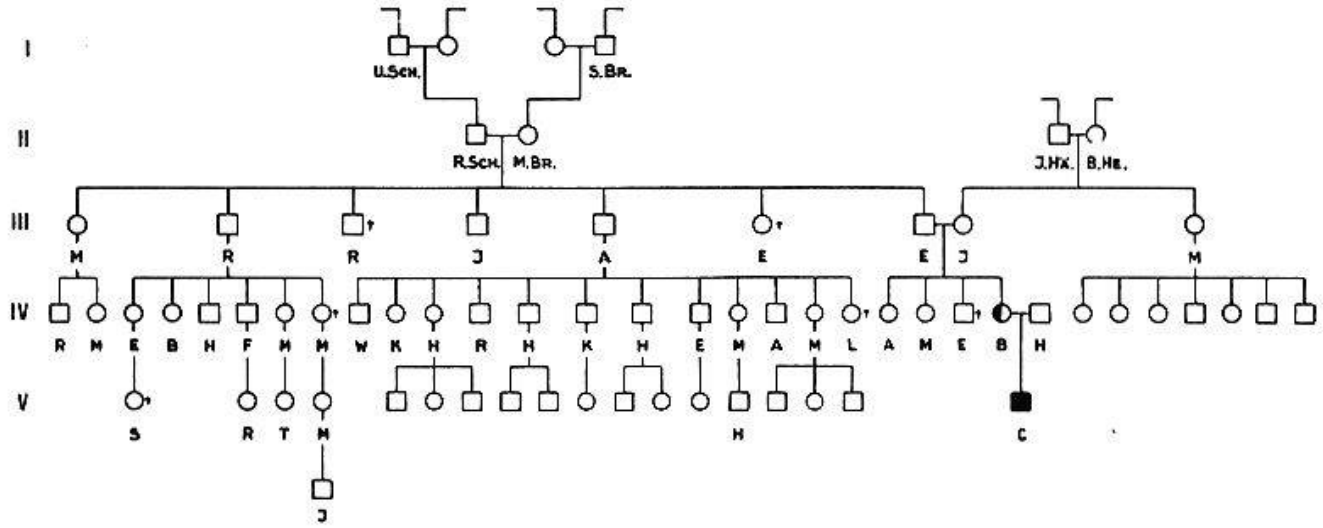

30. siehe Seite 420

29. Stammbaum St. Zürich

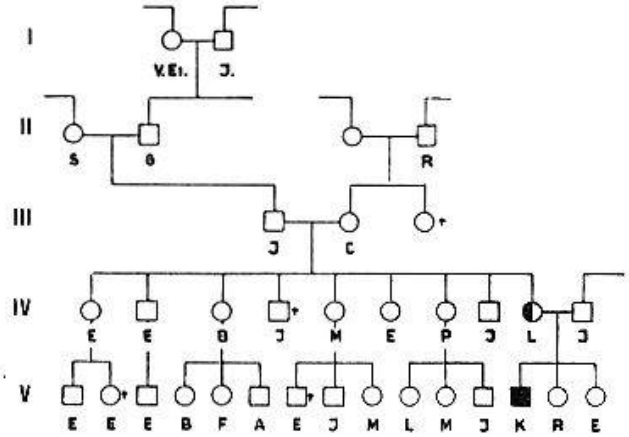

31. Stammbaum Ba. Brissago

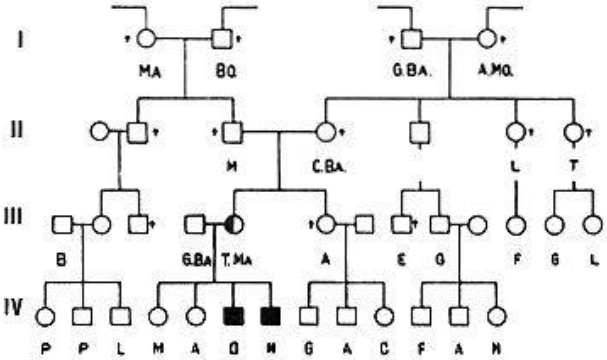

32. Stammbaum Ha. Winterthur

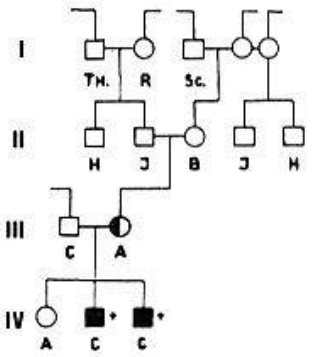

33. Stammbaum Zü. Sursee

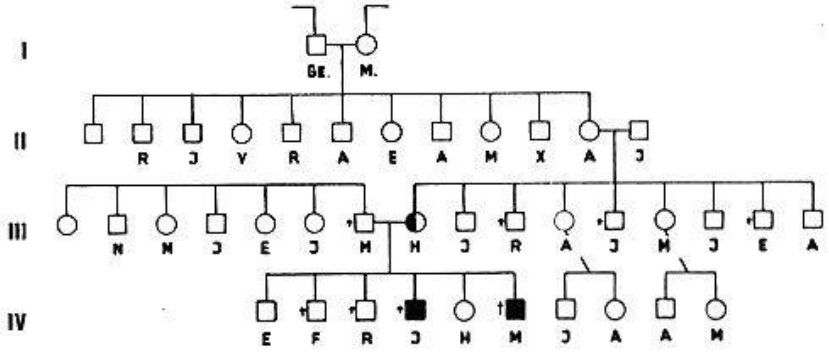

34. siehe Seite 420

35. Stammbaum Fr. Maladers (Graubünden)

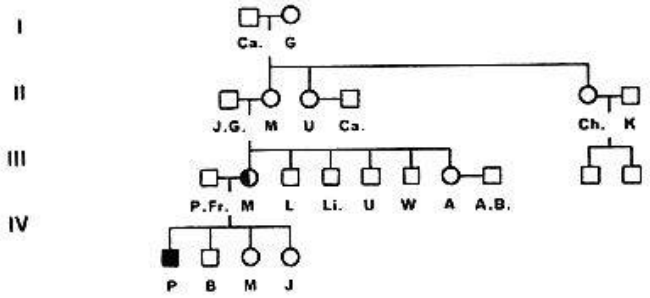

36. Stammbaum Je. Landquart (Graubünden)

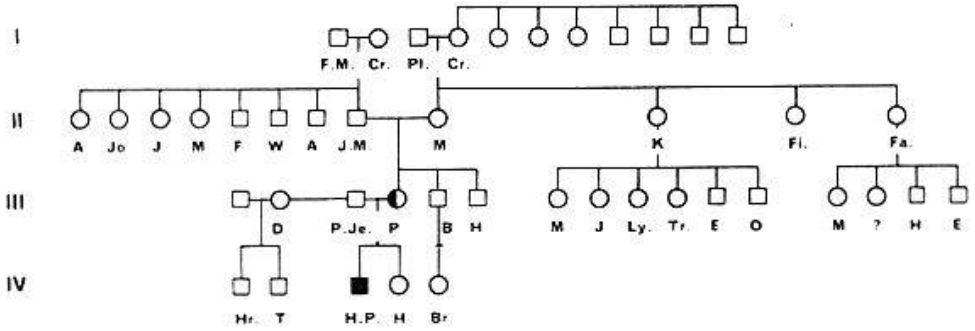

37. Stammbaum He. Leysin (Waadt)

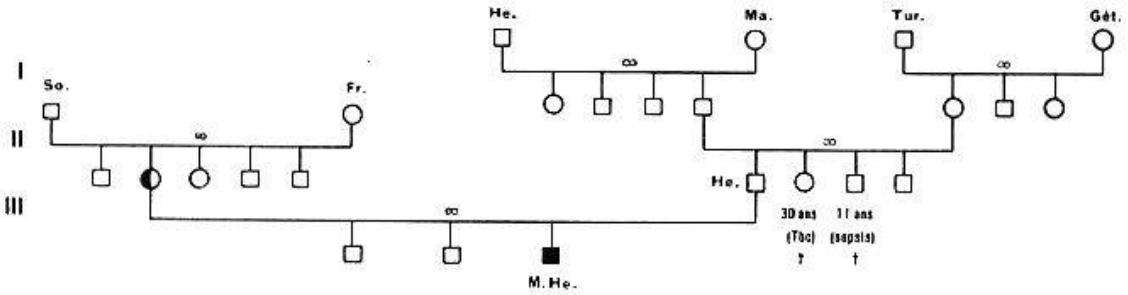

30. Stammbaum Li. Herzogenbuchsee

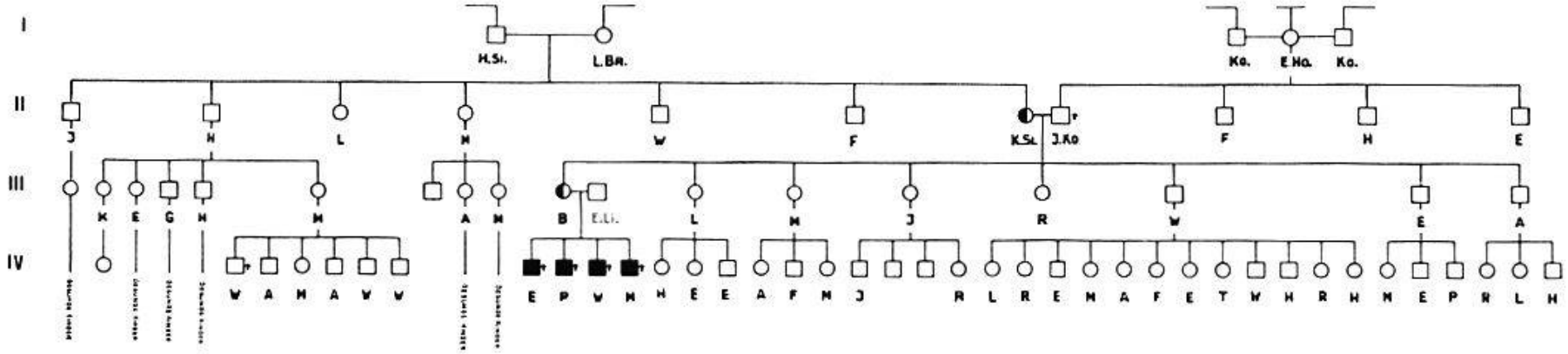

34. Stammbaum Sch. Burgdorf

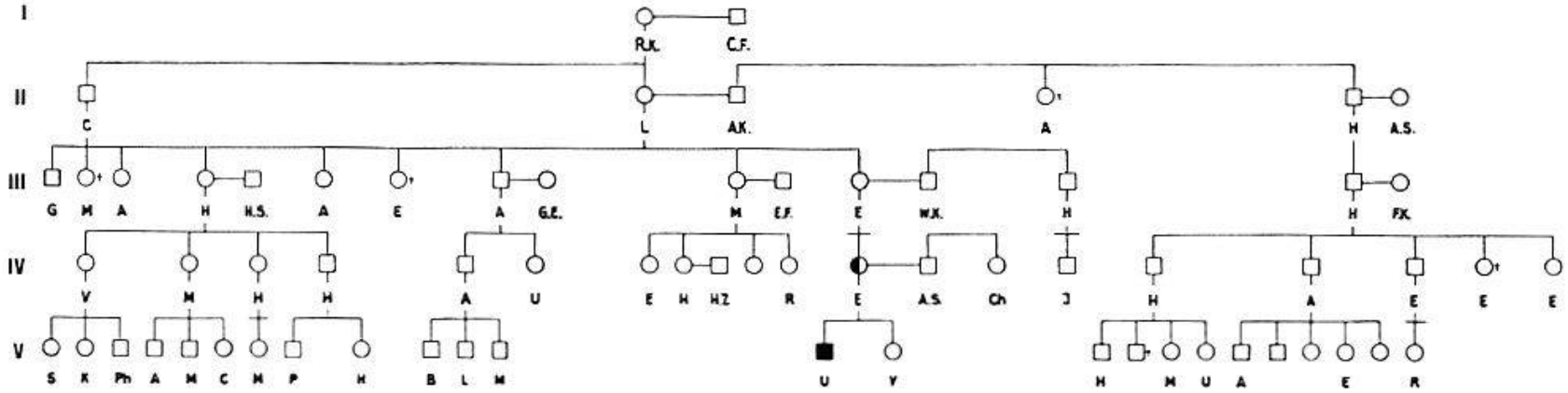

13. Stammbaum Rü. Lengnau

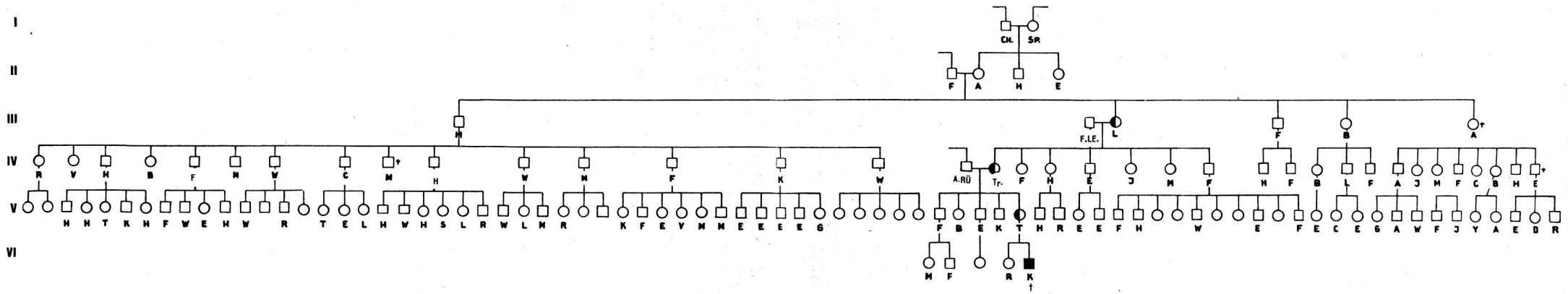
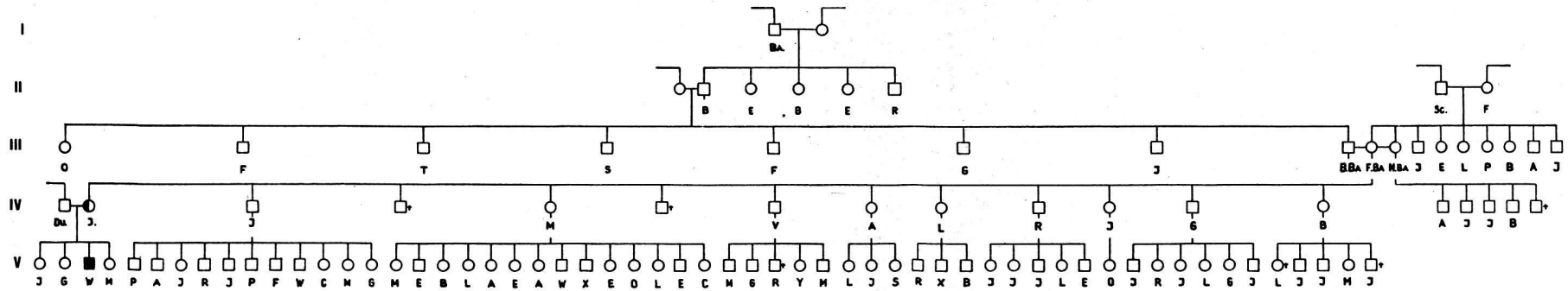
19. Stammbaum Du. Yverdon