

**Zeitschrift:** Bulletin der Schweizerischen Akademie der Medizinischen Wissenschaften = Bulletin de l'Académie suisse des sciences médicales = Bollettino dell' Accademia svizzera delle scienze mediche

**Herausgeber:** Schweizerische Akademie der Medizinischen Wissenschaften

**Band:** 1 (1944-1945)

**Heft:** 2

**Artikel:** Un syndrome nouveau : la dysostose mandibulo-faciale

**Autor:** Franceschetti, A. / Zwahlen, P.

**DOI:** <https://doi.org/10.5169/seals-306721>

### **Nutzungsbedingungen**

Die ETH-Bibliothek ist die Anbieterin der digitalisierten Zeitschriften auf E-Periodica. Sie besitzt keine Urheberrechte an den Zeitschriften und ist nicht verantwortlich für deren Inhalte. Die Rechte liegen in der Regel bei den Herausgebern beziehungsweise den externen Rechteinhabern. Das Veröffentlichen von Bildern in Print- und Online-Publikationen sowie auf Social Media-Kanälen oder Webseiten ist nur mit vorheriger Genehmigung der Rechteinhaber erlaubt. [Mehr erfahren](#)

### **Conditions d'utilisation**

L'ETH Library est le fournisseur des revues numérisées. Elle ne détient aucun droit d'auteur sur les revues et n'est pas responsable de leur contenu. En règle générale, les droits sont détenus par les éditeurs ou les détenteurs de droits externes. La reproduction d'images dans des publications imprimées ou en ligne ainsi que sur des canaux de médias sociaux ou des sites web n'est autorisée qu'avec l'accord préalable des détenteurs des droits. [En savoir plus](#)

### **Terms of use**

The ETH Library is the provider of the digitised journals. It does not own any copyrights to the journals and is not responsible for their content. The rights usually lie with the publishers or the external rights holders. Publishing images in print and online publications, as well as on social media channels or websites, is only permitted with the prior consent of the rights holders. [Find out more](#)

**Download PDF:** 30.04.2026

**ETH-Bibliothek Zürich, E-Periodica, <https://www.e-periodica.ch>**

Clinique ophthalmologique de l'Université de Genève

## Un syndrome nouveau: la dysostose mandibulo-faciale

Par A. Franceschetti

en collaboration avec P. Zwahlen

Le grand groupe des dysmorphies crânio-faciales congénitales comprend de nombreux types d'anomalies très caractéristiques et bien connus. Toutefois dans les traités, on ne trouve rien sur un curieux ensemble de malformations que nous avons observé et qui constitue un syndrome nouveau, bien distinct de ceux qui sont connus jusqu'à présent. *Delmas-Marsalet* n'en fait pas mention non plus dans son rapport très complet sur les dysmorphies crânio-faciales congénitales présenté au Congrès d'Oto-neuro-ophthalmologie français en 1942. Nous avons eu l'occasion d'observer deux cas de cette malformation curieuse. L'un d'eux présente le type standard.

*Cas 1.* Il s'agit d'un petit réfugié français de 9 ans. Nous n'avons pu obtenir aucun renseignement précis sur ses antécédents héréditaires. Ce qui frappe au premier abord chez cet enfant, c'est une malformation des paupières: les fentes palpébrales sont nettement obliques, l'angle externe dirigé vers le bas. La paupière inférieure présente des deux côtés une angulation spéciale: le quart externe descend presque verticalement sur 5 mm env. et forme un angle droit avec les  $\frac{3}{4}$  internes. Au point d'union de ces deux parties se trouve une petite encoche d'aspect colobomateux. Au milieu de la paupière supérieure, on voit une ébauche de colobome. L'implantation des cils est irrégulière du côté externe de la paupière inférieure; le côté interne en est complètement dépourvu.

Les sourcils sont normaux, les cheveux également, mais il y a une sorte de favori en pointe en avant de l'oreille. En-dessous du globe, on remarque une dépression de la paroi orbitaire, qui semble être due à un développement insuffisant de l'os malaire.

Les oreilles sont anormales: à droite, il existe encore un pavillon rudimentaire et un conduit auditif externe, mais à gauche, l'oreille est réduite à un bourrelet charnu, informe, et il n'y a qu'une courte fistule borgne correspondant au conduit auditif externe.

Cet enfant présente encore une macrostomie et une petite fistule borgne à mi-distance de l'angle labial et des oreilles. De plus, il existe une hypoplasie marquée du maxillaire inférieur, ce qui produit un prognatisme supérieur relatif. Il a un palais ogival et un large mordex apertus. Les dents de la mâchoire supérieure sont en nombre normal, mais irrégulièrement implantées. La mâ-

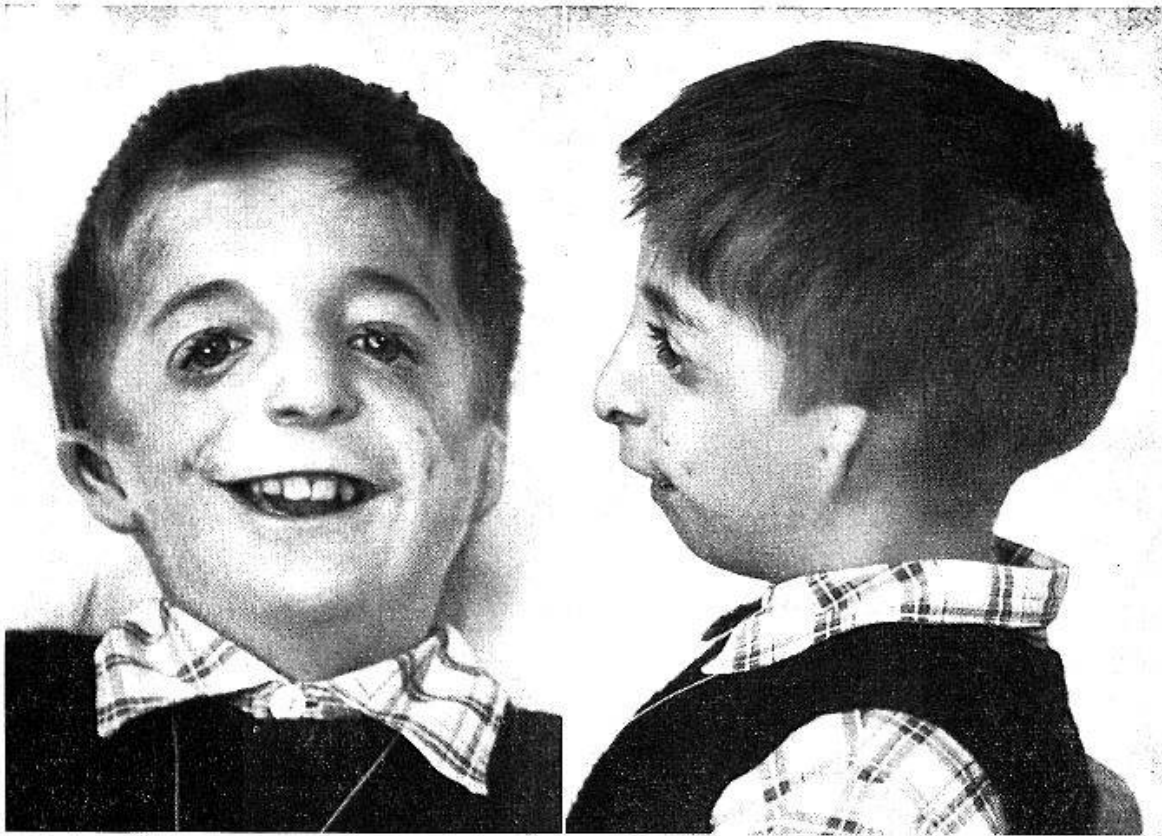

Fig. 1. Dysostose mandibulo-faciale. Photographies de face et de profil (cas 1).

choire inférieure présente des dents surnuméraires simulant une double rangée dentaire. L'angle naso-frontal inexistant et l'atrophie mandibulaire donnent à ces malades un profil caractéristique de poisson ou d'oiseau (fig. 1).

Les radiographies du crâne (fig. 2) montrent une voûte crânienne mince, de forme générale normale. Il y a des empreintes digitiformes marquées, mais un dessin normal des sutures. La selle turcique est profonde, de volume normal. Les sinus sphénoïdaux sont rudimentaires, les sinus frontaux très développés. Il y a une hypoplasie des os malaïres, de la branche montante du maxillaire, ainsi qu'une anomalie de l'implantation dentaire au maxillaire inférieur, qui est très peu développé.

Par ailleurs, le status oculaire de cet enfant ne présente rien de particulier: la vision est normale avec correction d'un léger astigmatisme hypermétrope; les milieux antérieurs et le fond de l'œil ne présentent aucune altération.

L'enfant est intelligent, il parle et entend normalement. Un examen général ne nous a rien montré de pathologique; en particulier, il n'y a pas de malformation du corps ou des membres. Il nous a été impossible de faire les examens acoumétriques et vestibulaires, ce petit garçon ayant dû partir très rapidement.

Nous sommes donc en présence d'un ensemble de malformations que nous pouvons résumer ainsi:

1° Obliquité des fentes palpébrales, l'angle externe dirigé vers le bas avec angulation anormale à l'angle externe et colobome des paupières inférieures et supérieures.

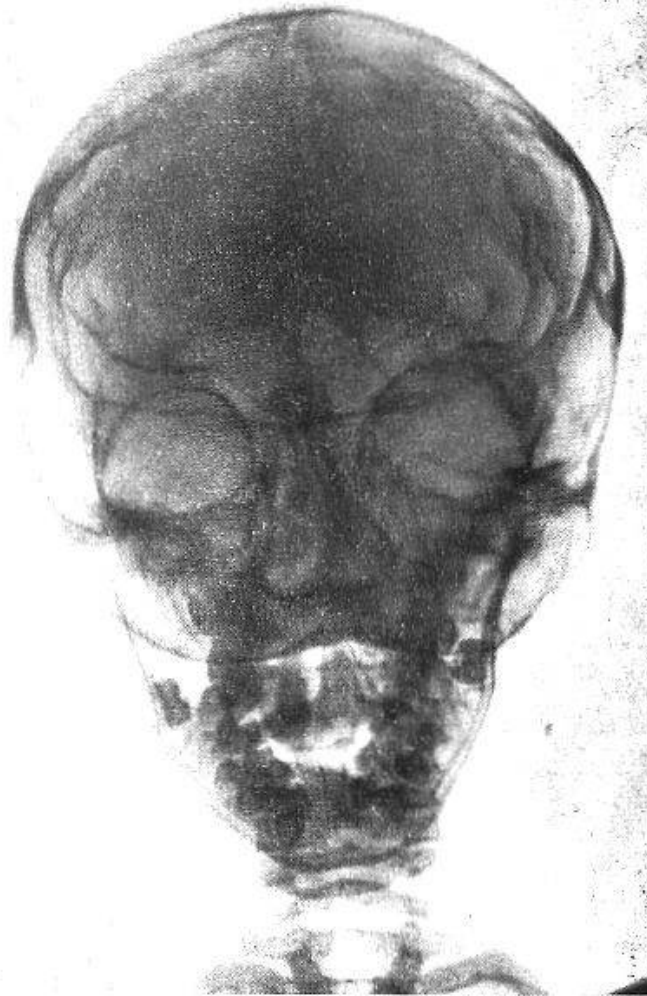


Fig. 2. Radiographie de face (cas 1).

- 2° Hypoplasie des os malaies et du maxillaire inférieur.
- 3° Malformation des oreilles externes.
- 4° Macrostomie et fistules borgnes dans le prolongement de la fente buccale.

5° Anomalie de l'implantation des dents et des cheveux. Palais ogival.

En présence de cet ensemble de malformations, nous nous sommes dit qu'il ne s'agissait très probablement pas d'une simple coïncidence, mais bien de symptômes associés appartenant, du point de vue clinique, à une entité morbide bien définie.

En effet, nous avons pu retrouver des cas tout à fait semblables dans la littérature, décrits sous les appellations les plus diverses.

Deux cas observés par Pirès de Lima et Hernani Monteiro sont relatés par Fischer en 1929. En 1936, *van Lint* et *Henneberg* ont publié un cas typique; *McEnery* et *Brennemann*, en 1937, rapportent sur deux cas tout à fait semblables. Dans un travail de *Sanvenero* (1940), on trouve la photographie d'une malade présentant la même symptomatologie. Enfin, le cas publié par *Kilner* en 1943 concorde avec les autres, mais l'atrophie du maxillaire inférieur paraît

assez minime. Le Professeur *Nager* de Zurich a bien voulu nous faire part d'une observation personnelle qui, en tous points, ressemble à notre cas.

L'aspect tout à fait semblable de ces cas permet de les reconnaître au premier coup d'œil et nous autorise à conclure que cette malformation, pour laquelle nous proposons le nom de *dysostose mandibulo-faciale*, constitue un syndrome bien défini qui doit être rangé dans le grand groupe des dysmorphies crânio-faciales congénitales. Bien qu'elle se distingue nettement de la dysostose crânio-faciale et de l'acrocéphalo-syndactylie, elle ont néanmoins quelques symptômes communs. Ainsi, le mordex apertus peut se retrouver dans les trois affections.

La connaissance d'un syndrome permet souvent de reconnaître des cas abortifs ou atypiques, qui doivent exister, comme dans toutes les autres anomalies congénitales.

Ainsi, nous avons trouvé un cas de *Berry* publié en 1889, chez lequel il n'y a que l'anomalie palpébrale, mais qui présente un intérêt spécial à cause de l'hérédité directe. En effet, l'anomalie se trouve chez une femme, son frère et sa fille. Les cas de *Treacher Collins* et d'*Ida Mann* présentent les mêmes anomalies des paupières, associées à l'atrophie des os malaires, sans autres malformations faciales.

En ce qui concerne les cas atypiques, c'est justement notre deuxième cas qui rentre dans ce cadre :

*Cas 2.* Il s'agit d'une jeune fille de 16 ans. A l'œil droit, elle ne présente qu'un petit colobome de la paupière inférieure, près de l'angle interne. Par contre, à gauche, la fente palpébrale est nettement oblique vers le bas; il existe un grand colobome siégeant au niveau de la paupière inférieure. De plus, il y a une malformation des conjonctives bulbaires et palpébrales formant des brides de symblépharon et provoquant un entropion partiel avec trichiasis. Ces anomalies palpébrales et conjonctivales sont accompagnées d'une microphthalmie gauche et ectopie de la pupille. Par contre, l'œil droit est normal. Le nez est en bec d'aigle marqué et présente de multiples malformations: la cloison osseuse est déviée vers la gauche, la narine gauche est agrandie. A droite, on constate un colobome de l'aile du nez.

Le maxillaire inférieur est hypoplasie, ce qui provoque un léger prognatisme supérieur et un mordex apertus. La bouche est normale, mais il existe plusieurs fistules borgnes: une à midistance de la commissure labiale et du lobule de l'oreille, des deux côtés; deux entre nez et joue du côté droit; une, symétrique, à gauche, et enfin, deux fistules très courtes sur la paupière supérieure gauche.

La radiographie du crâne montre une structure osseuse normale. On constate une ossification importante de la partie antérieure de la faux du cerveau; la selle turcique est petite et de morphologie normale. Il y a une accentuation des empreintes digitiformes de la voûte crânienne. Les sutures ont un dessin normal.

Dans ce deuxième cas, il s'agit donc d'une dysostose mandibulo-faciale atypique avec microphthalmie unilatérale.

Alors que dans la dysostose cranio-faciale de *Crouzon* et dans l'acrocéphalo-syndactylie d'*Apert*, les sinus frontaux sont en général petits ou absents (*v. Gunten*), ils paraissent particulièrement bien développés dans la dysostose mandibulo-faciale.

Au point de vue embryologique, on peut situer la période critique de ces malformations aux environs de la septième semaine. À ce moment, le nez est large et épaté, les lèvres se forment, la bouche se rétrécit. Le pavillon de l'oreille, formé par la première fente branchiale, apparaît en situation basse. Un arrêt de développement à ce stade embryonnaire portant surtout sur l'arc mandibulaire et la première fente branchiale, expliquerait la micrognathie et l'anomalie de l'implantation dentaire, la macrostomie et les fistules, les malformations du pavillon de l'oreille. Il faut admettre également une entrave au développement du massif maxillaire supérieur et de la région orbitaire expliquant l'hypoplasie des os malaïres, l'obliquité des fentes palpébrales et l'apparition des colobomes. Pour se faire une idée sur la possibilité d'une origine commune de ces malformations diverses et disparates, il est intéressant de relater les expériences de *Wolff* (1934), qui est arrivé à reproduire sur des embryons de poulet, par des irradiations du mésencéphale, des malformations de l'étage inférieur de la face, allant de la micrognathie à l'otocéphalie, dans laquelle il y a une atrophie complète de l'arc mandibulaire telle que les conduits auditifs externes ne sont plus distincts de la cavité buccopharyngée. Par une intervention intermédiaire entre celle qui provoque l'otocéphalie et celle produisant l'atrophie du bourgeon maxillaire, il a obtenu une macrostomie. A cette malformation est parfois associée une atrophie des paupières inférieures et même une légère microphthalmie si les vésicules optiques ont été touchées par l'irradiation.

En ce qui concerne les différents degrés d'otocéphalies qu'on observe parfois chez le cobaye, *Wright* (1934) a démontré que leur fréquence dans certaines branches d'une famille peut augmenter sous l'influence de facteurs héréditaires, soit dominants, soit récessifs.

Quant à la cause de ces malformations, il est peu probable qu'il s'agisse des brides amniotiques, qu'on a toujours invoquées pour expliquer les colobomes des paupières. En effet, la ressemblance frappante de tous ces cas montre bien qu'on est en présence d'une malformation systématisée, probablement en rapport avec une affection génotypique. Pour le moment, nous ne connaissons que les trois cas familiaux abortifs cités plus haut, mais il est probable qu'on arrivera tôt ou tard à démontrer aussi le rôle d'un facteur héréditaire dans le syndrome typique de cette nouvelle dysostose mandibulo-faciale.

*Berry, G. A.*: Hosp. Reports 12, 255 (1889). – *Collins, E. T.*: Trans. Ophthalm. Soc. U. K. 20, 190 (1900). – *Delmas-Marsalet*: Les dystrophies crâniennes en oto-neuro-ophtalmologie. Chirurgie 4, 252 (1942). – *Fischer, H.*: Les dysmorphies congénitales crânio-faciales et leurs syndromes cliniques. Vigot, éd. Paris 1929, p. 114. – *v. Gunten, P.*: Schweiz. med. Wschr. 68, 268 (1938). – *Kilner, P. T.*: voir Mann, I. – *Mann, Ida*: Brit. J. Ophthalm. 27, 13 (1943). – *McEnery, E. T.*, et *Brennemann, J.*: Multiple facial anomalies. J. Pediatr. 11, 468 (1937). – *Sanvenero-Rosselli, G.*: Plastica chirurgica 1, fasc. 3, p. 184 (1940). – *Van Lint, A.*, et *Henneberg, P.*: Bull. Soc. belge ophthalm. 73, 51 (1936). – *Wolff, E.*: Arch. d'anat. 18, 229 (1934). – *Wright, S.*: Genetics 19, 471 (1934). – *Wright, S.*, et *Wagner, K.*: Amer. J. of Anat. 54, 383 (1934).

### Zusammenfassung

Unter dem Namen *Dysostosis mandibulo-facialis* wird eine besondere Form von angeborener Mißbildung des Gesichtsschädels beschrieben, welche in der Hauptsache durch folgende Symptome charakterisiert ist: 1. Schräg nach unten außen verlaufende Lidspalten mit auffallender Abknickung des Unterlides im äußern Drittel und Colobombildungen am Ober- und Unterlid. 2. Hypoplasie des Jochbeins und des Unterkiefers. 3. Mißbildung des äußeren Ohres. 4. Macrostomie und blinde Fistelgänge zwischen Mund und Ohr. 5. Anormale Implantation der Zähne und Haare. Hoher Gaumen.

Außer einem typischen wird noch ein abortiver Fall mit einseitigem Mikrophthalmus beschrieben. Auf die zu vermutende Rolle hereditärer Faktoren wird speziell hingewiesen.

### Riassunto

Sotto il nome di disostosi mandibolo-facciale viene descritto un tipo speciale di malformazione congenita del cranio facciale che viene caratterizzato principalmente dai seguenti sintomi:

1. Rime palpebrali decorrenti obliquamente in direzione esterna inferiore con deviazione inferiore marcata del terzo esterno della palpebra inferiore e formazione di colobomi sia alla palpebra superiore che inferiore.

2. Ipoplasia dell'osso zigomatico e della mandibola.

3. Malformazione dell'orecchio esterno.

4. Macrostomia e fistole a fondo cieco tra bocca e orecchio.

5. Impiantazione anormale dei denti e dei capelli. Palato alto.

Oltre la forma tipica viene descritta anche una forma abortiva con microftalmo unilaterale. Si sottolinea in modo particolare la probabile parte di fattori ereditari in questa forma morbosa.

### Summary

A particular congenital malformation of the inferior maxilla of the face is described for which the author proposes the name of *dysostosis mandibulo-facial*. The syndrome is particularized by the following peculiarities:

1. Slanting eyelids, the outer third sloping downwards; coloboma of the upper and lower lids.
2. Hypoplasia of the cheek-bones and the lower jaw-bone.
3. Malformation of the auricle of the ear.
4. Macrostomia and blind fistula between the mouth and the ear.
5. Abnormal position of the teeth and growth of the hair. Ogival palate.

The author was able to observe an atypical case as well as a case presenting the complete syndrome. The part played by hereditary factors is especially stressed.

#### *Diskussion:*

*E. Glanzmann* (Bern): Die Stellung der Lidspalten bei der neuen Dysostose mandibulo-faciale von *Franceschetti* ist umgekehrt wie beim Mongolismus, von innen oben nach unten außen. Es findet sich auch ein gewisser Grad von Hypertelorismus. Bei der mongoloiden Idiotie sind die kleinen Keilbeinflügel stark verkürzt und stehen schräg, beim Hypertelorismus und bei der *Dysostosis mandibulo-facialis* sind sie, wie ich soeben im Röntgenbild wahrgenommen habe, verbreitert und verlaufen ganz horizontal. Bemerkenswert ist die starke Ausbildung des Sinus frontalis, welcher beim mongoloiden Schädel meistens fehlt. Interessant ist die gute Intelligenz bei der *Dysostosis mandibulo-facialis* im Gegensatz zur stets vorhandenen Idiotie beim Mongolismus, merkwürdig die gute Hörfähigkeit trotz Verkümmern des äußeren Ohres und des Gehörganges. Wie soll man sich die multiplen Fistelbildungen im Gesicht erklären?

*C. Wegelin* (Bern): Es ist mir aufgefallen, daß die Anomalien links immer viel stärker ausgeprägt waren als rechts. Es erinnert an die Aplasie der Lunge und Nieren. Worauf dies beruht können wir noch nicht erklären. Man könnte an die linksseitige Lage des Embryos auf dem Dottersack (*K. E. von Baer*) denken, dies trifft aber für den Menschen nicht zu.

*A. Franceschetti* (Genf): Die Differenz zwischen diesen Fällen und dem Mongolismus ist sehr interessant in ihren verschiedenen Formen und Entwicklungen. Die gleiche «antimongoloïde» Lidspaltenstellung fanden wir auch in einem Falle von *Acrocephalosyndactylie* (*Apert*). Die Fisteln liegen in der Richtung der Bronchialspalte.

*A. Jentzer* (Genève): Les impressions digitiformes étaient dues à une hypertension crânienne?

*A. Franceschetti* (Genève): Il est intéressant de constater que la plupart des malformations crâniennes s'accompagnent fréquemment d'impressions digitiformes et ceci souvent en l'absence de tout autre symptôme d'hypertension intracrânienne.