Zeitschrift: Prisma : illustrierte Monatsschrift für Natur, Forschung und Technik
Band: 4 (1949)
Heft: 3

Artikel: Genagelte Knochen
Autor: Beyer, W.
DOI: https://doi.org/10.5169/seals-653632

Nutzungsbedingungen
Die ETH-Bibliothek ist die Anbieterin der digitalisierten Zeitschriften auf E-Periodica. Sie besitzt keine Urheberrechte an den Zeitschriften und ist nicht verantwortlich für deren Inhalte. Die Rechte liegen in der Regel bei den Herausgebern beziehungsweise den externen Rechteinhabern. Das Veröffentlichen von Bildern in Print- und Online-Publikationen sowie auf Social Media-Kanälen oder Webseiten ist nur mit vorheriger Genehmigung der Rechteinhaber erlaubt. Mehr erfahren

Conditions d'utilisation
L'ETH Library est le fournisseur des revues numérisées. Elle ne détient aucun droit d'auteur sur les revues et n'est pas responsable de leur contenu. En règle générale, les droits sont détenus par les éditeurs ou les détenteurs de droits externes. La reproduction d'images dans des publications imprimées ou en ligne ainsi que sur des canaux de médias sociaux ou des sites web n'est autorisée qu'avec l'accord préalable des détenteurs des droits. En savoir plus

Terms of use
The ETH Library is the provider of the digitised journals. It does not own any copyrights to the journals and is not responsible for their content. The rights usually lie with the publishers or the external rights holders. Publishing images in print and online publications, as well as on social media channels or websites, is only permitted with the prior consent of the rights holders. Find out more

Download PDF: 02.08.2025

ETH-Bibliothek Zürich, E-Periodica, https://www.e-periodica.ch

Genagelte Knochen

Soweit die medizin-historischen Quellen zurückreichen, ist es immer wieder die Knochenbruchbehandlung, welche die Ärzte bewegt. Man hatte zwar sehr bald die Bedeutung der „Ruhigstellung" eines Knochenbruches erkannt, aber erst das Jahr 1852 brachte das bisher beste Ruhigstellungsmittel, den „Gipsverband" von Mathysen. Bei ihm wird auf eine Gazebinde gebrannter Gips ($CaSO_4$) gebracht, der die Eigenschaft besitzt, Wasser an sich zu reißen, und heiß und hart zu werden. Auf diese Weise wird eine schonende und gefahrlose Form der Ruhigstellung des gebrochenen Knochens

Beckengipsverband bei einem Oberschenkelbruch

erreicht. Im Jahre 1913 wurde von dem deutschen Chirurgen R. Klapp die Knochenbruchbehandlung dadurch wesentlich gefördert, daß er den „Dauerzug" am Knochen mit einem Nagel oder Draht einführte. Dieser Dauerzug wird nötig, wenn die Bruchstücke stark gegeneinander verschoben sind und nicht ohne weiteres voreinander gebracht werden können. In der modernen Klinik wird der Draht mit einem elektrisch betriebenen Handbohrer unter Verwendung eines Führungsinstrumentes meist in örtlicher Betäubung durch den entsprechenden Knochen schmerzfrei gebohrt. Dieser Draht wird dann mit Hilfe eines Spannbügels gespannt, so daß große Zugbelastungen möglich sind. Das gebrochene Bein muß

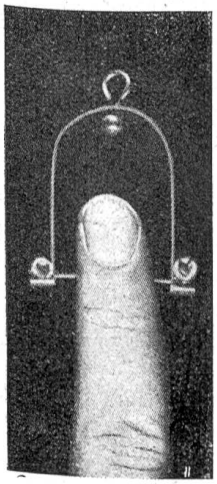

Drahtzug bei einem Fingerbruch mit starker Verschiebung der Bruchstücke. Der Draht wird mit einem „Extensionsbügel" gespannt

dabei auf besonders konstruierte Schienen gebracht und richtig gelagert werden. Unsere Abbildung zeigt, welch technischer Aufwand gelegentlich dazu nötig wird.

Gipsverband und Drahtzugverfahren bilden die beiden wichtigsten Möglichkeiten der un-

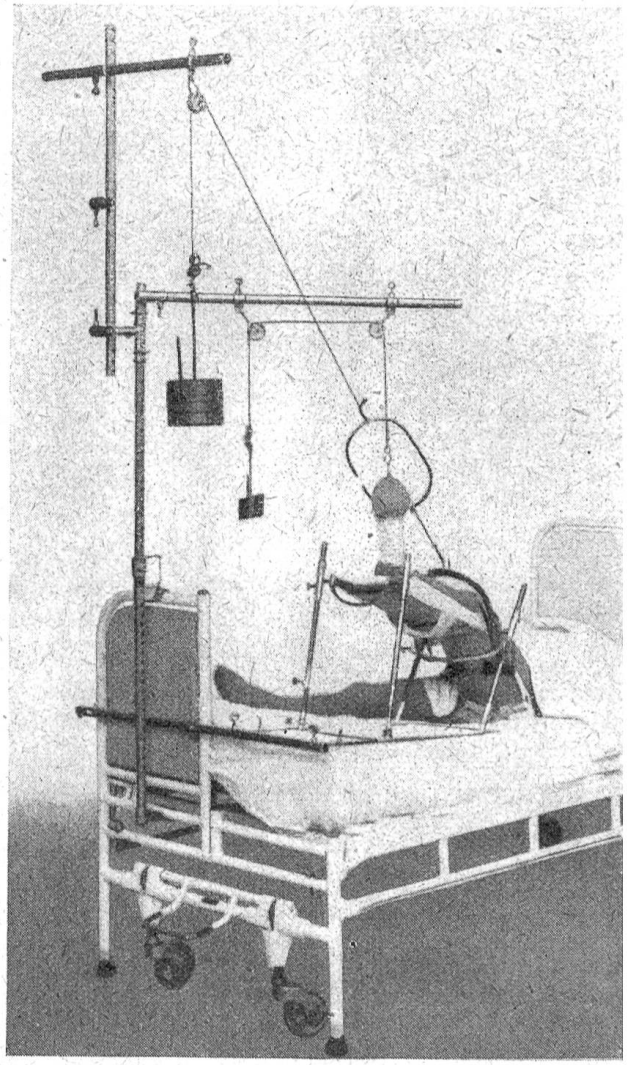

Moderne Knochenbruchlagerung mit dem „Lochstangengerät". Das gebrochene Bein liegt auf einer Braun'schen Schiene. Am Oberschenkel greift ein Drahtzug an

blutigen modernen Knochenbruchbehandlung. Manche Brüche lassen sich aber damit nicht befriedigend einrichten. In solchen Fällen schritt man bis vor kurzer Zeit zur operativen „Freilegung" des Bruches unter entsprechen-

der Schmerzausschaltung. Die in der Operationswunde sichtbaren Bruchstücke können mit Hilfe von Drahtumschlingungen, Metallschienen, Nägeln und Schrauben je nach Lage des Falles vereinigt werden. Die große Gefahr dieser operativen Methoden liegt in der Mög-



Speichenschaftbruch (links) vor der Behandlung, und rechts nach operativer Freilegung und Verschraubung mit einer Lane'schen Platte. Zusätzlich liegt noch eine Drahtschlinge

lichkeit der Wundinfektion und damit der Infektion des Knochenbruches mit all ihren bösen Folgen. Mit Hilfe des Penicillins und der modernen Sulfonamide läßt sich diese Gefahr

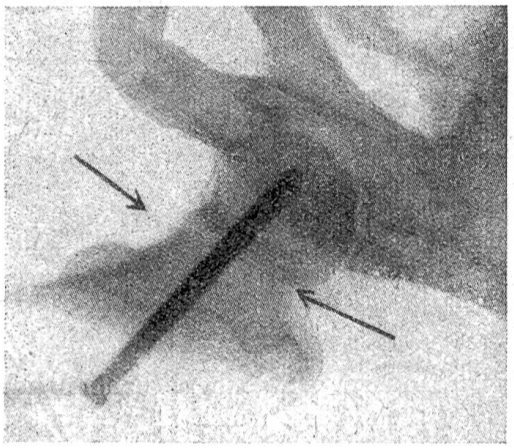

Das Bild zeigt einen genagelten Oberschenkelhalsbruch im Röntgenbild. Die Pfeile geben die Bruchstelle an

allerdings jetzt weitgehend bannen. Eine besonders segensreiche operative Methode ist die „Nagelung" der Oberschenkelhalsbrüche mit einem Lamellennagel. Durch dieses Verfahren, das von einem amerikanischen und schwedischen Arzt gefördert wurde, können die Verletzten, vorwiegend alte Leute, innerhalb von vier bis fünf Wochen wieder auf den Beinen sein, während sie früher zehn bis fünfzehn Wochen in Gips liegen mußten und oft keine knöcherne Heilung erlebten.

Das Jahr 1940 hat der Knochenbruchbehandlung einen neuen Auftrieb durch die von Küntscher (Kiel) erstmalig durchgeführte „Marknagelung" gegeben. Küntschers geniale Idee war, einen Knochenbruch nicht von außen, sondern von innen, von der Markhöhle her, zu schienen. Nach eingehenden materialtechnischen und tierexperimentellen Vorversuchen prüfte Küntscher dann sein Verfahren mit sehr gutem Erfolge am Menschen. Seitdem hat sich diese Methode einen festen Platz innerhalb der bewährten Behandlungsverfahren gesichert. Die Marknagelung bildet gleichsam einen Mittelweg zwischen den konservativen Methoden und den operativen Verfahren, die

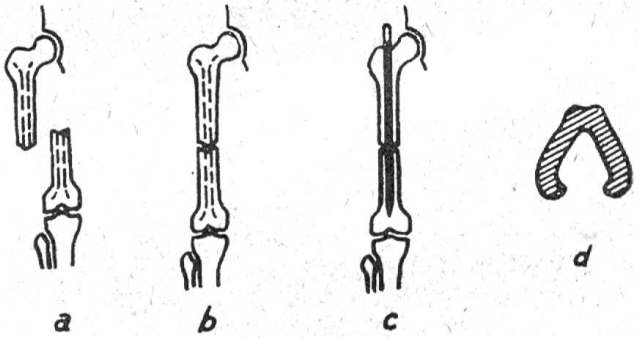

a) Schwer verschobener Oberschenkelquerbruch; b) der Bruch ist eingerichtet; c) der Marknagel ist eingeschlagen. Am oberen Ende ist eine Öse, die zur Entfernung des Nagels dient; d) Querschnitt durch einen Marknagel

den Bruch freilegen. Die Gefahr der Infektion ist wesentlich geringer als bei den früher beschriebenen operativen Eingriffen am gebrochenen Knochen.

Das Prinzip der Marknagelung ist folgendes: Der Knochenbruch wird unter Röntgenkontrolle auf dem Operationstisch eingerichtet, so daß die Bruchstücke gut voreinander stehen. Durch einen kleinen Schnitt, fern vom Bruch an anatomisch günstiger Stelle wird dann der Marknagel (V 2A-Stahl) in die Mark-

höhle eingeschlagen und vorwärtsgetrieben, bis er an der Bruchstelle angelangt ist. (Röntgendurchleuchtung.) Bei guter Stellung der Bruchstücke gleitet nun die Spitze in die Markhöhle des anderen Bruchstückes, so daß bei weiterem Einschlagen des Nagels beide Bruchstücke unverrückbar fest in bester Stellung aufeinander stehen. Wenn der Bruch knöchern fest verheilt ist, wird der Nagel durch einen kleinen Eingriff wieder entfernt. So einfach und klar dieses Prinzip erscheint, so groß sind die technischen Schwierigkeiten seiner reibungslosen Durchführung. Nur in einem Operationssaal mit gut aufeinander abgestimmtem Personal und technisch einwandfreier Apparatur sind die Vorbedingungen erfüllt. Bei jedem Verletzten, dessen gebrochener Knochen markgenagelt werden soll, muß nämlich röntgenologisch die dünnste Stelle der Markhöhle und die Knochenlänge ausgemessen werden, damit die richtige Dicke und Länge des Marknagels gewählt werden kann. Unregelmäßigkeiten in der Form der Markhöhle am Schienbein führten zur Kon-

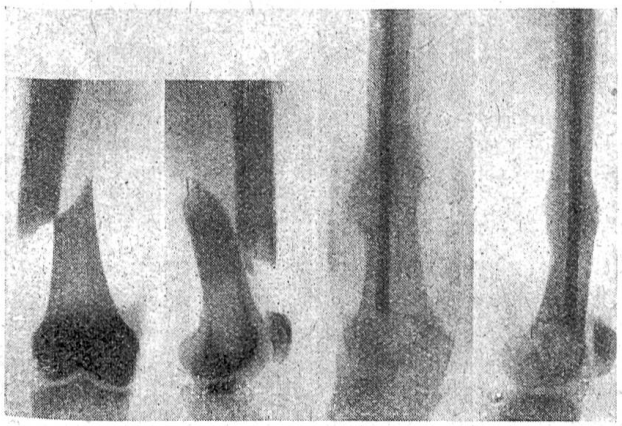

Röntgenbilder eines markgenagelten Oberschenkelbruchs

struktion von „Spreitznägeln". Die genaue Einstellung der Bruchstücke, eine Millimeterarbeit, gelingt zuverlässig nur mit Hilfe von Einstellgeräten unter Röntgensicht. Neben diesen technischen Fragen sind die biologischen Probleme der Marknagelung von nicht geringerer Bedeutung. Ein so großer Fremdkörper aus Eisen wäre natürlich geeignet die Gesundheit des Menschen zu schädigen. Aber in den großen Röhrenknochen — Oberschenkel, Oberarm, Unterschenkel, Unterarm — findet sich nur Fettmark, das im Gegensatz zum roten Knochenmark der kleinen, platten Knochen — Rippen, Wirbel — für die Blutbildung keine wesentliche Bedeutung besitzt. Zudem haben Untersuchungen des Blutes nach Marknagelungen zwar Veränderungen feststellen können, sie bedeuten jedoch keine Gefahr für den Verletzten und verschwinden spätestens nach der Entfernung des Nagels. Die Infektionsgefahr ist auch bei der Marknagelung vorhanden, jedoch in geringem Maße. Sehr wichtig ist es, daß man die richtigen Fälle zur Marknagelung auswählt. Während im ersten Schwung der Begeisterung fast alle Knochenbrüche markgenagelt wurden, hat sich jetzt das Pendel auf eine vernünftige Mittellage eingespielt. Quer- und Schrägbrüche von Oberschenkel und Oberarm im mittleren Drittel, sowie Quer- und Schrägbrüche des Schienbeinschaftes bilden die dankbarsten Objekte der Marknagelung.

Die großen Vorteile dieser Methode sind unverkennbar. Der richtig genagelte Bruch steht in bester Stellung und kann sich nicht mehr verschieben, so daß eine anatomische Heilung zu erwarten ist. Da man am Oberschenkel und Oberarm meist ohne Gipsverband bei genageltem Bruch auskommt, können alle Gelenke frei bewegt werden. Besonders eindrucksvoll sind die Erfolge bei den Oberschenkel-Querbrüchen, denn hier können die Verletzten zwei bis drei Wochen nach der Marknagelung frei herumlaufen, während sie nach den alten Methoden acht bis zwölf Wochen im Gips oder Drahtzug liegen. Wirtschaftlich gesehen bieten sich auch Vorteile, denn die Behandlungszeit im Krankenhaus läßt sich erheblich abkürzen und der Verbrauch an Röntgenbildern einschränken. Durch die günstigen Heilungsergebnisse lassen sich auch die Renten für die Versicherungen senken. Den größten Vorteil aber hat der Kranke selbst, denn ihm wird auf dem schnellsten und besten Wege die Gebrauchsfähigkeit seines verletzten Körperteiles zurückgegeben.

Die Marknagelung ist ein Beispiel dafür, wie Technik und Medizin sich zum Wohle der Kranken gut ergänzen können. Die Ärzte müssen aber bei all den verlockenden technischen Möglichkeiten in der Behandlung des kranken Menschen die Wahrung des alten Satzes fordern: Primum est, nihil nocere, zu deutsch ein Schaden in biologischem Sinne darf nicht angerichtet werden. Die biologischen Gesetze bestimmen die Brauchbarkeit einer Behandlungsmethode, nicht die technische Eleganz

Dr. med. W. Beyer, Garmisch-Partenkirchen