Zeitschrift: Prisma : illustrierte Monatsschrift für Natur, Forschung und Technik
Band: 3 (1948)
Heft: 6

Artikel: Die Operation eines Hirntumors
Autor: Frei-Sulzer, Max
DOI: https://doi.org/10.5169/seals-653929

Nutzungsbedingungen
Die ETH-Bibliothek ist die Anbieterin der digitalisierten Zeitschriften auf E-Periodica. Sie besitzt keine Urheberrechte an den Zeitschriften und ist nicht verantwortlich für deren Inhalte. Die Rechte liegen in der Regel bei den Herausgebern beziehungsweise den externen Rechteinhabern. Das Veröffentlichen von Bildern in Print- und Online-Publikationen sowie auf Social Media-Kanälen oder Webseiten ist nur mit vorheriger Genehmigung der Rechteinhaber erlaubt. Mehr erfahren

Conditions d'utilisation
L'ETH Library est le fournisseur des revues numérisées. Elle ne détient aucun droit d'auteur sur les revues et n'est pas responsable de leur contenu. En règle générale, les droits sont détenus par les éditeurs ou les détenteurs de droits externes. La reproduction d'images dans des publications imprimées ou en ligne ainsi que sur des canaux de médias sociaux ou des sites web n'est autorisée qu'avec l'accord préalable des détenteurs des droits. En savoir plus

Terms of use
The ETH Library is the provider of the digitised journals. It does not own any copyrights to the journals and is not responsible for their content. The rights usually lie with the publishers or the external rights holders. Publishing images in print and online publications, as well as on social media channels or websites, is only permitted with the prior consent of the rights holders. Find out more

Download PDF: 08.08.2025

ETH-Bibliothek Zürich, E-Periodica, https://www.e-periodica.ch

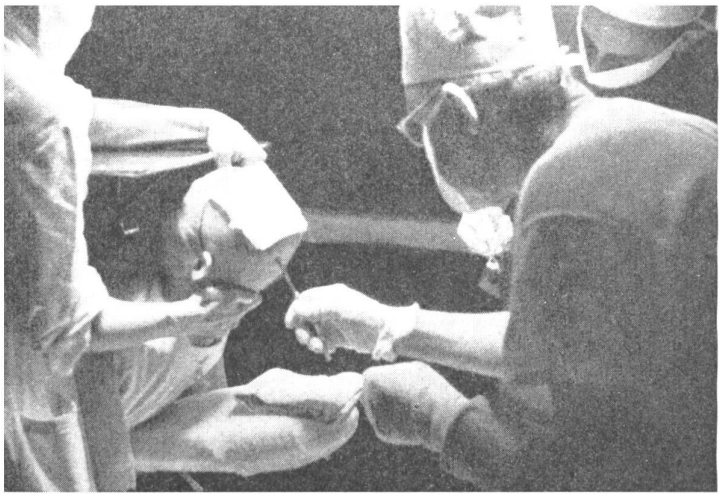

1

Die Operation eines Hirntumors

Von Dr. Max Frei-Sulzer

Bohrende Kopfschmerzen, die keiner Medizin weichen wollten, haben die Patientin zum Arzt geführt. Tag für Tag nahmen die unerträglichen Qualen zu und raubten der Armen den Schlaf. Um die Ursache herauszufinden, wurden im Spital alle modernen diagnostischen Mittel eingesetzt, wie zum Beispiel Röntgenaufnahmen der Schädelhöhle, Röntgenaufnahmen der Gehirnkammern, Untersuchung der Gehirnflüssigkeit, genaues Studium der Reaktionen der Patientin usf. Endlich stand der Befund fest: Die Patientin leidet an einem Hirntumor, einer polypenartigen Wucherung der Hirnhaut, die immer weiter heranwächst und schließlich den Tod herbeiführen müßte, weil der Druck im Schädelinnern ständig zunimmt. Auch die genaue Lage des Tumors ist bereits festgestellt, und alle Vermutungen sprechen dafür, daß es sich um eine gutartige Geschwulst handelt, das heißt um eine solche, die nach ihrer Entfernung nicht wieder nachwachsen würde. Dieser Befund bedeutet, daß durch eine erfolgreiche Operation das Leben der Patientin gerettet werden könnte.

Es ist allerdings keine alltägliche Operation, die jetzt ausgeführt werden muß, denn es handelt sich ja darum, den Schädel aufzusägen, die einzelnen Gehirnhäute der Reihe nach freizulegen, die Blutgefäße abzubinden und zwischen den verschiedenen Lappen des Gehirns den verderbenbringenden Tumor ausfindig zu machen und her-

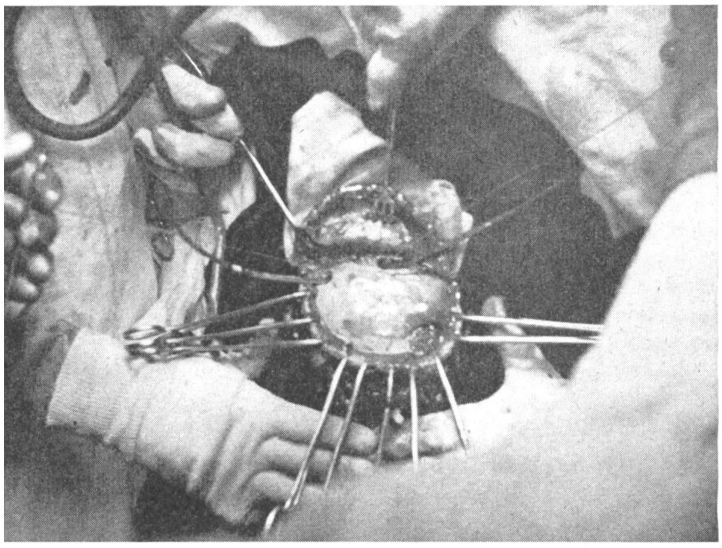

2

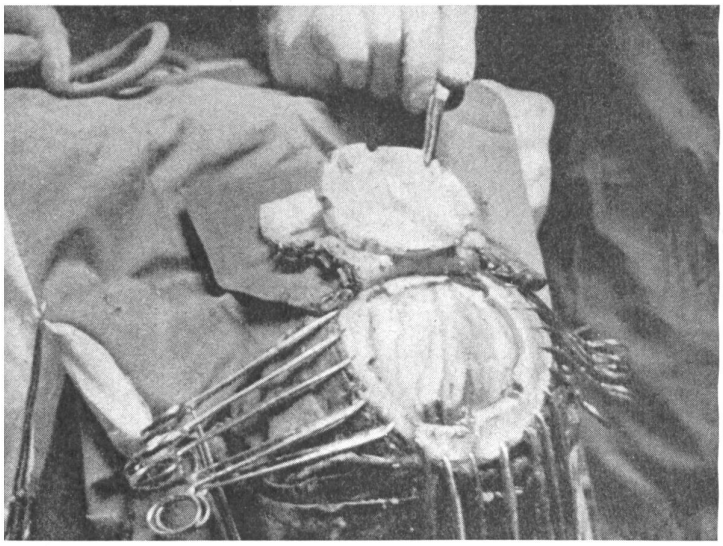

3

Bild 1: *Die Patientin wird durch Einspritzungen in die Kopfhaut lokal schmerzunempfindlich gemacht.*

Bild 2: *Freilegung des Schädelknochens durch Wegklappen der Hautschichten und der Muskulatur.*

Bild 3: *Das herausgesägte Stück des Schädeldaches wird weggeklappt.*

Bild 4: *Durch Entfernung der harten Hornhaut wird das Gehirn freigelegt.*

Bild 5: *Der Chirurg sucht unter den Hirnlappen die Ansatzstelle des Tumors.*

4

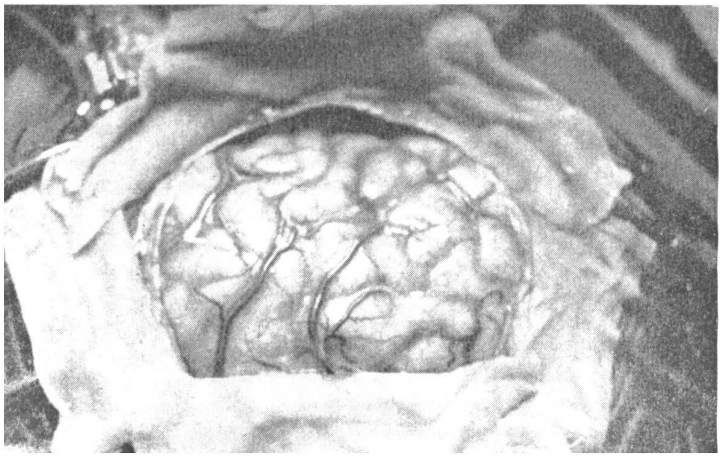

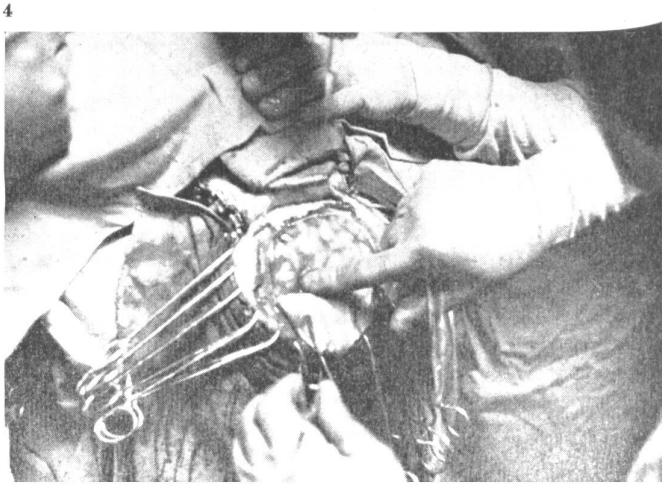

auszuholen. Nur wenige Chirurgen wagen sich an eine solche Operation heran, und nur wenigen Nicht-Ärzten war es bisher vergönnt, einem solchen Eingriff beizuwohnen. Unsere Bilder, frei von jeder Sensationshascherei, aber gerade darum so eindrücklich, zeigen einige wichtige Phasen aus dem Ablauf einer solchen Operation auf Leben und Tod.

1. Die Patientin erhält die Einspritzungen, welche sie örtlich schmerzunempfindlich machen (Lokalanästhesie). Eine vollständige Narkose kommt darum nicht in Frage, weil die Kranke auch während der Operation bei Bewußtsein bleiben muß, um durch ihre Angaben den Chirurgen in seiner Tätigkeit zu unterstützen. Durch die von früheren Untersuchungen her noch vorhandenen Stichkanäle wird Rückenmarkflüssigkeit abgesaugt, um ein Zurückweichen der Hirnmasse von der Schädelwand zu erreichen, so daß die folgenden Eingriffe leichter möglich sind.

2. Zuerst wird der Schädelknochen auf einer genügend großen Fläche durch einen Schnitt auf drei Seiten bloßgelegt, so daß die behaarte Haut mitsamt dem darunterliegenden Fettgewebe und den Muskelschichten auf die Seite geklappt werden kann. Durch neue Einspritzungen, welche diesmal mehr in die Tiefe gehen, wird auch die Knochenhaut schmerzunempfindlich gemacht. Dann wird der Schädel trepaniert, das heißt, mit Hilfe eines elektrischen Bohrers werden sechs Löcher durch den Knochen hindurch gebohrt, jedes etwa einen Zentimeter im Durchmesser. Vorsichtig wird durch ein solches Loch eine feine Bandsäge eingeführt und durch das benachbarte Loch herausgezogen. Jetzt kann die Bandsäge hin und her bewegt werden, und ihre scharfen Zähnchen fressen sich immer tiefer in die Knochensubstanz ein, bis alle Bohrlöcher untereinander durch Sägeschnitte verbunden sind, so daß ein Stück des Schädeldaches abgehoben werden kann.

3. Durch das Zurückklappen des ausgesägten Schädelknochens wird noch nicht das Hirn selbst freigelegt, sondern erst die harte Hirnhaut.

4. Auch die harte Hirnhaut ist aufgeschnitten und zur Seite gebogen worden, so daß das Großhirn, bedeckt von der Spinnwebehaut und der blutgefäßreichen, weichen Hirnhaut frei daliegt. Man bedenke, daß die Patientin auch während dieses Vorganges bei vollem Bewußtsein ist, daß wir also auf das Hirn blicken, während in seiner grauen Rinde die Denkprozesse weitergehen.

5. Vorsichtig wird ein Lappen des Großhirns zur Seite geschoben, um die tieferen Abschnitte freizulegen und so einen Weg zu bahnen für die Entfernung des Tumors. Es herrscht eine atemberaubende Stille, während der Chirurg mit seinen behandschuhten Fingern sich am Hirn selbst zu schaffen macht.

6. Dann folgt der entscheidende Augenblick: der Tumor, der von seiner Unterlage vorsichtig losgetrennt werden mußte, wird herausgehoben.

Die Fortsetzung der Operation ist natürlich nicht mehr so spannend. Vorsichtig werden die Hüllen des Gehirns wieder in die richtige Lage gebracht und vernäht. Die knöcherne Schädelkapsel wird wieder zugedeckt und auch die Muskulatur und die Haut mit den Haaren wird wieder zurückgeklappt. Die Patientin ist von ihren quälenden Schmerzen befreit und geht einer raschen Genesung entgegen.

Unser letztes Bild zeigt sie sechs Tage nach dem aufregenden chirurgischen Eingriff. Mit welchen Gefühlen hat sie sich wohl die Bilder angesehen, welche von ihrer Lebensrettung berichten?

6

7

Bild 6: *Der losgelöste Tumor wird herausgehoben.*

Bild 7: *Sechs Tage später, auf dem Wege zur vollständigen Genesung, vermag die Patientin schon wieder zu lächeln.* (Foto ATP)