

Zeitschrift: Physioactive
Herausgeber: Physioswiss / Schweizer Physiotherapie Verband
Band: 52 (2016)
Heft: 3

Artikel: Morbus Perthes : wenn die Hüfte "wegschmilzt" = La maladie de Legg-Calvé-Perthes : quand la hanche se met à "fondre"
Autor: Krieg, Andreas H.
DOI: <https://doi.org/10.5169/seals-928694>

Nutzungsbedingungen

Die ETH-Bibliothek ist die Anbieterin der digitalisierten Zeitschriften auf E-Periodica. Sie besitzt keine Urheberrechte an den Zeitschriften und ist nicht verantwortlich für deren Inhalte. Die Rechte liegen in der Regel bei den Herausgebern beziehungsweise den externen Rechteinhabern. Das Veröffentlichen von Bildern in Print- und Online-Publikationen sowie auf Social Media-Kanälen oder Webseiten ist nur mit vorheriger Genehmigung der Rechteinhaber erlaubt. [Mehr erfahren](#)

Conditions d'utilisation

L'ETH Library est le fournisseur des revues numérisées. Elle ne détient aucun droit d'auteur sur les revues et n'est pas responsable de leur contenu. En règle générale, les droits sont détenus par les éditeurs ou les détenteurs de droits externes. La reproduction d'images dans des publications imprimées ou en ligne ainsi que sur des canaux de médias sociaux ou des sites web n'est autorisée qu'avec l'accord préalable des détenteurs des droits. [En savoir plus](#)

Terms of use

The ETH Library is the provider of the digitised journals. It does not own any copyrights to the journals and is not responsible for their content. The rights usually lie with the publishers or the external rights holders. Publishing images in print and online publications, as well as on social media channels or websites, is only permitted with the prior consent of the rights holders. [Find out more](#)

Download PDF: 26.04.2026

ETH-Bibliothek Zürich, E-Periodica, <https://www.e-periodica.ch>

Morbus Perthes – wenn die Hüfte «wegschmilzt»

La maladie de Legg-Calvé-Perthes – quand la hanche se met à «fondre»

PD DR. ANDREAS H. KRIEG

Die Ursachen der Nekrose des Femurkopfes bei Kindern sind nicht geklärt und der Verlauf der Krankheit kann bis heute nicht gestoppt werden. Konservative Massnahmen stehen bei der Behandlung im Vordergrund, zirka ein Viertel der Kinder wird operiert.

Beim Morbus Perthes handelt es sich um eine im Kleinkindesalter auftretende Krankheit der Hüfte, sie entsteht aufgrund einer Durchblutungsstörung des Femurkopfes. Es kommt zu einer Nekrose des Hüftkopfes («Schmelzen des Kopfes»), wobei verschiedene Krankheitsstadien durchlaufen werden.

Der Morbus Perthes ist eine der wenigen Erkrankungen der Hüfte, bei welcher der schicksalhafte Verlauf bis heute nur wenig beeinflusst werden kann. Die Physiotherapie spielt aus orthopädischer Sicht im gesamten Behandlungskonzept eine wichtige Rolle.

Unklare Ursache

Grund für die schlechte Beeinflussbarkeit ist sicher auch, dass man die Ursache für den Morbus Perthes bis heute nicht herausgefunden hat. Verschiedene Faktoren spielen jedoch bei der Entstehung eine Rolle, sie sind aufgrund vieler Forschungsarbeiten bekannt, dazu gehören auch genetische Faktoren [1, 2] und eine mögliche Gerinnungsstörung [3, 4]. Der Morbus Perthes entsteht durch eine lokale Durchblutungsstörung [5] auf dem Boden einer Skelettreifungsstörung mit verzögertem Wachstum im Alter von 4–6 Jahren [6–9].

Die Erkrankung tritt in der weissen Bevölkerung bei 8,8 auf 100 000 Kinder und Jugendliche (0–15 Jahre) pro Jahr auf. Bei Asiaten liegt dieser Wert bei 1,0 und in der dunkelhäutigen Bevölkerung bei 0,45 pro 100 000 Kinder/Jugendliche [10, 11]. Jungen sind viermal häufiger betroffen als Mädchen.

Les causes de la nécrose de la tête fémorale chez l'enfant ne sont toujours pas claires et il est encore impossible d'arrêter l'évolution de la maladie. La grande majorité des traitements sont conservateurs; un quart des enfants est opéré.

La maladie de Legg-Calvé-Perthes est une maladie de la hanche qui touche les enfants en bas âge. Elle est causée par un trouble circulatoire de la tête fémorale. Celle-ci se nécrose (on dit qu'elle «fond»). La maladie évolue en plusieurs stades. C'est une des rares maladies de la hanche dont l'évolution reste aujourd'hui encore très peu influençable. Pour des raisons orthopédiques, la physiothérapie joue un rôle considérable dans le concept global de traitement.

Une origine incertaine

La maladie de Legg-Calvé-Perthes résulte d'un trouble local de la circulation [5] causé par un trouble de la maturation du squelette qui s'accompagne d'un retard de croissance à l'âge de 4 à 6 ans [6–9]. Son origine inconnue est l'une des raisons pour lesquelles il est si difficile d'agir sur elle. De nombreux travaux ont souligné le rôle de divers facteurs dans sa genèse, notamment des facteurs génétiques [1, 2] et peut-être aussi un trouble de la coagulation [3, 4]. Parmi la population blanche, la maladie touche 8,8 enfants et adolescents sur 100 000 (0 à 15 ans) par année; chez les asiatiques, cette valeur se situe à 1,0 et à 0,45 sur 100 000 enfants/adolescents chez les personnes à la peau foncée [10, 11]. Elle touche quatre fois plus les garçons que les filles.

Le diagnostic clinique

Les jeunes patients boitent et présentent des douleurs de la hanche, ces symptômes étant parfois directement liés à une réduction de la mobilité de la hanche. Les douleurs de la

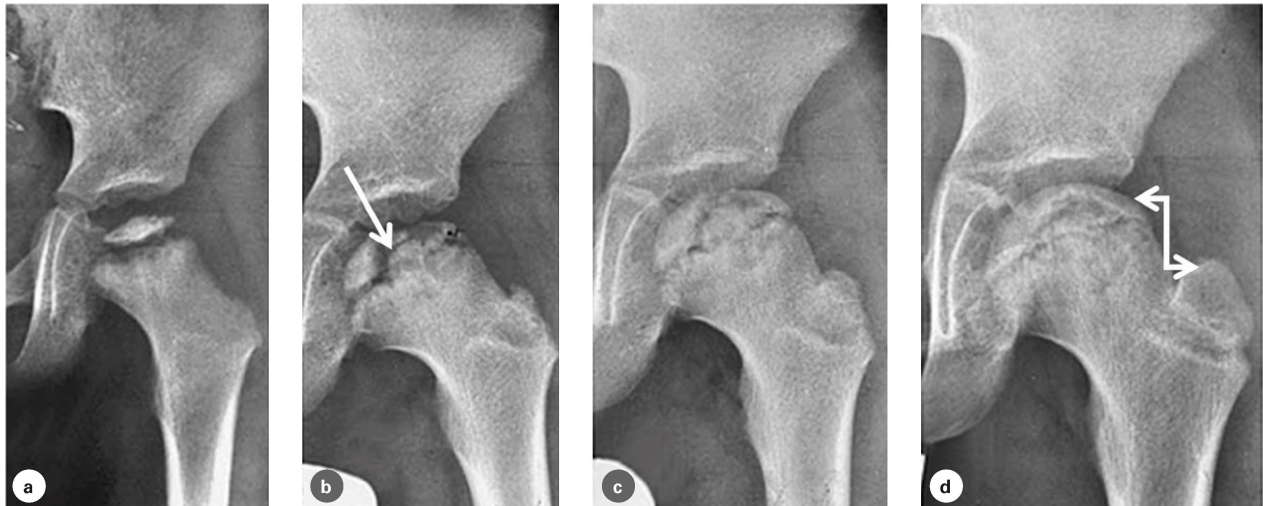

Abbildung 1: Die vier Verlaufsstadien (von links nach rechts): a) Knabe im Alter von 3 Jahren, Femurkopf im Kondensationsstadium. b) Fragmentationsstadium im Alter von 5 Jahren (Frakturlinie siehe Pfeil). c) Reparatursstadium im Alter von 7 Jahren. d) Endstadium im Alter von 9 Jahren, gutes Verhältnis von Femurkopfhöhe zu Trochanter major (Doppelpfeil). | **Illustration 1:** Les quatre stades de la maladie (de gauche à droite): a) Garçon âgé de 3 ans, tête fémorale au stade de condensation; b) Stade de fragmentation à l'âge de 5 ans (ligne de fracture voir flèche); c) Stade de réparation à l'âge de 7 ans; d) Stade final à l'âge de 9 ans, bon rapport entre la hauteur de la tête fémorale et le grand trochanter (double flèche).

Klinik und Diagnostik

Die jungen Patienten fallen durch Hinken sowie Schmerzen im Hüftgelenk auf, manchmal sind diese Symptome direkt mit einer eingeschränkten Hüftgelenksbeweglichkeit verbunden. Oft treten die Hüftschmerzen zirka 6 bis 8 Wochen vor dem radiologisch sichtbaren Befund auf. Das Krankheitsbild kann mit einer Coxitis fugax¹ verwechselt werden, zumal auch der Perthes initial mit leichter Flüssigkeitsbildung im Gelenk einhergehen kann.

Veränderungen im Szintigramm oder im Magnetresonanztomogramm (MRT) finden sich hingegen schon im Anfangsstadium. Die frühe Diagnosestellung hat aber beim heutigen Forschungsstand für die Behandlung keine Konsequenzen. Jedenfalls würde man im initialen Stadium den M. Perthes nicht behandeln, es sei denn, es besteht eine eingeschränkte Hüftbeweglichkeit. Wenn diese während mehr als zwei Wochen andauert, so verordnet man Physiotherapie, und zwar unabhängig davon, ob es sich um einen M. Perthes oder um eine Coxitis fugax handelt. Sechs Wochen später ist der M. Perthes auf konventionellen Röntgenbildern (Methode der Wahl) ohne grosse Probleme zu diagnostizieren. Wir konnten jedoch dem Kind die teure und (wegen der Narkose in diesem Alter) invasive MRT-Untersuchung ersparen [12].

Aktuell wird an verschiedenen Zentren getestet, ob mit einer frühen Diagnostik und einer entsprechend früheren ope-

hanche surviennent souvent 6 à 8 semaines environ avant d'être visibles aux examens radiologiques. La maladie peut être confondue avec un rhume de la hanche¹, d'autant que la maladie de Legg-Calvé-Perthes peut également s'accompagner d'une légère formation de liquide dans l'articulation.

Des changements dans la scintigraphie ou dans l'imagerie par résonance magnétique (IRM) apparaissent déjà en début de maladie. Un diagnostic précoce n'a toutefois aucune conséquence sur le traitement au stade actuel de la recherche. On ne traite pas la maladie de Legg-Calvé-Perthes en début de pathologie, à moins d'être en présence d'une réduction de mobilité de la hanche. Qu'il s'agisse de la maladie de Legg-Calvé-Perthes ou d'un rhume de la hanche, on prescrit de la physiothérapie dans les cas où les symptômes perdurent plus de deux semaines. Six semaines plus tard, la maladie de Legg-Calvé-Perthes peut être aisément diagnostiquée sur les radiographies conventionnelles (la méthode de choix), ce qui permet d'éviter à l'enfant l'examen IRM coûteux et invasif en raison de l'anesthésie à cet âge [12].

Différents centres évaluent actuellement s'il est possible d'atteindre un meilleur résultat au moyen d'un diagnostic et d'un traitement chirurgical précoces [13]. Pour cela, un IRM

¹ Coxitis fugax: virale Entzündung des Hüftgelenks, der oft eine Infektion der Atemwege oder des Gastrointestinaltrakts vorausgeht und spontan abheilt.

¹ Synovite aiguë transitoire: souvent appelée rhume de la hanche, il s'agit d'une inflammation virale de l'articulation de la hanche qui est souvent précédée d'une infection des voies respiratoires ou du tractus gastro-intestinal. Elle guérit de manière spontanée.

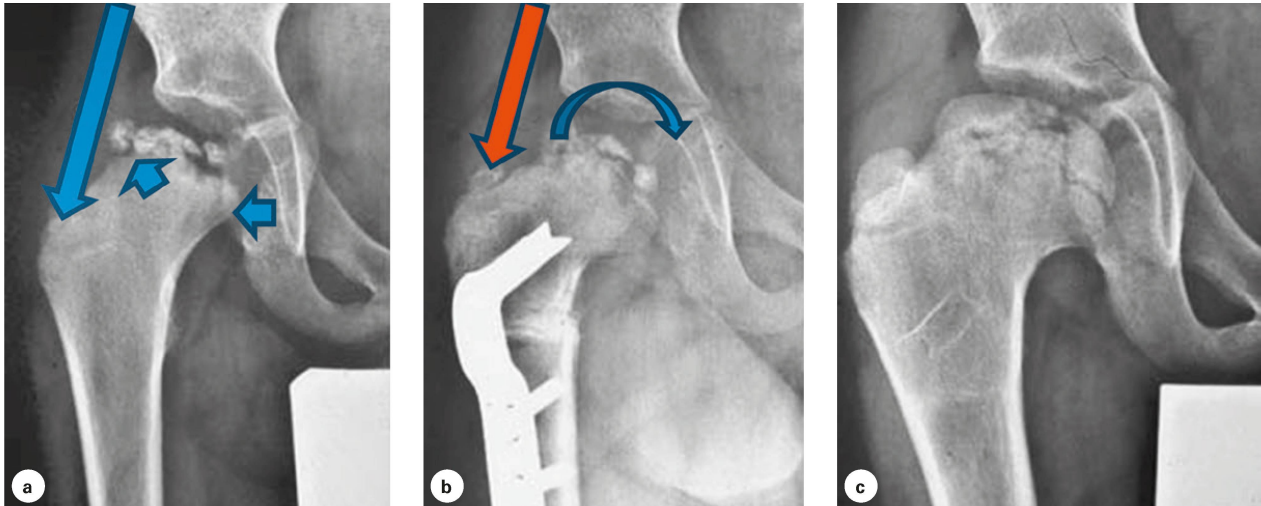


Abbildung 2: Patient mit einem Morbus Perthes (Herring Typ C). a) Die klassischen Risikozeichen am Hüftkopf mit lateraler Verkalkung und Subluxation (kurze blaue Pfeile). b) Postoperativ nach einer intertrochantären Varisationsosteotomie, der Abduktionshebel ist verkürzt (roter Pfeil). c) Ausheilungsbild im Endstadium, gute Kongruenz des Hüftkopfes. | **Illustration 2:** Patient atteint de la maladie de Legg-Calvé-Perthes (Herring type C). a) Les signes de risque classiques sur la tête fémorale avec calcification latérale et subluxation (petites flèches bleues); b) Situation postopératoire après une ostéotomie de varisation intertrochantérienne: le levier d'abduction est raccourci (flèche rouge); c) Guérison au stade final: bonne congruence de la tête fémorale.

rativen Therapie ein besseres Ergebnis erzielt wird [13]. Dabei gibt ein spezielles Perfusions-MRT² das Ausmass der Nekrose am Femurkopf (MRI-Klassifikation) genauer an als ein Röntgenbild. Je nach Ausmass wird dann operiert.

Ablauf, Klassifikationen und Prognose

Die Erkrankung verläuft chronologisch in vier Stadien ab (Abbildung 1) [14]:

1. Kondensationsstadium (Ø 7 Monate)
2. Fragmentationsstadium (Ø 8,5 Monate)
3. Reparationsstadium (Ø 18 Monate)
4. Endstadium

Je älter das Kind beim Erkrankungsbeginn ist, desto länger dauern die einzelnen Phasen. Alle Klassifikationen basieren auf einer morphologischen Einteilung gemäss einem Röntgenbild [15–17]. Klassifikationen sind jedoch nur sinnvoll, wenn sie effektiv auch für die Prognose und somit zu einer Therapieentscheidung beitragen. Die Herring-Klassifikation³ hat sich als aktuell beste Methode bewährt. Neben den ra-

de perfusion² indique l'étendue de la nécrose de la tête fémorale (classification IRM) de manière plus précise qu'une radiographie. Une opération a lieu en fonction de l'étendue de la nécrose.

Déroulement, classifications et pronostic

La maladie suit quatre stades de manière chronologique (image 1) [14]:

1. Stade de condensation (Ø 7 mois)
2. Stade de fragmentation (Ø 8,5 mois)
3. Stade de réparation (Ø 18 mois)
4. Stade final

Plus l'enfant est âgé au début de la maladie, plus la durée des phases sera longue. Toutes les classifications reposent sur une répartition morphologique fondée sur une radiographie [15–17]. Toutefois, ces classifications ne sont utiles que lorsqu'elles contribuent efficacement à l'identification du pronostic et donc au choix du traitement. La classification de Herring³ s'est révélée la meilleure méthode jusqu'ici. En plus

² Magnetresonanzperfusions-Bildgebung ist ein Verfahren, das die Durchblutung (Perfusion) von biologischen Geweben mit einer Magnetresonanztomographie darstellt und quantifiziert. Dazu wird in der Regel ein intravenöses Kontrastmittel eingesetzt.

³ Herring A: lateraler Pfeiler des Hüftkopfes ist nicht betroffen.
Herring B: > 50 % des lateralen Pfeilers ist erhalten.
Herring C: < 50 % des lateralen Pfeilers ist erhalten.

² L'imagerie par résonance magnétique de perfusion est un procédé qui représente et quantifie la perfusion de tissus biologiques à l'aide de l'imagerie par résonance magnétique. On utilise généralement un produit de contraste intraveineux à cet effet.

³ Herring A: le pilier latéral de la tête fémorale n'est pas touché.
Herring B: > 50 % du pilier latéral est conservé.
Herring C: < 50 % du pilier latéral est conservé.

Klinische und radiologische Prognosefaktoren	Facteurs pronostiques cliniques et radiologiques	Relevanz Pertinence
Zustand des lateralen Hüftkopfpfeilers ¹	État du pilier latéral de la tête du fémur ¹	+++
Laterale Kalzifikation ²	Calcification latérale ²	++
Subluxation («containment») ²	Subluxation («contention») ²	++
Alter (> 6 Jahre)	Âge (> 6 ans)	+++
Beweglichkeit	Mobilité	++
Geschlecht (weiblich)	Sexe (féminin)	++
Ausmass der Nekrose ³	Étendue de la nécrose ³	+
Metaphysäre Beteiligung ²	Atteinte de la diaphyse ²	+
Horizontalisierung Wachstumsfuge ²	Horizontalisation du cartilage de croissance ²	–

¹ Risk factor according to Herring classification | Facteur de risque selon la classification de Herring
² Risk factors according to Catterall / «head at risk-signs» | Facteur de risque selon Catterall / «signes de tête à risque»
³ Classification according to Catterall / Salter & Thompson | Classification selon Catterall / Salter & Thompson

Tabelle 1: Prognosefaktoren bei M. Perthes und ihre Relevanz bezüglich der Prognose für das Endstadium: Hier sind klinisch das Alter (>6 Jahre) bei Erstdiagnose der Krankheit, die schlechte Beweglichkeit und das weibliche Geschlecht, radiologisch ein Erhalt des lateralen Kopfes <50 % (= Herring C), sowie die Subluxation und die laterale Verkalkung Faktoren für eine schlechte Prognose von grosser (= ++) bzw. sehr grosser (= +++) Relevanz. | Tableau 1: Facteurs de pronostic en cas de maladie de Legg-Calvé-Perthes et leur pertinence respective pour le pronostic au stade final: au niveau clinique, l'âge (>6 ans) lors du premier diagnostic de la maladie, une mauvaise mobilité, le sexe féminin et, au niveau radiologique, une conservation de la tête latérale de <50 % (= Herring C) ainsi que la subluxation et la calcification latérale constituent des facteurs de pronostic négatif de grande (= ++) ou très grande (= +++) pertinence.

diologischen Risikofaktoren sind in der *Tabelle 1* auch die klinischen Faktoren und ihre Relevanz bezüglich einer schlechten Prognose abgebildet. Viele Langzeitstudien haben diese bewiesen [18–21].

Therapie

Die Therapie beim M. Perthes soll vor allem die Beweglichkeit und die Gelenkkongruenz («containment») verbessern und somit das Hüftgelenk entlasten. Langfristig soll damit eine Hüftarthrose, verbunden mit einer prothetischen Versorgung, vermieden werden.

Mit Physiotherapie die Beweglichkeit zu verbessern, ist eine unbestritten sinnvolle Massnahme (vgl. Risikofaktoren) [22, 23]. Die Therapie muss hierbei – entsprechend dem langfristigen Verlauf der Erkrankung – über Jahre gehen, mit unterschiedlicher Frequenz.

Begleitend können in akut schmerzhaften Phasen eine kurzfristige, medikamentöse Analgesie, eine Botulinum-Injektion in die Adduktoren und Entlastung notwendig werden. Mit der Schmerzreduktion erreicht man schnell wieder eine bessere Beweglichkeit und somit eine bessere Hüftkongruenz sowie die wichtige Adaption des im Umbau befindlichen Hüftkopfes zu seinem Gelenkpartner, dem Acetabulum.

Alle lang dauernden entlastenden Massnahmen (Bett-ruhe, Entlastungs-Abduktionsorthesen, Stockentlastung) sind psychologisch sehr belastend. Da ihre Wirksamkeit nie nachgewiesen wurde, wenden wir sie nicht an [12].

des facteurs de risque radiologiques, le *tableau 1* comprend également les facteurs cliniques et leur pertinence respective par rapport à un pronostic négatif. Ceux-ci ont été démontrés par de nombreuses études à long terme [18–21].

Le traitement

Le traitement de la maladie de Legg-Calvé-Perthes a pour but premier d'améliorer la mobilité et la congruence (*containment*) de l'articulation afin de décharger la hanche. L'objectif à long terme consiste à éviter une arthrose de la hanche ainsi qu'une restauration prothétique.

L'utilité de la physiothérapie pour améliorer la mobilité est incontestable (cf. facteurs de risque) [22, 23]. À l'instar du déroulement de la maladie, le traitement s'étale sur plusieurs années et à une fréquence variable. Une analgésie médicamenteuse de courte durée sous la forme d'une injection de neurotoxine botulique dans les tendons adducteurs ainsi qu'une décharge peuvent par ailleurs se révéler nécessaires lors des phases de douleurs aiguës. La réduction de la douleur permet d'améliorer rapidement la mobilité de la hanche et donc la congruence de l'articulation. Cela permet également de réaliser l'adaptation importante de la tête fémorale en cours de restructuration à son partenaire articulaire, l'acetabulum. Toutes les mesures de décharge sur une longue durée (alitement, orthèses d'abduction de décharge, décharge à l'aide de cannes anglaises) s'accompagnent d'une charge psychologique considérable. Leur efficacité n'ayant jamais été prouvée, nous ne les appliquons pas [12].

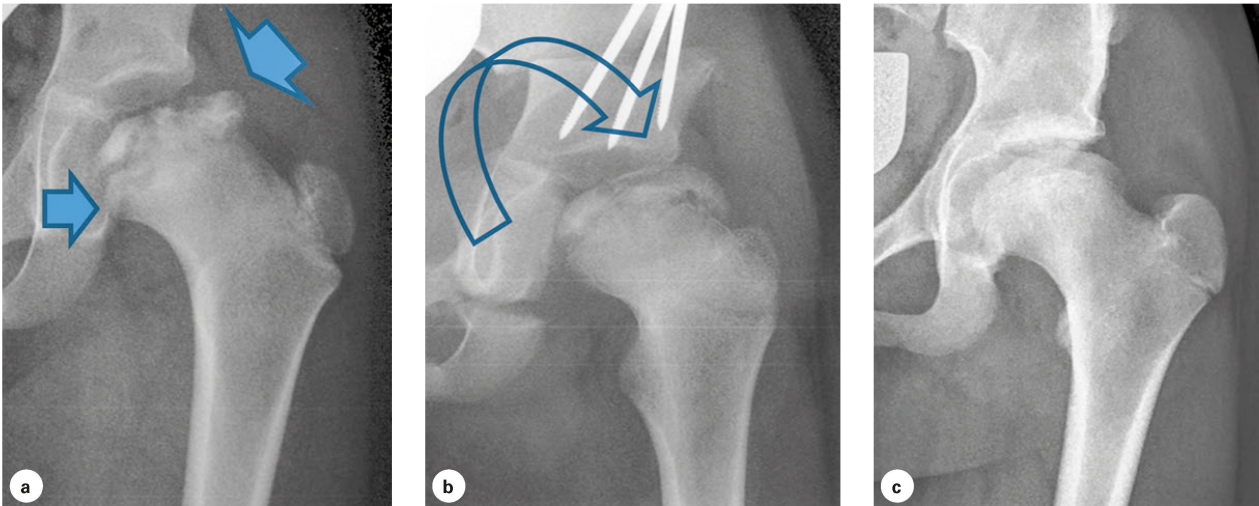


Abbildung 3: Verbesserung der Kongruenz (Containments) durch Tripleosteotomie bei einem knapp 7-jährigen Mädchen. a) Präoperativ, b) postoperativ, c) 5 Jahre postoperativ. Das Containment ist unmittelbar postoperativ noch nicht ideal, verbessert sich aber im Laufe des weiteren Wachstums zunehmend. Dies ist ein typischer Verlauf nach Tripleosteotomie bei M. Perthes. | Illustration 3: Amélioration de la congruence par triple ostéotomie sur une fille tout juste âgée de 7 ans. a) Situation préopératoire; b) Situation postopératoire; c) Situation postopératoire après 5 ans. La congruence n'est pas encore idéale immédiatement après l'opération. Elle s'améliore cependant progressivement à mesure que la croissance se poursuit. Il s'agit d'une évolution typique après une triple ostéotomie en cas de maladie de Legg-Calvé-Perthes.

Operative Massnahmen

Eine möglichst erhaltene Beweglichkeit ist auch eine Grundvoraussetzung für operative Massnahmen, welche die Gelenkkongruenz verbessern respektive eine Hüftgelenkszentrierung erreichen wollen. Eine operative Indikation stellen wir bei Subluxation des Hüftkopfes bei einem Stadium Herring B oder B/C, jedoch mindestens einer Abduktion von $> 10^\circ$. In der Regel sind die Kinder älter als sechs Jahre und befinden sich bereits im frühen Fragmentationsstadium. Leider besteht bis heute international noch immer kein Konsens über eine einheitliche Operationsindikation und die Art der Operation [24].

Man kann die Hüftzentrierung erreichen, indem man entweder über eine intertrochantäre, femorale Varisationsosteotomie (Abbildung 2) den Kopf in die Pfanne oder über eine Beckenosteotomie die Pfanne (Tripleosteotomie) über den Femurkopf zentriert (Abbildung 3). Wir ziehen aufgrund unserer langjährigen Erfahrung und guter Resultate aus der Literatur [25] die Beckenosteotomie der Femurosteotomie vor, da es zu keiner Verkürzung des Beines und somit zu keiner Veränderung des Hebelarmes der Abduktoren kommt. Somit besteht auch eine geringere Gefahr der Adduktionskontraktur und man vermeidet eine Vertikalisierung der Epiphysenfuge, wie es bei der femoralen Varisationsosteotomie der Fall ist. Dafür ist die Operation technisch schwieriger.

Der Hebelarm der Abduktoren ist auch nach erfolgreicher konservativer Therapie ein wichtiger Faktor für die Beweglichkeit und die Beckenstabilität. Wird der Hüftkopf im Endstadium eher flacher, kommt es zu einer biomechanisch un-

Mesures opératoires

Préserver la mobilité autant que possible est également la condition préalable à toute mesure opératoire dont l'objectif est d'améliorer la congruence ou le centrage de l'articulation de la hanche. Nous posons une indication chirurgicale en présence d'une subluxation de la tête fémorale au stade Herring B ou B/C et d'une abduction au moins $> 10^\circ$. En règle générale, les enfants sont âgés de plus de six ans à ce moment et ils se trouvent déjà au début du stade de fragmentation. Malheureusement, il n'existe toujours pas de consensus au niveau international quant à l'indication opératoire à proprement parler et quant au type d'opération [24].

Le centrage de la hanche peut être atteint en centrant la tête dans l'acetabulum à l'aide d'une ostéotomie femorale intertrochantérienne de varisation (image 2) ou en centrant l'acetabulum par-dessus la tête fémorale au moyen d'une ostéotomie pelvienne (triple ostéotomie) (image 3). Sur la base de notre longue expérience et des bons résultats décrits par la littérature [25], nous préférons l'ostéotomie pelvienne à l'ostéotomie femorale. La première n'entraîne pas de raccourcissement de la jambe et ne modifie pas non plus le bras de levier des tendons adducteurs. Le danger d'une contracture des adducteurs est également réduit, ce qui permet d'éviter une verticalisation du cartilage de croissance épiphysaire telle qu'elle se présente lors d'une ostéotomie femorale de varisation. Cette opération est néanmoins techniquement plus complexe.

Le bras de levier des adducteurs demeure un facteur important pour la mobilité et la stabilité pelvienne, même après

günstigen Differenz zwischen Kopfzentrum und Trochanter major (Ansatzpunkt der Abduktoren). Hier kann mit einem kleinen, perkutanen operativen Eingriff das Wachstum des Trochanter majors (Trochanterepiphysiodese mittels zweier Schrauben) gestoppt werden. Damit wirkt man der Verkürzung des Hebelarmes der Abduktoren entgegen.

Nichtsdestotrotz wird an unserer Klinik nur ein Viertel aller Pertheskinder mit grösseren operativen Massnahmen behandelt. Im Vordergrund steht die Physiotherapie mit Steigerung der Beweglichkeit des Hüftgelenkes. |

un traitement conservateur réussi. L'aplatissement de la tête fémorale lors du stade final entraîne une divergence biomécanique défavorable entre le centre de la tête et le grand trochanter, point de départ des muscles adducteurs. Dans ce cas, une petite opération percutanée permet d'enrayer la croissance du grand trochanter (épiphysiodèse du trochanter à l'aide de deux vis). Cela permet de contrecarrer le raccourcissement du bras de levier des tendons adducteurs.

Seuls un quart des enfants atteints de la maladie de Legg-Calvé-Perthes subissent des mesures opératoires majeures dans notre clinique. La physiothérapie et l'augmentation de la mobilité de la hanche sont le cœur du traitement. |



PD Dr. **Andreas H. Krieg** ist Leitender Arzt «Hüfte, Korrekturen, Tumore» an der Abteilung Orthopädie des Universitätskinderospitals beider Basel (UKBB) in Basel.

Dr **Andreas H. Krieg**, PD, médecin-chef «hanche, corrections, tumeurs» au service d'orthopédie de l'Hôpital pédiatrique universitaire des Deux-Bâle (UKBB) à Bâle.

Literatur (Auswahl*) | Bibliographie (sélection*)

3. Vosmaer A, Pereira RR, Koenderman J, Rosendaal F, Cannegieter S (2010) Coagulation abnormalities in Legg-Calvé-Perthes disease. *J Bone Joint Surg Am* 92 (1): 121–128.
4. Kim HK (2011) Legg-Calvé-Perthes disease: etiology, pathogenesis, and biology. *Journal of Pediatric Orthopaedics* 31: S141–S146.
11. Wiig O, Terjesen T, Svenningsen S, Lie S (2006) The epidemiology and aetiology of Perthes' disease in Norway a nationwide study of 425 patients. *Journal of Bone & Joint Surgery, British Volume* 88 (9): 1217–1223.
12. Hefti F (ed) (2015) *Kinderorthopädie in der Praxis*, vol 3. Springer Verlag, Berlin, Heidelberg. doi: 10.1007/978-3-642-44995-6.
13. Sankar WN, Thomas S, Castañeda P, Hong T, Shore BJ, Kim HK, Group SCbtIPS (2014) Feasibility and safety of perfusion MRI for Legg-Calvé-Perthes disease. *Journal of Pediatric Orthopaedics* 34 (7): 679–682.
14. Joseph B, Varghese G, Mulpuri K, KL NR, Nair NS (2003) Natural evolution of Perthes disease: a study of 610 children under 12 years of age at disease onset. *Journal of Pediatric Orthopaedics* 23 (5): 590–600.
15. Herring JA, Neustadt JB, Williams JJ, Early JS, Browne RH (1992) The lateral pillar classification of Legg-Calvé-Perthes disease. *Journal of Pediatric Orthopaedics* 12 (2): 143–150.
16. Salter RB, Thompson G (1984) Legg-Calvé-Perthes disease. The prognostic significance of the subchondral fracture and a two-group classification of the femoral head involvement. *J Bone Joint Surg Am* 66 (4): 479–489.
17. Catterall A (1971) determined by a study of the early radiological appearances, and that such diagnosis allows an effective prognosis and treatment to be advised.
19. Froberg L, Christensen F, Pedersen NW, Overgaard S (2011) Long-term follow-up of a patient cohort with Legg–Calvé–Perthes disease. *Journal of Pediatric Orthopaedics B* 20 (5): 273–277.
22. Brech GC, Guarnheiro R (2006) Evaluation of physiotherapy in the treatment of Legg-Calvé-Perthes disease. *Clinics* 61 (6): 521–528.
24. Hefti F, Clarke N (2007) The management of Legg-Calvé-Perthes' disease: is there a consensus? *Journal of children's orthopaedics* 1 (1): 19–25.
25. Pailhé R, Cavaignac E, Murgier J, Cahuzac JP, de Gauzy JS, Accadbled F (2016) Triple osteotomy of the pelvis for Legg-Calvé-Perthes disease: a mean fifteen year follow-up. *International orthopaedics* 40 (1): 115–122.

* Die vollständige Literaturliste kann bei der Redaktion bezogen werden: red@physioswiss.ch

Anzeige / Annonce:



GEHIRNSTIMULATION MIT FINGERSPITZENGEFÜHL

DIE TIP-STIMULATION MIT TIPSTIM®: EIN VOLLKOMMEN NEUER THERAPIEANSATZ IN DER REHABILITATION NACH SCHLAGANFALL

- Verstärkte Auslösung von Neuroplastizität.
- Signifikante Verbesserung sensorischer und motorischer Fähigkeiten.
- Durch klinische Studien belegte Wirksamkeit.
- Nebenwirkungsfreie und schmerzlose Therapie.
- Einfach in der Anwendung und problemlos in den Alltag zu integrieren.
- Erfordert keine besondere Aufmerksamkeit und Mitarbeit des Patienten.

Info-Talon

- Bitte senden Sie mir Informationsmaterial zu.
- Ich wünsche eine Vorführung.
- Bitte vereinbaren Sie telefonisch einen Termin.

Name

Adresse

PLZ/Ort

Tel.

