

**Zeitschrift:** Physioactive  
**Herausgeber:** Physioswiss / Schweizer Physiotherapie Verband  
**Band:** 52 (2016)  
**Heft:** 3

**Artikel:** Femoroacetabuläres Impingement = Le conflit fémoro-acétabulaire  
**Autor:** Boger, Axel  
**DOI:** <https://doi.org/10.5169/seals-928690>

### **Nutzungsbedingungen**

Die ETH-Bibliothek ist die Anbieterin der digitalisierten Zeitschriften auf E-Periodica. Sie besitzt keine Urheberrechte an den Zeitschriften und ist nicht verantwortlich für deren Inhalte. Die Rechte liegen in der Regel bei den Herausgebern beziehungsweise den externen Rechteinhabern. Das Veröffentlichen von Bildern in Print- und Online-Publikationen sowie auf Social Media-Kanälen oder Webseiten ist nur mit vorheriger Genehmigung der Rechteinhaber erlaubt. [Mehr erfahren](#)

### **Conditions d'utilisation**

L'ETH Library est le fournisseur des revues numérisées. Elle ne détient aucun droit d'auteur sur les revues et n'est pas responsable de leur contenu. En règle générale, les droits sont détenus par les éditeurs ou les détenteurs de droits externes. La reproduction d'images dans des publications imprimées ou en ligne ainsi que sur des canaux de médias sociaux ou des sites web n'est autorisée qu'avec l'accord préalable des détenteurs des droits. [En savoir plus](#)

### **Terms of use**

The ETH Library is the provider of the digitised journals. It does not own any copyrights to the journals and is not responsible for their content. The rights usually lie with the publishers or the external rights holders. Publishing images in print and online publications, as well as on social media channels or websites, is only permitted with the prior consent of the rights holders. [Find out more](#)

**Download PDF:** 26.04.2026

**ETH-Bibliothek Zürich, E-Periodica, <https://www.e-periodica.ch>**

## Femoroacetabuläres Impingement

### Le conflit fémoro-acétabulaire

AXEL BOGER

Dem femoroacetabulären Impingement (FAI) liegen ungünstige anatomische Bedingungen und stark beanspruchende Sportarten zugrunde. Oft scheint kein Weg an einer Operation vorbeizuführen, noch fehlen aber vergleichende Studien zu konservativer Therapie.

Vor etwas mehr als zehn Jahren war der Begriff femoroacetabuläres Impingement (FAI) noch den wenigsten PhysiotherapeutInnen geläufig. Inzwischen ist FAI eine allgemein bekannte Diagnose. Es wird einheitlich als ein Zustand definiert, bei dem die morphologischen (strukturellen) Gegebenheiten des proximalen Femurs und/oder des Acetabulums derart ausgestaltet sind, dass sie bei Hüftbewegungen mechanisch aufeinandertreffen. Dies kann Schmerzen und/oder Funktionseinschränkungen zur Folge haben. Zur heutigen Popularität der Diagnose des FAI gibt es aber auch kritische Stimmen, die es als «Modediagnose der letzten Jahre» bezeichnen [1]. In der allgemeinen Bevölkerung tritt ein asymptomatisches FAI mit einer Prävalenz von 23 bis 67 Prozent auf, je nach radiologischer Definition [2]. Das FAI wird als eine entscheidende Ursache für Hüftschmerzen und Funktionseinschränkungen sowie Labrumrisse bei sportlich aktiven adolescenten Personen betrachtet [3].

#### Drei Arten des femoroacetabulären Impingements

Man unterscheidet zwischen drei Arten des FAI: das sogenannte Cam (engl. Nockenwelle), das sogenannte Pincer (engl. Kneifzange) und das Mixed FAI. Beim Mixed FAI sind sowohl Cam und Pincer vorhanden, es ist gleichzeitig auch am häufigsten (Abbildung 1) [4].

Beim *Cam-Impingement* besteht ein zur Pfanne hin nicht kongruenter Übergang vom Schenkelkopf zum Schenkelhals. Durch repetitives Einquetschen des Knorpels entstehen Scherkräfte, die nach einer gewissen Zeit am anterioren-superioren Pfannenrand zu einem Abriss des Knorpels vom Labrum führen und den subchondralen Knochen schädigen.

Des conditions anatomiques défavorables ainsi que les disciplines sportives particulièrement exigeantes sont les causes principales du conflit fémoro-acétabulaire. Une intervention chirurgicale semble bien souvent inévitable. Cependant, les études comparatives manquent encore pour évaluer les effets du traitement conservateur.

La notion de conflit fémoro-acétabulaire (CFA) était encore très peu connue des physiothérapeutes il y a à peine plus de dix ans. Entre temps, le CFA est devenu un diagnostic courant. Il est défini comme un état au sein duquel les structures proximales du fémur et de l'acétabulum se touchent de manière mécanique lors des mouvements de la hanche en raison de la morphologie du patient. Cette situation peut engendrer des douleurs et/ou des restrictions fonctionnelles. Certaines voix s'élèvent cependant contre la popularité actuelle du diagnostic du CFA, qualifié de «dernier diagnostic à la mode» [1]. La population générale présente une prévalence de 23 à 67 pour cent de CFA asymptomatiques selon la définition radiologique [2]. Le CFA est considéré comme une cause déterminante de douleurs à la hanche et de res-

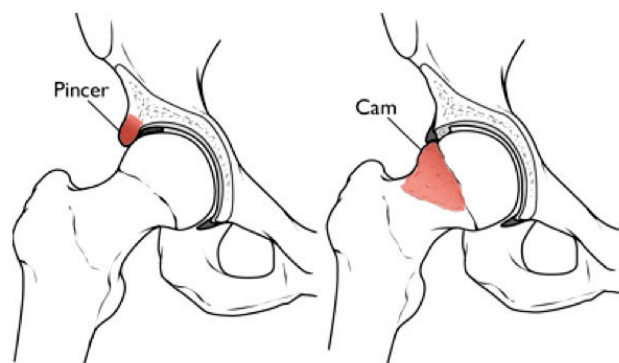


Abbildung 1: Arten des femoroacetabulären Impingements. | Illustration 1: Types de conflits fémoro-acétabulaires.

© American Academy of Orthopaedic Surgeons.  
www.orthoinfo.aaos.org

Beim *Pincer-Impingement* kommt es zu einem Anstehen des Schenkelhalses am Pfannenrand wegen eines mehr als sphärisch ausgebildeten (d.h. übermässig überdachten) Pfannenrands. Das Labrum wird zwischen Pfannenrand und Schenkelhals eingeklemmt. Zusätzlich kann es zur Osteophytenbildung am Labrum kommen, was das Einklemmen weiter verstärkt. Durch das Anschlagen des Schenkelhalses wird der Hüftkopf in dorsale Richtung aus dem Pfannenzentrum gehoben, dies kann Knorpelanteile im posterior-dorsalen Pfannenbereich schädigen.

Im Endstadium dieser Knorpeldestruktion kann sich eine sekundäre Hüftarthrose entwickeln [4].

### Symptome und gefährdende Bewegungen

Typischerweise geben PatientInnen stechende Schmerzen im anterioren Hüft- und Leistenbereich an, die sich beim Sitzen oder in der tiefen Hocke verstärken. Sie berichten auch oft über Schnappgeräusche oder ein Verriegeln der Hüfte.

Die meisten AthletInnen/PatientInnen mussten noch vor einigen Jahren viel Geduld haben, bis sie die klare Diagnose FAI erhalten haben. Inzwischen scheint es, als ob die Diagnose weitaus früher gestellt und auch bald darauf eine Operationsindikation ausgesprochen wird.

Am häufigsten wird ein FAI bei AthletInnen aus Sportarten diagnostiziert, die folgende spezifische Bewegungsanforderungen stellen [5]:

- Wiederholte Richtungswechsel und Körpertäuschungen, wie zum Beispiel beim Fussball erforderlich (sie verursachen eine hohe Rotationsbelastung des Hüftgelenks)
- Kombinationsbewegungen aus hochgradiger Hüftflexion, Adduktion und Innenrotation, wie sie beispielsweise beim Eishockey (Torwart) vorkommen
- Hüftbewegungen über das physiologische Ausmass hinaus, wie etwa bei TänzerInnen.

### Bildgebende Diagnostik

Die Diagnostik wird aus einer Kombination von Bildgebung und Klinik gestellt. Dabei kann ein Röntgenbild der Hüfte erste Erkenntnisse über eine Fehlstellung des Femurs und/oder Acetabulums liefern sowie über einen erhöhten Alphawinkel. Der Alphawinkel wird auf axialen Aufnahmen beurteilt und bildet sich durch eine Linie vom Femurkopf zur Mitte des Schenkelhalses und einer Linie durch den Punkt, an dem die Kontur des Femurkopf-Femurhalsübergangs den Radius des Femurkopfs überschreitet (*Abbildung 2*). In einer gesunden Population ist der durchschnittliche Alphawinkel zirka 42°, höhere Alphawinkel können auf das Vorhandensein eines Cam-Impingements hindeuten [6].

Weiterführend kann eine MRI-Bildgebung Aufschluss über eine Knorpelschädigung geben.

trictions funktionnelles ainsi que de déchirures du labrum chez les adolescents qui font du sport [3].

### Les trois types de conflits fémoro-acétabulaires

On distingue trois types de CFA: le Cam («arbre à cames» en anglais), le Pincer («tenailles» en anglais) et le CFA mixte qui réunit le Cam et le Pincer. C'est aussi le plus fréquent (*illustration 1*) [4].

En cas de *CFA Cam*, le passage entre la tête du fémur et le col du fémur jusqu'à la cavité ne coïncide pas. Les pincements répétés du cartilage créent un mouvement de cisaillement qui génère une usure du cartilage du labrum sur le bord antéro-postérieur de la cavité, ce qui endommage l'os sous-chondral.

Le *CFA Pincer* est causé par un bord de la cavité fémorale dont la forme est plus que sphérique, c'est-à-dire excessivement recouverte, et sur laquelle le col du fémur bute à chaque mouvement de la hanche. Le labrum est ainsi pincé entre le bord de la cavité et le col du fémur. Cela peut de plus entraîner une formation d'ostéophytes sur le labrum, ce qui aggrave encore ce pincement. La tête fémorale est soumise à un effet de levier en direction dorsale depuis le centre de la cavité lorsque le col du fémur butte contre la cavité fémorale, ce qui peut endommager des zones cartilagineuses situées au niveau dorsal et postérieur de la cavité.

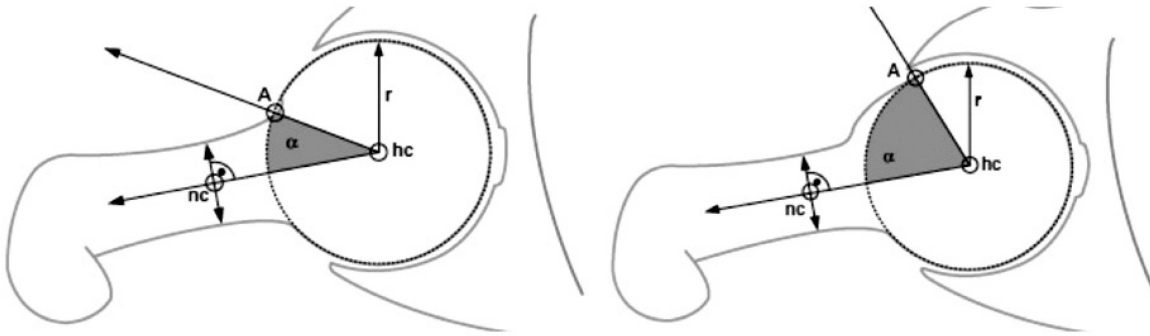
Une arthrose secondaire peut se développer au stade final de la destruction du cartilage [4].

### Symptômes et mouvements dommageables

Les patients signalent typiquement des douleurs lancinantes dans la région antérieure des hanches et de l'aîne qui augmentent en position assise ou profondément accroupie. Ils mentionnent aussi fréquemment un bruit sec ou un blocage de la hanche.

Il y a encore quelques années, la plupart des athlètes ou patients devaient faire preuve de beaucoup de patience jusqu'à l'obtention d'un diagnostic clair de CFA. Il semble qu'actuellement le diagnostic puisse être établi bien plus vite et qu'il est rapidement suivi d'une indication d'intervention chirurgicale. Le CFA est le plus souvent diagnostiqué chez des athlètes pratiquant des sports qui sollicitent particulièrement les mouvements spécifiques suivants [5]:

- Des changements de direction répétés et feints, comme c'est le cas au football (ceux-ci provoquent une charge de rotation élevée sur l'articulation de la hanche);
- La combinaison de mouvements et de flexion excessive de la hanche, d'adduction et de rotation intérieure que l'on retrouve par exemple dans le hockey sur glace (gardien);
- Des mouvements de la hanche qui vont au-delà de l'amplitude physiologique, comme c'est le cas chez les danseurs.



©Nötzli HP et al. – JBJS (Br) 2002

**Abbildung 2: Der Alpha-Winkel: Punkt A definiert die Stelle, an der die gemessene Distanz zwischen Knochenoberfläche und Hüftkopfbereich grösser wird als der Radius des Hüftkopfes. Je grösser der Alpha-Winkel, desto eher findet ein pathologischer Kontakt zwischen Acetabulum bzw. Labrum und Femur statt [6].** | **Illustration 2: Angle alpha: le point A définit l'endroit où la distance mesurée entre la surface de l'os et le centre de la tête du fémur est plus grande que le rayon de la tête du fémur. Plus l'angle alpha est grand, plus un contact pathologique a lieu entre l'acétabulum ou le labrum et le fémur [6].**

### Klinische Untersuchung

Die klinische Untersuchung hat vor allem den Zweck, den Schmerz zu reproduzieren. Als klinisches Standardtestverfahren galt bisher der anteriore Impingement-Test (AIT). Dabei wird in Rückenlage das Hüftgelenk passiv in 90° Hüftflexion eingestellt und dann impulsartig in Innenrotation bewegt. Der Test gilt als positiv, wenn dabei die dem Patienten bekannten Leistenschmerzen provoziert werden können. Der AIT sowie die weiteren Provokationstests sind jedoch nur bei Personen mit im MRI oder durch Arthroskopie nachgewiesenem FAI untersucht worden und nicht bei gesunden Probanden (es gibt folglich nur Angaben zu seiner Sensitivität und nicht zur Spezifität). Daher wird ein Testcluster empfohlen, das mehrere klinische Provokationstests beinhaltet. Damit kann ein FAI dennoch nicht mit Sicherheit diagnostiziert werden [7]. Die aktuellen «Practice Guidelines» der «American Physical Therapy Association» (APTA) empfehlen die Nutzung des FADIR<sup>1</sup>- und FABER<sup>2</sup>-Zeichens [8]. Die AutorInnen haben zudem eine Auflistung klinischer und radiologischer Befunde erstellt, die ein FAI als sehr wahrscheinlich machen (Tabelle 1).

### Operative Therapie

Bei der operativen Therapie wird die Taillierung des Schenkelhalses wiederhergestellt, indem die übermässig vorhandene Knochensubstanz abgefräst wird. Sofern es noch möglich ist, wird das Labrum refixiert oder bei fortgeschrittener Destruktion reseziert. Es gibt zwei Varianten dieses Eingriffs: die minimalinvasive arthroskopische Variante und die offene «chirurgische Hüftluxation». Untersuchungen zeigen, dass die minimalinvasive Methode im Vergleich zur offenen Variante

### Le diagnostic par imagerie médicale

Le diagnostic peut être posé en combinant l'imagerie à un examen clinique. Une radiographie de la hanche peut livrer des indications sur une mauvaise position du fémur et/ou de l'acetabulum ainsi que sur un angle alpha augmenté. L'angle alpha est évalué sur des images axiales. Il se compose d'une ligne qui va de la tête du fémur au centre du col du fémur et d'une ligne qui passe par le point où le contour de la tête du fémur ou le passage du col du fémur dépasse le rayon de la tête du fémur (illustration 2). L'angle alpha moyen normal est d'environ 42°. Un résultat plus élevé peut indiquer la présence d'un conflit Cam [6].

L'imagerie par résonance magnétique (IRM) permet de fournir de plus amples informations sur des lésions du cartilage.

### L'examen clinique

L'examen clinique a pour principal objectif de reproduire la douleur. Le test de conflit antérieur (TCA) était considéré jusqu'à présent comme la procédure de test clinique standard. Le patient est en décubitus dorsal passif, la hanche fléchie à 90°. Celle-ci est ensuite mise en mouvement par une impulsion en rotation interne. Ce test est considéré positif s'il déclenche les douleurs de l'aine bien connus des patients. Le TCA ainsi que les autres tests de provocation n'ont été réalisés toutefois que sur les personnes atteintes d'un CFA qui a été validé par IRM ou par arthroskopie et non sur des sujets sains car il donne des indications sur la sensibilité au problème et non sur la spécificité. On recommande dès lors de réaliser un groupe de tests qui contienne plusieurs tests de provocation clinique. Cette méthode ne permet pas pour autant de diagnostiquer un CFA avec certitude [7]. Les recommandations pratiques actuelles de l'American Physical Therapy Association (APTA) suggèrent l'utilisation

<sup>1</sup> FADIR: Kombination aus Flexion, Adduktion und Innenrotation.

<sup>2</sup> FABER: Kombination aus Flexion, Abduktion und Aussenrotation (Exorotation).

eine gesteigerte gesundheitsbezogene Lebensqualität gewährleistet [9]. Bei beiden Operationsmethoden besteht die grundsätzliche Gefahr einer Infektion und sehr selten die einer Nervenläsion des N. pudendus durch Druckschäden am Damm.

In einer Untersuchung von Impellizzeri et al. wurde die Zufriedenheit nach einer Hüftarthroskopie der insgesamt 102 PatientInnen mit Fragebögen erfasst. Dabei zeigte sich, dass nur 60 Prozent der PatientInnen über klinisch relevante Veränderungen berichten. 55 Prozent gaben ihre momentane Symptomsituation als akzeptabel an [10].

Eine zum Operationszeitpunkt bestehende diffuse Hüftarthrose kann AthletInnen daran hindern, zum Sport zurückzukehren. Dies schlussfolgern Casartelli et al. in einer Systematic Review. Im Durchschnitt kehren 87 Prozent der AthletInnen zurück zum Sport, allerdings finden nur 82 Prozent zum vorherigen Wettkampfniveau [11].

### **Konservative Therapie – erste positive Effekte belegt**

Nach der Erfahrung des Autors werden nur wenige PatientInnen mit der Diagnose FAI nicht operiert. In der ambulanten Physiotherapie sieht man sehr selten ärztliche Verordnung mit der Diagnose FAI für eine konservative Therapie. Falls dieser persönliche Eindruck stimmen sollte, dann kann man sich fragen, weshalb dies so ist.

Eine aktuelle Systematic Review über die konservativen Therapieerfolge bei FAI-Patienten stellt fest, dass die bisherigen Studien zu der Thematik vorwiegend auf experimentellen Studien und Einzelfallstudien basieren. Die bisherigen Ergebnisse der konservativen Therapie zeigen jedoch durchaus positive Effekte. Eine Gegenüberstellung einer konservativen Patientengruppe mit Physiotherapie zur operativen Therapie ist notwendig, um die wahren klinischen Effekte erfassen zu können [12]. Gegenwärtig werden in mehreren Ländern solch randomisiert kontrollierte Studien durchgeführt, zum Beispiel in den USA von Mansell et al. (2016) [13].

### **Richtlinien für die konservative Therapie**

Bis die Ergebnisse dieser Studien veröffentlicht werden, sind für die konservative Therapie die «Practical Guidelines» der APTA richtungsweisend. Die AutorInnen dieser Guidelines empfehlen, den «Hip Outcome Osteoarthritis Score» (HOOS)<sup>3</sup> zur Verlaufsmessung zu nutzen, der über gute wissenschaftliche Gütekriterien verfügt (und dem WOMAC-Score darin überlegen ist) [8]. PhysiotherapeutInnen sollten Einschränkungen auf Funktionsebene erfassen und objektivierbare und reproduzierbare Messmethoden nutzen, um Schmerzen, Beweglichkeit und Kraft zu messen.

<sup>3</sup> Der HOOS ist online über [www.koos.nu](http://www.koos.nu) lizenzfrei in mehreren Sprachen erhältlich.

des signes FADIR<sup>1</sup> et FABER<sup>2</sup> [8]. Les auteurs ont par ailleurs établi une liste de résultats cliniques et radiologiques qui rendent un CFA hautement probable (*tableau 1*).

### **Le traitement chirurgical**

Le traitement chirurgical consiste à rétablir le profil du col du fémur en fraisant la substance osseuse présente en excès. Si cela est encore possible, le labrum est refixé ou réséqué si sa destruction est trop avancée. Il existe deux variantes de cette intervention: la variante arthroscopique, peu invasive, et la variante ouverte de luxation chirurgicale de la hanche. Des études révèlent que la méthode peu invasive garantit une meilleure qualité de vie [9] que la variante ouverte. Il existe un risque inhérent d'infection pour les deux méthodes d'intervention et, très rarement, de lésion du nerf pudendal par compression du périnée.

Impellizzeri et al. ont évalué la satisfaction de 102 patients après une arthroscopie de la hanche au moyen de questionnaires. Seuls 60 pour cent des patients signalent des changements importants au niveau clinique. Cinquante-cinq pour cent ont qualifié l'état de leurs symptômes au moment de l'enquête comme acceptable [10].

Une arthrose diffuse de la hanche qui existait au moment de l'opération peut empêcher les athlètes de reprendre la pratique du sport. Cette conclusion de Casartelli et al. apparaît dans une revue systématique. En moyenne, 87 pour cent des athlètes peuvent reprendre le sport, mais seuls 82 pour cent d'entre eux parviennent à récupérer leur niveau de compétition [11].

### **Le traitement conservateur – les premiers effets positifs confirmés**

L'expérience de l'auteur de cet article l'amène à penser que la plupart des patients atteints d'un CFA sont opérés. En effet, on voit très rarement une prescription médicale pour un traitement conservateur de CFA en physiothérapie ambulatoire. Dans le cas où cette impression personnelle serait exacte, on est en droit de se demander pourquoi.

Une revue systématique récente évaluant le succès du traitement conservateur pour les patients atteints de CFA indique que les études sur ce sujet sont principalement des études expérimentales ou de cas concrets. Les résultats des traitements conservateurs présentent cependant des effets tout à fait positifs. Il est nécessaire de réaliser une comparaison entre un groupe de patients traités de manière conservatrice par physiothérapie avec un autre groupe de patients opérés pour pouvoir comprendre les véritables effets cliniques

<sup>1</sup> FADIR: Combinaison de flexion, adduction, rotation interne.

<sup>2</sup> FABER: Combinaison de flexion, adduction, rotation externe (exorotation).

Klinik
Schmerzen im anterioren Hüft- und Leistenbereich
Schmerzen werden als stechend angegeben
Der angegebene Schmerz wird durch Sitzen verstärkt
Der angegebene Schmerz wird durch den Flexion-, Adduktion-, Innenrotations-Test (FADIR) reproduziert
Weniger als 20° Hüftinnenrotation in 90° Flexionsposition der Hüfte
Hüftflexion und Hüftadduktion sind ebenfalls eingeschränkt
Vorhandensein mechanischer Symptome wie Klopfen, Verriegeln oder Schnappen der Hüfte
Abwesenheit widersprüchlicher klinischer Befunde
Radiologie*
Cam Impingement: Alpha-Winkel > 60° Kopf-Hals Offset-Verhältnis < 0,14 (Verhältnis des Durchmessers des Schenkelhalses und des Hüftkopfs)
Pincer Impingement: Coxaprofunda: lateral center-edge angle > 35° Acetabular protrusion: Tönnis angle < 0° Acetabular retroversion: cross over sign

**Tabelle 1: Klinische und radiologische Befunde, die nach den Guidelines der APTA die Vermutung auf ein FAI rechtfertigen [8].**

\*Darstellung der radiologischen Befunde: [www.orthopaedicsone.com/display/Main/Femoroacetabular+impingement](http://www.orthopaedicsone.com/display/Main/Femoroacetabular+impingement)

Für den Inhalt konservativer Interventionen kann aufgrund der geringen Evidenz, die auf Expertenmeinung beruht, keine klare Empfehlung ausgesprochen werden. Endgradige Mobilisation des Hüftgelenks wie Flexion und Innenrotation sollte vermieden werden, wenn es zu einem harten Endgefühl kommt. Wenn aber die Anzeichen für eine kapseldominante Einschränkung sprechen, kann versucht werden, durch vorsichtiges Mobilisieren eine Erweiterung des Bewegungsausmasses zu erreichen. Die AutorInnen empfehlen, jede Kraftasymmetrie im Bereich der Hüfte mit einem spezifischen Krafttrainingsprogramm zu behandeln [8].

### Eine Unterteilung in Subgruppen scheint sinnvoll

Wie bei den meisten anderen, bereits besser untersuchten muskuloskelettalen Beschwerden, scheint auch bei der Diagnose FAI eine Unterteilung in Subgruppen sinnvoll. Der Alpha-Winkel, die Symptomstärke, das (gewünschte) Aktivitätsniveau, die Sportart und die Knorpelsituation sollten jeweils berücksichtigt werden. Die bisherigen Studien zu konservativen aktiven Therapiemethoden bei Patienten mit FAI geben einen gewissen Anhalt dafür, dass PatientInnen je nach Subgruppe sehr von der konservativen Therapie profitieren können. So wurde in einer Untersuchung gezeigt, dass die PatientInnen

Description clinique
Douleurs dans la région antérieure des hanches et de l'aîne
Les douleurs sont décrites comme lancinantes
La douleur décrite s'accroît en position assise
La douleur décrite est reproductible par un test de flexion, d'adduction, de rotation interne (FADIR)
Moins de 20° de rotation interne de la hanche en position de flexion de la hanche à 90°
La flexion et l'adduction de la hanche sont également limitées
Présence de symptômes mécaniques comme un battement, un blocage ou un bruit sec de la hanche
Absence de résultats cliniques contradictoires
Radiologie*
Conflit Cam: Angle alpha > 60° Rapport tête-col offset < 0,14 (rapport entre le col du fémur et la tête du fémur)
Conflit Pincer: Coxaprofunda: lateral center edge angle > 35° Protrusion acétabulaire: Tönnis angle < 0° Retroversion acétabulaire: cross over sign

**Tableau 1: Résultats cliniques et radiologiques qui justifient une présomption de CFA selon les recommandations cliniques de l'APTA [8].**

\*Représentation des résultats radiologiques: [www.orthopaedicsone.com/display/Main/Femoroacetabular+impingement](http://www.orthopaedicsone.com/display/Main/Femoroacetabular+impingement)

[12]. Des études randomisées contrôlées sont en cours de réalisation dans plusieurs pays, par exemple aux États-Unis, par Mansell et al. (2016) [13].

### Directives pour le traitement conservateur

Les recommandations pratiques de l'APTA restent déterminantes en attendant la publication des résultats de ces études. Les auteurs de ces recommandations proposent l'utilisation du *Hip Outcome Osteoarthritis Score* (HOOS)<sup>3</sup> pour mesurer le déroulement du traitement car il offre des critères scientifiques de qualité et est en cela supérieur au score WOMAC [8]. Les physiothérapeutes devraient enregistrer les restrictions fonctionnelles ainsi qu'utiliser des méthodes objectives et reproductibles pour mesurer les douleurs, la mobilité et la force.

Il n'est pas possible d'exprimer des recommandations claires pour le contenu des traitements conservateurs en raison du nombre réduit de données scientifiques fondées sur l'avis d'experts. Une mobilisation dans l'amplitude totale en flexion ou rotation interne de l'articulation de la hanche

<sup>3</sup> Le HOOS est disponible en ligne sur [www.koos.nu](http://www.koos.nu) sans licence et en plusieurs langues.

mit einem Alpha-Winkel  $< 55^\circ$  durch ein aktives Training auch noch nach 10 Jahren ein befriedigendes Ergebnis hatten [14].

Wir dürfen auf die Ergebnisse der für die nächsten Jahre angekündigten randomisiert kontrollierten Studien gespannt sein. Die Physiotherapie könnte sich in einer oder mehreren Subgruppen des FAI als durchaus wirksam herausstellen. |

### Literaturverzeichnis | Bibliographie

1. Horisberger M, Brunner A, Valderrabano V, Herzog FR. Femoroacetabuläres Impingement der Hüfte beim Sportler – ein Review für Sportärzte. Sportverl Sportschad 2010; 24: 133–139.
2. Frank JM, Harris JD, Erickson BJ, Slikker W 3rd, Bush-Joseph CA, Salata MJ, Nho SJ. Prevalence of Femoroacetabular Impingement Imaging Findings in Asymptomatic Volunteers: A Systematic Review. Arthroscopy. 2015 Jun; 31(6): 1199–204.
3. Bedi A, Galano G, Walsh C, Kelly BT. Capsular management during hip arthroscopy: from femoroacetabular impingement to instability. Arthroscopy. 2011 Dec; 27(12): 1720–31.
4. Ganz R, Leunig M, Leunig-Ganz K, Harris WH. The etiology of osteoarthritis of the hip: an integrated mechanical concept. Clin Orthop Relat Res. 2008; 466: 264–272.
5. Nawabi DH, Bedi A, Tibor LM, Magennis E, Kelly BT. The demographic characteristics of high-level and recreational athletes undergoing hip arthroscopy for femoroacetabular impingement: a sports-specific analysis. Arthroscopy. 2014; 30(3): 398–405.
6. Nötzli HP, Wyss TF, Stoecklin CH, Schmid MR, Treiber K, Hodler J. The contour of the femoral head-neck junction as a predictor for the risk of anterior impingement. J Bone Joint Surg Br (2002) 84(4): 556–60.
7. Leibold RM, Huijbregts PA, Jensen R. Concurrent Criterion-Related Validity of Physical Examination Tests for Hip Labral Lesions: A Systematic Review. J Man Manip Ther. 2008. 16(2): E24–E41.
8. Enseki K, Hayes MH, White DM, Cibulka MT, Woerle J, Fagerson TL, Clohisey JC. Non-arthritis Hip Joint Pain. Clinical Practice Guidelines Linked to the International Classification of Functioning, Disability, and Health from the Orthopaedic Section of the American Physical Therapy Association. J Orthop Sports Phys Ther. 2014 Jun; 44(6): A1–32.
9. Nwachukwu BU, Rebolledo BJ, McCormick F, Rosas S, Harris JD, Kelly BT. Arthroscopic Versus Open Treatment of Femoroacetabular Impingement: A Systematic Review of Medium- to Long-Term Outcomes. Am J Sports Med. 2016 Apr; 44(4): 1062–8. doi: 10.1177/0363546515587719. Epub 2015 Jun 9.
10. Impellizzeri FM, Mannion AF, Naal FD, Hersche O, Leunig M. The early outcome of surgical treatment for femoroacetabular impingement: success depends on how you measure it. Osteoarthritis Cartilage. 2012 Jul; 20(7): 638–45.
11. Casartelli NC, Leunig M, Maffiuletti NA, Bizzini M. Return to sport after hip surgery for femoroacetabular impingement: a systematic review. Br J Sports Med. 2015 Jun; 49(12): 819–24.
12. Mansell NS, Rhon DI, Marchant BG, Slevin JM, Meyer JL. Two-year outcomes after arthroscopic surgery compared to physical therapy for femoroacetabular impingement: A protocol for a randomized clinical trial. BMC Musculoskelet Disord. 2016 Feb 4; 17(1): 60.
12. Wall PD, Fernandez M, Griffin DR, Foster NE. Nonoperative treatment for femoroacetabular impingement: a systematic review of the literature. PM R. 2013 May; 5(5): 418–26.
14. Hölmich P, Thorborg K, Nyvold P, Klit J, Nielsen MB, Troelsen A. Does bony hip morphology affect the outcome of treatment for patients with adductor-related groin pain? Outcome 10 years after baseline assessment. Br J Sports Med. 2014 Aug; 48(16): 1240–4.

devrait être évitée lorsque la sensation finale est dure. Cependant, si la restriction se situe surtout au niveau de la capsule, il est possible de tenter d'obtenir une amélioration de l'amplitude du mouvement en mobilisant prudemment la hanche. Les auteurs recommandent de traiter toute asymétrie de force au niveau de la hanche en effectuant un programme spécifique d'entraînement de la force [8].

### Une subdivision en sous-groupes semble raisonnable

Comme c'est le cas pour la plupart des autres troubles musculo-squelettiques plus documentés, une subdivision en sous-groupes semble également raisonnable pour le diagnostic du CFA. L'angle alpha, l'importance du symptôme, le niveau d'activité souhaité, le type de sport et l'état du cartilage devraient systématiquement être pris en considération. Les études réalisées jusqu'à présent sur des méthodes actives de traitement conservateur pour les patients atteints de CFA donnent des indications qui permettent de penser que ceux-ci pourraient énormément profiter de traitements conservateurs selon le sous-groupe auquel ils sont rattachés. Ainsi, une étude a montré que les patients avec un angle alpha  $< 55^\circ$  ont pu obtenir et conserver un résultat satisfaisant grâce à un entraînement actif, même après 10 ans [14].

Nous attendons avec impatience les résultats des études randomisées contrôlées qui devraient être publiés au cours des années à venir. La physiothérapie pourrait s'avérer très efficace dans un ou plusieurs sous-groupes de CFA. |



**Axel Boger**, PT, MSc, Fachteamleiter «Musculoskelettal» am Institut für Physiotherapie im Kantonsspital Winterthur, Spezialist für die untere Extremität.

**Axel Boger**, PT, MSc, chef de l'équipe Musculo-squelettique à l'Institut de physiothérapie à l'Hôpital cantonal de Winterthur, spécialiste des extrémités inférieures.