

Zeitschrift: Physioactive
Herausgeber: Physioswiss / Schweizer Physiotherapie Verband
Band: 51 (2015)
Heft: 3

Artikel: VKB-Ruptur : eine neue Behandlungsoption = Rupture LCA : une nouvelle option thérapeutique
Autor: Müller, Throsten
DOI: <https://doi.org/10.5169/seals-928982>

Nutzungsbedingungen

Die ETH-Bibliothek ist die Anbieterin der digitalisierten Zeitschriften auf E-Periodica. Sie besitzt keine Urheberrechte an den Zeitschriften und ist nicht verantwortlich für deren Inhalte. Die Rechte liegen in der Regel bei den Herausgebern beziehungsweise den externen Rechteinhabern. Das Veröffentlichen von Bildern in Print- und Online-Publikationen sowie auf Social Media-Kanälen oder Webseiten ist nur mit vorheriger Genehmigung der Rechteinhaber erlaubt. [Mehr erfahren](#)

Conditions d'utilisation

L'ETH Library est le fournisseur des revues numérisées. Elle ne détient aucun droit d'auteur sur les revues et n'est pas responsable de leur contenu. En règle générale, les droits sont détenus par les éditeurs ou les détenteurs de droits externes. La reproduction d'images dans des publications imprimées ou en ligne ainsi que sur des canaux de médias sociaux ou des sites web n'est autorisée qu'avec l'accord préalable des détenteurs des droits. [En savoir plus](#)

Terms of use

The ETH Library is the provider of the digitised journals. It does not own any copyrights to the journals and is not responsible for their content. The rights usually lie with the publishers or the external rights holders. Publishing images in print and online publications, as well as on social media channels or websites, is only permitted with the prior consent of the rights holders. [Find out more](#)

Download PDF: 26.04.2026

ETH-Bibliothek Zürich, E-Periodica, <https://www.e-periodica.ch>

VKB-Ruptur: eine neue Behandlungsoption

Rupture LCA: une nouvelle option thérapeutique

THORSTEN MÜLLER

Herkömmliche Kreuzbandersatzplastiken stellen die Kniefunktion oft nicht zufriedenstellend wieder her. Das neue Verfahren «Dynamische intraligamentäre Stabilisation» scheint nun zu ermöglichen, dass das gerissene Kreuzband wieder zusammenwächst.

Die Verletzung des vorderen Kreuzbandes (VKB) ist die häufigste Verletzung des Kniegelenks. Allein in Deutschland werden pro Jahr mehr als 50 000 Ersatzplastiken [1] mit einem Transplantat durchgeführt. Nicht jeder Patient wird jedoch operativ versorgt, die Gesamtzahl dieser Verletzungen liegt deswegen weit höher.

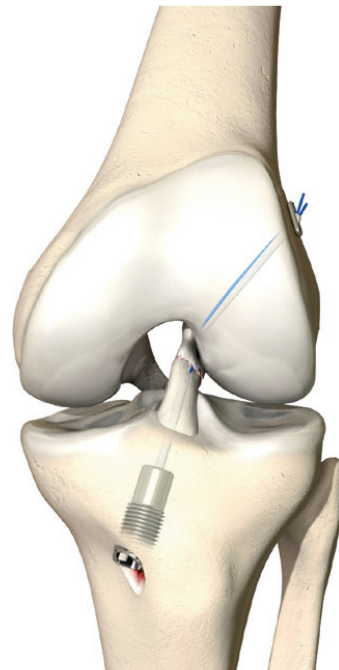
Als Gold Standard der Nachbehandlung der VKB-Ruptur gilt seit 1966 die Rekonstruktion mit körpereigenem Sehnen-transplantat. Dazu zählen zum Beispiel die Brückner-Plastik (Patellarsehnentransplantat) oder, seit Mitte der 90er-Jahre, das Semitendinosus-Gracilis-Transplantat. Ein grosser Nachteil bei körpereigenen Transplantaten, so genannten Autografts, ist die zusätzliche Schädigung des Beuge- oder Streckapparats. Auch der Einsatz von Allografts (Sehne von einem andern Menschen, Totspende) bietet Nachteile: Es können Krankheiten übertragen werden und es dauert wesentlich länger, bis sich das Transplantat umwandelt. Patienten mit einem «Bone-to-Bone»-Einsatz der Patellarsehne erreichen nur 41 Prozent eines normalen IKDC-Scores¹, solche mit einem Semitendinosus-Gracilis-Transplantat gerade mal 33 Prozent [2]. Mehr als 40 Prozent der Patienten erreichten das ursprüngliche sportliche Niveau nicht mehr.

¹ IKDC-Score: Wert aus dem Formblatt zur subjektiven Beurteilung des Knies gemäss des Internationalen Ausschusses zur Dokumentation von Knieverletzungen.

Dynamische intraligamentäre Stabilisation: Das Kreuzband wird genäht und das Knie mit einem Faden-Federsystem stabilisiert. | Stabilisation intraligamentaire dynamique: le ligament croisé est cousu et le genou stabilisé au moyen d'un système de ressorts filaires.

Les plasties classiques du ligament croisé ne suffisent souvent pas pour ramener le genou à une fonction satisfaisante. Les nouvelles procédures de «stabilisation intraligamentaire dynamique» semblent aujourd'hui permettre de ressouder le ligament croisé déchiré.

La lésion du ligament croisé antérieur (LCA) est l'atteinte la plus commune de l'articulation du genou. À titre d'exemple, plus de 50 000 plasties de remplacement [1] au moyen d'un greffon sont effectuées tous les ans en Allemagne. Cependant, tous les patients ne peuvent être soignés par la chirurgie; le nombre total de ces lésions est de ce fait beaucoup plus élevé.



© Mathys AG, Bettlach Schweiz

Dynamische intraligamentäre Stabilisation

An der Universitätsklinik Bern wurde nun ein neues Verfahren entwickelt, das darauf abzielt, das gerissene vordere Kreuzband zur Heilung zu bringen. Bei der «Dynamischen intraligamentären Stabilisation» (DIS) [3] wird das Kreuzband genäht und das Knie mit einem Faden-Federsystem, das den Unterschenkel während der Konsolidierung in der hinteren Schublade hält, stabilisiert (*Illustration 1*).

Bisher sind ungefähr 1000 Patienten mit diesem Verfahren operiert worden, Langzeitergebnisse liegen jedoch noch nicht direkt vor. In der Arbeit von Eggli et al. (2014) sind die Ergebnisse der ersten 10 Patienten dargestellt [3]. Dabei ist insbesondere der Wert des IKDC von 98 Prozent ein Jahr postoperativ von grossem Interesse. Dies entspricht einer praktisch normalen Kniefunktion und ist somit deutlich besser als nach einer VKB-Rekonstruktion mit herkömmlichen Methoden. Die Autoren nehmen an, dass die neue Technik die Stabilität optimal gewährleistet, da das eigene Kreuzband erhalten bleibt, und somit die physiologische Propriozeption weiterhin gegeben ist. Zwei ganz neue Studien bestätigen die sehr guten Resultate [4, 5].

Das vordere Kreuzband und seine Funktion

Das VKB stellt zusammen mit dem hinteren Kreuzband eine intraartikuläre Verbindung zwischen Femur und Tibia dar. Es besteht aus einer Vielzahl unterschiedlicher Faserbündel. Die meisten Autoren fassen sie in ein anteriomediales und ein posterolaterales Bündel zusammen, das von einem Synovialschlauch ummantelt wird. Durch seine Komplexität besitzt das Kreuzband eine sehr hohe Reissfestigkeit von bis zu 2400 Newton [6].

Die Hauptfunktion des VKB ist die Führung und Stabilisierung des Kniegelenks, sowohl in statischer Position als auch bei dynamischen Bewegungen. Es verhindert die Translationsbewegung der Tibia gegenüber dem Femur nach ventral. Bei der Beugung und Streckung hat es die Aufgabe, mit seinen Faserbündeln das Gelenk zu zentrieren und zu führen. In jeder Gelenksstellung ist eines seiner Bündel auf Spannung.

Neben dieser wichtigen mechanischen Aufgabe trägt das VKB sensorisch zur Führung des Kniegelenks bei. Über seine Mechanorezeptoren steuert es den Tonus der Muskulatur [7]. Dies erlaubt es, auf jegliche Situation, die auf den Körper wirkt, adäquat reagieren zu können.

Verletzungsmechanismus

Zum Riss des VKB kommt es, wenn die äussere Krafteinwirkung auf das Kniegelenk höher ist als die Kraft der stabilisierenden Kniegelenksmuskulatur. Dies ist der Fall, wenn der aktive Halteapparat versagt oder die neuronale Ansteuerung

Depuis 1966, la reconstruction par greffe autologue du tendon constitue le Gold Standard du traitement de la rupture du LCA. Il s'agit notamment de la plastie selon Brückner (tendon rotulien) ou, depuis le milieu des années 90, de la greffe du tendon du droit interne et du tendon du demi-tendineux. Une atteinte supplémentaire de l'appareil fléchisseur ou extenseur constitue un inconvénient majeur des greffes auto-réparatrices, aussi connues sous le nom d'auto-greffes. L'utilisation des allogreffes (tendon d'une autre personne, post-mortem) présente elle aussi des inconvénients: il existe un risque de transmission de maladies et il faut beaucoup plus de temps pour que la greffe prenne. Les patients qui font l'objet d'une approche qui relie les os entre eux au moyen du tendon rotulien n'obtiennent que 41 % du score IKDC normal¹, ceux qui ont une greffe du tendon du droit interne et du tendon du demi-tendineux ne parviennent qu'à 33 % [2]. Plus de 40 % des patients ne parviennent pas à retrouver leur niveau sportif initial.

Stabilisation intraligamentaire dynamique

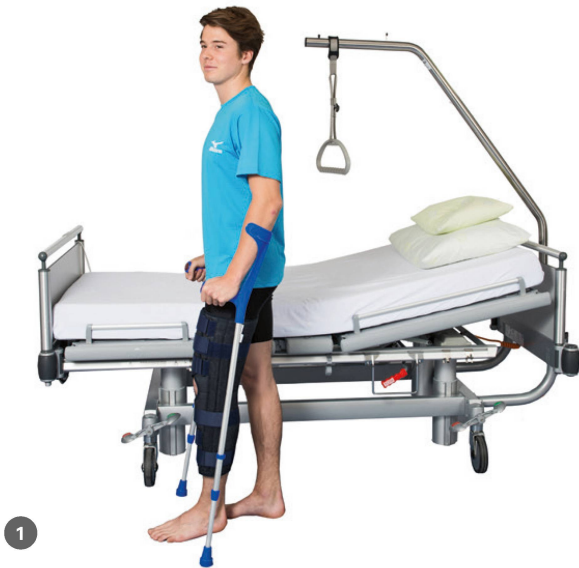Une nouvelle méthode a été développée à l'hôpital universitaire de Berne. L'objectif est de guérir le ligament croisé antérieur déchiré. Lors d'une «stabilisation intraligamentaire dynamique» (DIS) [3], le ligament croisé est cousu et le genou stabilisé au moyen d'un système de ressorts filaires qui maintient le bas de la jambe dans le tiroir postérieur pendant la consolidation (*illustration 1*).

À ce jour, près de 1000 patients ont été opérés selon cette méthode. Cependant, les résultats à long terme ne sont pas encore disponibles. Le travail d'Eggli et al. (2014) présente les résultats des 10 premiers patients [3]. La valeur de l'IKDC attire l'attention car elle s'élève en effet à 98 % un an après l'intervention. Elle correspond à un fonctionnement du genou pratiquement normal, bien meilleur qu'après une reconstruction du LCA faisant appel à des procédés classiques. Les auteurs supposent que la nouvelle technologie assure une stabilité optimale et que la proprioception physiologique continue d'agir du fait que le ligament croisé reste intact. Deux études très récentes confirment ces excellents résultats [4, 5].

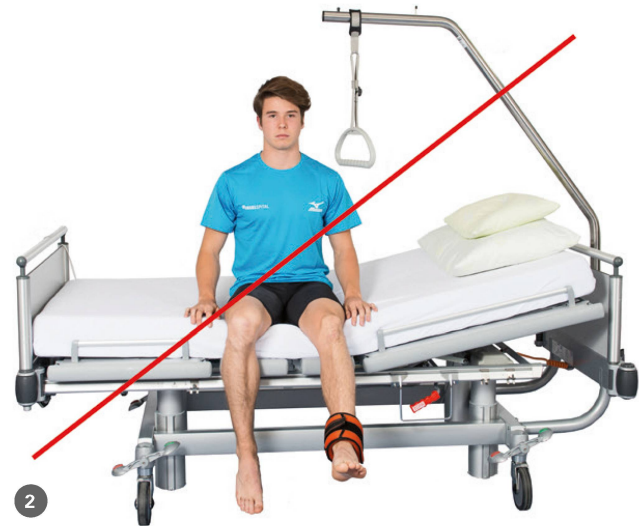Le ligament croisé antérieur et sa fonction

Le LCA forme, avec le ligament croisé postérieur, une liaison intra-articulaire entre le fémur et le tibia. Il se compose d'un grand nombre de faisceaux de fibres distincts. La plupart des auteurs le résumant à un faisceau antéro-médial et à un faisceau postéro-latéral gainés dans une enveloppe synoviale. En raison de sa complexité, le ligament croisé présente une résis-

¹ Score IKDC: valeur du test d'évaluation subjective du genou selon le comité international pour la documentation des lésions du genou.



Phase 1: Fixe Orthese in Extension. | Phase 1: Une attelle fixe en extension.



Ein Training in offener Muskelkette ist die ersten drei Monate in der Nachbehandlung einer DIS nicht empfohlen. | L'entraînement en chaîne musculaire ouverte est déconseillé lors des trois premiers mois du traitement d'une DIS.

der muskulären Kniegelenksstabilisatoren zu langsam erfolgt und die Kräfteinwirkung die Reissfestigkeit von 2400 N überschreitet. Dies passiert vor allem beim Skifahren aufgrund hoher Geschwindigkeiten und/oder Ermüdung der Muskulatur. Ausserdem weisen körperkontaktbetonte Sportarten wie Handball und Fussball sowie Kampfsportarten ein besonders hohes Verletzungsrisiko auf. Je nach Richtung der Kräfteinwirkung und der Intensität können weitere Strukturen verletzt sein.

Gestörter Roll-Gleit-Mechanismus

Nach einer vollständigen Ruptur des VKB mit Zerstörung des Synovialschlauchs war bis anhin keine vollständige Bandheilung möglich, da die Stumpfenden des rupturierten Bands nicht miteinander vernarben. Es kann vorkommen, dass ein Stumpfende auf dem hinteren Kreuzband vernarbt. Viele Versuche, das vordere Kreuzband nach einer Ruptur zu stabilisieren, waren gescheitert: wie das verletzte Band zu nähen und oder mittels Kunststofffäden zu verstärken.

Durch das Fehlen des zentrierenden Stabilisators wird der Roll-Gleit-Mechanismus im Kniegelenk gestört. Dies hat zur Folge, dass die übrigen Kniebinnenstrukturen höher belastet werden und es zu einer vorzeitigen Gonarthrose kommen kann [8]. Das Ziel einer operativen Versorgung sollte daher sein, die physiologische Kinematik des Kniegelenks wiederherzustellen.

Nachbehandlung einer vorderen Kreuzbandruptur

Eine VKB-Ruptur muss nicht zwingend operativ versorgt werden. Eine dynamische intraligamentäre Stabilisation muss

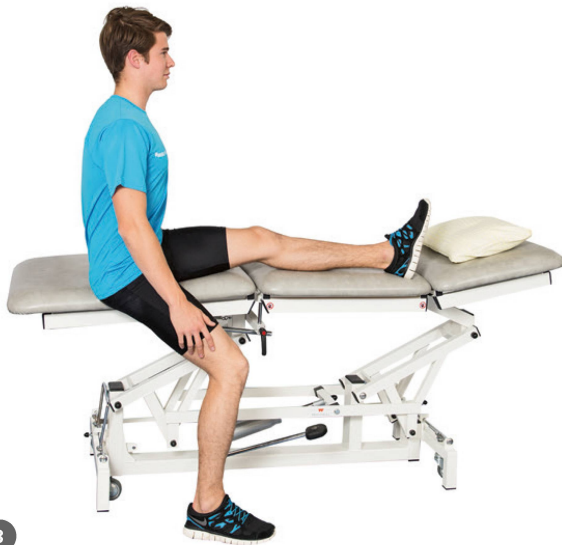tance à la traction très élevée allant jusqu'à 2400 Newton [6].

La fonction principale du LCA consiste à orienter et à stabiliser l'articulation du genou, à la fois en position statique et lors des mouvements dynamiques. Il empêche également un mouvement de translation ventrale du tibia par rapport au fémur. Ses faisceaux servent à centrer et guider l'articulation lors de la flexion et de l'extension. Chaque position de l'articulation soumet l'un de ses faisceaux à des tensions.

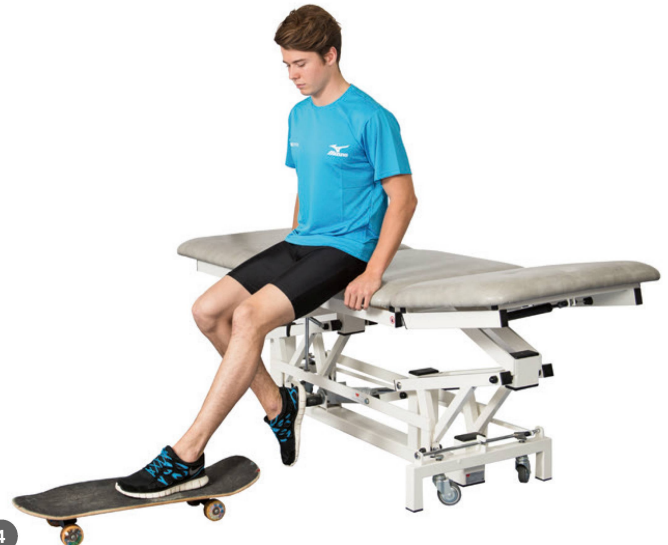Outre l'importance de sa tâche mécanique, le LCA contribue à guider l'articulation du genou d'un point de vue sensorimoteur. Ses mécanorécepteurs permettent le contrôle du tonus des muscles [7]. Cela lui permet d'être en mesure de réagir de manière adéquate lors de toute situation qui a une influence sur le corps.

Mécanisme lésionnel

La déchirure du LCA se produit lorsque la force externe exercée sur l'articulation du genou est supérieure à la force de stabilisation des muscles de l'articulation. C'est le cas lorsque l'appareil de maintien est défaillant ou lorsque la commande neuronale des stabilisateurs musculaires de l'articulation du genou est trop lente et que la force exercée est supérieure à la résistance à la traction de 2400 N. Cela arrive notamment lors de la pratique du ski à des vitesses élevées et/ou en raison de la fatigue musculaire. De plus, les sports de contact tels que le handball, le football ainsi que les arts martiaux présentent un risque particulièrement élevé de blessures. Selon la direction de la force exercée et selon son intensité, d'autres structures peuvent également être touchées.



Phase 2: Aktive Extension im Langsitz (verhindert Zug auf vordere Schublade). | Phase 2: Extension active, jambe tendue en appui (évite le tiroir antérieur).



Phase 2: Aktive Mobilisation. | Phase 2: Mobilisation active.

jedoch innert den ersten 21 Tagen erfolgen, solange durch die frische Verletzung noch Wachstumshormone vorhanden sind.

Bei einer *Ersatzplastik* sollte man bis zur sechsten Woche warten, da sonst ein erhöhtes Arthrofibrosrisiko besteht. Bei zunächst konservativer Therapie wird, nach Abschluss der Entzündungsphase, durch intensive Physiotherapie die freie Beweglichkeit des Gelenks wiederhergestellt und die Oberschenkelmuskulatur auftrainiert (insbesondere der M. vastus medialis). Nach zirka 6 bis 8 Wochen erfolgt eine Neubeurteilung. Eine klare Indikation zu einer Operation ist eine weiterbestehende Instabilität («giving way»). Auch empfiehlt man denjenigen Patienten zu einer Rekonstruktion, die auf hohem Niveau Sport treiben, vor allem Kontaktsport sowie Sportarten mit hohem Impact.

Jegliche Art der Nachbehandlung zieht eine intensive Physiotherapie nach sich. Sie hat das Ziel, die verletzte Extremität muskulär mindestens für Alltagsfunktionen langfristig zu stabilisieren.

Nachbehandlungsschema nach dynamischer intraligamentärer Stabilisation

Das Rehabilitationsschema nach dynamischer intraligamentärer Stabilisation (DIS) lehnt sich an die Wundheilungsabläufe von Bandgewebe an [9]. Das Ligament ist zirka sechs Wochen nach dem Eingriff wieder belastungsstabil. Das Schema gilt als Guideline, grundsätzlich behandelt die Physiotherapie nach Befund und Zustand des Kniegelenks. Das Training in

Mécanisme de roulement-glisserment perturbé

Jusqu'à présent, aucune guérison totale du ligament n'était possible après une rupture complète du LCA avec destruction de l'enveloppe synoviale car les extrémités du ligament rompu ne cicatrisent pas. Cependant, il peut arriver qu'une extrémité cicatrise sur le ligament croisé postérieur. De nombreuses tentatives de stabilisation d'un LCA rompu avaient échoué. C'est le cas des sutures et/ou renforcements du ligament endommagé au moyen de fils synthétiques.

En raison d'une absence de stabilisateurs de centrage, le mécanisme de roulement-glisserment de l'articulation du genou est perturbé. Ceci soumet les autres structures internes du genou à des charges plus élevées, ce qui risque de provoquer de l'arthrose prématurée [8]. Le traitement chirurgical doit viser à rétablir la cinématique physiologique de l'articulation du genou.

Traitement ultérieur d'une rupture du ligament croisé antérieur

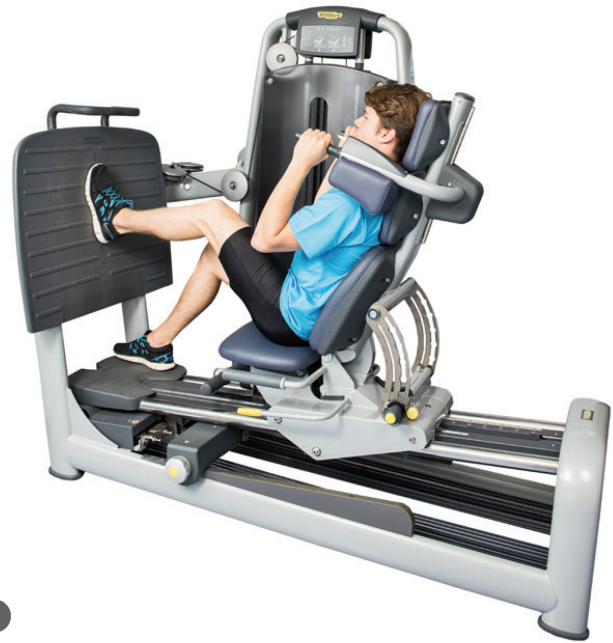Une rupture du LCA ne doit pas nécessairement être traitée par une intervention chirurgicale. Cependant, une stabilisation intraligamentaire dynamique doit être effectuée dans les 21 premiers jours, pendant que des hormones de croissance sont encore présentes dans la lésion.

En cas de *chirurgie plastique de remplacement*, le risque élevé d'arthrofibrose demande que l'on attende jusqu'à la sixième semaine. En cas de traitement conservateur immédiat, la mobilité libre de l'articulation sera restaurée et les



5

Phase 2: Ergometer-Training. | Phase 2: Entraînement sur un ergomètre.



6

Phase 2: Krafttraining der betroffenen Extremität zur neuronalen Bahnung. | Phase 2: La musculation du membre affecté débute en vue d'une activation neuronale.

offener Muskelkette wird kontrovers diskutiert. In der Nachbehandlung einer DIS in den ersten drei Monaten ist es jedoch nicht empfohlen, um das Federsystem nicht zu gefährden.

Die Nachbehandlung wird in fünf Phasen unterteilt. Prinzipiell wird nach Massgaben der Beschwerden belastet. Bei einer isolierten VKB-Ruptur ohne zusätzliche Verletzungen, wie eine Meniskusläsion oder Knorpelschäden, sehen die Phasen wie folgt aus:

Phase 1, ab 1. Tag

Die Schwerpunkte der ersten Phase, präoperativ bis zum 4. Tag, sind Schwellungsabbau, Schmerzlinderung und das Erlernen der selbstständigen Mobilisation (*Fotos 1 + 2*). Generell sollte in dieser Phase die Aktivität auf ein Minimum reduziert werden, um ein Verkleben der Kreuzbandstümpfe zu gewährleisten. Daher wird für diese Zeit eine fixe Orthese in Extension empfohlen.

Phase 2, ab 5. Tag

In der zweiten Phase steht die Beweglichkeit im Vordergrund, die aktive Physiotherapie beginnt (*Fotos 3–6*). Eine Extension von 0° (keine Hyperextension) sollte möglichst schnell erreicht werden, damit ein physiologisches Gangbild erzielt werden kann. Ausserdem wird mit Krafttraining zur neuronalen Bahnung der betroffenen Extremität angefangen. Die gesamte Muskulatur der gesunden Extremitäten sowie des Rumpfes sollten in das Training miteinbezogen werden.

muscles de la cuisse rééduqués (en particulier le muscle vaste interne) par une physiothérapie intensive dès la fin de la phase inflammatoire. Une nouvelle évaluation a lieu après environ 6 à 8 semaines. Une instabilité persistante («giving way») constitue une indication claire quant à la nécessité d'opérer. Une reconstruction est également recommandée aux patients qui pratiquent un sport de haut niveau, en particulier lorsqu'il s'agit de sports de contact et de sports qui impliquent de forts impacts.

Quel que soit le type de traitement choisi, celui-ci est suivi d'une physiothérapie intensive. Elle a pour but de stabiliser à long terme la musculature de l'extrémité atteinte, au moins pour les fonctions du quotidien.

Schéma de traitement suite à une stabilisation intraligamentaire dynamique

Le schéma de rééducation suite à une DIS s'inspire du processus de cicatrisation du tissu ligamentaire [9]. Le ligament est à nouveau résistant aux contraintes environ six semaines après l'intervention. Le schéma est considéré comme une ligne directrice. Il se base essentiellement sur la façon dont la physiothérapie agit, en fonction du résultat et de l'état de l'articulation du genou. L'entraînement en chaîne musculaire ouverte est controversé. Il est déconseillé lors des trois premiers mois du traitement d'une DIS afin de ne pas mettre le système de ressort en péril.

Le traitement est divisé en cinq phases. L'intensité est en principe guidée par les plaintes du patient. En cas de



Phase 3: Muskelaufbau unter Vollbelastung und sensomotorische Kontrolle (Foto 7–9). | Phase 3: Musculation à pleine charge et contrôle sensori-moteur (photo 7–9).

Phase 3, ab 3. Woche

Die dritte Phase beginnt nach dem Abklingen der Entzündungszeichen im Kniegelenk (Fotos 7–9). Die Schwerpunkte beziehen sich auf den Muskelaufbau unter Vollbelastung sowie in der sensomotorischen Kontrolle der verletzten Extremität.

Phase 4, ab 6. Woche

In der vierten Phase sollte eine uneingeschränkte Bewegungskontrolle und eine seitengleiche Kraft erreicht werden (Fotos 10+11). In dieser Phase löst sich meistens das Feder-system und das eigene Kreuzband übernimmt wieder seine Funktion.

Phase 5, ab 10. Woche

In der abschliessenden fünften Phase steht das sportartspezifische Training im Vordergrund (Fotos 12–14). Der Schwerpunkt wird demnach auf das Sprung- und Lauf-ABC gesetzt, um eine optimale Stabilisierung bei Richtungswechseln und schnellen Bewegungen zu gewährleisten.

Bei ambitionierten Sportlern sind drei Therapiesitzungen pro Woche nicht ausreichend, je nach Sportart ist ein Trainingsaufwand von mehreren Stunden täglich notwendig.

Rückkehr zum Sport

Den Zeitpunkt der Rückkehr zum Sport sollte der Physiotherapeut mit validen Testverfahren überprüfen [10]. An unserem Institut setzen wir dazu eine Batterie von vier verschie-

rupture isolée du LCA, sans lésion supplémentaire, du ménisque ou du cartilage par exemple, les phases sont les suivantes:

Phase 1, à partir du 1^{er} jour


Les axes principaux de la première phase, avant l'opération et jusqu'au 4^e jour, sont la réduction du gonflement, le soulagement de la douleur et l'apprentissage de la mobilisation indépendante (photos 1+2). En général, durant cette phase, l'activité devrait être réduite au strict minimum afin d'assurer l'adhérence des souches du ligament croisé. Par conséquent, il est recommandé de porter une attelle fixe en extension durant cette période.

Phase 2, à partir du 5^e jour

Dans la deuxième phase, la mobilité est au premier plan, la physiothérapie active commence (photos 3 à 6). Une extension de 0° (aucune hyper-extension) devrait être atteinte le plus rapidement possible, de sorte qu'un modèle de marche physiologique puisse être atteint. Par ailleurs, la musculation du membre affecté débute en vue d'une activation neuronale. L'ensemble des muscles des membres sains ainsi que du tronc devrait être inclus dans le programme de musculation.

Phase 3, à partir de la 3^e semaine

La troisième phase commence après la disparition des signes d'inflammation dans l'articulation du genou (photos 7 à 9). Les axes principaux concernent la construction musculaire à pleine charge ainsi que le contrôle sensori-moteur du membre lésé.



Phase 4: Uneingeschränkte Bewegungskontrolle und seitengeleiche Kraft (Foto 10–12). | Phase 4: Un contrôle de mouvement sans restriction et une force égale des deux côtés (photo 10–12).

denen «Hop-Tests» (Sprungformen) sowie Maximalkrafttests (3 Wdh. Fmax) und den «Lysholm Score» (modifizierter Score nach Lysholm und Gillquist)² zur subjektiven Bewertung ein. Die Leistung der Kniefunktion wird als «limb symmetry index» beurteilt und mittels einbeinigem Krafttest (3 RM, Beinpresse) und Hop-Test erhoben.

$$\text{Limb Symmetry Index: } \frac{\text{gesundes Bein}}{\text{operiertes Bein}} \times 100$$

Als standardisiertes «Back-to-sports»-Kriterium gilt eine normale Symmetrie bei einem Index ≥ 85 Prozent [11].

Als Empfehlung zur Wiederaufnahme der sportlichen Aktivität gilt: Fahrrad fahren ab der 6. Woche, Joggen ab der 10. Woche, Ski fahren sowie jegliche Stop-and-go- und Kontakt-Sportarten nach zirka 5 Monaten, nach erfolgreichem Resultat in der Testbatterie. |

Phase 4, à partir de la 6^e semaine

Au cours de la quatrième phase, le patient devrait avoir atteint un contrôle du mouvement sans restriction et une force égale à celle qu'il peut exercer de l'autre côté (*photos 10+11*). D'ordinaire, au cours de cette phase, le système de ressort est libéré et le ligament croisé reprend sa fonction.

Phase 5, à partir de la 10^e semaine

Pour finir, un entraînement spécifique à la discipline sportive est primordial lors de la cinquième phase (*photos 12 à 14*). L'accent est donc mis sur l'ABC en matière de saut et de course afin de s'assurer d'une stabilisation optimale en cas de changements de direction et de mouvements rapides.

Pour les athlètes ambitieux, trois séances de rééducation par semaine ne suffisent pas, un effort d'entraînement de plusieurs heures par jour peut s'avérer nécessaire en fonction du sport pratiqué.

Reprise du sport

Le physiothérapeute doit vérifier le moment de la reprise du sport en effectuant des tests validés [10]. Au sein de notre institution, nous utilisons une batterie de quatre «Hop-Tests» (des formes de saut) différents ainsi que des tests de force maximale (3 rep. Fmax) et le «Lysholm Score» (score modifié selon Lysholm et Gillquist)² afin d'obtenir une évaluation subjective. La performance de la fonction du genou est appré-

² www.fomt.info/Frageboegen/Lysholm-Score.pdf

² www.fomt.info/Frageboegen/Lysholm-Score.pdf



Phase 5: Sportartspezifisches Training (Foto 13–14). | Phase 5: L'entraînement spécifique à la discipline sportive (photo 13–14).

Literatur | Bibliographie

1. Stärke C et al. Meniscal repair. Arthroscopy, Vol. 25, Issue 9, p1033–1044. Published online: February 27, 2009.
2. Biau DJ et al. Bone-patellar tendon-bone autografts versus hamstring autografts for reconstruction of anterior cruciate ligament: meta-analysis. BMJ 2006 Apr 29; 332(7548): 995–1001.
3. Egli S et al. Dynamic intraligamentary stabilization: novel technique for preserving the ruptured ACL. Knee Surg Sports Traumatol Arthrosc. 2014: 1–7.
4. Kösters C, Herbolt M, Schliemann B, Raschke MJ, Lenschow S: Dynamic intraligamentary stabilization of the anterior cruciate ligament: Operative technique and short-term clinical results. Unfallchirurg. 2015 Apr;118(4):364–71. doi: 10.1007/s00113-015-2745-1.
5. Henle PH et al. Dynamic Intraligamentary Stabilization (DIS) for treatment of acute anterior cruciate ligament ruptures: case series experience of the first three years. BMC Musculoskeletal Disorders 2015, 16:27 doi:10.1186/s12891-015-0484-7.
6. Noyes FR, Butler DL, Groot ES, Zernicke RF, Hefzy MS. Biomechanical analysis of human ligament grafts used in knee-ligament repairs and reconstructions. J Bone Joint Surg Am. 1984 Mar; 66(3): 344–52.
7. Laube W (2009). Sensomotorisches System – Physiologisches Detailwissen für Physiotherapeuten. Stuttgart: Georg Thieme Verlag.
8. Niemeyer P, Koestler W, Kaehny C et al. Two-year results of open-wedge high tibial osteotomy with fixation by medial plate fixator for medial compartment arthritis with varus malalignment of the knee. Arthroscopy 2008 Jul; 24(7): 796–804.
9. Van den Berg F u. a. (2010). Angewandte Physiologie. Band 1. Georg Thieme Verlag KG: 201–207.
10. Barber-Westin SD, Noyes FR. Objective criteria for return to athletics after anterior cruciate ligament reconstruction and subsequent reinjury rates: a systematic review. Phys Sportsmed, 2011. 39(3): p. 100–10.
11. Noyes FR, Barber SD and Mangine RE. Abnormal lower limb symmetry determined by function hop tests after anterior cruciate ligament rupture. Am J Sports Med, 1991. 19(5): p. 513–8.

ciée sous forme de «limb symmetry index» et mesurée au moyen d'un test de force unijambier (3 RM, presse à jambes) et d'un Hop Test.

$$\text{Limb Symmetry Index: } \frac{\text{jambe saine}}{\text{jambe opérée}} \times 100$$

On considère que le niveau de reprise du sport est atteint lorsque la symétrie atteint un taux de $\geq 85\%$ [11].

Les sports recommandés lors de la reprise de l'activité sont le vélo à partir de la 6^e semaine, la course à pied à partir de la 10^e semaine, le ski ainsi que des activités intenses et répétées et tous les sports de contact après environ cinq mois, une fois qu'un résultat positif a été obtenu à la batterie de tests. |



Thorsten Müller, PT, ist seit 2007 Leiter des Fachteams Orthopädie am Institut für Physiotherapie, Inselspital Bern. Er hat sich seit 20 Jahren auf die Rehabilitation des Kniegelenks spezialisiert. 2012 nahm Müller den Masterstudiengang «MSc of Sportsphysiotherapy» an der Universität Salzburg auf.

Thorsten Müller, PT, dirige depuis 2007 l'équipe d'orthopédie de l'institut de physiothérapie, l'Hôpital universitaire de Berne. Il est spécialisé depuis 20 ans dans la réadaptation des lésions de l'articulation du genou. En 2012, il a commencé un cursus de Master en physiothérapie du sport à l'Université de Salzburg.