Zeitschrift: Physiotherapie = Fisioterapia

Herausgeber: Schweizerischer Physiotherapeuten-Verband

Band: 32 (1996)

Heft: 5

Artikel: Die konservative physiotherapeutische Behandlung der Plexus-brachialis-Parese : eine retrospektive Studie

Autor: Preisler, B. / Diem, C.

DOI: https://doi.org/10.5169/seals-929099

Nutzungsbedingungen

Die ETH-Bibliothek ist die Anbieterin der digitalisierten Zeitschriften auf E-Periodica. Sie besitzt keine Urheberrechte an den Zeitschriften und ist nicht verantwortlich für deren Inhalte. Die Rechte liegen in der Regel bei den Herausgebern beziehungsweise den externen Rechteinhabern. Das Veröffentlichen von Bildern in Print- und Online-Publikationen sowie auf Social Media-Kanälen oder Webseiten ist nur mit vorheriger Genehmigung der Rechteinhaber erlaubt. Mehr erfahren

Conditions d'utilisation

L'ETH Library est le fournisseur des revues numérisées. Elle ne détient aucun droit d'auteur sur les revues et n'est pas responsable de leur contenu. En règle générale, les droits sont détenus par les éditeurs ou les détenteurs de droits externes. La reproduction d'images dans des publications imprimées ou en ligne ainsi que sur des canaux de médias sociaux ou des sites web n'est autorisée qu'avec l'accord préalable des détenteurs des droits. En savoir plus

Terms of use

The ETH Library is the provider of the digitised journals. It does not own any copyrights to the journals and is not responsible for their content. The rights usually lie with the publishers or the external rights holders. Publishing images in print and online publications, as well as on social media channels or websites, is only permitted with the prior consent of the rights holders. Find out more

Download PDF: 10.12.2025

ETH-Bibliothek Zürich, E-Periodica, https://www.e-periodica.ch

PRAXIS

Die konservative physiotherapeutische Behandlung der Plexus-brachialis-Parese

Eine retrospektive Studie

B. Preisler, C. Diem, Zentrum der Kinderheilkunde, Universitätsklinik Frankfurt am Main
Anschrift: Benedikt Preisler, Krankengymnastik, Projekt Spina bifida/Querschnittlähmung, Universitätskinderklinik, Theodor-Stern-Kai 7, D-60596 Frankfurt am Main

In einer retrospektiven Studie mit 18 ehemaligen Patienten mit einer geburtstraumatischen Plexus-brachialis-Parese im Zentrum der Kinderheilkunde der Universitätsklinik Frankfurt untersuchten wir die Auswirkung von intensiver Physiotherapie auf den Funktionszustand des betroffenen Armes gegenüber einer nicht therapierten Kontrollgruppe. Ein signifikanter Unterschied zwischen der Therapie- und der Kontrollgruppe konnte nicht gefunden werden. Insbesondere konnten die erwarteten Erfolge intensiver Vojta-Therapie nicht demonstriert werden. Physiotherapie scheint den Heilungsprozess der Plexusparese zwar zu unterstützen, nicht aber grundlegend zu beeinflussen. Als Konsequenz der Studie empfehlen wir ein «therapeutisches Minimalprogramm».

Die Ergebnisse dieser Untersuchung verstehen wir nicht als Argumentation für einen therapeutischen Nihilismus. Es scheint uns unbestreitbar, dass physiotherapeutische Übungen einen wesentlichen fördernden Einfluss auf die statomotorische Entwicklung des Kindes und den Umgang mit seiner Schädigung ausüben können. Wir favorisieren deshalb ein physiotherapeutisches Vorgehen, das mit einem Minimum an familiärer therapeutischer Belastung einhergeht. Dadurch sollen die Entwicklung des Kindes begleitet und Folgeschäden minimiert werden.

1. AKUTPHASE: PHYSIOTHERAPEUTISCHES VORGEHEN

◆ Die Lagerung des Kindes zur Entlastung des geschädigten Nervengeflechtes soll wie folgt erfolgen: Der Kopf und der Rumpf des Kindes werden leicht erhöht, so dass der betroffene unten liegende Arm ohne Belastung in einer Aussparung liegen kann (Abb.1 und 2). Diese Lagerung gewährleistet eine Verbesserung der Durchblutung, da die Gefässe im Bereich der Schulter nicht abgeknickt werden.
In Rückenlage oder auf der nichtbetroffenen Seite wird der Arm am Körper angewinkelt (4). *Die Bauchlage bieten wir den Kindern nicht an, da die Kinder den Kopf in dieser Lage zur nichtbetroffenen Seite wenden. Dies hat zur Folge, dass der Abstand zwischen Schulter und Hinterhaupt grösser wird sowie aufgrund des fehlenden ventralen Muskelzuges die Schulter nach ventral «wegbricht». Diese Dehnung gilt es zu vermeiden.*

◆ Das passive Durchbewegen des betroffenen Armes sollte im Schultergelenk nur maximal bis zur Horizontalen, in allen anderen Gelenken endgradig ausgeführt werden. Wir erhoffen uns, durch dieses passive Durchbewegen die Gelenke freizuhalten und die Durchblutung des Armes zu fördern.

2. ELTERNANLEITUNG

◆ Die Eltern werden im Handling ihres Kindes angeleitet. Jegliche Dehnung des Plexus brachialis soll bei der Verrichtung des täglichen Umganges mit dem Kind vermieden werden.

Abb. 1: Seitenlage eines drei Tage alten Kindes mit kompletter Plexusparese rechts.

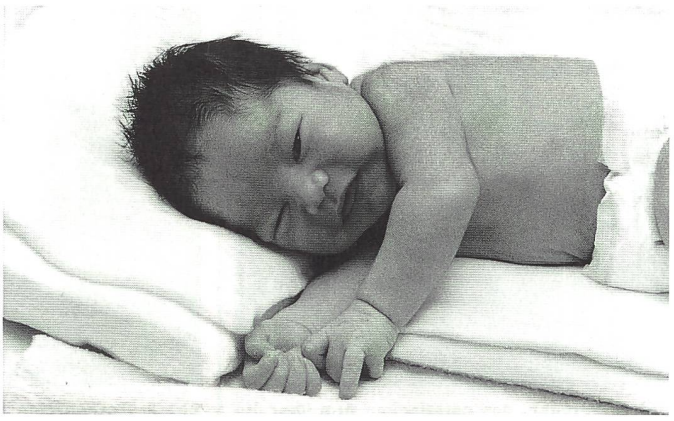

Abb. 2: Die Seitenlage erlaubt dem Kind, die Hände zusammenzuführen und sensorische Eindrücke zu erfahren, die in Rückenlage nicht möglich sind.

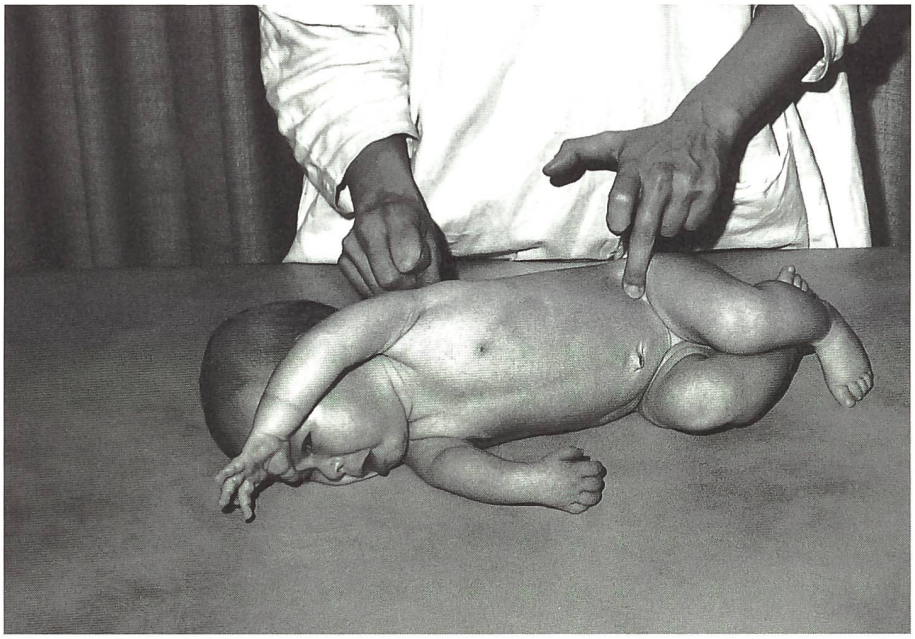

Abb. 3: Zweite Phase: Drehen aus der Vojta-Therapie (Anmerkungen siehe Text).

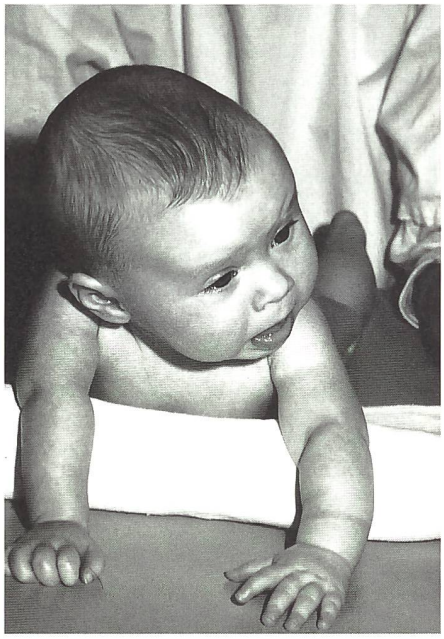

Abb. 4: Stützfunktion für den rechten Arm unter Abnahme der Schwere.

Wir empfehlen den Eltern, dem Kind lose, im Bereich des M. trapezius nicht einengende Kleidung zu geben. Die Eltern werden in das An- und Ausziehen, das Wickeln und Waschen ihres Kindes unterwiesen. Hierbei wird jeglicher Zug am betroffenen Arm und eine Lateralflexion des Kopfes zur nichtparetischen Seite vermieden. In den ersten Tagen raten wir vom Baden ab. – Es ist zu diesem Zeitpunkt von den verunsicherten Eltern nicht zu erwarten, gleichzeitig den paretischen Arm zu sichern, das Kind zu halten und zu waschen.

3. PHYSIOTHERAPIE IN DER POSTAKUTEN PHASE

◆ Die Aktivierung des betroffenen Armes erfolgt durch Techniken aus dem Bobath-Konzept. Hier bevorzugen wir vor allem Ausgangsstellungen, in denen der betroffene Arm wahlweise als Stütz- oder als Greifarm eingesetzt werden kann.

In der Seitlage kann z.B. durch einen Zug am Becken und dem Einstellen des Kopfes im Raum der untenliegende betroffene Arm durch Kontraktion der Schultermuskulatur zur Anspannung und später zum Stützen angeregt werden. Die Bauchlage bietet sich im weiteren Verlauf zur Förderung des Unterarmstützens an. Die Körperschwere kann z.B. durch eine Behandlung auf der Rolle oder dem Pezziball abgenommen werden (Abb. 4).

Liegt das Kind auf der nichtbetroffenen Seite, dann ist der untere Arm gut fixiert. In dieser Ausgangsstellung kann der Einsatz des betroffenen Armes aktiv gefördert werden. Ist noch keine eigenständige Bewegung des Armes möglich, kann der Arm zu einem Ziel (z.B. Spielzeug)



Abb. 5: Versuch, den paretischen Arm über die Horizontale zu heben. Dies erfolgt nicht selten mit Schwung und kompensatorischer Lordose.

Abb. 6: Ausgeprägte kompensatorische Lordose bei Plexusparese links.

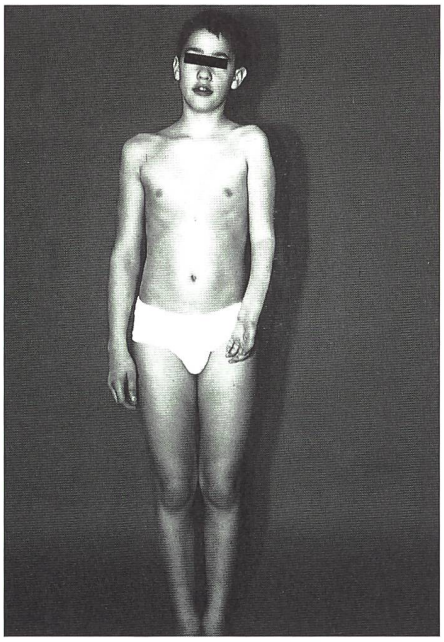

Abb. 7: Ausgeprägte Armlängendifferenz bei einem 13jährigen Patienten mit kompletter Plexusparese links.

geführt werden, um dem Kind so ein Erfolgserlebnis zu verschaffen.

Am Ende des zweiten Quartals nutzen wir die positive Sprungbereitschaft oder das seitliche Abstützen beim passiv aufgesetzten Kind sowie Stell- und Gleichgewichtsreaktionen, um den paretischen Arm mit Hilfe dieser automatischen Reaktionen in das Bewegungsverhalten einzubeziehen.

Auch im Wasser, sei es als Babyschwimmen oder in der Therapie, hat das Kind die Möglichkeit, auch bei nur sehr geringer Funktion des Armes Bewegungserfahrungen zu machen, da dort die Eigenschwere des Armes durch die Auftriebskraft abgenommen ist.

◆ Taktile Reize zur Stimulation der Trophik und der Wahrnehmung des betroffenen Armes können unterstützend in die Behandlung einbezogen werden, z. B. durch Bürsten oder Frottieren.

◆ Die Entwicklung von Kontrakturen in der Schulter zeichnet sich etwa um den sechsten Lebensmonat ab. Hier beginnen wir mit Techniken aus der manuellen Therapie, um der Schrumpfung der Schultergelenkskapsel entgegenzuwirken. Die in den ersten drei Monaten nicht endgradig durchgeführten Bewegungen werden vervollständigt.

Aus unseren Erfahrungen stellt sich allerdings die Frage, ob eine begrenzte Kontraktur in der Schulter bei kompletter oberer Plexus-brachialis-Lähmung hilfreich sein kann. Durch eine Schulter, die in ihrem Bewegungsausmass begrenzt ist, kann aber diese von der Schulterblattmuskulatur besser geführt und kompensiert werden als bei völlig freiem Gelenkstatus (Abb. 5 und 6). Die Klärung dieser These bedarf einer weiteren Untersuchung.

Zu fürchten ist eine Kontraktur und Verkürzungen des Musculus subscapularis. Beim Versuch der Abduktion oder gar Elevation springt die Scapula nach vorne, steht ab und bleibt beim weiteren Hebeversuch fixiert. Beim Absinken wird die Ausgangsstellung wieder erreicht (Abb. 8).

◆ Die langfristigen somatischen Folgen liegen auf der Hand. Die bei den Kindern festgestellten Seitendifferenzen der Schulterachse bedingen eine skoliotische Haltung (Abb. 7). Es müssen therapeutische Überlegungen angestellt werden, den daraus resultierenden sekundären Schäden vorzubeugen. Hier bietet sich eine kindgerechte Turngruppe an, als Mutter-Kind-Turnen oder auch eine Haltungsschulung unter physiotherapeutischer Anleitung.

◆ Eine Empfehlung, welche Sportart betrieben werden soll (eine sehr häufige Frage der Eltern), ist vielschichtig und letztlich von den Interessen der Familie abhängig. Für den Therapeuten gilt es, auf diese Frage sehr genau einzugehen, denn ein therapeutisch gut gemeinter Vorschlag kann eine hohe Frustration für das Kind mit sich bringen. Schwimmen ist mit Sicherheit eine Sportart, die zu empfehlen ist, ebenso alle Sportarten, die auf die Wirbelsäule symmetrisch einwirken.

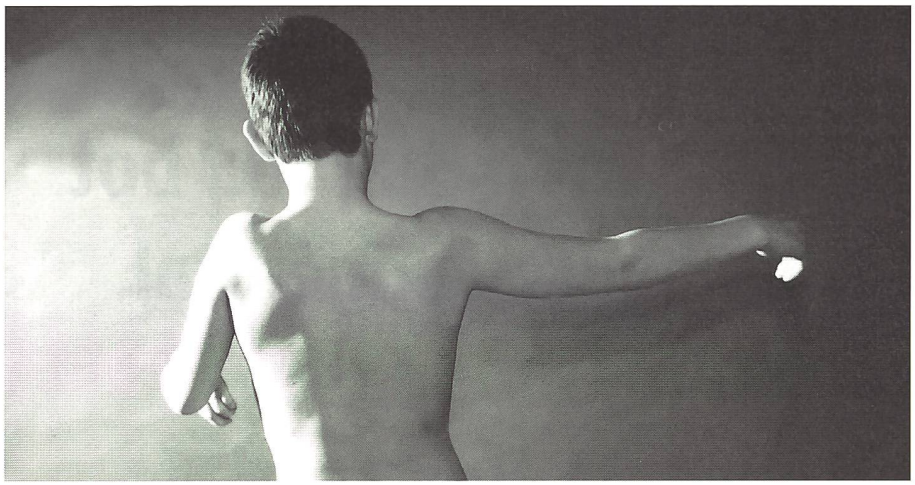

Abb. 8: Gleicher Patient wie in Abb. 7, Scapula alata - Vorschnappen der Schulter beim Abduzieren.

4. PHYSIOTHERAPIE NACH VOJTA

Die Behandlung nach der Vojta-Methode (Abb. 3) können wir aufgrund der therapeutischen Belastung und der ungünstigen psychosozialen Nebenwirkungen auf das Kind und die Familie nicht empfehlen, besonders unter dem Gesichtspunkt, dass sich die Vojta-Therapie im Vergleich mit weniger invasiven Behandlungstechniken als nicht überlegen gezeigt hat (3).

5. ELEKTROTHERAPIE

Der Einfluss der Elektrotherapie bei peripheren Paresen wird allgemein kritisch beurteilt (1/2). Das Auftreten von Muskelatrophien ist mit herkömmlichen Reizstrombehandlungen nicht zu vermeiden. Eine isolierte Reizung der Schultermuskulatur ist aufgrund der anatomischen Verhältnisse sehr schwierig, die in den ersten Monaten gestörte Sensibilität kann zusätzlich zur Schädigung der Haut führen.

6. SENSIBILITÄTSSTÖRUNGEN

Klinisch wahrnehmbare Sensibilitätsstörungen sind in der Regel nur bei ausgeprägter Plexusparese im Bereich des Unterarmes oder bei Wurzelausriss anzutreffen.

7. «HURRA-POSITION»

Zur Vermeidung einer Innenrotationskontraktur wurde früher der betroffene Arm in 90 Grad Abduktion, Aussenrotation, Ellenbogenflexion und Supination gelagert oder auch eingegipst. Dieses Vorgehen ist unseres Erachtens heute nicht mehr vertretbar, da besonders in der Frühphase durch die mechanische Belastung des Nervengeflechtes des Plexus-brachialis die Regeneration ungünstig beeinflusst wird.

ZUSAMMENFASSUNG

Trotz Fortschritten in der Physiotherapie muss die Prognose für die Regeneration und den Funktionsgewinn des betroffenen Armes zurückhaltend beurteilt werden. Fast alle unsere nachuntersuchten Kinder hatten bleibende funktionelle Störungen bis zur Gebrauchsunfähigkeit des betroffenen Armes bei totaler Plexusparese. Dieses Defizit wird durch eine grosse Geschicklichkeit des nichtparetischen Armes kompensiert. Die Kinder und Jugendlichen fühlen sich trotz objektiver Behinderung in ihren Alltagsaktivitäten nicht eingeschränkt.

Bibliographie

1) MUMMENTHALER, M.: Schliak, H.: Läsion peripherer Nerven, Thime Verlag Stuttgart 6/1993, S. 94ff.
2) BLUMCKE, S.; KNOCHE, H.: Einfluss elektrischer Reizung auf die Regeneration peripherer Nerven, Deutsche Zeitschrift für Nervenheilkunde, Band 183, 1962, S. 383–397.
3) DIEM, C.; PREISLER, B.; JACOBI, G.: Krankengymnastische Therapie bei geburtstraumatischer Plexus-brachialis-Parese, Krankengymnastik 46 Jg. (2/1994), S. 177–197.
4) JANI, L.; HOCHSTETTER, A. VON.: Die geburtstraumatische Plexusparese beim Kind. Physiotherapeut 1981, S. 69-71. Sonderdruck Nationaler Kongress 1980.