

Zeitschrift: Physiotherapie = Fisioterapia
Herausgeber: Schweizerischer Physiotherapeuten-Verband
Band: 30 (1994)
Heft: 6

Artikel: Kinésithérapie et atelectasie pulmonaire
Autor: Delplanque, D.
DOI: <https://doi.org/10.5169/seals-929334>

Nutzungsbedingungen

Die ETH-Bibliothek ist die Anbieterin der digitalisierten Zeitschriften auf E-Periodica. Sie besitzt keine Urheberrechte an den Zeitschriften und ist nicht verantwortlich für deren Inhalte. Die Rechte liegen in der Regel bei den Herausgebern beziehungsweise den externen Rechteinhabern. Das Veröffentlichen von Bildern in Print- und Online-Publikationen sowie auf Social Media-Kanälen oder Webseiten ist nur mit vorheriger Genehmigung der Rechteinhaber erlaubt. [Mehr erfahren](#)

Conditions d'utilisation

L'ETH Library est le fournisseur des revues numérisées. Elle ne détient aucun droit d'auteur sur les revues et n'est pas responsable de leur contenu. En règle générale, les droits sont détenus par les éditeurs ou les détenteurs de droits externes. La reproduction d'images dans des publications imprimées ou en ligne ainsi que sur des canaux de médias sociaux ou des sites web n'est autorisée qu'avec l'accord préalable des détenteurs des droits. [En savoir plus](#)

Terms of use

The ETH Library is the provider of the digitised journals. It does not own any copyrights to the journals and is not responsible for their content. The rights usually lie with the publishers or the external rights holders. Publishing images in print and online publications, as well as on social media channels or websites, is only permitted with the prior consent of the rights holders. [Find out more](#)

Download PDF: 03.01.2026

ETH-Bibliothek Zürich, E-Periodica, <https://www.e-periodica.ch>

Kinésithérapie et atélectasie pulmonaire

L'atélectasie pulmonaire peut survenir chez un patient en ventilation mécanique, mais elle est fréquente après une chirurgie abdominale. Les causes de l'atélectasie pulmonaire sont multifactorielles et doivent être parfaitement connues du kinésithérapeute. Les efforts doivent surtout porter sur la prévention de cette complication, ce qui nécessite une vigilance quotidienne. Le traitement de l'atélectasie pulmonaire impose une stratégie rigoureuse et un contrôle radiologique systématique.

Introduction

L'atélectasie pulmonaire, secondaire à la rupture de l'équilibre entre deux forces opposées qui maintiennent les alvéoles ouverts (expansion thoracique et rétraction parenchymateuse), est un accident grave qui expose à une hypoxémie sévère et à des séquelles pulmonaires.

Le retentissement gazométrique résulte d'une vasoconstriction artérielle pulmonaire réflexe insuffisante dans la zone atelectasiée. Néanmoins l'hypoxémie peut être parfois modérée, par exclusion circulatoire réflexe du poumon atteint: un poumon non ventilé, mais totalement déperfusé, ne détermine finalement pas d'hypoxémie.

L'atélectasie pulmonaire sous ventilation mécanique

Sous ventilation mécanique, plusieurs facteurs contribuent à la survenue d'atélectasies:

- la moins bonne ventilation des zones déclives;
- l'absence de contraction du diaphragme;
- l'absence de toux et de soupir;
- l'encombrement bronchique, favorisé par la sédation;

- les perturbations de la clearance muco-ciliaire;
- l'altération du surfactant;
- l'utilisation de mélanges gazeux très enrichis en oxygène qui favorise les atelectasies par absorption.

En règle générale, les micro-atélectasies sont constantes, mais l'atélectasie n'est pas toujours parfaitement visible radiologiquement, surtout chez les BPCO (ventilation à haut volume pulmonaire et auto-PEP). La prévention repose sur:

- des toilettes bronchiques soigneuses;
- des changements fréquents de position;
- le réchauffement et l'humidification des gaz inhalés.

Certaines étiologies plus précises sont décrites: Une intubation sélective (fig. 1), préférentiellement de la bronche souche droite du fait de l'orientation bronchique, entraîne une atelectasie complète du poumon gauche non ventilé. Dans ce cas, il faut tirer la sonde jusqu'à obtention d'une ventilation symétrique à l'auscultation.

Une posture préférentielle, thérapeutique (soins d'escarres, ventilation, etc.) ou choisie spontanément par le malade, entraîne

un affaissement du poumon déclive peu ventilé. En dehors des contraintes thérapeutiques, il faut lutter contre les attitudes permanentes que le malade choisit et alterner les positions. L'application d'une pression expiratoire positive (PEP) peut aussi protéger le poumon déclive.

Des sécrétions bronchiques abondantes et épaisses avec déshydratation majorent la viscosité des sécrétions bronchiques avec un risque d'obstruction bronchique. Il convient donc d'assurer en permanence au patient un réchauffement et une humidification parfaite des gaz insufflés.

L'atélectasie pulmonaire post-opératoire

La survenue d'une atelectasie pulmonaire est fréquente en post-opératoire d'une chirurgie abdominale.

La physiopathologie de l'atélectasie débute en per-opératoire. Sous l'action de la pesanteur et du fait de l'anesthésie, l'affaissement de la cage thoracique et de l'abdomen entraîne une nette diminution de la capacité résiduelle fonctionnelle (CRF). Le diaphragme est alors refoulé en position haute (fig. 2). Lorsque la CRF tend à devenir inférieure au volume de fermeture (VF), les

bronches se ferment, créant ainsi de nombreuses micro-atélectasies (préférentiellement dans les parties basses du poumon). Les rapports ventilation/perfusion (VA/Q) sont alors fortement perturbés.

D'autres facteurs interviennent:

- Tout antécédent restrictif ou obstructif associé ou non à un encombrement bronchique majore le risque d'apparition d'une atelectasie post-opératoire.
- Le type d'intervention et d'incision entraîne une chute spirométrique de 30 % à plus de 50 % chez certains patients (fig. 3 et 4).
- L'anesthésie modifie l'activité ciliaire et altère la stabilité alvéolaire.
- La douleur modifie le calibre bronchique (bronchoconstriction), entraîne une respiration rapide et superficielle et inhibe la toux.

Au total, la formation d'atélectasie en post-opératoire est due:

- aux modifications importantes des rapports VA/Q régionaux;
- à une chute des valeurs spirométriques;
- à une CRF qui tend à devenir inférieure au VF dans certains territoires pulmonaires;
- à une augmentation de la sécrétion bronchique et de sa viscosité;
- à une altération de l'épuration bronchique;
- à une mauvaise stabilité alvéolaire post-opératoire.

Radiologiquement, elle se définit comme une opacité homogène, systématisée, rétractile, unilatérale sans bronchogramme aérien (fig. 5). Trois signes indirects, liés à la rétraction, lui sont associés: ascension de la coupole diaphragmatique, pincement costal, attraction de la trachée et du médiastin du côté de l'atélectasie, éventuellement un syndrome pleural en regard de l'atélectasie.

La prévention de l'atélectasie pulmonaire post-opératoire s'effectue à différents niveaux:

- En per-opératoire, l'application d'une PEP permet de maintenir la CRF à un niveau supérieur au VF.

Le réchauffement et l'humidification des gaz insufflés évitent la formation de bouchons muqueux. La pratique d'aspiration bronchique assure en permanence la liberté des voies aériennes.

- En salle de réveil, le simple fait d'asseoir un opéré permet d'abaisser les coupes diaphragmatiques et de réharmoniser les rapports VA/Q (sous contrôle hémodynamique).

L'oxygénothérapie permet de limiter la chute de la PaO_2 .

- En post-opératoire, la prévention de l'apparition d'une atélectasie nécessite l'utilisation de l'ensemble des techniques manuelles et/ou instrumentales permettant un drainage bronchique efficace et une mobilisation maximale du parenchyme pulmonaire.

L'accélération du flux expiratoire, technique de choix pour mobiliser les sécrétions bronchiques de la périphérie vers la trachée, a la particularité de s'adapter

- au patient (enfant ou adulte, conscient ou non);

- à la pathologie (obstructive ou non, tenant compte de la fatigabilité);
- à la topographie de l'encombrement.

Les pressions thoraciques permettent d'augmenter les volumes et les débits expiratoires.

La ventilation dirigée doit favoriser l'augmentation du volume courant, même à haut volume pulmonaire, afin de diminuer les risques d'atélectasies.

L'utilisation de la spirométrie incitative, système facilitateur basé sur le principe du «feedback», complète la ventilation dirigée.

La spirométrie incitative inspiratoire favorise l'expansion thoraco-pulmonaire à condition que soient déterminées correctement les consignes de travail: volume mobilisé, position volumétrique de départ, débit, apnée, résistance, nombre d'essais et fréquence des séances.

Le traitement de l'atélectasie pulmonaire

La présence d'une atélectasie pulmonaire, en ventilation spontanée après chirurgie abdominale ou sous ventilation mécanique, impose une stratégie rigoureuse. En effet, il existe des modifications mécaniques notables avec augmentation des résistances bronchiques et diminution de la compliance locale.

Les techniques préconisées sont:

- la ventilation en relaxation de pression: les variations de débit et de pression, engendrées par ce mode ventilatoire, permettent:
 - une désobstruction broncholaire et la mobilisation des sécrétions bronchiques;
 - la ventilation des territoires non sollicités du fait de la diminution des volumes mobilisés et de la douleur.

La mesure des volumes expirés est nécessaire afin d'adapter correctement pression et débit d'insufflation.

- La posture: elle permet de localiser les effets de la ventilation en relaxation de pression qui pourraient sinon bénéficier aux zones saines; à résistance moindre et à compliance plus élevée.

Il s'agit donc de choisir une position qui privilégie une localisation préférentielle de la ventilation dans une zone pulmonaire donnée.

- Les techniques manuelles: elles doivent obligatoirement accompagner la ventilation en relaxation de pression, notamment l'accélération du flux expiratoire qui est d'autant plus efficace que le volume d'air expiré est plus important.
- L'aspiration naso-trachéale: celle-ci doit rester une technique d'exception. Elle ne doit être pratiquée que lorsque le patient est dans l'incapacité de drainer son encombrement bronchique ou lorsque la kinésithérapie est plus dé létère qu'efficace par la fatigue respiratoire qu'elle entraîne. L'association de l'aspiration à la ventilation donne alors des résultats supérieurs à la simple fibro-aspiration, chez des malades en ventilation spontanée. Sous ventilation mécanique, la pratique de toilette bronchique est répétée.

Un contrôle radiologique doit être systématiquement réalisé afin de contrôler l'efficacité de nos gestes (fig. 6 et 7).

Conclusion

L'atélectasie pulmonaire est une complication grave, surtout en post-opératoire, chez des per-

PRAXIS

sonnes âgées ou insuffisantes respiratoires, chez qui peut se poser l'indication d'une intubation. Il est donc indispensable de bien comprendre le mécanisme d'installation de l'atélectasie pulmonaire afin de mettre en place un traitement efficace.

Littérature

Delplanque, D., Antonello M.: *Kinésithérapie et réanimation respiratoire*. Masson, Paris 1994.

Delplanque, D.: *Physiopathologie de l'atélectasie pulmonaire post-opératoire, incidence en kinésithérapie*. Ann. Kinésithérapie, 11, 155-158, 1984.

Delplanque, D.: *Rôle de la kinésithérapie respiratoire dans la prévention et le traitement de l'atélectasie pulmonaire post-opératoire. Résultats d'une enquête multicentrique*. Réan. Soins Intens. Med. Urg., 5, 1, 11-15, 1989.

Delplanque, D.; Dazza, F.E.; Blériot, J.P.; Carlet, J.; Dixault, G.; Lacaine, F.; Hay, J.M.: *Comparaison de retentissement respiratoire de deux types d'incisions, bi-sous-costales et médiane sus-ombilicale*. Dans: *Fonction diaphragmatique et travail respiratoire*. Expansion Scientifique Française, pp. 113-118, Paris 1987.

Delplanque, D.: *L'aspiration naso-trachéale*. Ann. Kinésithérapie, 12, 517-518, 1985.

O'Donohue, W.J.: *Prevention and treatment of post-operative atelectasis. Can it and will it be adequately studied?* Chest, 87, 12, 1985.

Salord, F.; Vedrenine, J.M.; Gaussorgues, Ph.; Zanettini, M.G.; Robert, D.: *Résultat de la réexpansion des atélectasies par insufflation fibroscopique chez des malades en ventilation mécanique*. Réan. Soins Intens. med. Urg., 1, 260 (abstract), 1985.

Kinésithérapie et atélectasie pulmonaire

PRAXIS

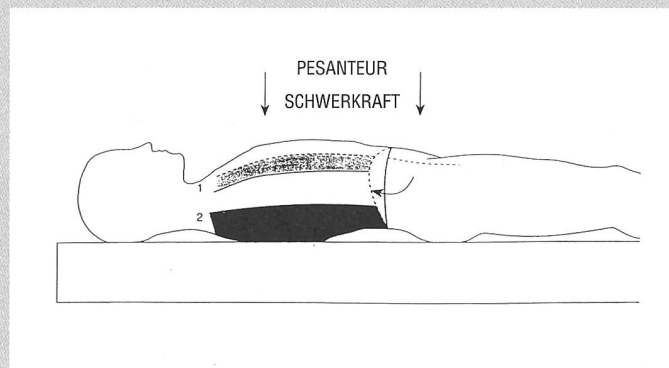
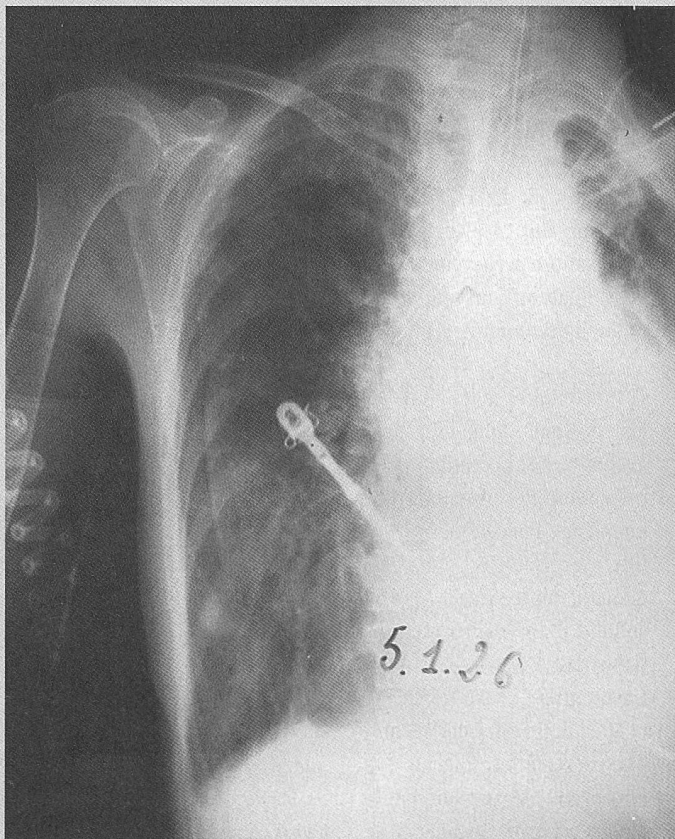


Fig. 2: Modification des rapports ventilation/perfusion en per-opératoire:

1: zone à haut rapport VA/Q

2: zone à bas rapport VA/Q

Fig. 1: Intubation sélective de la bronche souche droite avec atélectasie du poumon gauche.

Abb. 2: Perioperative Änderung der Verhältnisse Belüftung/Durchblutung:

1: Abschnitt mit hohem VA/Q-Verhältnis

2: Abschnitt mit niedrigem VA/Q-Verhältnis

Abb. 1: Selektive Intubation des rechten Bronchienstammes mit Atelektase des linken Lungenflügels.

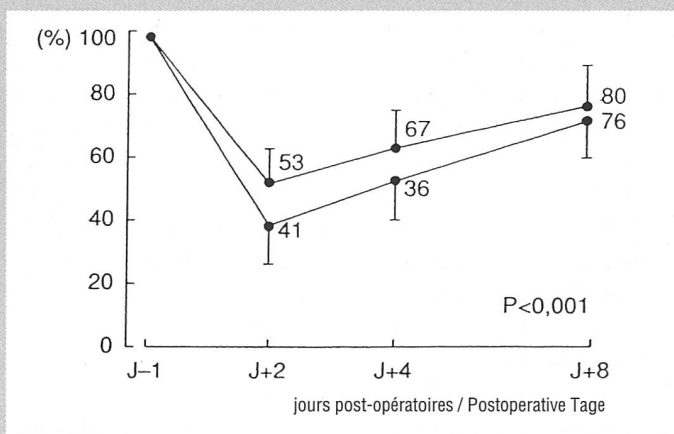


Fig. 3: Variation de la capacité vitale chez des malades ayant subi une chirurgie de l'étage sus-mésocolique (incision médiane ou bi-sous-costale).

Abb. 3: Veränderung der Vitalkapazität bei Patienten nach Operation des Bauchraums (mediane Laparotomie oder bilaterale, subkostale Inzision).

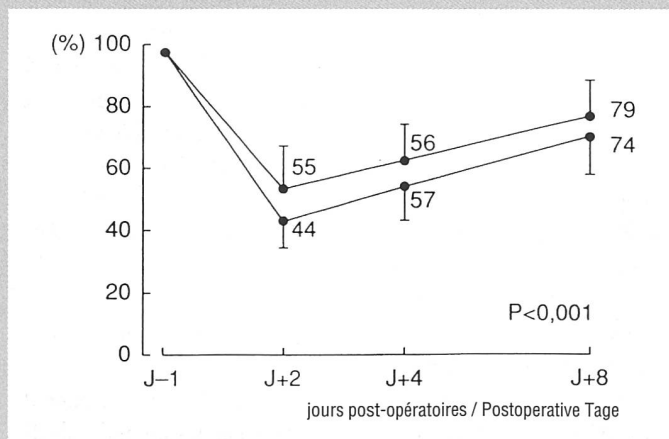


Fig. 4: Variation du VEMS chez des malades ayant subi une chirurgie de l'étage sus-mésocolique (incision médiane ou bi-sous-costale).

Abb. 4: Änderung der VEMS bei Patienten nach Operation des Bauchraums (mediane Laparotomie oder bilaterale, subkostale Inzision).

Kinesiotherapie und Lungenatelektasen

PRAXIS

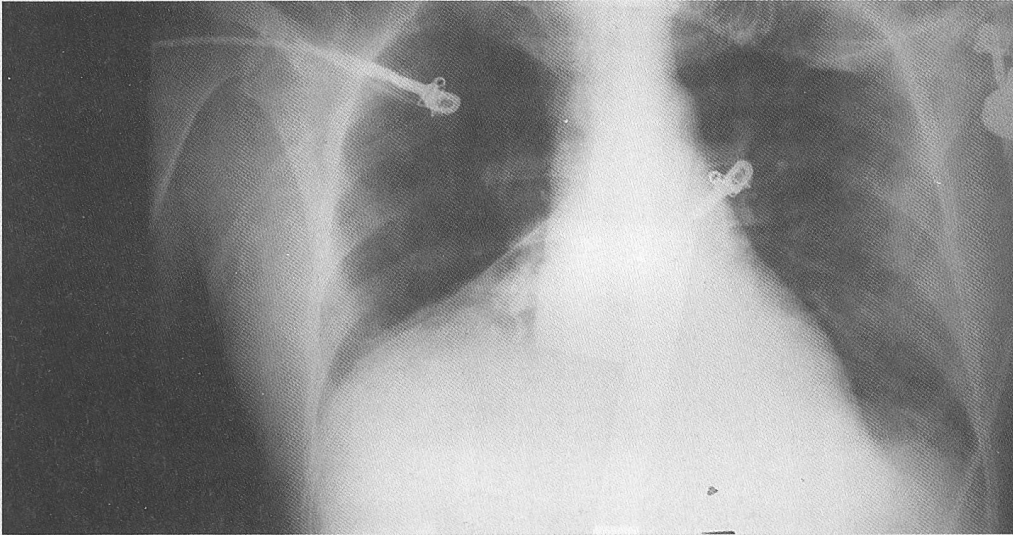


Fig. 5: Atélectasie pulmonaire du lobe inférieur droit, segment para-cardiaque.

Abb. 5: Lungenatelektase des Lobus inferior sinister, parakardiales Segment.

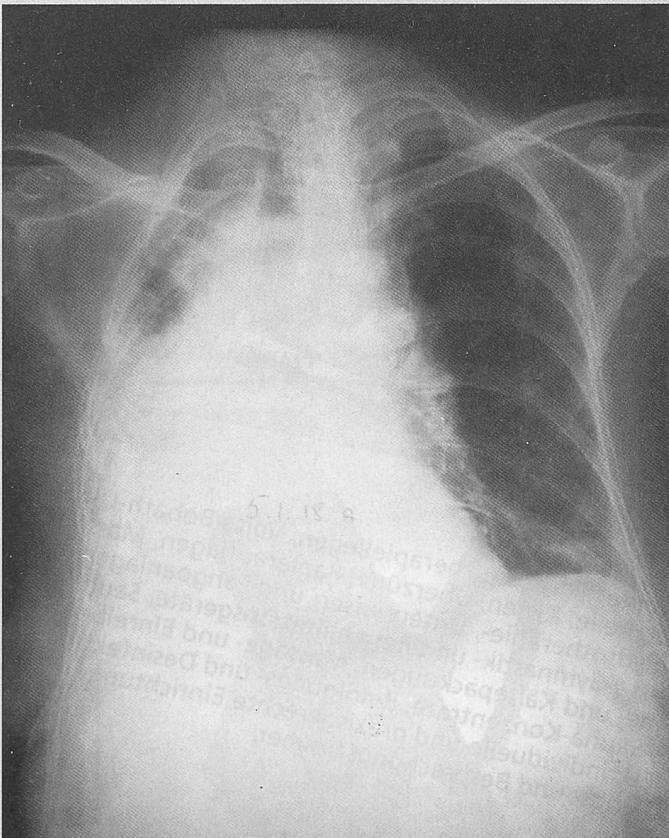


Fig. 6: Atélectasie du poumon droit à J+1 chez une femme de 78 ans ayant subi une hystérectomie.

Abb. 6: Atelektase der linken Lunge am ersten postoperativen Tag bei einer 78-jährigen Frau nach Hysterektomie.

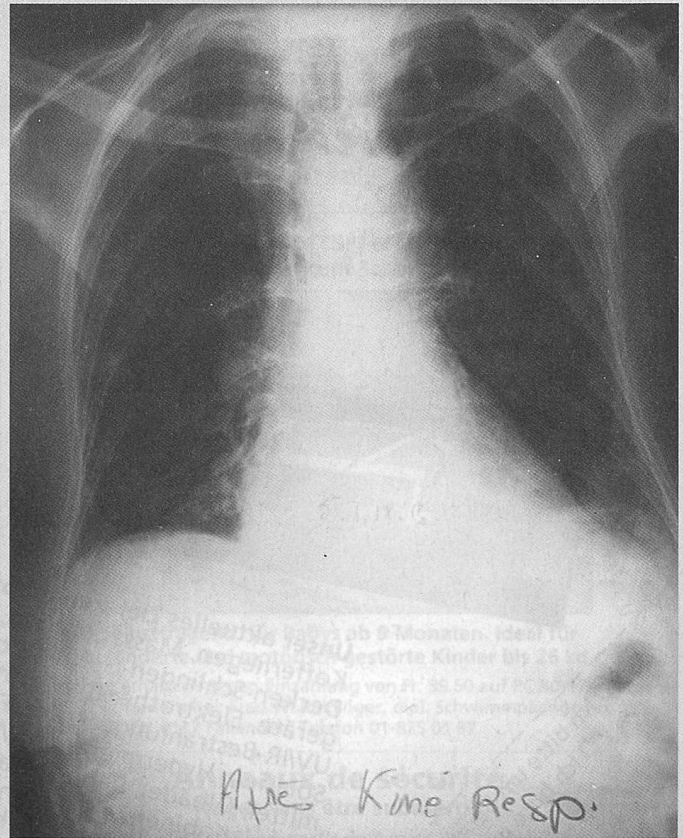



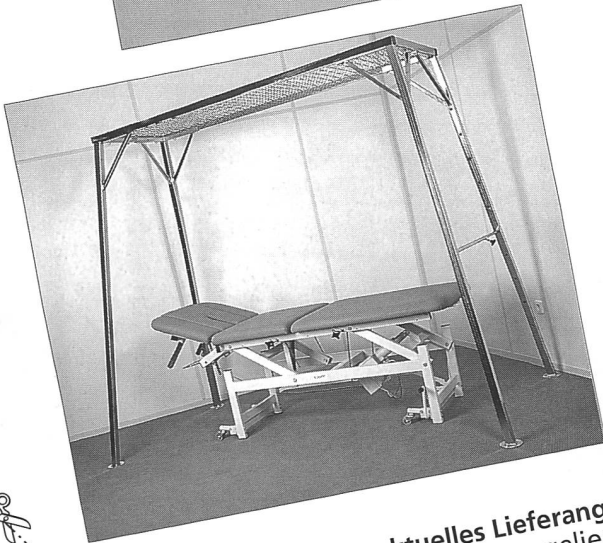
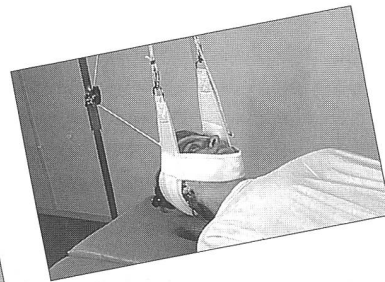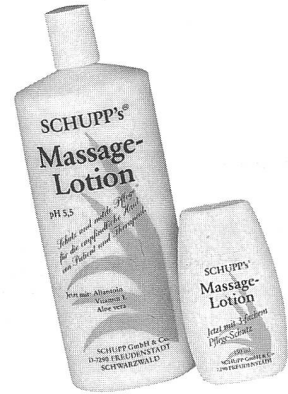
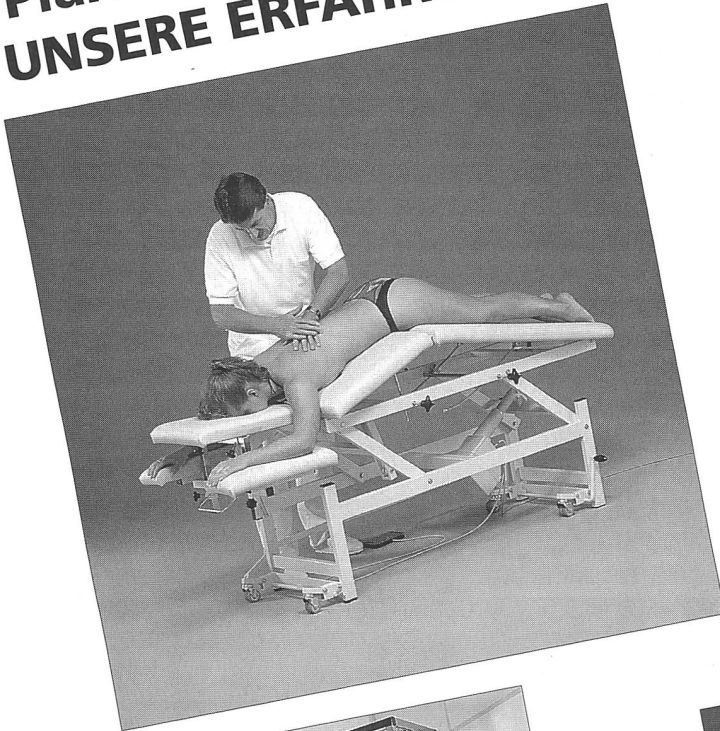Fig. 7: Radiographie réalisée chez cette même opérée après une séance de kinésithérapie de 35 minutes, comprenant: DLG, ventilation en relaxation de pression (P. max.: 25 cm H₂O), accélération manuelle du flux expiratoire et aspiration nasotrachéale.

Abb. 7: Röntgenbild bei der gleichen operierten Patientin nach einer Kinesiotherapiesitzung von 35 Minuten mit DLG, Beatmung bei Abnahme des Druckes (max. Druck: 25 cm H₂O), manueller Beschleunigung des Ausatemungsflusses und nasotrachealem Absaugen.

keller

Simon Keller AG

Planung - Qualität - Service ist NIE Zufall
UNSERE ERFAHRUNG = IHR VORTEIL



Unser aktuelles Lieferangebot:

Koffenliegen, Massageliegen, Gymnastikliegen, Therapieliegen, Vojta/Bobath-Liegen, Kofferauflagen, Massage-Decken-Schlingen-Geräte, Rollen, Keile, Kissen, Überzüge, Papieraufgaben, Massagegeräte, Elektrotherapiegeräte, Hydrotherapie-, Unterwasser- und Fangoanlagen, UV/IR-Bestrahlungsgeräte, Fitness-, Gymnastik- und Rehabilitationsgeräte, Saunas, Solarien, Hyperniefango, Wärme- und Kältepackungen, Massage- und Einreibemittel, Ölbäder, Bade-Extrakte, Sauna-Konzentrate, Reinigungs- und Desinfektionsmittel, Kabinenwäsche, und NEU: individuelle und praxisgerechte Einrichtungen für Empfang, Warteraum, Behandlungs- und Besprechungszimmer.

- ☐ Ich bitte um Beratung durch Aussendienst-Mitarbeiter.
- ☐ Ich bitte um Zustellung des Physio-Kataloges.

Meine Adresse und Telefonnummer:

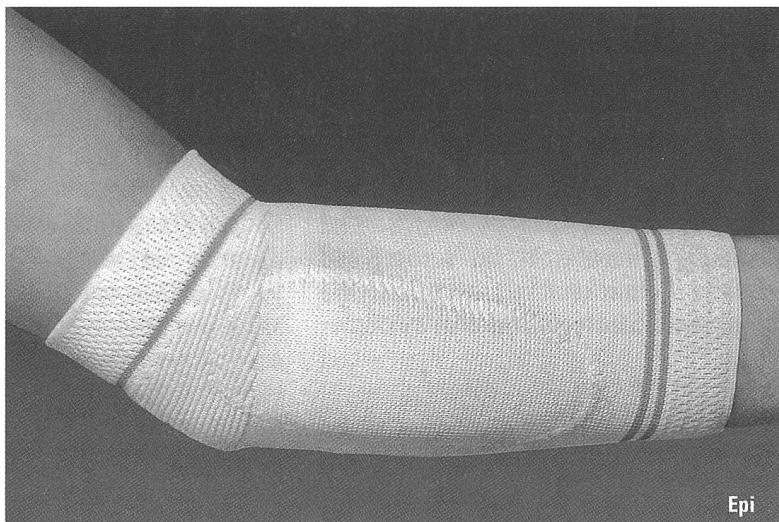
keller

Simon Keller AG

CH-3400 BURG DORF/SCHWEIZ
 Lyssachstrasse 83 (beim Bahnhof)
 Telefon 034 - 22 74 74 +75
 Telefax 034 - 23 19 93

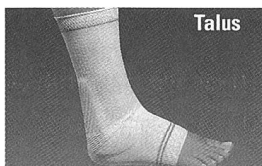
Die neue
Generation

Tricodur® Friktionsbandagen

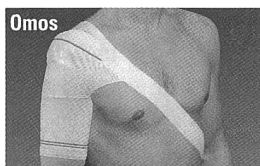

Epi

BDF ●●●●●
Beiersdorf



Talus




Omos

**Rasche
Schmerzlinderung**
durch Friktionskerne mit
Massage-Wirkung.

Sicherer Sitz
durch spezielles Wellen-
gestrick.


Indikationen:
Reizzustände und Überlastungs-
erscheinungen, Gelenkergüsse
und Schwellungen bei Arthrose
und Arthritis, nach Verletzungen
und Immobilisierungen.

Erhältlich bei:
Orthopädie- und
Sanitätsfachhändlern,
Apotheken, Drogerien.



MED-2000

Ein Laser für schwierige Fälle:




1. Analgesie
2. Regeneration
3. Immuno-Stimulation
4. Entzündungshemmung

Tel. 042-23 00 23 • Fax 042-217 207
LASOTRONIC AG • Industriestr. 31 • CH-6302 ZUG-SCHWEIZ

LASOTRONIC®

Sicherheits-Armringe Unsinkbar zum Schwimmen



Selbsttragend, für Babys ab 9 Monaten. Ideal für
behinderte und motorisch gestörte Kinder bis 26 kg.

Ganzjährig erhältlich gegen Einzahlung von Fr. 39.50 auf PC 80-17778-1.
Prospekt anfordern bei: Frau W. Baldinger, dipl. Schwimmpädagogin,
Postfach 63, CH-8117 Fällanden, Telefon 01-825 01 87.

Anneaux de sécurité Nager sans être submergé

Autoflottant, pour bébés à partir de 9 mois. Idéal pour les enfants
handicapés ou souffrant de troubles moteurs jusqu'à 26 kg.

Vente pendant toute l'année contre versement de frs. 39.50 sur
C.C.P. 80-17778-1.

Demandez la documentation chez Mme W. Baldinger, professeur de
natation, case postale 63, CH-8117 Fällanden, tél. 01-825 01 87.

Braccioli di sicurezza Nuotare senza annegare

Autoportanti per bebè dai 9 mesi. Ideale per bambini
handicapati e con disturbi motori fino a 26 kg.

Vendita durante tutto l'anno contro versamento di fr. 39.50 sul
CCP 80-17778-1.

Si possono richiedere documentazioni presso la Sig.ra W. Baldinger, pe-
dagoga di nuoto, casella postale 63, CH-8117 Fällanden, tel. 01-825 01 87.