Zeitschrift: Physiotherapeut : Zeitschrift des Schweizerischen Physiotherapeutenverbandes = Physiothérapeute : bulletin de la Fédération Suisse des Physiothérapeutes = Fisioterapista : bollettino della Federazione Svizzera dei Fisioterapisti

Herausgeber: Schweizerischer Physiotherapeuten-Verband

Band: 29 (1993)

Heft: 9

Artikel: La fibrolyse diacutanée ou crochetage myofascial

Autor: Mignon, Jacques

DOI: https://doi.org/10.5169/seals-930355

Nutzungsbedingungen

Die ETH-Bibliothek ist die Anbieterin der digitalisierten Zeitschriften. Sie besitzt keine Urheberrechte an den Zeitschriften und ist nicht verantwortlich für deren Inhalte. Die Rechte liegen in der Regel bei den Herausgebern beziehungsweise den externen Rechteinhabern. Siehe Rechtliche Hinweise.

Conditions d'utilisation

L'ETH Library est le fournisseur des revues numérisées. Elle ne détient aucun droit d'auteur sur les revues et n'est pas responsable de leur contenu. En règle générale, les droits sont détenus par les éditeurs ou les détenteurs de droits externes. Voir Informations légales.

Terms of use

The ETH Library is the provider of the digitised journals. It does not own any copyrights to the journals and is not responsible for their content. The rights usually lie with the publishers or the external rights holders. See Legal notice.

Download PDF: 23.05.2025

ETH-Bibliothek Zürich, E-Periodica, https://www.e-periodica.ch

Jacques Mignon, physiothérapeute-ostéopathe

PRAXIS

La fibrolyse diacutanée ou crochetage myofascial

A l'heure où le physiothérapeute recherche un bagage thérapeutique de plus en plus étendu pour traiter ses patients, l'apparitation d'un nouveau concept suscite toujours un grand intérêt.

C'est la raison pour laquelle il me semble important de présenter dans cet article une méthode encore peu connue, voire confidentielle en Suisse.

La fibrolyse diacutanée ou crochetage myofascial

Cette méthode permet en effet de proposer des solutions originales à des affections aussi complexes et rebelles à notre pratique que la périarthrite scapulo-humérale, l'épicondylite, la pubalgie, le lumbago, la tendinite achilléenne, les névralgies et les syndromes trophiques des membres, etc.

Matériel

L'initiateur de cette méthode a conçu des crochets en acier qui sont les instruments de cette thérapie; ils permettent un meilleur accès aux plans tissulaires profonds inaccessibles aux doigts (fig. 1 et 2).

Ces trois paires de crochets ont une courbure progressive, ce qui permet d'épouser parfaitement les différentes conformations anatomiques.



Fig. 1: Crochets.

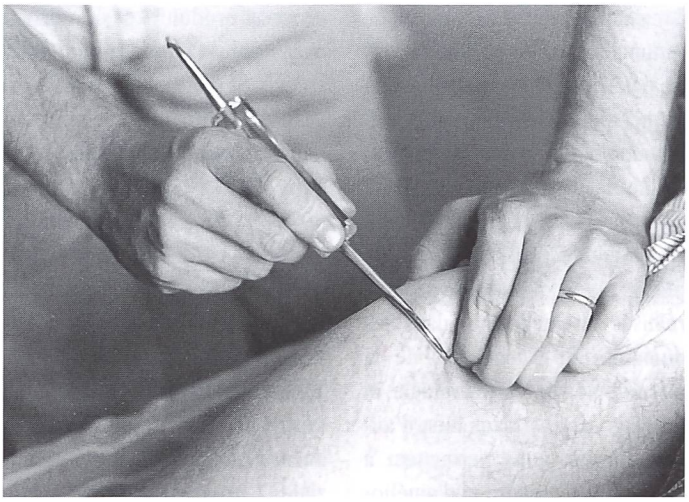

Fig. 2: Position et prise de main avec l'instrument.

Au bout de chaque instrument, une spatule plane réduit la pression ponctuelle sur la peau et en supprime tout phénomène irritatif.

Cette conception améliore l'interposition de la spatule entre les plans tissulaires et permet la fibrolyse (destruction, lissage, peignage) de fines fibres conjonctives ou de corpuscules adhérents.

Indications

Le champ d'action de la méthode et les indications sont multiples:

- traitement des algies de l'appareil locomoteur: myosite, épicondylite, tendinite, périarthrite, pubalgie, lumbago, torticolis;
- traitement des adhérences consécutives à un traumatisme entraînant un épanchement tissulaire organisé;
- traitement des adhérences consécutives à une fibrose cicatricielle post-chirurgicale limitant l'amplitude articulaire;

- traitement des syndromes trophiques des membres: algoneurodystrophie, canal carpien, syndrome des loges;
- traitement des névralgies consécutives à une irritation mécanique des nerfs périphériques: occipitalgie d'Arnold, névralgie cervico-brachiale, sciatalgie...

Principes et mode d'action de la fibrolyse diacutanée

Le principal attrait de la fibrolyse diacutanée est fondé sur l'abord «à distance» d'une douleur localisée en un point précis, du système pariétal. Le physiothérapeute débute sa recherche palpatoire à la périphérie de la région algique, sur des zones en rapport néanmoins étroit, du point de vue biomécanique, anatomique et nerveux.

Cette façon de pratiquer permet d'éviter un traitement purement symptomatique de la douleur qui provoque souvent une aggravation par effet «rebound».

La fibrolyse diminue ainsi le risque de récidive puisqu'elle s'attaque de cette manière aux zones éloignées, qui sont le point d'amorce des tensions myo-aponévrotiques.

Le crochet n'est que l'instrument de la fibrolyse diacutanée, tout l'art du praticien consiste auparavant en un bilan statique et dynamique de l'articulation concernée, dans tous les plans de l'espace (sagittal, frontal et horizontal).

Cela va lui permettre de déterminer les muscles vainqueurs (en course interne) et les muscles vaincus (en course externe); ces muscles créent par leur antagonisme une tension se répercutant à distance sur la mobilité physiologique et biomécanique de l'articulation dont ils dépendent.

Ce déséquilibre tensionnel engendre des douleurs que le crochetage va faire disparaître en plaçant les muscles en course moyenne, pour réharmoniser l'équilibre articulaire.

Afin de concrétiser cette théorie, je me propose de vous décrire un traitement de fibrolyse diacutanée, depuis sa conception jusqu'à sa réalisation pratique.

Traitement d'une périarthrite scapulo-humérale

La première démarche consiste en une évaluation biomécanique des deux épaules dans les différents plans de l'espace.

Ceci nous amènera à rechercher le rapport de force inégal entre les muscles vainqueurs (en course interne) et les muscles vaincus (en course externe).

Le crochetage s'effectue sur les deux épaules (fig. 3).

Analyse clinique

Plusieurs paramètres sont à considérer:

– Recherche de la position des apophyses coracoïdes l'une par rapport à l'autre (un index placé sur chacune d'elle, le patient étant assis); l'antériorité de l'une de ces deux apophyses signe un petit pectoral vainqueur de ce même côté, ce qui amène l'omoplate en désemboîtement antérieur. Au contraire, la postériorité de l'autre apophyse signe un rhomboïde et un trapèze moyen et inférieur vainqueurs de l'autre côté, ce qui amène l'omoplate en emboîtement postérieur.

– Il faut confirmer ces observations par la distance qui sépare le bord spinal de l'omoplate de la ligne des épineuses: plus cette distance sera grande d'un côté par rapport à l'autre, plus l'omoplate sera en désemboîtement relatif et inversement.

– De plus si une omoplate est plus haute que l'autre, si son angle supéro-interne se rapproche de la ligne des épineuses et de la tête, il faut en déduire que ce sont le trapèze supérieur, l'angulaire et le petit rhomboïde qui sont vainqueurs.

– Si l'omoplate se décolle en «aile», le grand dentelé sera vainqueur.

– Recherche de la rotation interne ou externe «relative» des épaules («relative» s'explique par le fait que bien que deux épaules peuvent être en rotation interne cliniquement, il y en aura toujours une qui le sera plus que l'autre, elle sera en rotation interne «relative»).

Le patient étant debout, membres supérieurs pendants, observer la position des mains, la rotation des coudes et des épaules.

Confirmer l'impression visuelle de rotation par un test passif: il faut amener les épaules l'une après l'autre en rotation interne et externe, puis apprécier la retenue ou la facilité de ces mouvements. Une retenue en rotation interne indique que les rotateurs externes sont vainqueurs (petit rond et soux-épineux). Une retenue en rotation externe indique que les rotateurs internes sont vainqueurs (sous-scapulaire, grand rond, grand dorsal).

D'autres tests viennent bien entendu compléter cet examen, mais ceux-ci nous donnent une approche de la démarche à suivre avant d'aborder le traitement de fibrolyse diacutaneé proprement dit.

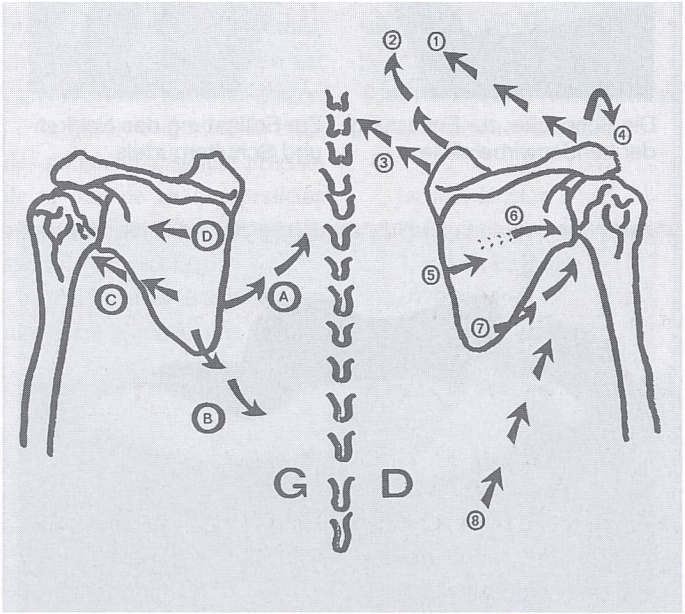

Une fois la recherche clinique terminée, nous constatons dans le cas de la fig. 3:

- Une omoplate gauche emboîtée: le rhomboïde et le trapèze sont vainqueurs (A et B).
- Epaule gauche en rotation externe: le petit rond et le sous-épineux sont vainqueurs (C et D).
- L'omoplate droite est désemboîtée:
  - en haut et en adduction: le trapèze supérieur, l'angulaire de l'omoplate et le petit rhomboïde sont vainqueurs (1, 2 et 3);
  - antérieur: le petit pectoral est vainqueur (4);
  - latéral: le grand dentelé est vainqueur (5).
- Epaule droite en rotation interne: le sous-scapulaire, le grand rond et le grand dorsal sont vainqueurs (6, 7, 8).

CorpoMed®-Kissen

für eine bessere Lagerung

- vielseitig verwendbar in der Physiotherapie
- einzigartige Füllung: mit Luft gefüllte Mini-Kügelchen
- diese Füllung bewirkt, dass die Kissen sich einerseits jeder Körperform anpassen, dass sich andererseits eine gegebene Form nicht ungewollt ändert.



Die Schnecke: zur Entlastung der Lendenwirbelsäule

Zur Entlastung des Nacken- und Schultergürtels

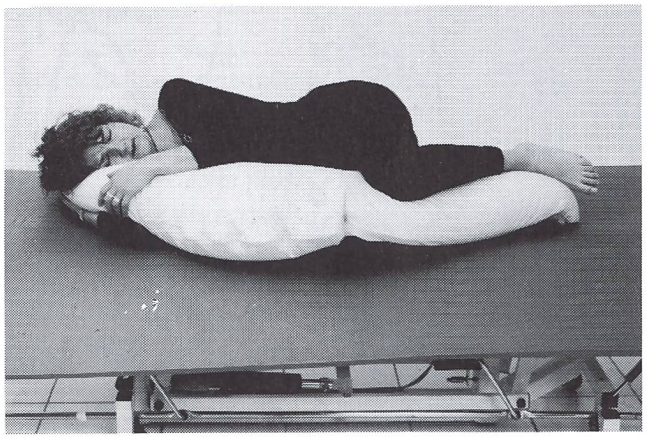

Seitenlage ohne Rotation in der Wirbelsäule

Senden Sie mir bitte:

❑ Prospekte

❑ Preise, Konditionen

Stempel:

BERRO AG

Postfach, 4414 Füllinsdorf, Telefon 061 - 901 88 44

7-G

Neu:

Ein tragbares Luftreinigungsgerät der Superlative

Jetzt gibt es einen tragbaren Luftreiniger für Heuschnupfen-Geplagte, Hausstaub-Allergiker und alle, die in besonderem Masse auf reine und schadstoffarme Luft angewiesen sind – den **TSC «portable».**



Dieses jüngste Luftverbesserungs-Gerät aus der TSC-Produktelinie weist gegenüber herkömmlichen Modellen mehrere interessante Vorteile auf: Es ist leicht, verfügt über einen soliden Traggriff, eine einfach austauschbare Filterbox, einen Reinluft-Ionisator sowie ein Duftstein-Zubehör für die Verwendung natürlicher ätherischer Öle. Das Gerät kann überall hin mitgenommen werden – ins Büro, ins Wohn- oder Schlafzimmer, ins Auto und an viele andere Orte. Eine neue Lösung für ein altes Problem.

TSC AIR CLEAN, 8963 Kindhausen
Telefon 01-740 47 32, Telefax 01-740 48 71

PH-9/93

Montascale per ogni esigenza

Con un montascale della Rigert, le scale non costituiscono più un ostacolo per seniori, per portatori di handicap, per madri con bambini piccoli ecc.

30 ANNI DI QUALITÀ SVIZZERA rigert

rigert

Per la Svizzera Italiana:
Rigert Maschinenbau SA
Centro Nord-Sud
6934 Bioggio
Tel. 091 50 54 59

Inviatemi la vostra documentazione di
❑ *impianti interni* ❑ *impianti esterni*

Nome: _____
Via, no.: _____
NPA/luogo: _____
Telefono: _____

Ph

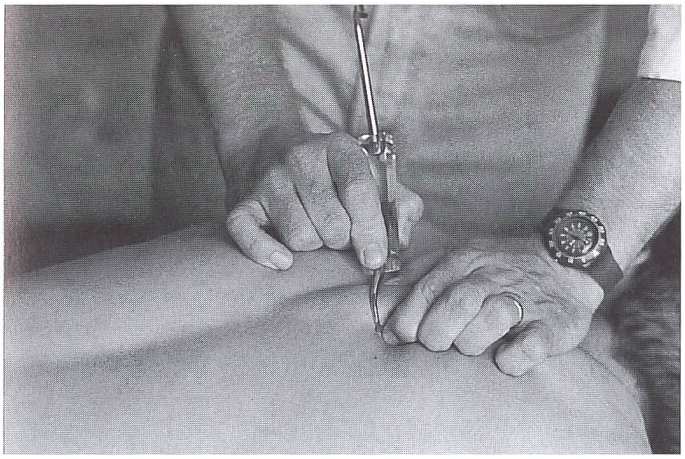

Fig. 4: Crochetage et fibrolyse du point de rencontre inférieur entre le trapèze inférieur et le grand dorsal.

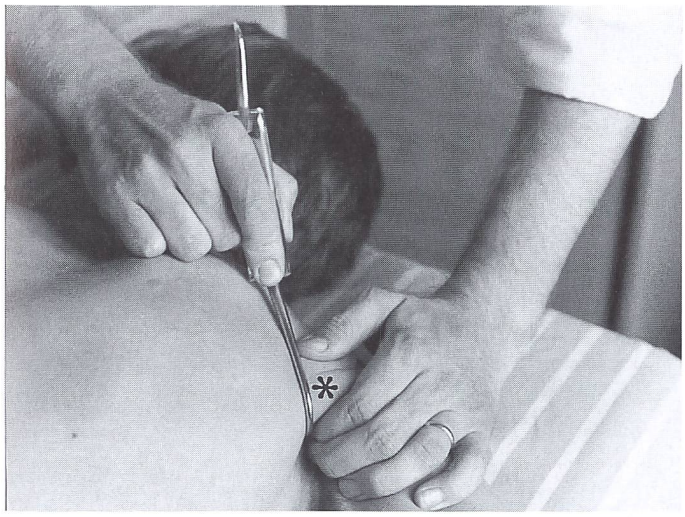

Fig. 5: Crochetage du petit rond, c'est à dire la limite entre les rotateurs externes et internes de l'épaule.

Pour aborder ce cas, en considérant que le patient souffre de l'épaule droite, nous commencerons à crocheter l'épaule gauche; d'abord les muscles vainqueurs qui influent sur les petits mouvements de rotation:

– les rotateurs externes pour l'épaule gauche (fig. 3: C et D);
– les rotateurs internes pour l'épaule droite (fig. 3: 6, 7, 8).

Tout le crochetage suivant s'effectue sur les muscles vainqueurs à gauche (fig. 3: A et B) et ensuite sur les muscles vainqueurs à droite (fig. 3: 1, 2, 3, 4 et 5), dans le but de les replacer en course moyenne.

Il faut terminer par les muscles vaincus, les antagonistes en course externe.

Le signe ✻ indique le point Trigger (point maximal de tension) existant à l'endroit de passage du tendon du long triceps entre les muscles petit rond et grand rond (point essentiel à crocheter).

Tous les muscles et leurs points Trigger peuvent ainsi être crochetés, mais il me semble bien fastidieux de les parcourir tous en photo.

En ce qui concerne la PSI I, tout en fin de traitement, après avoir travaillé tous les muscles énoncés, il est intéressant de s'adresser au tendon du long biceps dans la coulisse bicipitale. Ce crochetage est des plus délicats et ne s'effectuera qu'après avoir équilibré tous les points de tension postérieurs de l'épaule, points de tension qui influent sur la bonne orientation de ce tendon du long biceps dans sa coulisse (conflit des rotateurs internes et externes de l'épaule).

Un testing positionnel et dynamique de l'articulation scapulo-huméral après la séance de fibrolyse diacutanée, réalisé dans les mêmes conditions qu'en début de séance, permet de se rendre compte de l'effet immédiat de la technique.

Conclusion

Comme vous pouvez le constater, tout ce cheminement repose sur une analyse biomécanique précise ainsi que sur une recherche palpatoire tensionnelle par rapport à toute lésion envisagée.

La fibrolyse diacutanée exige des notions d'anatomie précises de la part de chaque praticien avant d'utiliser l'instrumentation spéciale: les crochets.

Le traitement évoqué ici est une trame générale, une ligne de conduite à tenir devant cette pathologie classique du membre supérieur.

Il est bien évident que le particularisme humain fait varier à chaque fois la façon d'appréhender les différentes pathologies.

Chaque fois il faudra repenser l'analyse et le schéma du traitement, ce qui fait le charme et la variété du travail qui nous est proposé.

La fibrolyse diacutanée ou crochetage myofascial est donc une arme nouvelle à ajouter à notre arsenal thérapeutique afin d'atteindre au mieux notre but ultime, la guérison.

Pour références et renseignements sur la technique s'adresser à:

Jacques Mignon
Physiothérapeute-ostéopathe
2, rue du Bugnon
1020 Renens
Tél. 021 - 634 65 88

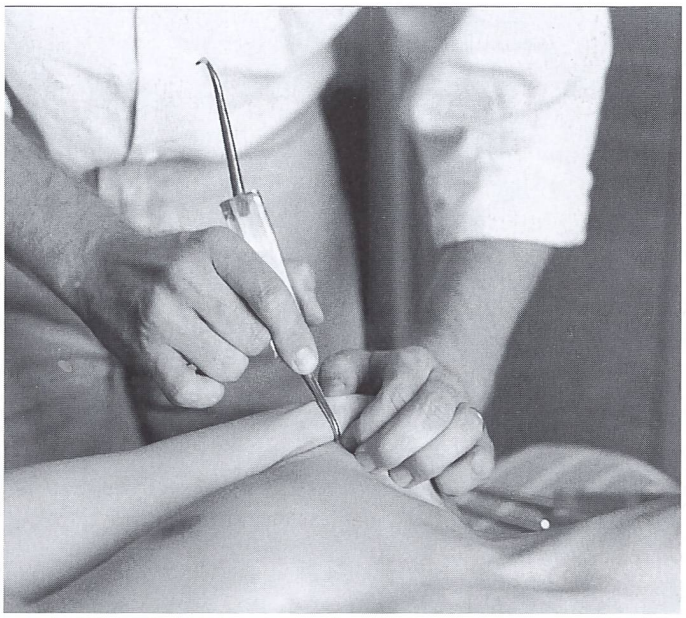

Fig. 6: Crochetage du long biceps tout le long de la coulisse bicipitale.