

**Zeitschrift:** Physiotherapeut : Zeitschrift des Schweizerischen  
Physiotherapeutenverbandes = Physiothérapeute : bulletin de la  
Fédération Suisse des Physiothérapeutes = Fisioterapista : bollettino  
della Federazione Svizzera dei Fisioterapisti

**Herausgeber:** Schweizerischer Physiotherapeuten-Verband

**Band:** 29 (1993)

**Heft:** 8

**Artikel:** Le syndrome du pyramidal

**Autor:** Goussard, J.C.

**DOI:** <https://doi.org/10.5169/seals-930349>

### **Nutzungsbedingungen**

Die ETH-Bibliothek ist die Anbieterin der digitalisierten Zeitschriften auf E-Periodica. Sie besitzt keine Urheberrechte an den Zeitschriften und ist nicht verantwortlich für deren Inhalte. Die Rechte liegen in der Regel bei den Herausgebern beziehungsweise den externen Rechteinhabern. Das Veröffentlichen von Bildern in Print- und Online-Publikationen sowie auf Social Media-Kanälen oder Webseiten ist nur mit vorheriger Genehmigung der Rechteinhaber erlaubt. [Mehr erfahren](#)

### **Conditions d'utilisation**

L'ETH Library est le fournisseur des revues numérisées. Elle ne détient aucun droit d'auteur sur les revues et n'est pas responsable de leur contenu. En règle générale, les droits sont détenus par les éditeurs ou les détenteurs de droits externes. La reproduction d'images dans des publications imprimées ou en ligne ainsi que sur des canaux de médias sociaux ou des sites web n'est autorisée qu'avec l'accord préalable des détenteurs des droits. [En savoir plus](#)

### **Terms of use**

The ETH Library is the provider of the digitised journals. It does not own any copyrights to the journals and is not responsible for their content. The rights usually lie with the publishers or the external rights holders. Publishing images in print and online publications, as well as on social media channels or websites, is only permitted with the prior consent of the rights holders. [Find out more](#)

**Download PDF:** 10.02.2026

**ETH-Bibliothek Zürich, E-Periodica, <https://www.e-periodica.ch>**

# Le syndrome du pyramidal

**C**ertaines douleurs fessières ou à point de départ fessier irradiant dans le membre inférieur peuvent avoir leur origine au niveau du muscle pyramidal du bassin. Elles sont la conséquence d'une atteinte du muscle lui-même ou d'une compression – permanente ou intermittente – du tronc du nerf grand sciatique à son niveau. Les signes sont parfois trompeurs ou peu évocateurs, et rattacher les douleurs à leur cause musculaire présente souvent des difficultés. A nouveau l'examen précis et méthodique du patient prend toute sa valeur. Des tests simples et spécifiques permettent d'arriver au diagnostic. Ce sont ces tests que nous proposons de développer ici.

Le pyramidal du bassin, muscle allongé aplati et triangulaire s'étend de la face antérieure du sacrum au bord supérieur du grand trochanter. Il est situé en partie dans le bassin, en partie dans la région fessière, juste au-dessous du petit fessier et sur le même plan que lui.

De son origine sacrée, il se porte en bas en avant et en dehors. Il traverse la grande échancre sciatique et limite cet orifice en deux parties: le canal sus-pyramidal par lequel le pédicule vasculo-nerveux supérieur pénètre dans la fesse; et le canal sous-pyramidal limité en bas par l'épine sciatique et le petit ligament sacro-sciatique, dans lequel s'engage le pédicule vasculo-nerveux inférieur de la région fessière.

Ce muscle présente des rapports très étroits avec certaines formations nerveuses. Ainsi le plexus sacré est plaqué contre la paroi postérieure du bassin, dans la loge du pyramidal et appliqué sur le muscle situé en arrière. Le nerf du pyramidal est détaché de la

face postérieure des racines S1 et S2, à la face antérieure du muscle.

Le pédicule vasculo-nerveux inférieur, qui comprend en particulier le nerf grand sciatique, pénètre dans la fesse en passant juste au-dessous du bord inférieur du pyramidal, et dans ce canal il est étroitement appliqué contre le bord tranchant de l'épine sciatique et du petit ligament sacro-sciatique.

Le pyramidal fait partie d'un groupe de six muscles rotateurs externes de la cuisse (pyramidal, jumeaux supérieur et inférieur, obturateurs externe et interne, carré fémoral). Il intervient également dans l'abduction et l'extension de la cuisse. Comme les autres pelvi-trochantériens, il joue un rôle important dans l'ajustement antéro-postérieur du bassin.

Il est testé dans ses fonctions de rotateur externe et d'abducteur de la hanche, le sujet assis au bord de la table, jambes pendantes. Une contre-pression est exercée simultanément à la face

externe et l'extrémité inférieure de la cuisse et à la face interne de la jambe au-dessus de la cheville. Les pelvitrochantériens étant indissociables, il s'agit plus d'un test fonctionnel que d'un bilan analytique.

## Etiopathogénie des douleurs du pyramidal

Plusieurs mécanismes peuvent être invoqués:

La présence de cordons myalgiques dans les muscles fessiers est constante lors des atteintes de la charnière lombo-sacrée, qu'elles soient aiguës ou chroniques. Au sein du pyramidal, ils traduisent la souffrance du segment S1. Ils sont retrouvés au cours de radiculalgies S1 et des épisodes de lombalgies d'origine lombo-sacrée. La persistance de ces cordons à distance de l'épisode aigu peut être responsable de douleurs résiduelles, unies ou bilatérales, localisées à la fesse ou à point de départ fessier, irradiant alors dans le membre inférieur selon un trajet pseudo-radiculaire, toujours incomplet. Dans ces cas, l'examen du rachis lombaire est normal et ne permet pas de rattacher cette douleur à une radiculalgie typique, persistante ou récidivante. L'examen du membre inférieur peut retrouver d'autres cordons myalgiques dans le territoire S1 (partie inférieure du biceps crural, jumeau externe) témoins de cette atteinte ancienne.

La possibilité d'une compression ou d'une irritation du nerf grand sciatique a été évoquée.

Dans le canal sous-pyramidal le nerf est étroitement appliqué contre le bord tranchant de l'épine sciatique. La pression sur le nerf est accentuée par l'hyperactivité des muscles rotateurs externes (et en particulier du pyramidal) et la mise en rotation interne de la cuisse. Le syndrome du canal sous-pyramidal est la traduction d'une irritation du nerf sciatique à la sortie du pelvis. Il se manifeste chez des sujets le plus souvent sans antécédents lombo-sciatalgiques. L'examen clinique réveille les douleurs et leurs irradiations éventuelles lors de la percussion de la fesse au niveau de la projection cutanée de la sortie du nerf (S. de Tinel). Elles sont augmentées par la rotation interne de la cuisse. Gellers invoque chez les jockeys l'étiement du nerf contre l'épine sciatique lors du mouvement associé de flexion de hanche et de lordose du rachis (attitude du cavalier), et de la compression du nerf entre la selle et le rebord tranchant de la partie inférieure fibro-musculaire du canal sous-pyramidal.

L'éventualité d'un syndrome intra-pyramidal par passage du nerf à travers le muscle n'est pas à exclure. Ceci n'a pas été démontré à notre connaissance. Des douleurs intermittentes pourraient en résulter, favorisées par certaines attitudes mettant le muscle en tension, ou par la pré-



sence de cordons myalgiques au cours ou au décours de lombalgies ou de lombo-sciatiques S1.

### Les tests d'examen

Afin de rendre plus précis l'examen clinique pour faire la preuve de l'origine musculaire locale des douleurs, nous proposons certaines manœuvres appropriées. Elles sont, comme il se doit, effectuées de manière comparative.

**Sur le patient debout**, nous utilisons les tests de flexion antérieure du tronc dans trois positions: pieds droits, parallèles à l'axe antéro-postérieur, puis pointes des pieds en dedans et en dehors (rotation interne puis externe des membres inférieurs). Si la douleur est en rapport avec une atteinte du pyramidal, elle est reproduite plus précocément lorsque les membres inférieurs sont en rotation interne, pointes des pieds en dedans (par mise en tension préalable du muscle), et plus tardivement (ou totalement absente) lorsque les membres inférieurs sont en rotation externe (détente du muscle). Ce test est objectivé par la mesure de la distance doigts – sol dès l'apparition des douleurs.

**En décubitus dorsal** nous effectuons les manœuvres suivantes:

- malade allongé, jambes tendues. Le praticien saisit les chevilles du malade et imprime une rotation interne passive des membres inférieurs. Du côté atteint, l'amplitude est limitée et la douleur parfois réveillée. Cette diminution d'amplitude est liée à la présence de cordons myalgiques au sein du pyramidal.
- L'élévation jambe tendue est aussi réalisée dans les trois positions différentes de rotation du membre inférieur. La douleur apparaît plus rapidement lorsque le membre in-

férieur est en rotation interne. Noter l'angle d'apparition de la douleur avant et après traitement.

- Cuisse fléchie à 90° sur le bassin. A partir de cette position la mise en adduction passive de la cuisse réveille la douleur et l'amplitude est diminuée du côté atteint. Il est possible de sensibiliser cette manœuvre en imprimant une rotation externe de cuisse, ce qui a pour effet d'augmenter la tension du muscle pyramidal.

**En décubitus ventral** la mise en rotation interne passive de la cuisse, jambe à 90°, réveille la douleur fessière et l'amplitude est diminuée par rapport au côté opposé. On peut augmenter la tension préalable du muscle en partant de la position cuisse en adduction.

- La contraction résistée du pyramidal peut également réveiller la douleur ressentie spontanément par le patient. La cuisse mise en rotation interne passive et la résistance est appliquée face interne de jambe au-dessus de la malléole.

Au cours de ces deux derniers tests, il est assez facile de palper le corps du muscle lui-même ou sa portion externe. Ceci apporte un argument supplémentaire à l'origine des douleurs lorsque cette manœuvre réveille les douleurs habituelles.

### Discussion

Il existe des affections locales ou loco-régionales à ne pas méconnaître:

- Une coxopathie (arthrose en particulier) sera éliminée facilement par l'interrogatoire, l'examen clinique et les examens complémentaires.

- Une authentique radiculalgie S1 n'échappera pas à un examen attentif du rachis et du membre inférieur.

- Lors de la manœuvre d'élévation jambe tendue, une douleur peut être réveillée à la face postérieure de la cuisse en cas de rétraction des ischio-jambiers (intérêt de l'examen comparatif et de la mesure de l'angle poplité). Cette douleur peut être d'origine musculaire liée à mise en tension de ces muscles ou irradiée par sollicitation de la charnière lombosacrée. Elle ne varie pas selon les rotations du membre inférieur.

- Il peut aussi s'agir d'une tendinite des ischio-jambiers. Ici la douleur est reproduite par l'étirement des muscles, la contraction résistée et la palpation de la zone tendineuse.

Dans le cas d'un authentique syndrome canalaire anatomique (ou d'une prédisposition anatomique particulière), deux facteurs peuvent être invoqués dans la genèse des douleurs:

- La présence de cordons myalgiques au sein du muscle pyramidal ou une hypertonie résiduelle peut servir de «révélateur», la douleur pouvant être réveillée lors de certaines positions mettant le muscle en tension (se pencher en avant jambes tendues par exemple).
- L'association lordose lombaire, flexion-adduction-rotation interne de cuisse (position du jockey) peut révéler cette prédisposition, associée ou non à la présence de cordons myalgiques.

Il est possible d'intervenir efficacement sur le facteur positionnel (modification de la position, aménagement du matériel) et sur le facteur musculaire (traitements manuels, physiothérapies ou médicamenteux).

## PRAXIS

### Traitements

Les traitements manuels: Pour autant que cela soit possible, les traitements manuels sont à exécuter en première intention. Leur grande efficacité n'est plus à démontrer. Nous décrirons les manœuvres que nous utilisons régulièrement.

Première manœuvre: Le patient est installé en décubitus ventral, la cuisse du côté à traiter placée en adduction, la jambe fléchie à 90°. Le praticien est placé du côté opposé. D'une main il imprime un léger mouvement de rotation interne de la cuisse jusqu'à ressentir la mise en tension du muscle. Il demande alors au patient d'effectuer le mouvement inverse contre lequel il résiste. La contraction est maintenue pendant 10 secondes. Au relâchement complet, le praticien étire à nouveau le muscle pendant la même durée. La manœuvre est renouvelée quatre à six fois.

Deuxième manœuvre: Le patient est en décubitus dorsal, cuisse fléchie à 90°, le praticien du côté opposé au côté à traiter bloque le genou sous son aisselle. D'une main, il imprime un lent mouvement d'adduction jusqu'à la sensation de mise en tension du muscle. De l'autre main il porte le pied vers l'extérieur jusqu'à ressentir une nouvelle mise en tension. Le pyramidal est ainsi en tension maximale relative. A partir de cette position, le praticien demande au patient d'effectuer un mouvement d'adduction de la cuisse, contraction isométrique contre la résistance du praticien, pendant dix secondes. Au relâchement, le praticien augmente passivement l'adduc-



# Seminar

## Reizstrom und Ultraschall und deren Anwendung in der Praxis

Referent: Franz Schmid, Fachlehrer für phys. Therapie, Berlin

<b>Termin:</b>	Samstag, 30. Oktober 1993
<b>Tagungsort:</b>	Novotel Zürich Airport, Talackerstr. 21, 8152 Glattbrugg
<b>Kostenbeitrag:</b>	Fr. 150.- je Teilnehmer, einschl. Pausengetränke sowie Mittagessen und Seminarunterlagen
<b>Aus dem Seminarprogramm:</b>	Die physikalischen und medizinischen Grundlagen der Reizstrom- und Ultraschall-Therapie Einführung in die Reizstrom-, Hochvolt- und Ultraschall-Therapie sowie in die Kombination Strom – Ultraschall Praktische Beispiele

Fordern Sie jetzt das detaillierte Seminarprogramm an.

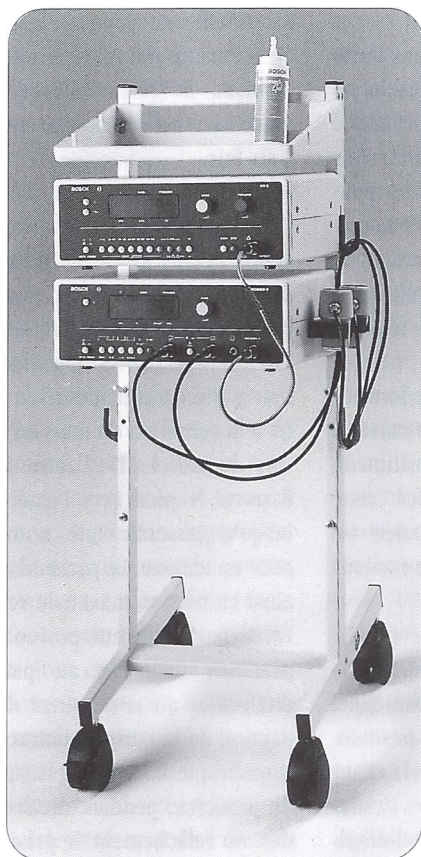
Mutschellenstrasse 115, 8038 Zürich,

Telefon 01/482 482 6,

FAX 01/482 74 88

**MEDICARE AG**

**DIMEQ/BOSCH**



Das neue Med-Modul-Mobil ist noch funktioneller und hat Platz für Zubehör

Med-Modul-System von **BOSCH**. Neu: die 5er-Serie

## Reizstrom-Klassiker in neuem Kleid.

Ohne Mikroprozessor geht bei **BOSCH** und in der zeitgemässen Praxis nichts mehr. Einfachste Bedienung, Programmierbarkeit des Behandlungsablaufs sowie maximale Patientensicherheit sind für die Reizstrom- und Ultraschall-Therapie die Eckpfeiler dieser erfolgreichen Technologie. Das bewährte Med-Modul-System von **BOSCH** ist in neuem Kleid und funktionell verbessertem Wagen mit folgender kombinierbarer Geräte-Palette erhältlich:

- **Diadyn 5:** für die Therapie mit diadynamischen Stromformen
- **Interferenz 5:** für die 4+2polige Mittelfrequenz-Therapie
- **HV 5:** für die schnellansprechende Schmerzbehandlung mit Hochvoltstrom
- **Vacomed 5:** das *leise* Saug-elektrodengerät für die einfache Elektroden-Applikation
- **Sonomed 5:** für die Ultraschall-Therapie mit 1- oder 3 MHz-Köpfen, kombinierbar mit den Reizstromgeräten.

Ausführliche Produkt-Unterlagen erhalten Sie bei ihrem **BOSCH**-Fachhändler oder direkt beim Generalvertreter für die Schweiz:

...am Puls modernster Medizintechnik...

**MEDICARE AG**

Mutschellenstr. 115, 8038 Zürich, Tel. 01/482 482 6, Fax 482 74 88

**BOSCH**



tion et la rotation interne de hanche jusqu'à perception d'une nouvelle tension. Ceci répété cinq fois.

**Les massages et étirements transversaux** manuels du pyramidal ont été décrits. Leurs exécutions restent délicates à faire et les résultats sont inconstants en raison de la situation profonde du muscle. Seules les manœuvres portant sur sa portion externe et son tendon terminal sont réalisables et efficaces. Nous décrirons cette technique de foulage contre la face postérieure du col fémoral.

Le patient est en décubitus ventral, genou fléchi à 90°, pied engagé sous l'aisselle du praticien qui est debout du côté à traiter. Ceci permet d'imprimer des

mouvements de rotation passive de la cuisse et de modifier ainsi la tension du muscle pyramidal. Les étirements manuels transversaux peuvent être associés à des mises en tension passive ou des contractions isométriques qui vont redonner au patient un sens kinesthésique au niveau de cette région. L'intensité et la durée des manœuvres doivent être adaptées aux réactions du patient et aux résultats obtenus.

### Les infiltrations

Pour cette même raison de profondeur au sein de la masse fessière, l'infiltration du corps musculaire est parfois difficile à réaliser. Les infiltrations du tendon terminal sont plus aisées à

réaliser, en dedans du grand trochanter.

### L'électrothérapie

Et en particulier les ondes magnétiques pulsées ou les ultra-sons donnent souvent de bons résultats sur les contractures musculaires persistantes. De cinq à dix séances sont généralement nécessaires. Les douleurs fessières sont souvent trompeuses et les rattacher à une cause musculaire locale au niveau du pyramidal est parfois difficile et source d'erreurs.

Un examen précis et méthodique est fondamental. Nous proposons des tests spécifiques et reproductibles qui, dans notre expérience, permettent de mieux cerner le problème et de mettre

### PRAXIS

en évidence l'atteinte musculaire locale.

La cause est le plus souvent la présence de cordons myalgiques au sein du corps musculaire en rapport avec des lombalgies chroniques ou aiguës ou des antécédents de sciatique S1. Des facteurs positionnels et des dispositions anatomiques particulières ont été décrits.

Le traitement manuel adapté, les infiltrations locales ou la physiothérapie constituent notre arsenal thérapeutique.

J.C. Goussard, Paris

### PRAXIS

# Das Piriformis-Syndrom

**Gewisse Gesässschmerzen oder Schmerzen, die ihren Ursprung am Gesäss haben und in die unteren Glieder ausstrahlen, können auf das Piriformis-Syndrom des Beckens zurückgeführt werden. Diese Schmerzen sind die Folge einer Irritation des Muskels selber, oder sie können auf eine ständige oder intermittierende Kompression des Nervus ischiadicus zurückgeführt werden.**

Die Anzeichen sind nicht immer eindeutig. Daher ist es schwierig, die Schmerzen einer muskulären Ursache zuzuordnen. Die genaue und systematische Untersuchung des Patienten erweist sich als besonders wertvoll. Einfache und spezifische

Tests erlauben eine Diagnose. Diese Tests werden in der Folge erläutert.

Das Piriformis-Syndrom des Beckens ist ein langer, flacher und dreieckiger Muskel, der von der vorderen Fläche des Sakrums zum oberen Rand des Trochanter

major zieht. Er liegt teilweise im Becken und teilweise in der Gesässregion, genau unterhalb des kleinen Glutäalmuskels und in der gleichen Ebene wie dieser.

Von seinem Ansatz am Sakrum verläuft er nach unten vorne aussen, passiert das Foramen ischiadicum majus und teilt diese Öffnung in zwei Teile: Über dem Piriformis-Syndrom verläuft der obere Nerven- und Gefäßstrang, der in das Gesäss zieht; unter dem Piriformis-Syndrom verläuft der untere Nerven- und Gefäßstrang, der in das Gesäss einzieht. Dieser Nerven- und Gefäßstrang ist

nach unten von der Spina ischiadica und dem Ligamentum sacrospinale begrenzt.

Der Musculus piriformis steht in enger Verbindung zu gewissen Nervensträngen. So wird der Plexus sacralis in der Muskelloge des Piriformis-Syndroms gegen die Beckenhinterwand und den dahinter liegenden Muskel gedrückt. Der Nerv des Musculus piriformis ist von der Rückseite durch die Wurzeln S1 und S2 abgesetzt und liegt auf der Vorderseite des Muskels.

Der untere Nerven-Gefäßstrang, der insbesondere aus dem Hauptstamm des Nervus