

**Zeitschrift:** Physiotherapeut : Zeitschrift des Schweizerischen  
Physiotherapeutenverbandes = Physiothérapeute : bulletin de la  
Fédération Suisse des Physiothérapeutes = Fisioterapista : bollettino  
della Federazione Svizzera dei Fisioterapisti

**Herausgeber:** Schweizerischer Physiotherapeuten-Verband

**Band:** 27 (1991)

**Heft:** 10

**Artikel:** Anatomia funzionale della colonna lombare

**Autor:** Schwarz, E.

**DOI:** <https://doi.org/10.5169/seals-930080>

### **Nutzungsbedingungen**

Die ETH-Bibliothek ist die Anbieterin der digitalisierten Zeitschriften auf E-Periodica. Sie besitzt keine Urheberrechte an den Zeitschriften und ist nicht verantwortlich für deren Inhalte. Die Rechte liegen in der Regel bei den Herausgebern beziehungsweise den externen Rechteinhabern. Das Veröffentlichen von Bildern in Print- und Online-Publikationen sowie auf Social Media-Kanälen oder Webseiten ist nur mit vorheriger Genehmigung der Rechteinhaber erlaubt. [Mehr erfahren](#)

### **Conditions d'utilisation**

L'ETH Library est le fournisseur des revues numérisées. Elle ne détient aucun droit d'auteur sur les revues et n'est pas responsable de leur contenu. En règle générale, les droits sont détenus par les éditeurs ou les détenteurs de droits externes. La reproduction d'images dans des publications imprimées ou en ligne ainsi que sur des canaux de médias sociaux ou des sites web n'est autorisée qu'avec l'accord préalable des détenteurs des droits. [En savoir plus](#)

### **Terms of use**

The ETH Library is the provider of the digitised journals. It does not own any copyrights to the journals and is not responsible for their content. The rights usually lie with the publishers or the external rights holders. Publishing images in print and online publications, as well as on social media channels or websites, is only permitted with the prior consent of the rights holders. [Find out more](#)

**Download PDF:** 18.02.2026

**ETH-Bibliothek Zürich, E-Periodica, <https://www.e-periodica.ch>**

# Anatomia funzionale della colonna lombare

Da: *Tribuna medica ticinese*; autore: Dott. med. E. Schwarz; estratto da Fabio Robbiani

Permettetemi di mettere l'accento sulla parola funzionale. In quasi tutte le discipline della medicina moderna la fisiologia ha completato e parzialmente sostituito l'anatomia (morfologia). Circa 200 anni or sono Morgagni (1682-1771) diceva: «Physiologia est animata anatomia.»

Fino a poco tempo fa la medicina tradizionale è rimasta ancorata al concetto puramente morfologico e quindi radiologico, soltanto per ciò che riguarda il sistema locomotore e specialmente la colonna vertebrale. Ancora oggi tanti medici, anche giovani, di fronte ad un paziente che accusa dolori lombari, prima di visitare l'ammalato guardano le radiografie, sopravvalutando piccole lesioni morfologiche congenite oppure di natura degenerativa. Negli ultimi decenni la Medicina Manuale ha dato un impulso decisivo allo studio della fisiologia e patofisiologia del sistema locomotore e in particolare della colonna vertebrale.

La Medicina Manuale si occupa non soltanto della *funzione esterna* (anatomica - meccanica) ma soprattutto della *funzione interna* cioè *riflettoria*. Per questa posizione tra neurologia da una parte e ortopedia dall'altra, la Medicina Manuale viene indicata sempre più diffusamente col nome di *Neuroortopedia*.

La colonna vertebrale è un'entità funzionale guidata dal sistema nervoso centrale; è composta da 24 *segmenti mobili* (*Uunghanns'sches Bewegungssegment*) ognuno dei quali ne rappresenta la più piccola unità funzionale. Ogni regione della colonna vertebrale (cervicale, dorsale e lombare) è interdipendente nella struttura e anche nella funzione.

Per esempio: la forma e la funzione della colonna lombare dipendono dalla colonna dorsale, ma soprattutto dalla posizione del bacino. Per questo motivo, parlare di fisiologia e patofisiologia riferendosi soltanto alla colonna lombare è una semplificazione didattica.

Nello stato embrionale e nel neonato la colonna vertebrale forma un'unica *cifosi*. Al momento in cui il bambino comincia ad alzare la testa (dopo ca. tre mesi) si forma la *lordosi cervicale* e infine,

quando si alza in piedi, si sviluppa la *lordosi lombare* (ca. nove mesi dopo la nascita). Le diverse curvature della colonna vertebrale sono il risultato della nostra postura eretta. Questo processo filogenetico di adattamento non è ancora finito perciò osserviamo spesso, nelle regioni di transizione, soprattutto nella zona lombo-sacrale, delle anomalie congenite (sono le «Gewitterzonen» secondo Brocherl).

La *colonna lombare* composta normalmente, come tutti sappiamo, da cinque vertebre lombari, mostra una *lordosi* più o meno marcata. L'ampiezza della *lordosi* dipende da molti fattori:

- *fattori ereditari*
- *cifosi della colonna dorsale*
- *inclinazione del bacino*
- *equilibrio tra muscolatura addominale ed erector spinae*
- *lunghezza del muscolo iliopsoas e altri.*

L'angolo lombo-sacrale misura normalmente ca. 140°. Se l'angolo diventa più grande diminuisce la *lordosi* e si forma il cosiddetto *dorso piatto*, spesso associato ad un sacro molto alto (bacino d'assimilazione secondo Erdmann). La linea attraverso le creste iliache tocca normalmente la parte inferiore della vertebra L 4. Nel caso di un bacino d'assimilazione tipico la vertebra L 5 si trova al posto della L 4. L 4 ed L 5 sono fissate all'ileo e al sacro tramite i legamenti ilio-lombari.

Nel caso di un bacino d'assimilazione si sviluppa, nella zona lombo-sacrale, l'ipermobilità e talvolta una instabilità con conseguenti problemi legamentari e discali (tendenza all'ernia del disco già nell'età giovanile). Se l'angolo lombo-sacrale è più piccolo di 140° aumenta la *lordosi lombare* (iperlordosi, «Hohlrückken», «vorderlastiges Becken» secondo Gutmann), con problemi articolari (spon-

dilartrosi, fenomeno di Bastrup) e discali (osteocondrosi L 4/L 5 ed L 5/S 1) e spesso con tendenza ad un ulteriore sviluppo di una coxartrosi.

Le articolazioni vertebrali interapofisarie (zygoapophyseal joints secondo Bogduk) sono elementi di stabilizzazione e di guida del movimento della colonna. La mobilità di un solo segmento mobile dipende dalla direzione e dalla forma delle facce articolari. Normalmente ogni segmento ha di per sé una mobilità molto limitata ma la somma dà a tutta la colonna un'ampia mobilità. Le facce delle articolazioni interapofisarie lombari hanno una direzione quasi sagittale con un angolo d'apertura verso dorsale di ca. 30° nella parte superiore e di ca. 115° nella parte inferiore. Il centro della rotazione si trova alla base del processo spinoso; vuol dire che una rotazione causa, di conseguenza, una traslazione del disco intervertebrale. L'articolazione superiore di una vertebra lombare è leggermente concava, l'articolazione inferiore invece è convessa. Eventuali incongruenze vengono corrette con l'interposizione di placche sinoviali (meniscoidi) (Töndury, Benini).

Da un individuo all'altro le articolazioni presentano una grande variabilità e le asimmetrie segmentali sono di regola. Queste asimmetrie non sono di natura congenita ma vengono acquisite durante la crescita e la maturazione dello scheletro e sono influenzate dalla statica e dalla dinamica (Kubis).

La morfologia delle articolazioni lombari permette principalmente un movimento di *flessione ed estensione* della colonna lombare. L'ampiezza di questo movimento è fra i 45° ed i 60° per la flessione mentre, per l'estensione, è di circa 45°; i segmenti più mobili sono L 4/L 5 ed L 5/S 1.

## Lateroflessione

La lateroflessione ha un'ampiezza di ca. 30° per parte. Una lateroflessione è possibile soltanto con una rotazione delle vertebre (coupled pattern). Se la *lordosi lombare* è normale la rotazione va nella direzione della lateroflessione. (Lateroflessione verso destra = destrarotazione.)





## Rotazione

La rotazione è molto limitata: l'ampiezza è soltanto di ca. 10°. È da notare che, malgrado la direzione delle facce articolari verso frontale, nella regione lombo-sacrale la rotazione è quasi inesistente grazie alla fissazione legamentare (legamenti ilio-lombari). Una rotazione del corpo (per esempio nello sport: golf, tennis, calcio, ecc.) si svolge soprattutto nella cerniera dorso-lombare.

L'ampiezza di tutti i movimenti dipende dall'età dell'individuo: con l'invecchiamento si sviluppa fisiologicamente una riduzione globale di tutti i movimenti della colonna vertebrale. Nella regione lombare si distinguono tre sezioni differenti: A. *Cerniera dorso-lombare* (D 12/L 1/L 2)

B. *La vertebra L 3*

C. *Il complesso lombo-sacrale* (L 4/L 5/L 5/S 1/bacino).

Ogni regione ha una fisiologia e patologia specifica.

## Cerniera dorso-lombare

È una regione di transizione, quindi le anomalie non sono rare. In questa zona la cifosi dorsale si alterna con la lordosi lombare. Anche nel caso di una scoliosi a forma di S troviamo il cambio delle curvature lungo la cerniera. La vertebra D 12 ha una struttura tutta particolare: le articolazioni superiori mostrano i criteri della vertebra dorsale, le articolazioni inferiori quelli di una vertebra lombare.

Come abbiamo già accennato, durante una rotazione del corpo il massimo del movimento si manifesta proprio in questa zona dorso-lombare.

Il grande merito di R. Maigne è d'aver studiato l'anatomia e l'innervazione della cerniera dorso-lombare e di aver descritto in una maniera esemplare la patologia e la clinica della cosiddetta *sindrome della cerniera dorso-lombare* (*sindrome di Maigne*).

Per capire l'importanza di questa regione è necessario conoscere non soltanto la biomeccanica ma soprattutto l'innervazione regionale. Ora non è possibile, per mancanza di tempo, trattare approfonditamente i problemi della neurofisiologia articolare per i quali si può fare riferimento alle importanti pubblicazioni di Barry Wyke.

Il *nervo spinale* si divide in tre principali rami:

- il ramo dorsale (posteriore)
- il ramo ventrale (anteriore)
- il ramo ricorrente (N. sinu-vertebralis Luschka).

Il ramo dorsale va attorno al processo

articolare e si divide in un ramo esterno e in un ramo interno; il ramo dorsale è, quindi, a stretto contatto con la capsula articolare. Il ramo interno attraversa un canale osteofibroso formato dal legamento mamillo-accessorio e altri rami passano attraverso i diversi fasci muscolari del muscolo intertransversale esterno (*Ilazorthes, Maigne*). I rami interni sono muscolari e cutanei; innervano tutte le strutture dorsali della linea delle articolazioni: musc. interspinale, multifido, musc. sacrospinale e inoltre, la capsula articolare, i legamenti gialli e interspinali; assicura anche l'innervazione della cute nella regione dorsale. È da notare che i rami cutanei del nervo dorsale scendono notevolmente verso la regione caudale. Il ramo esterno è motorio e innerva i muscoli intertransversari e iliocostali e la fascia dorso-lombare.

I rami cutanei D 12, L 1 e L 2 formano una rete di anastomosi e attraversano la cresta iliaca, talvolta in uno stretto canale osteofibroso, innervando la regione gluteale. Una disfunzione segmentale nella regione della cerniera dorso-lombare può irritare i propriocettori e i nocicettori della capsula articolare o può irritare il ramo dorsale a causa del suo stretto contatto con la capsula articolare oppure nel passaggio attraverso i diversi canali muscolari o osteofibrotici e può provocare una periferica *sindrome cellulo-tendo-periosteomiale* descritta da Maigne, clinicamente corrisponde ad una *lombaggine bassa d'origine alta*, (D 11/D 12/L 1/L 2).

Il ramo anteriore del nervo spinale D 12 (nervo subcostale) si divide in un ramo mediale e laterale. Il ramo laterale (ramo perforante) raggiunge la superficie circa 1 o 2 cm sopra la cresta iliaca e tra i 5 e gli 8 cm dalla spina iliaca ant. in direzione dorsale innervando la parte laterale della coscia. Il ramo perforante del n. ilio-ipogastrico (L 1) si localizza a ca. 1-2 cm in direzione dorsale del n. subcostale. Spesso questi nervi attraversano la cresta iliaca in un canale osteofibroso dove possono essere compressi nel senso di un «entrappement syndrome». Alla palpazione si rileva in questa zona un punto molto dolente (*point de la crête*).

Secondo Maigne esistono tre varietà:

- 1 *varietà corta: l'innervazione raggiunge il trochantere*
- 2 *varietà media: il trochantere è largamente coperto*
- 3 *varietà lunga: i nervi si estendono fino verso il ginocchio.*

Una disfunzione nella regione dorso-lombare o una compressione del nervo nel canale osteofibroso della cresta iliaca può provocare un dolore alla parte

esterna della coscia: *periartritis coxae, pseudomeralgia parestetica*.

Il ramo mediale del n. ilio-ipogastrico (D 12/L 1) corre attraverso la muscolatura addominale e assicura, assieme al nervo ilioinguinale (L 1) l'innervazione inguinale, pubica e scrotale. Una irritazione si manifesta clinicamente sotto la forma di una *pubalgia o pseudoartrosi coxae*.

*Nervo sino-vertebrale (Nervus recurrens Luschka)*: È composto di fibre spinali e simpatiche, penetra il foro e innerva le strutture epidurali, la dura mater e il legamento giallo e posteriore.

*La vertebra L 3*: La vertebra L 3 ha una posizione del tutto particolare tra la cerniera lombo-sacrale ed il complesso lombo-sacrale. È il fulcro del movimento, il centro della gravità del corpo e il punto massimo della lordosi. Il processo spinoso e soprattutto il processo costario (transverso) sono molto sviluppati a causa dell'inserzione di tanti muscoli; inoltre è da notare che la colonna media del diaframma scende fino al corpo vertebrale L 3. Il midollo spinale finisce all'altezza della L 2, ciò vuol dire che la vertebra L 3 è in contatto con tutti i nervi della cauda equina. Non è da meravigliarsi che una disfunzione segmentale L 3 non sia rara.

*Il complesso lombo-sacrale* (vertebra L 4, L 5 e bacino): Questa zona di transizione è una regione in cui di solito si concentrano le anomalie congenite.

Si distinguono una variante *craniale* (lombalizzazione o emilombalizzazione di S 1), e una *caudale* (sacralizzazione o emisacralizzazione di L 5).

L 4/L 5 e L 5/S 1 sono i segmenti più mobili della colonna lombare per il movimento di flessione ed estensione. Questi segmenti sono anche maggiormente sottoposti ad uno stress meccanico; per queste cause si verificano, solitamente nell'età avanzata, lesioni degenerative come osteocondrosi con instabilità, ernie del disco, spondilartrosi, stenosi del canale spinale, fenomeno di Bastrup.

Mi permetto, per finire, di parlare brevemente del problema della muscolatura. La posizione del bacino dipende, come abbiamo già accennato, dall'equilibrio tra la muscolatura addominale, dall'erector spinae e dalla muscolatura gluteale.

La muscolatura addominale, composta dei muscoli retti e obliqui, è prevalentemente una muscolatura fasica e tende ad un indebolimento. L'erector trunci, con una fascia mediale (muscolo lunghissimo) e una fascia laterale (muscolo iliocostale), appartiene al sistema tonico-posturale con una netta tendenza ad accorciarsi. Il raddrizzamento del bacino



(contro-nutazione) si effettua con la contrazione del retto addominale e del gluteo massimo.

Il basculamento, invece (nutazione), avviene per la contrazione dell'erektor trunci, dell'iliopsoas e del retto femorale. Normalmente esiste un equilibrio tra la muscolatura addominale (fasica) e l'erektor spinae (tonica posturale). Uno sbilanciamento muscolare lombare (secondo Janda) comporta una rotazione del bacino con la conseguente iperlordosi lombare.

È anche da notare che un aumento della pressione intraddominale durante una flessione, dovuta ad una contrazione della parete addominale, diminuisce la compressione longitudinale del 50% su D 12/L 1 e del 30% su L 5/S 1 e diminuisce anche la tensione della muscolatura spinale del 55%.

Una riabilitazione muscolare con allungamento (stretching) della muscolatura posturale, seguito da un training isometrico della muscolatura antagonista fa-

sica, è una conditio sine qua non per una terapia, a termine lungo, dei disturbi provenienti dalla colonna lombare.

## Conclusione

La morfologia e la funzione della colonna lombare dipendono da altre regioni della colonna vertebrale, soprattutto dall'inclinazione e dalla struttura dell'anello pelvico. La colonna lombare si divide funzionalmente in tre segmenti: la cerniera dorso-lombare, la vertebra L 3 e il complesso lombo-pelvico. Ogni segmento presenta una propria biomeccanica, patologia e clinica. Un equilibrio muscolare tra muscolatura addominale, spinale e gluteale è indispensabile per il normale ed armonico funzionamento della colonna lombare. Nella riabilitazione si deve tener conto del sistema osseo-legamentare (statico) della muscolatura (dinamica) ma anche del sistema nervoso (coordinamento).

zielle Benachteiligung der Frauen, beispielsweise auf dem Gebiet der Sozialversicherung oder auf dem Arbeitsmarkt;

- einen Boykott der vorgeburtlichen Untersuchungen und eine Denkpause in der Genforschung, solange keine verbindlichen ethischen Richtlinien politisch durchgesetzt sind, welche der schleichenden Tendenz zur Ausmerzung sogenannt unwerten Lebens ein für allemal Einhalt gebieten.

Wir rufen alle Behinderten, aber auch die Nichtbehinderten auf, sich für die Verwirklichung dieser Forderungen einzusetzen: Nur eine behindertengerechte Gesellschaft ist eine menschengerechte Gesellschaft! □

## Aktuelle Notizen/Info d'actualité

### ... und sie bewegen sich doch!

Kundgebung vom 31. August 1991 «10 Jahre nach dem Uno-Jahr der Behinderten»

Wir sind auf dem besten Wege zur Zweidrittelsgesellschaft. Lebens-, Wohn-, Arbeits- und Verkehrsverhältnisse werden nur auf die Massstäbe derjenigen ausgerichtet, die als die Gesunden, Normalen, Leistungsfähigen, Schnellen, Tüchtigen gelten.

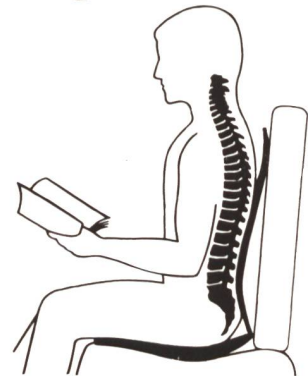
Menschen, die infolge von Krankheit, Unfall, Geburts- oder Altersgebrechen als behindert bezeichnet werden und deren körperliche, geistige oder seelische Voraussetzungen nicht zulassen, dass sie diese Normen erfüllen, laufen wieder vermehrt Gefahr, in die Armut getrieben zu werden. Noch immer besitzen sie kein Recht, ein selbstbestimmtes Leben zu führen, und werden allzu oft an den Rand gedrängt. In letzter Zeit macht sich sogar eine Tendenz bemerkbar, über vorgeburtliche Untersuchungen und Gentechnologie behindertes Leben frühzeitig festzustellen und in letzter Konsequenz als unwert zu verbieten und auszuschneiden.

Aber Krankheit und Behinderung können niemals gänzlich beseitigt werden. Wir Behinderten fordern das Recht auf ein unantastbares und gleichberechtigtes Leben, auch wenn viele von uns den Anforderungen der Leistungsgesellschaft nicht zu genügen vermögen. Nach unserer Meinung sollen sich nicht Behinderte der sogenannten Normalität anpassen; vielmehr müssen die gesellschaftlichen Verhältnisse so umgestaltet werden, dass alle Menschen, Behinderte und Nichtbehinderte, darin ein würdiges und selbstbestimmtes Leben führen können.

Konkret fordern wir zehn Jahre nach dem Uno-Jahr der Behinderten:

- ein existenzsicherndes Mindesteinkommen, welches das Abgleiten in demütigende Armengenössigkeit verhindert;
- die Möglichkeit eines selbständigen Lebens, das heisst Berücksichtigung unserer Bedürfnisse im Wohn-, Verkehrs-, Arbeits- und Schulbereich, bezahlte Assistenzdienste und andere Einrichtungen - mit andern Worten: jede soziale Diskriminierung, die unsere Selbständigkeit beeinträchtigt, muss verschwinden! Nachdrücklich wenden wir uns auch gegen die spe-

## Sitzprobleme?



## THERGOfit® Zentrum für schmerzfreies Sitzen!

Wir befassen uns ausschließlich mit dem grossen Spektrum an Sitzhilfen. Gezielt setzen wir unsere Erfahrung ein, damit Ratsuchende zur denkbar wirksamsten Sitzhilfe kommen.

Unser Angebot ist umfassend. Verlangen Sie umgehend den neuen THERGOFIT-Gratis-Katalog.

**THERGOFIT AG**  
7310 Bad Ragaz  
Telefon 085 9 38 38

### INFO-BON

Bitte senden Sie mir:

☐ Den Gesamt-Katalog (Schmerzfreies Sitzen)

Name

Adresse

Telefon