Zeitschrift: Physiotherapeut : Zeitschrift des Schweizerischen Physiotherapeutenverbandes = Physiothérapeute : bulletin de la Fédération Suisse des Physiothérapeutes = Fisioterapista : bollettino della Federazione Svizzera dei Fisioterapisti

Herausgeber: Schweizerischer Physiotherapeuten-Verband

Band: 27 (1991)

Heft: 8

Artikel: Lokalinfiltrationen : Wann? - Wie? - Wo?

Autor: Auer, H.U.

DOI: https://doi.org/10.5169/seals-930065

Nutzungsbedingungen

Die ETH-Bibliothek ist die Anbieterin der digitalisierten Zeitschriften auf E-Periodica. Sie besitzt keine Urheberrechte an den Zeitschriften und ist nicht verantwortlich für deren Inhalte. Die Rechte liegen in der Regel bei den Herausgebern beziehungsweise den externen Rechteinhabern. Das Veröffentlichen von Bildern in Print- und Online-Publikationen sowie auf Social Media-Kanälen oder Webseiten ist nur mit vorheriger Genehmigung der Rechteinhaber erlaubt. Mehr erfahren

Conditions d'utilisation

L'ETH Library est le fournisseur des revues numérisées. Elle ne détient aucun droit d'auteur sur les revues et n'est pas responsable de leur contenu. En règle générale, les droits sont détenus par les éditeurs ou les détenteurs de droits externes. La reproduction d'images dans des publications imprimées ou en ligne ainsi que sur des canaux de médias sociaux ou des sites web n'est autorisée qu'avec l'accord préalable des détenteurs des droits. En savoir plus

Terms of use

The ETH Library is the provider of the digitised journals. It does not own any copyrights to the journals and is not responsible for their content. The rights usually lie with the publishers or the external rights holders. Publishing images in print and online publications, as well as on social media channels or websites, is only permitted with the prior consent of the rights holders. Find out more

Download PDF: 10.12.2025

ETH-Bibliothek Zürich, E-Periodica, https://www.e-periodica.ch

Lokalinfiltrationen: Wann? – Wie? – Wo?

Originalbeitrag von Dr. med. H.U. Auer, Schinznach-Bad

Die gezielte Lokalinfiltration mit Lokalanästhetika und Entzündungshemmern ist eine dem Arzt vorbehaltene, in der Hand des Geübten fast unentbehrliche Behandlungsmethode von schmerzhaften Periarthropathien und vertebralen Syndromen. Voraussetzung für die erfolgreiche und nebenwirkungsarme Durchführung von Lokalinfiltrationen ist selbstverständlich die genaue Kenntnis der anatomischen Strukturen, der absoluten und relativen Kontraindikationen sowie eine korrekte Indikationsstellung. Die Technik gehört zur Grundausbildung des Rheumatologen; viele andere Ärzte haben sie aber ebenfalls gelernt, und schliesslich macht auch beim Infiltrieren wie bei jedem anderen medizinischen Eingriff die Übung den Meister. Wir wollen uns im folgenden ausschliesslich mit der Lokalinfiltration, also mit der Injektionstechnik im Bereiche von Weichteilen und Sehnenscheiden, beschäftigen, ohne auf das grosse Gebiet der intraartikulären Injektionen einzugehen.

Relative und absolute Kontraindikationen

Zu den absoluten Kontraindikationen gehört – vor allem für den wenig Geübten und Nichtspezialisten – die Antikoagulation oder eine Anamnese von bereits bekannten Überempfindlichkeitsreaktionen auf eines der verwendeten Medikamente, vorab auf das Lokalanästhetikum. Da auch bei einer einwandfrei unter sterilen Kautelen durchgeführten Lokalinfiltration stets das Risiko einer Infektion besteht, unterstützt durch die Hemmung lokaler Immunreaktionen bei Kortikosteroidzusatz, verbietet sich jede Infiltration in ein bereits infiziertes Gewebe oder bei einer gleichzeitig vorliegenden allgemeinen Infektion. Ein Diabetes mellitus kann eine relative oder sogar absolute Kontraindikation darstellen, besteht doch die Gefahr einer erheblichen Entgleisung unter dem Einfluss der Kortikosteroide. Gar nicht so selten kommt es bei einzelnen Patientinnen nach Infiltration mit Kortikosteroiden zu Zwischen- oder Schmierblutungen. Vereinzelt haben wir sogar solche Blutungen mehrere Jahre nach der Menopause beobachtet, was immer zu grosser Aufregung oder Verwirrung führt. Eine sorgfältige Information der Patienten über allfällige Nebenwirkungen ist deshalb unerlässlich.

Material und Medikamente

Wir selbst arbeiten bei Lokalinfiltrationen wie auch bei intraartikulären Injektionen grundsätzlich nur mit sterilem Einwegmaterial. Zum Aufziehen des Medikamentes verwende ich eine separate, meist grobkalibrige Nadel; für die eigentliche Infiltration kommt je nach Injektionsstelle diejenige Nadel zum Einsatz, welche nach Kaliber und Länge als geeignet und dem Patienten gerade noch zumutbar erscheint. Als Lokalanästhetikum setzen wir grundsätzlich Lidocain ein, und zwar seit Jahren nur noch in der Konzentration von 0,5 Prozent. Zahlreiche Patienten klagen bei Verwendung zu grosser Mengen oder Konzentrationen von Lidocain über unangenehme, kurz nach der Injektion auftretende Schwindelzustände, welche zwischen wenigen Sekunden bis mehrere Stunden andauern können und oft eine längere Überwachung des Patienten notwendig machen. Offenbar besteht auch bei einwandfreier Injektionstechnik mit mehrmaligem vorherigem Aspirieren doch immer die Gefahr, dass eine gewisse Menge Lidocain zu rasch resorbiert und zentralnervös wirksam wird. Durch die ausschliessliche Verwendung von 0,5%igem Lidocain haben wir diese Nebenerscheinungen eigentlich kaum mehr beobachtet. Für eine länger dauernde Lokalanästhesiewirkung verwenden wir gelegentlich Carbostesin, ebenfalls in der Konzentration von 0,5 Prozent. Mit

Abb. A:
Injektion in die Bursa subakromealis

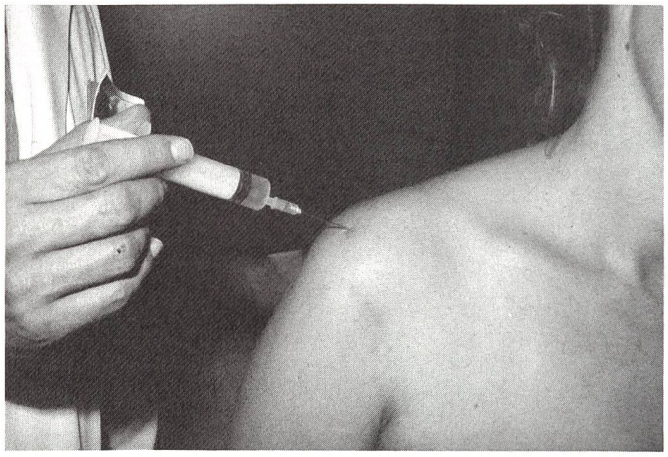

Abb. B:
Infiltration des Karpaltunnels

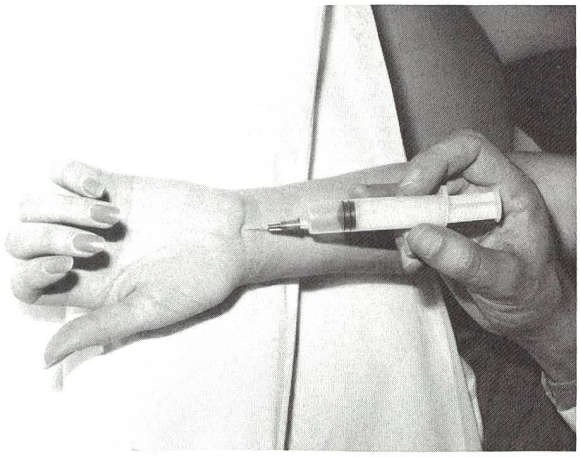

Mit Compex® 50 arbeitet Spitzentechnologie für Sie auf einfache Art

1) Die Standardkarte mit der entsprechenden therapeutischen Indikation wählen

2) Diese Karte in den Compex-Stimulator einlegen

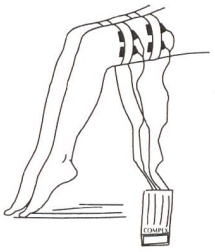

3) Die Behandlung kann beginnen

SFR 3'842.--

(auch Leasing und Direktmiete durch den Patienten möglich)

Compex 50 ist die Spitzenleistung des Compex-Systems, verbunden mit einer hohen Zeiteinsparung für den Therapeuten: Wir haben für Sie Compex-Standardprogramme entwickelt, die den therapeutischen Indikationen entsprechen (neuromuskuläre Elektrostimulation, analgetische Elektrotherapie...)

Somit genügt es, die für Ihren Patienten geeignete Karte auszuwählen und diese in den Compex-Stimulator einzulegen. Das



Fertigprogramm durchläuft automatisch die verschiedenen Behandlungsetappen.
Mit Compex 50 beginnt in der Elektrotherapie das Zeitalter der Leistungsfähigkeit und der Einfachheit.

Für weitere Informationen:
MEDICOMPEX S.A.
ZI "Larges Pièces"
Chemin du Dévent, 1024 Ecublens
Switzerland
Tel: 021 691 61 67
Fax: 021 691 61 90

Axe Communication Entreprises 022 61 90 41

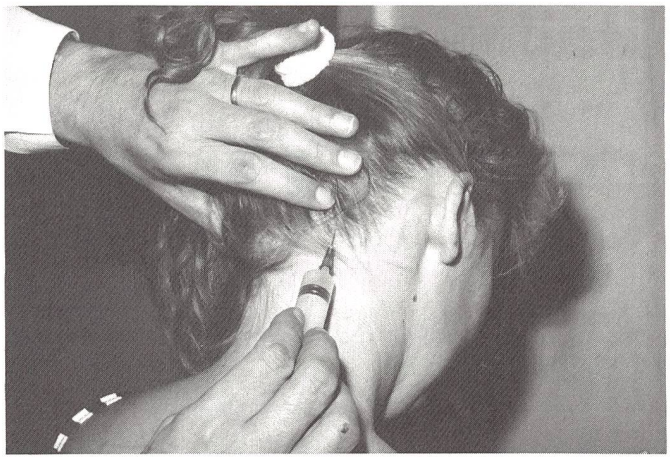

Abb. C:
Okzipitale Infiltration

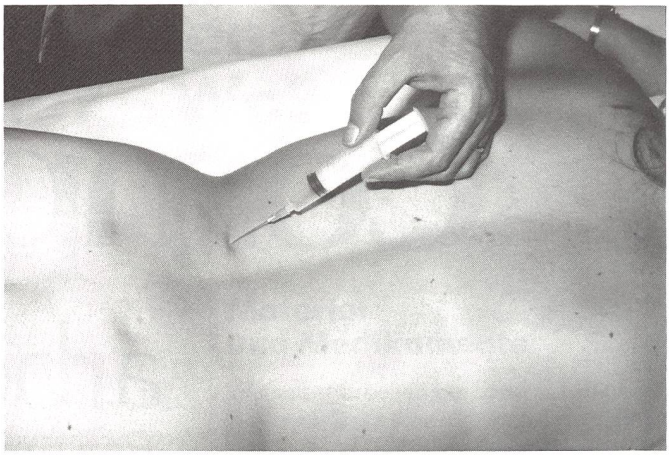

Abb. D:
Beckenkamminfiltration

diesem Medikament lässt sich der Lokalanästhesieeffekt um einige Stunden verlängern. Sämtliche Lokalanästhetika dürfen für die Lokalinfiltration nur rein und – beispielsweise im Gegensatz zur Chirurgie – nur ohne Adrenalinzusatz verwendet werden.

Als wirksame Entzündungshemmer zum Beimischen stehen uns heute praktisch ausschliesslich verschiedene Kortikosteroid-Präparate zur Verfügung. Alle anderen Medikamente sind bis heute entweder zu wenig wirksam oder aus anderen Gründen verlassen worden. Auch die früher gelegentlich ersatzweise verwendete Superoxyd-Dismutase ist in der Zwischenzeit aus dem Markt verschwunden. Die Kortikosteroide werden praktisch immer als Mikrokristall-Suspensionen mit langer Wirkungsdauer verwendet; auf den Zusatz eines wasserlöslichen Steroides kann in den meisten Fällen verzichtet werden. Bewährt hat sich Triamcinolonacetonid in einer Dosierung von 10 bis 20 mg pro Injektion. Als Alternative verwenden wir gelegentlich die fertige Mischung von 5 mg Betamethason als kristallines Dipropionat und 2 mg wasserlöslichem Betamethason als Natriumphosphat, vor allem im Bereiche einzelner Sehnenscheiden oder kleiner Gelenke.

Die lokale Verwendung von Kortikosteroiden kann in der Hand des Ungeübten oder bei mangelhafter Technik zu verschiedenen Problemen führen: Im unmittelbar subkutanen Bereich bewirken die Steroide gelegentlich eine Atrophie mit kosmetisch störender Einziehung der Haut, vermehrter Transparenz und Teleangiektasien. Wir vermeiden deshalb nach Möglichkeit Infiltrationen in nah an der Hautoberfläche gelegenen Gebieten, beispielsweise unmittelbar über dem Epikondylus humeri radialis und ulnaris. Wird das Kortikosteroid statt in die Sehnenscheide direkt in die Sehne injiziert, können Nekrosen und Sehnenrupturen die Folge sein. Nach intraartikulären Injektionen werden aseptische Nekrosen im Gelenkbereich beschrieben. Eine klinisch imposante, in ihrer Natur jedoch harmlose Nebenwirkung ist die innert Stunden nach der Injektion auftretende Kristallsynovitis. Es handelt sich dabei um einen gichtähnlichen Reizzustand, welcher durch die Mikrokristalle hervorgerufen wird. Die Grösse und Struktur der verwendeten Kortikoidkristalle scheint dabei eine entscheidende Rolle zu spielen. Während wir mit der von uns verwendeten Triamcinolonacetonid-Suspension kaum je solche Reaktionen beobachten, sind sie bei gleicher Injektionstechnik mit Methylprednisonacetat-Kristallen in geradezu bösartiger Regelmässigkeit aufgetreten. Unter lokalen Kälteapplikationen und der Verabreichung nichtsteroidaler Antirheumatika lassen sich diese kristallbedingten Reizzustände in den meisten Fällen schnell beheben. Differentialdiagnostisch muss selbstverständlich immer an die Möglichkeit eines injektionsbedingten Infektes gedacht werden. Die meisten anderen Nebenwirkungen der Kortikosteroide sind bei den für die Infiltration verwendeten Konzentrationen und Dosierungen harmlos und kurzdauernd: Am häufigsten wird über Herzklopfen und Schlaflosigkeit geklagt sowie ein Hitzegefühl des Gesichtes mit typischer Rötung im Bereich von Wangen und Stirne. Letzteres kann so ausgeprägt sein, dass viele Patienten an eine allergische Reaktion glauben. All diese Erscheinungen klingen aber zumeist innerhalb von 24 bis 48 Stunden wieder ab ohne weitere Folgen. Die in den meisten Leuten tief verankerte Angst vor massiven Kortisonnebenwirkungen (Gewichtszunahme, Vollmondgesicht, Hypertonie, Osteoporose, kurz das gesamte Cushing-Syndrom) ist zwar völlig unbegründet, einzelnen Patienten gelegentlich aber kaum auszureden.

Eine separate Lokalanästhesie ist für die meisten Infiltrationen nicht notwendig. Im Bereiche speziell heikler Partien (z. B. in der Vola manus) verwenden wir zur oberflächigen Hautanästhesie Chlormethylspray. Die Hautdesinfektion nehmen wir seit vielen Jahren mit einem Alkoholspray vor, welcher Propanol und Benzalkoniumchlorid enthält.

Spezielle Indikationen für Lokalinfiltrationen

Periarthropathia humero-scapularis

Dieses äusserst schmerzhafte, in der Praxis häufig vorkommende Krankheitsbild ist sicher jedem Physiotherapeuten bestens geläufig. Der typische Schulterschmerz bei der PHS lässt sich einerseits durch gewisse Bewegungen (vor allem Abduktion, Schürzen- und Nackengriff) provozieren, andererseits tritt er geradezu klassisch als quälender, oft sehr heftiger nächtlicher Ruheschmerz auf. Als Ursache des Schulter-Arm-Schmerzes bei der PHS kommen degenerative und entzündliche Veränderungen im Bereiche des Weichteilapparates der Schulter in Frage: In erster Linie betrifft dies die Bursa subacromialis und subdeltoidea, die Supraspinatussehne sowie die lange, eventuell auch die kurze Bizepssehne. Verkalkungen der Supraspinatussehne – sie sind radiologisch meist leicht erkennbar – finden sich oft etwa 1 Zentimeter vom Ansatz am Tuberkulum majus entfernt in einer Zone, welche nur sehr spärlich vaskularisiert ist. Kleinere solche Verkalkungen verursachen oft keinerlei Symptome. Grössere Verkalkungen können sich einerseits als

mechanisches Passagehindernis bei der Abduktion des Armes erweisen, andererseits kann es durch das Einsprossen von Gefässbindegewebe zum ödematösen Aufquellen mit schmerzhafter Reaktion kommen. Ein Durchbruch des Kalkherdes in den Schleimbeutel führt dort zu einer kristallinduzierten Entzündung mit massiver Bursitis. Beim Fehlen von Verkalkungen lässt uns das Röntgenbild sehr oft im Stich, und wir sind praktisch ausschliesslich auf die klinische Untersuchung angewiesen. In vielen Fällen wird diese eine schmerzhafte Einschränkung der Abduktion (painful arc) zeigen; ebenso ist die Innen- und Aussenrotation eingeschränkt. Typische Kombinationsbewegungen wie Schürzen- oder Nackengriff sind ebenso wie beispielsweise das An- und Ausziehen eines Hemdes kaum möglich. In akuten Fällen verunmöglicht der Schmerz praktisch jede aktive Bewegung der befallenen Schulter. Dann wird auch eine diffuse, kaum einer einzelnen Struktur zuzuordnende Druckdolenz des Gewebes vorhanden sein. In vielen Fällen aber können wir mit sorgfältiger Palpation eruieren, ob beispielsweise der Ansatz der Surpaspinatussehne am Tuberkulum majus, die lange oder die kurze Bizepssehne, der Deltoideusansatz, das Korakoid oder das Ac-Gelenk druckdolent oder entzündlich geschwollen sind. In allen Fällen, in welchen nicht ausschliesslich ein einziger isolierter Schmerzpunkt zu palpieren ist, empfehlen wir, in einer ersten Sitzung die kombinierte Lokalinfiltration in die Bursa subakromealis und die Sehnenscheide der langen Bizepssehne durchzuführen. Der Zugang zum subakromealen Raum ist bei akut schmerzhafter Verspannung oder Schulterhochstand oft schwierig. Dem Ungeübten empfiehlt sich der Zugang von lateral oder posterolateral nach sorgfältiger Palpation. Die Injektion selbst muss – analog einer intraartikulären Injektion – leicht und ohne Widerstand möglich sein. Bei sehr akuten Schmerzen finden wir oft einen Erguss in der Bursa subakromealis, welcher bei Verwendung einer mittelkalibrigen Nadel von der Injektion entleert werden kann. Die zweite Injektion erfolgt nach sorgfältiger Palpation in die Sehnenscheide der langen Bizepssehne, parallel zum Sehnenverlauf in Richtung Sulcus intertuberkularis. Bei genügendem Hochschieben der Nadel sollte es möglich sein, eine kleine Menge des Medikamentes bis in den Gelenkraum einzubringen, kommuniziert doch dort die Sehnenscheide mit der Gelenkhöhle. Weitere mögliche Infiltrationspunkte sind der Deltoideusansatz, das Korakoid und die kurze Bizepssehne. Bei ungenügendem Ansprechen auf zwei bis drei kunstgerecht durchgeführte Infiltrationen im Schulterbereich muss stets an das Vorliegen einer vielleicht auch nur partiellen Rotatorenmanschettenläsion gedacht werden. Die weitere Abklärung kann arthrografisch, sonografisch mit Ultraschall oder mit MRI erfolgen. Im MRI ist es möglich, die genaue Ausdehnung einer Rotatorenmanschettenläsion millimetergenau festzulegen und auszumessen. Die orthopädisch-chirurgische Sanierung von Rotatorenmanschettenläsionen zeigt heute recht gute Resultate; eine sorgfältige Abklärung lohnt sich also. Bei frühzeitiger korrekter Diagnose und gezielter Lokalinfiltration der Periarthropathia humeroscapularis werden wir kaum mehr das ankylosierende Stadium in Form einer frozen shoulder antreffen. Selbstverständlich behält auch die physikalische Therapie einer PHS, vor allem bei leichteren, chronischen oder ankylosierenden Formen, ihren Stellenwert. Sie bildet aber nicht Gegenstand dieser Abhandlung.

Epikondylopathia humeri radialis und ulnaris

Dieses hartnäckige Leiden ist für die Therapie mit Lokalinfiltrationen nicht unproblematisch. Bekanntlich kommt die im Volksmund als Tennisellbogen (bei der ulnaren Form als Golfellenbogen) bezeichnete Krankheit auch beim Nichttennisspieler und Nichtgolfer recht häufig vor, meist in Gefolge einer körperlichen Belastung, welche mit Drehung und Beugung im Unterarm gegen Widerstand einhergegangen ist. Das Punktum maximum der Schmerzen findet sich nach unserer Erfahrung meistens distal vom eigentlichen Epikondylus im Gebiete der proximalen Streckermuskulatur, etwa am Übergang zwischen Muskel und Sehnengewebe. Wird hier tief in dieses Gebiet infiltriert, können die unschönen Einziehungen als Folge einer Atrophie des subkutanen Fettgewebes vermieden werden. Auch hier gilt: Können mit zwei bis drei gut gezielten Lokalinfiltrationen die Schmerzen nicht länger andauernd gebessert werden, verzichten wir auf weiteres Infiltrieren und erreichen bessere Resultate in Zusammenarbeit mit dem Physiotherapeuten.

Karpaltunnel-Syndrom

Therapeutisch sehr dankbar und oft von diagnostischem oder differentialdiagnostischem Wert ist die Lokalinfiltration des Karpaltunnel-Syndromes. Allerdings ist vor einer Infiltrationsbehandlung nach auffälligen spezifischen Ursachen einer Schwellung im Karpaltunnel zu fahnden: Es kann sich um eine erste Manifestation einer chronischen Polyarthritis mit Sehnenscheidenbefall handeln, eine Psoriasis-Arthritis, nicht selten auch um eine Flüssigkeitsretention aufgrund einer Schwangerschaft. Auch seltenere Ursachen wie ein Myxödem kommen differentialdiagnostisch in Frage. Die eigentliche

Abb. E:
Infiltration unterer Trochanterpol

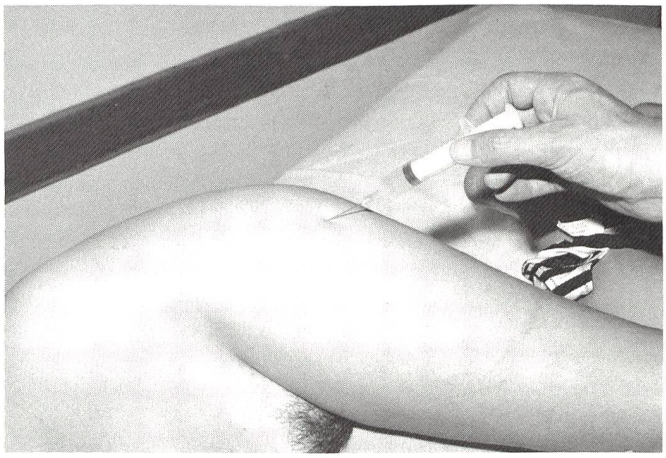

Abb. F:
Pes anserinus-Infiltration

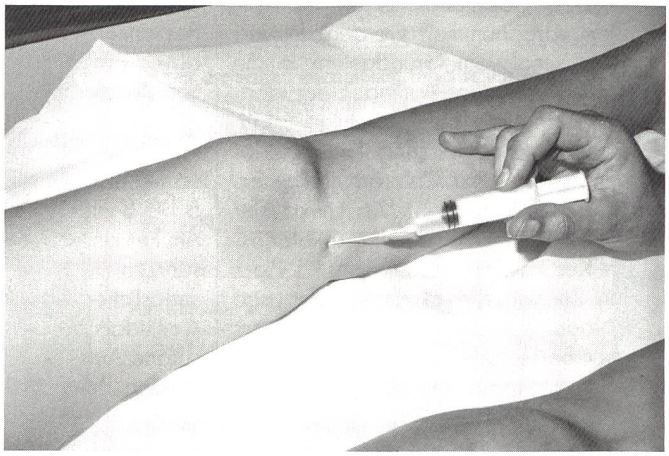

Infiltration, welche zum Abschwellen im Karpaltunnel und damit zur Dekompression des N. medianus führen soll, wird etwa 0,5 bis 1 Zentimeter proximal der Beugefalte an der Handwurzel lateral der Sehne des M. palmaris durchgeführt. Bei Verwendung einer verhältnismässig feinen Nadel spürt man sofort am starken Widerstand, falls man im Begriffe ist, in eine Sehne zu injizieren. Zeigt beim Einführen der Nadel ein starker elektrisierender Schmerz dem Patienten an, dass der Medianus direkt berührt wird, verschieben wir die Einstichstelle um einige Millimeter. Die Nadel wird senkrecht oder mit einer leichten Neigung nach medial und distal geführt. Zur sicheren Lokalisation spritzen wir hier etwas Lokalanästhesie vor, injizieren dann das Kortikosteroid-Lokalanästhesiegemisch und spülen dann die Nadel nochmals mit 1 bis 2 ml reinem Lidocain nach. Bei idealer Lage wird kurz nach der Injektion eine vorübergehende Taubheit im Medianusgebiet auftreten, welche nicht weiter von Bedeutung ist, den Patienten aber beim Führen eines Motorfahrzeuges empfindlich beeinträchtigen kann. Viele Patienten bleiben nach erstmaliger Infiltration eines Karpaltunnel-Syndromes während langer Zeit, oftmals länger als ein Jahr beschwerdefrei.

Fingerbeuger-Tendovaginitis

Ebenfalls technisch nicht leicht, aber therapeutisch sehr dankbar ist die lokale Infiltration einer Tendovaginitis der Sehnenscheiden der Fingerbeuger. Bekanntlich besitzen normalerweise die Finger II bis IV eine gemeinsame Sehnenscheide, welche getrennt von derjenigen des Daumens und des 5. Fingers verläuft. Variationen kommen hier allerdings vor. Als Folge einer Sehnenscheidenentzündung kann es zur Knötchenbildung auf den Beugersehnen mit dem Bild eines schnellenden Fingers kommen. Eine Lokalinfiltration kann entweder ins Gebiet des Knötchens oder aber direkt in die Sehnenscheide vorgenommen werden. Injiziert wird proximal vom Grundgelenk in die Sehnenscheide. Das Auffinden der idealen Injektionsstelle braucht einige Erfahrungen und Fingerspitzengefühl. Eine lokale Anästhesie mit Chloräthylspray erleichtert das Vorgehen. Meist wird hier nur ein kleines Volumen des Lokalanästhesie-Kortikosteroid-Gemisches Platz finden. Zur sicheren Lokalisation der Lage der Nadel, welche hier von besonders grosser Bedeutung ist, palpieren wir mit der linken Hand proximal der Injektionsstelle das Aufblähen der Sehnenscheide beim Injizieren.

Schmerzhafte Periarthropathien existieren nicht nur an der oberen Extremität. Vor allem im Bereich von Hüfte und Knie sind sie sehr häufig.

Periarthropathia coxae

Sehr häufig, sehr schmerzhaft und therapeutisch sehr dankbar ist die Periarthropathia coxae. Die Patienten klagen oft über nächtliche Ruheschmerzen, vor allem beim Liegen auf der erkrankten Seite. Der Schmerz strahlt aus entlang dem Traktus iliotibialis bis zum Knie. Differentialdiagnostisch kann es sich um eine Bursitis des Trochanter major, eine Insertionstendinose des Glutaeus medius, Glutaeus maximus oder piriformis auf dem Trochanter major oder aber auch um ein spondylogenes Syndrom handeln. Bei letzterem allerdings wird die Lokalinfiltration nur einen kurzdauernden Effekt von einigen Stunden oder Tagen erreichen. Die Bursa trochanterica des Glutaeus medius liegt im Gebiete der oberen Trochanterspitze, diejenige des Glutaeus maximus etwas unterhalb. Liegt der Patient in Seitenlage mit etwas angewinkeltem Bein, ist dies für Palpation und Injektion die ideale Lagerung. Die Injektionsnadel darf keinesfalls zu kurz gewählt werden, muss sie doch bis zum Knochenkontakt eingeführt und dann etwas zurückgezogen werden, damit man nicht subperiostal injiziert. Bei adipösen Patientinnen wird sogar meist die lange intramuskuläre Nadel dazu nötig sein. Injiziert werden 10 ml eines Gemisches von 20 mg Triamcinolonacetonid und 8 ml einer 0,5%igen Lidocainlösung. Bei richtiger Indikation tritt der Erfolg rasch ein und hält viele Wochen lang an.

Periarthropathien des Knies

Bei vielen Patienten auch mit schwerer Gonarthrose liegen vorwiegend periartikuläre Schmerzsyndrome vor. Bei sorgfältiger Palpation lassen sich die klassischen Schmerzpunkte vor allem im Gebiet des Pes anserinus oder unmittelbar proximal davon am Sartorius, etwa am Übergang von Muskel ins Sehnengewebe auffinden. Der letztere Punkt liegt meist tief genug, dass wir zur Infiltration ein Gemisch von 10 bis 20 mg Triamcinolonacetonid in 5 bis 8 ml Lidocain verwenden können. Am Pes anserinus liegen wir meist so weit subkutan, dass wir das Präparat mit wasserlöslicher Komponente in mindestens 4 ml Lidocain gut verdünnen, um eine subkutane Atrophie nach Möglichkeit zu vermeiden. Bei richtiger Indikation sollte wiederum der Schmerz rasch und nachhaltig verschwinden.

Zum Schluss seien noch kurz drei dankbare Infiltrationspunkte am Rücken erwähnt:

Insertionstendinosen am Okziput

Bei vielen Patienten mit oft schweren Spannungskopfschmerzen mit Ausstrahlungen in den Hinterkopf bis ins Gesicht oder gar ins Auge finden wir eine schmerzhafte Insertionstendinose am Okziput, meist des Splenius capitis, des Rektus capitis posterior major und minor oder des M. obliquus capitis superior. Diese sind einer gezielten Lokalinfiltration sehr gut zugänglich. Die Injektion erfolgt hier fast tangential in Richtung Okziput, wobei die Nadel wiederum bis zum Knochenkontakt vorgeschoben und dann etwas zurückgezogen wird. Die Infiltration kann für den Patienten subjektiv sehr schmerzhaft ablaufen, das Führen eines Motorfahrzeuges im Anschluss an den Eingriff ist abzuraten. Die oft monatelange Beschwerdefreiheit lohnt aber den Aufwand, und die Patienten kehren meist spontan nach Abklingen des Effektes zurück mit der Bitte, die Infiltration zu wiederholen.

Levator-scapulae-Syndrom

Ebenfalls im Rahmen eines Zervikalsyndromes oder aber im weiteren Umfeld einer Periarthropathia humero-scapularis finden wir eine schmerzhafte Insertionstendinose des M. levator scapulae am Angulus superior und im oberen Teil der Margo medialis des Schulterblattes. Die Infiltration mit 20 mg Triamcinolonacetonid und 8 ml Lidocain wird von kranial her schräg in Richtung Angulus superior vorgenommen. Wird zu tief in vertikaler Richtung eingestochen, riskiert man, einen Pneumothorax zu setzen.

Lumbo-spondylogenes Syndrom

Bei vielen lumbo-vertebralen und besonders auch lumbo-spondylogenen-Syndromen mit Ausstrahlungen ins Bein werden wir einen Schmerzpunkt palpieren können, welcher an der Crista iliaca etwas lateral der Spina posterior superior liegt. Das Gebiet entspricht der Insertion verschiedener Muskeln (quadratus lumborum, multifidus) sowie derjenigen des Ligamentum iliolumbale und reicht in die Tiefe bis gegen das ISG. Mit einer langen i.m.-Nadel injizieren wir von kranial in einem Winkel von 20 bis 30° schräg in die Tiefe bis zum Knochenkontakt. Nach

Volle Freizügigkeit!

Auch im überobligatorischen Bereich.

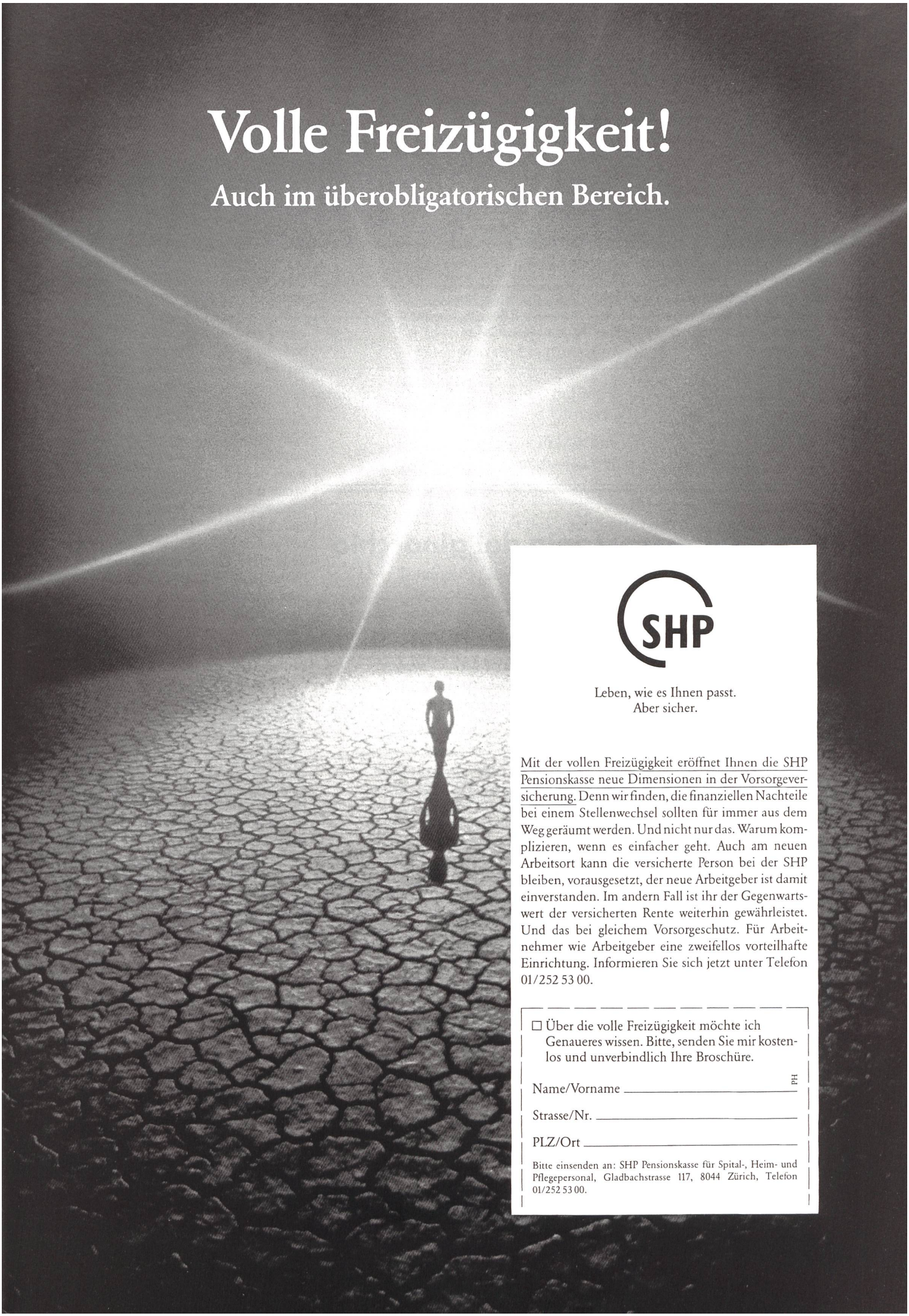

SHP

Leben, wie es Ihnen passt.
Aber sicher.

Mit der vollen Freizügigkeit eröffnet Ihnen die SHP Pensionskasse neue Dimensionen in der Vorsorgeversicherung. Denn wir finden, die finanziellen Nachteile bei einem Stellenwechsel sollten für immer aus dem Weg geräumt werden. Und nicht nur das. Warum komplizieren, wenn es einfacher geht. Auch am neuen Arbeitsort kann die versicherte Person bei der SHP bleiben, vorausgesetzt, der neue Arbeitgeber ist damit einverstanden. Im andern Fall ist ihr der Gegenwartswert der versicherten Rente weiterhin gewährleistet. Und das bei gleichem Vorsorgeschutz. Für Arbeitnehmer wie Arbeitgeber eine zweifellos vorteilhafte Einrichtung. Informieren Sie sich jetzt unter Telefon 01/252 53 00.

☐ Über die volle Freizügigkeit möchte ich Genaueres wissen. Bitte, senden Sie mir kostenlos und unverbindlich Ihre Broschüre.

PH

Name/Vorname _____

Strasse/Nr. _____

PLZ/Ort _____

Bitte einsenden an: SHP Pensionskasse für Spital-, Heim- und Pflegepersonal, Gladbachstrasse 117, 8044 Zürich, Telefon 01/252 53 00.

leichtem Zurückziehen der Nadel sollte der Patient während der Injektion ein deutliches schmerztypisches Ausstrahlen empfinden, analog seinen gewohnten Schmerzen. Ist dies ungenügend der Fall, so suchen wir im gleichen Gebiet etwas fächerförmig zu infiltrieren bis zum Auffinden des gewünschten Schmerzpunktes. Bei ausgeprägten Beschwerdebildern empfiehlt es sich, die Infiltration beidseitig durchzuführen.

All den hier vorgestellten Techniken der Lokalinfiltration ist gemeinsam, dass sie bei sauberer Indikation und eingeübter Injektionstechnik mit wenigen Injektionen zu länger dauerndem Erfolg führen. In diesen Fällen ist die Behandlung sicherlich auch effizienter und kostensparender als die Durchführung zahlreicher Serien von physikalischer Therapie. Es bleiben dem Physiotherapeuten und Arzt aber noch genügend dankbare Fälle aller Schweregrade, welche sie gemeinsam erfolgreich behandeln können.

Adresse des Autors:
Dr. med. H.U. Auer, Chefarzt
Rheuma- und Rehabilitationsklinik
5116 Schinznach-Bad

Punto sull'artroscopia del ginocchio

Già da qualche anno l'artroscopia ha preso piede nelle nostre sale operatorie. Se ne è parlato e se ne parla in lungo ed in largo su molte riviste mediche più o meno specializzate. Ogni anno sorgono nuovi gruppi di lavori e i congressi sul tema ormai non si contano più.

Anche i mass media se ne occupano soprattutto abbinandola allo sport. Riuscire a riabilitare uno sportivo d'élite in tempo record mediante l'artroscopia è ormai diventata una questione di prestigio.

Ma che cos'era e cos'è in fondo l'AS?

L'AS era una metodica nata prettamente a scopo diagnostico, anche se questo non era il suo fine ultimo, ma la prima tappa per lo sviluppo di metodiche operatorie più complesse. In tal senso l'AS ci ha permesso non solo di osservare tutte le strutture intra-articolari, ma anche di tastarle con l'uncino di prova, atto integrante dell'AS stessa e che purtroppo frequentemente viene tralasciato.

In effetti l'AS in se stessa non ha fatto grossi progressi, nel senso che sono le metodiche chirurgico ortopediche ad essa applicate che si sono particolarmente sviluppate in modo da essere eseguite a cielo chiuso, cioè sotto controllo AS.

La terminologia: «meniscectomia artroscopica, sinoviectomia artroscopica o plastica ligamentare artroscopica» è infatti non del tutto corretta, come già da altri affermato. Più corretto sarebbe dire: «meniscectomia, sinoviectomia o plastica ligamentare a cielo chiuso e/o sotto controllo artroscopico», volendo con questo, non tanto sminuire l'AS in se stessa, quanto separare i due atti operatori, riservando all'AS il fine di indagine, come il termine stesso dice: «guardare l'articolazione» e, dando alle meniscectomia, sinoviectomia, plastica ligamentare, ecc., la loro importanza, in quanto sono proprio questi gli atti operatori che, con l'ausilio dell'AS e nelle mani di esperti, hanno avuto l'evoluzione più sbalorditiva.

Oggi, eccetto l'artroplastica del ginocchio (protesi totale), non esistono praticamente più interventi intra-articolari al ginocchio che non possano essere eseguiti sotto controllo AS.

A livello meniscale la meniscectomia a cielo chiuso è ormai diventata una routine. Più rara, anche per l'indicazione, la sutura meniscale, ma anche interventi più complessi come le plastiche dei ligamenti crociati con materiale autologo (sia esso tendine rotuleo, sia retto femorale o semitendinoso), stanno prendendo sempre più piede, mentre le plastiche con materiale eterologo (artificiale), vengono sempre più tralasciate o comunque utilizzate per casi molto particolari.

A livello patellare il centramento rotuleo mediante lisi del ligamento alare laterale è di facile esecuzione, anche se devono essere usate determinate precauzioni, mentre la refissazione di frammenti osteocondritici condilari a cielo chiuso è un intervento che richiede una certa esperienza. Anche la sinoviectomia parziale o totale ha avuto nell'AS un valido ausilio e ha permesso di evitare ampie artrotomie.

Vorrei qui ricordare però che una lesione meniscale, una instabilità o una condropatia, sono patologie che non richiedono nella maggior parte dei casi, di una AS per diagnosticarle, semmai tale atto chirurgico sarà un valido ausilio per il loro trattamento.

Una percentuale alta di AS diagnostiche è quindi sicuro indice di una insufficiente semeiotica clinica.

Purtroppo però la metodica relativamente semplice e la morbidità contenuta ha contribuito ad una diffusione così vasta dell'AS come fine a se stessa, cioè a scopo diagnostico, che ha fatto passare la diagnostica clinica in molti casi in secondo piano.

Non bisogna dimenticare che l'AS è un intervento vero e proprio e quindi può avere delle complicanze.

In uno studio dell'AANA (Arthroscopy Association of North America) del 1986, su un numero di 396 566 AS di cui 375 069 del ginocchio, si ha avuto una percentuale dello 0,56% di complicazioni. In particolare infezioni, tromboflebiti, embolie anche letali, lesioni vascolari e nervose che hanno portato ad una invalidità (Arthroscopy vol. 2, no. 4, 1986, Raven Press). Da non dimenticare poi le lesioni cartilaginee iatrogene, a volte tardive, come già citato dal Prof. Morscher nel discorso inaugurale del III congresso AGA (Società di Artroscopia di lingua tedesca) e come sostenuto da Dick, il quale fa ammontare al 2% tali lesioni (Arch. Orthop. Trauma Surg. 92, 1978, 69).

L'indicazione per una AS deve essere quindi posta con grande serietà in casi di reale necessità, tenendo d'occhio in particolare il paz., il suo stato di salute generale e le sue esigenze. L'AS dovrebbe poter confermare la diagnosi clinica e permetterci quindi nella stessa seduta, se possibile, di trattare quelle patologie che ci si aspettava e che si sono confermate, evitando quindi una seconda seduta operatoria.

Concludendo, l'AS oggi ci ha aperto nuove frontiere per il trattamento delle patologie intra-articolari del ginocchio, riducendone la morbidità e raccorciando i tempi di ricupero.

Non bisogna tuttavia perdere di vista la clinica che deve essere sempre il primo ausilio diagnostico, non solo per il generico, ma anche per l'ortopedico.

Indirizzo dell'autore:
Dr. med. E. Frick
FMH Ortopedia e Chir. Ortopedica
piazza Nosetto 4
6500 Bellinzona

Seminar

Reizstrom und Ultraschall und deren Anwendung in der Praxis

Referent: Franz Schmid, Fachlehrer für phys. Therapie, Berlin

Termin:	Samstag, 21. September 1991
Tagungsort:	Novotel Zürich Airport, Talackerstr. 21, 8152 Glattbrugg
Kostenbeitrag:	Fr. 140.- je Teilnehmer, einschl. Pausengetränke und Mittagessen und Seminarunterlagen
Aus dem Seminarprogramm:	Die physikalischen und medizinischen Grundlagen der Reizstrom- und Ultraschall-Therapie Einführung in die Reizstrom-, Hochvolt- und Ultraschall-Therapie sowie in die Kombination Strom – Ultraschall Praktische Beispiele

Fordern Sie jetzt das detaillierte Seminarprogramm an.

MEDICARE AG Mutschellenstrasse 115, 8038 Zürich, Telefon 01/482 482 6 **BOSCH**

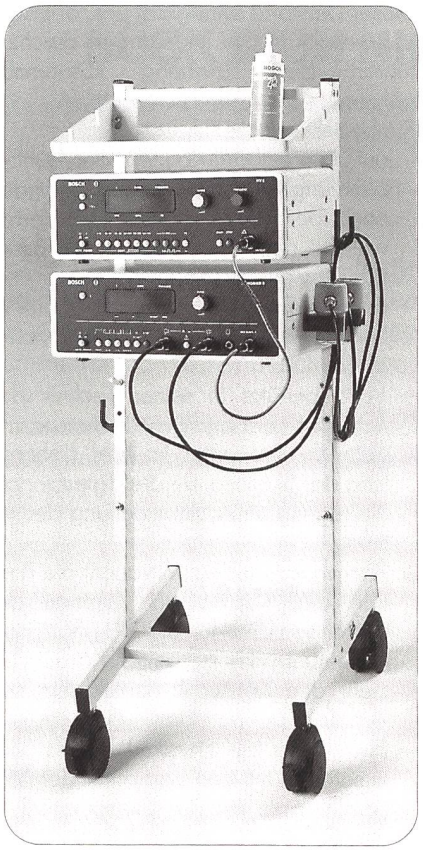

Das neue Med-Modul-Mobil ist noch funktioneller und hat Platz für Zubehör

Med-Modul-System von BOSCH. Neu: die 5er-Serie

Reizstrom-Klassiker in neuem Kleid.

Ohne Mikroprozessor geht bei **BOSCH** und in der zeitgemässen Praxis nichts mehr.
Einfachste Bedienung, Programmierbarkeit des Behandlungsablaufs sowie maximale Patientensicherheit sind für die Reizstrom- und Ultraschall-Therapie die Eckpfeiler dieser erfolgreichen Technologie.
Das bewährte Med-Modul-System von **BOSCH** ist in neuem Kleid und funktionell verbessertem Wagen mit folgender kombinierbarer Geräte-Palette erhältlich:

- **Diadyn 5:** für die Therapie mit diadynamischen Stromformen
- **Interferenz 5:** für die 4+2polige Mittelfrequenz-Therapie
- **HV 5:** für die schnellansprechende Schmerzbehandlung mit Hochvoltstrom
- **Vacomed 5:** das *leise* Saugelektrodengerät für die einfache Elektroden-Applikation
- **Sonomed 5:** für die Ultraschall-Therapie mit 1- oder 3 MHz-Köpfen, kombinierbar mit den Reizstromgeräten.

Ausführliche Produkt-Unterlagen erhalten Sie bei ihrem **BOSCH**-Fachhändler oder direkt beim Generalvertreter für die Schweiz:

...am Puls modernster Medizintechnik...

MEDICARE AG

Mutschellenstr. 115, 8038 Zürich, Tel. 01/482 482 6, Fax 482 74 88

BOSCH