Zeitschrift: Physiotherapeut : Zeitschrift des Schweizerischen Physiotherapeutenverbandes = Physiothérapeute : bulletin de la Fédération Suisse des Physiothérapeutes = Fisioterapista : bollettino della Federazione Svizzera dei Fisioterapisti

Herausgeber: Schweizerischer Physiotherapeuten-Verband

Band: 27 (1991)

Heft: 4

Artikel: Hautmykosen : klinische und therapeutische Aspekte

Autor: Sigg, C.

DOI: https://doi.org/10.5169/seals-930050

Nutzungsbedingungen

Die ETH-Bibliothek ist die Anbieterin der digitalisierten Zeitschriften auf E-Periodica. Sie besitzt keine Urheberrechte an den Zeitschriften und ist nicht verantwortlich für deren Inhalte. Die Rechte liegen in der Regel bei den Herausgebern beziehungsweise den externen Rechteinhabern. Das Veröffentlichen von Bildern in Print- und Online-Publikationen sowie auf Social Media-Kanälen oder Webseiten ist nur mit vorheriger Genehmigung der Rechteinhaber erlaubt. Mehr erfahren

Conditions d'utilisation

L'ETH Library est le fournisseur des revues numérisées. Elle ne détient aucun droit d'auteur sur les revues et n'est pas responsable de leur contenu. En règle générale, les droits sont détenus par les éditeurs ou les détenteurs de droits externes. La reproduction d'images dans des publications imprimées ou en ligne ainsi que sur des canaux de médias sociaux ou des sites web n'est autorisée qu'avec l'accord préalable des détenteurs des droits. En savoir plus

Terms of use

The ETH Library is the provider of the digitised journals. It does not own any copyrights to the journals and is not responsible for their content. The rights usually lie with the publishers or the external rights holders. Publishing images in print and online publications, as well as on social media channels or websites, is only permitted with the prior consent of the rights holders. Find out more

Download PDF: 10.12.2025

ETH-Bibliothek Zürich, E-Periodica, https://www.e-periodica.ch

Hautmykosen – klinische und therapeutische Aspekte

*Originalbeitrag von Dr. med. Chr. Sigg, Zürich**

Pilzerkrankungen stellen nach wie vor häufige und im physiotherapeutischen Bereich ernst zu nehmende Begleiterkrankungen dar. Die Kenntnis der Vielfalt ihrer Erscheinungsformen, der wichtigsten Nachweismethoden sowie das Wissen um die zur Verfügung stehenden potenten modernen Antimykotika sollten heute mithelfen, die Häufigkeit dieser Infektionen zu reduzieren.

Einleitung

Die Einordnung der Pilze im System der belebten Natur ist umstritten: Üblicherweise werden sie dem Pflanzenreich zugeordnet, nach anderer Auffassung jedoch bilden sie zusammen mit Bakterien, Algen und Protozoen ein den Pflanzen und Tieren gleichrangiges Reich. Pilze besitzen im Gegensatz zu Pflanzen kein Chlorophyll, unterscheiden sich von den Bakterien durch das Vorkommen eines echten Zellkernes. Obschon bestimmte Pilze als Krankheitserreger bekannt sind, sollte doch ihre Bedeutung im Kreislauf der Natur und auch ihre Nutzung durch den Menschen (z.B. bei der Antibiotikaherstellung und als Bäckerhefe) nicht vergessen werden.

Klassifizierung

Die Zahl der Pilzspezies wird auf etwa 100 000 geschätzt, davon sind jedoch nur etwa 50 für den Menschen krank machend. Nur etwa 20 Arten kommen als Erreger von Hautmykosen in Betracht. Pathogenität ist allerdings ein wenig definiertes Kriterium, denn nur wenige Pilzarten verursachen die Erkrankung eines gesunden Körpers, die meisten können einzig bei örtlicher oder allgemeiner Vorschädigung bzw. Abwehrschwäche des Menschen überleben und an Krankheitswert gewinnen.

Klinische Einteilung der Mykosen

Aus praktischen Gründen werden epidermale bzw. follikuläre Mykosen, tiefe Mykosen und Systemmykosen unterschieden. Im folgenden sollen einzig die epidermalen und follikulären Mykosen, verursacht durch Fadenpilze, Hefepilze und Schimmelpilze, Erwähnung finden:
In den letzten Jahren hat sich die Bezeichnung Tinea für alle Fadenpilzinfektionen der Haut durchgesetzt, unabhängig von der nachgewiesenen speziellen Erregerart. Durch Zusätze wird die Lokalisation der Erkrankung an der Haut gekennzeichnet.

- Tinea capitis (Kopf)
- Tinea barbae (Bart)
- Tinea corporis (Körper)
- Tinea inguinalis (Leiste)
- Tinea manuum (Hände)
- Tinea pedum (Füsse)
- Tinea unguium (Nägel).

Tinea capitis

Als Tinea capitis wird die Fadenpilzinfektion des behaarten Kopfes, der Augenbrauen oder der Augenwimpern bezeichnet. Befallen sind vor allem Säuglinge, Klein- und Schulkinder. Bei dieser stark entzündlichen Form einer Pilzerkrankung dringen die Erreger in den Haarfollikeln in die Tiefe der Haut und führen zu Pustelbildung und oft auch zu Knotenbildung mit massiver eitriger Sekretion. Lymphknotenschwellungen, erhebliche Allgemeiner-

---

* Zum Thema «Dermatologie» erschienen bzw. erscheinen folgende Fachbeiträge:

Nr. 12/90 Zum Thema Melanom
Nr. 2/91 Therapeutische Aspekte der Psoriasis
Nr. 4/91 Therapeutische Aspekte von Hand- und Fussmykosen
Nr. 5/91 Patienten mit Hautentzündungen und Wundsein in der täglichen Physiotherapie

Abbildung 1
Pityrosporum versicolor (gefärbtes Abrisspräparat, Vergrösserung x 600.)

Abbildung 2
Pilzfäden in einem Haar (histologisches Präparat, PAS-Färbung, Vergrösserung x 650.)

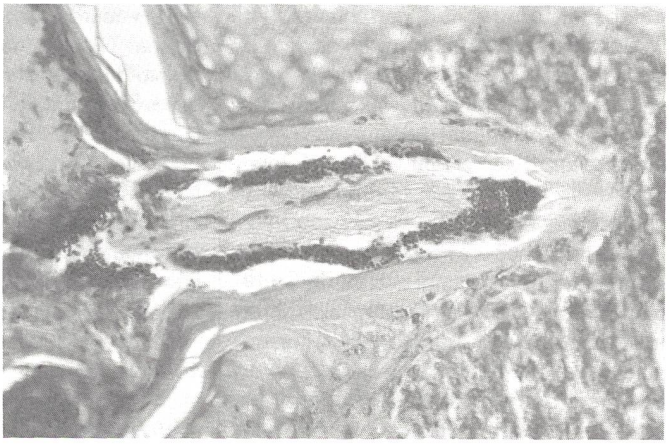

Die Mykose-Therapie der Zukunft:

Econazol

Pevaryl® Lipogel

Liste B

Dank Liposomen, den neuen Wirkstoff-Trägern, ist Pevaryl nach einer Woche bis zu 55% wirksamer als Vergleichspräparate.*

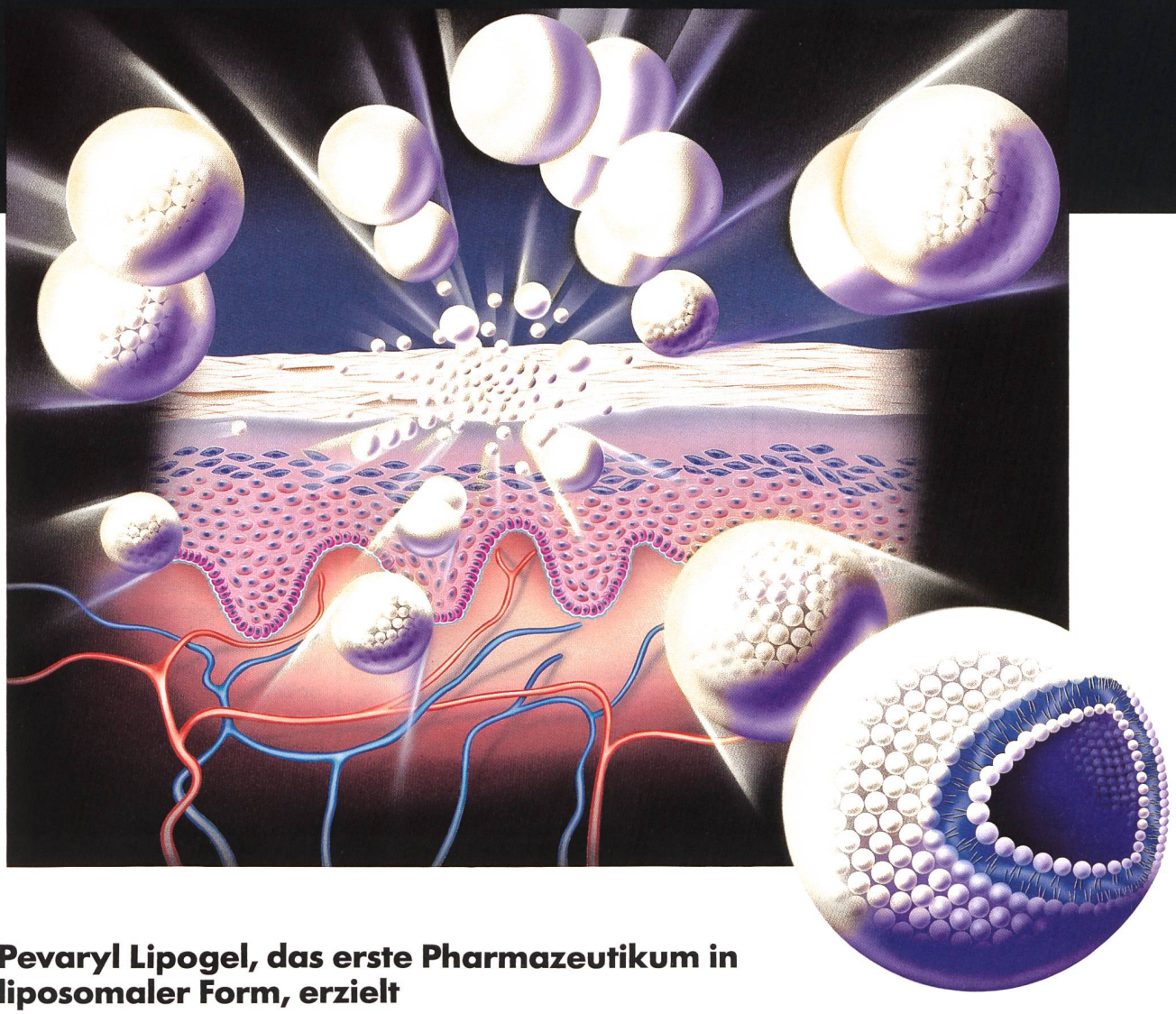

Pevaryl Lipogel, das erste Pharmazeutikum in liposomaler Form, erzielt

- **eine 4mal höhere Wirkstoff-Konzentration im Stratum corneum** und**
- **daher eine deutlich kürzere Therapiedauer.**

1x täglich genügt!

* Professoren Fritsch D. und Kokoschka E. M. (Universitätsklin. Innsbruck u. Wien): Fussmykosen; Multizentrischer Vergleich Econazol liposomaler Gel versus Naftifin (unpublizierter Report)

** Prof. Dr. Marks R. et al. (University of Wales; College of Medicine, Cardiff GB): Penetration and localization of tritiated econazole after topical application (unpublizierter Report)

Cilag AG
Pharma Schweiz
8207 Schaffhausen

Cilag

«Weitere Informationen entnehmen Sie bitte dem Arzneimittel-Kompendium der Schweiz.»

© CILAG AG E. T & H BSW 89.554

scheinungen wie Fieber, Kopfschmerzen und Erbrechen sind dabei typisch. Die massive, teils abszedierende Entzündung bedingt oftmals eine Zerstörung der Haarwurzeln, so dass ein bleibender Haarverlust entstehen kann.

Tinea barbae

Die Fadenpilzinfektion der bärtigen Anteile von Gesicht und Hals kommen naturgemäss nur bei erwachsenen Männern vor. Es handelt sich dabei ebenfalls um eine Entzündung der tiefen Haarfollikel, bei schwerer Abszessbildung mit nachfolgendem bleibendem Haarverlust. Die Diagnose der Tinea barbae ist wegen des typischen klinischen Bildes meist leicht. In charakteristischer Weise lassen sich die befallenen Haare mit der Pinzette ohne Widerstand und schmerzlos entfernen.

Tinea faciei und Tinea corporis

Insbesondere bei Kindern, die von Haustieren (Goldhamster, Meerschweinchen, Katzen) infiziert werden, treten scharf begrenzte, scheibenförmige, sich ausbreitende bogige Herde mit zentraler Abheilungstendenz im nicht behaarten Gesicht auf. Sind die Entzündungszeichen wenig ausgeprägt, kann die Diagnose recht schwer zu stellen sein. Dies gilt auch bei inadäquater, nur symptomatischer Behandlung mit kortisonhaltigen Externa: Dabei werden die typischen Entzündungszeichen unterdrückt und die Beurteilung wesentlich erschwert. Von einer derartigen Pilzerkrankung sind eine Psoriasis vulgaris, ein Ekzem sowie verschiedene Hautlymphome zu unterscheiden. Entscheidend ist dabei stets der Pilznachweis (s. unten).

Tinea inguinalis

Die Inguinal- sowie die Genitoanalregion ist weitaus bevorzugt bei erwachsenen

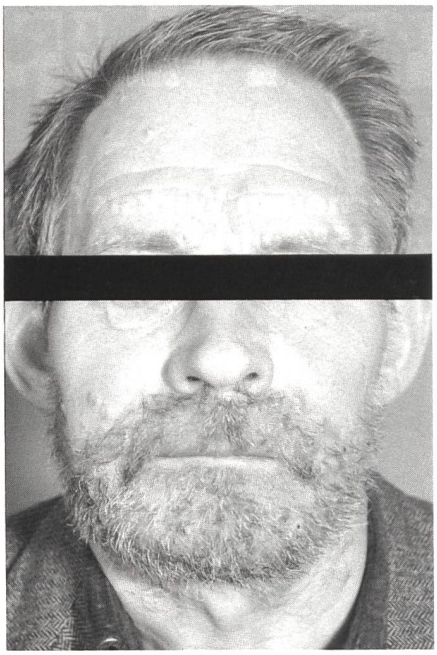

Abbildung 3
Tinea barbae: Befall strikte auf Bartbereich begrenzt.

Abbildung 4
Tinea barbae: Aufnahme mit deutlich sichtbaren Eiterknoten.

Männern, häufiger Sitz von Fadenpilzinfektionen. Nicht selten sind jedoch auch Hefepilze (Candida albicans) am Infekt beteiligt. Die Erkrankung beginnt mit jukkenden, scharf begrenzten rundlichen entzündlich roten Herden, die sich randwärts ausbreiten und ineinander zusammenfliessen können. Die Infektion erfolgt entweder durch Kontakt von einer gleichzeitig bestehenden Fussmykose, die bei Patienten mit einer Tinea inguinalis stets gesucht werden muss. Auch eine Übertragung durch Handtücher und Wäsche erscheint durchaus möglich. Begünstigend für das Angehen der Infektion sind Schweissstauung, Reibung, sitzende Tätigkeit, Adipositas und Diabetes mellitus.

Tinea manuum

Als Tinea manuum wird die Fadenpilzinfektion der Hände bezeichnet. Auffällig ist dabei die Einseitigkeit oder deutliche Asymmetrie der Hauterscheinung, was oftmals bereits eine Unterscheidung vom Ekzem zulässt. An Hand- und Fingerrükken gleicht das Bild mit scharf begrenzten randbetonten Herden, oft versehen mit feinsten Pusteln, der Tinea corporis. Interdigital sind – wie bei der Tinea pedum – die erosiv mazerativen Formen überwiegend und typisch (wenn gleich dieses Bild überwiegend nicht durch Fadenpilze, sondern durch Candida albicans hervorgerufen wird). Von besonderer Bedeutung ist die Kenntnis der dyshidrosiformen Tinea manuum, die durch kleinste jukkende dichtstehende Bläschen und Pusteln an Handtellern, seitlichen und volaren Fingerregionen charakterisiert ist. Am häufigsten jedoch ist die squamös-hyperkeratotische bzw. hyperkeratotisch-rhagadiforme Form der Tinea manuum mit Sitz an Palmae, palmaren Fingeranteilen und Fingerkuppen. Wichtig zu beobachten ist eine oft gleichzeitig bestehende Tinea unguium (Onychomykose, Nagelpilz). Infektionsreservoir ist dabei oftmals eine Tinea pedum, Tinea inguinalis oder eben der bereits erwähnte Nagelbefall. Die wenig entzündlichen Formen der Hand- und Fussmykosen sind klinisch oft

Abbildung 5
Balanitis erosiva, verursacht durch Candida albicans.

Abbildung 6
Tinea inguinalis: Deutlich sichtbarer, scharf begrenzter geröteter polyzyklischer Randsaum.

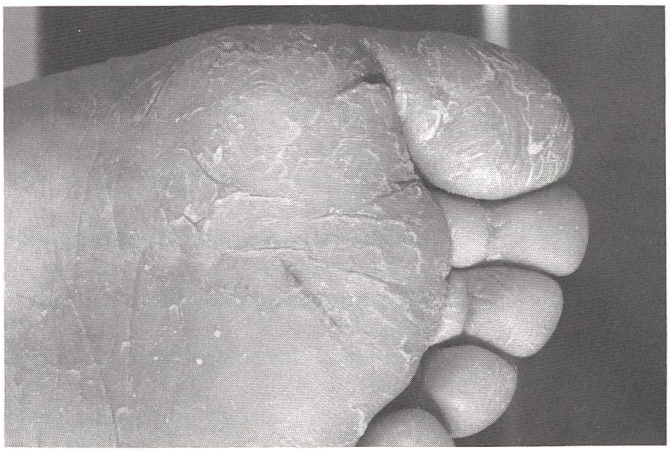

Abbildung 7
Tylotisch rhagadiforme Fussmykose.

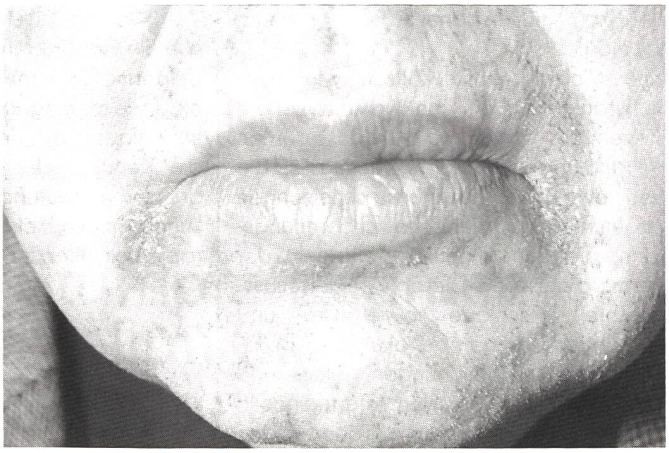

Abbildung 8
Perlèche (Angulus infectiosus) durch Candida albicans.

nur schwer von hyperkeratotisch-rhagadiformen Handekzemen (doppelseitig), Psoriasis palmaris (Psoriasis an anderer Stelle) und intertriginöser Candidose zu unterscheiden.

Tinea pedum

Die Fussmykose ist eine der häufigsten dermatologischen Erkrankungen, und ihre Erscheinungsbilder müssen allen klinisch tätigen Personen vertraut sein. Ihre Häufigkeit wird in unseren Breiten auf 15 bis 30 Prozent geschätzt. Eine eigene Untersuchung hat bei Rekruten der Schweizer Armee anlässlich der Eintrittsuntersuchung eine Frequenz von 12 Prozent, anlässlich der Entlassung von über 18 Prozent feststellen lassen. In bestimmten Kollektiven, so z.B. bei Bergarbeitern und bei Sportlern (athlete foot), lässt sich gar bei mehr als ¾ der Probanden ein Pilzbefall nachweisen (deshalb auch das Synonym Athletenfuss).

Pathogenetisch spielt das feuchtwarme Mikroklima im Schuh die wichtigste Rolle (Turnschuh-Generation!). Hyperhidrose und Akrozyanose sind weitere begünstigende Faktoren. Etwa 60 Prozent aller Patienten mit arteriellen und chronischen venösen Durchblutungsstörungen leiden an Onychomykosen und/oder Tinea pedum. Die Verursacher von Pilzen sind fast ubiquitär, ihre Sporen sind monatelang in der Umwelt des Menschen ansteckend, so z.B. in Schuhen, an Holzrosten der Schwimmbäder und Turnhallen, Badematten und Hotelteppichen. Die wichtigste Prophylaxe ist die Fusshygiene, speziell das sorgfältige Abtrocknen der Zehenzwischenräume nach dem Baden oder Duschen und das Tragen möglichst luftiger Schuhe.

Beim intertriginösen Typ findet man am häufigsten in den engen dritten und vierten Zehenzwischenräumen, aber auch in den übrigen Interdigitalräumen grauweisslich verquollene, mazerierende Hautschichten mit nässenden Erosionen und Rhagaden. Oft greift die Erkrankung auf die Zehenunterseite über.

Der squamös-hyperkeratotische Typ ist charakterisiert durch herdförmige, asymmetrische, scharf begrenzte schuppende Hyperkeratosen. Meist sind die Fussränder, Fersen und Zehenspitzen befallen (sogenannter Mokasin-Typ).

Dyshidrosiformer Typ

Er gleicht im wesentlichen dem bei Tinea manuum beschriebenen Bild: Besonders im Bereiche des Fussgewölbes kommt es zumeist im Sommer und an warmen Tagen zur Entwicklung von leicht getrübten Bläschen mit fadenziehendem Inhalt in geröteter Haut.

Bei allen Formen der Tinea pedum ist die Miterkrankung der Nägel häufig und als diagnostisches Leitsymptom zu verwerten. Fussmykosen verlaufen meist über Jahre und Jahrzehnte chronisch. Obschon mehrere Hauterkrankungen ähnliche Bilder hervorrufen können, ist die Diagnose durch positiven Pilznachweis eindeutig zu sichern.

Diagnostik von Mykosen

Untersuchungsmaterial für das sogenannte Nativpräparat sind vom aktiven Krankheitsrand entnommene Hautschuppen oder Bläschendecke, die in Kalilauge eingelegt werden. Die Pilzfäden nehmen zudem leicht Tinte auf und lassen sich im abgeblendeten Hellfeldmikroskop bei etwa 400facher Vergrösserung bei genügender Übung leicht nachweisen. Zur Differenzierung ist jedoch die Pilzkultur erforderlich: Das Nativpräparat lässt keine eindeutige Aussage über die Art des dargestellten Pilzes zu. Auch nicht krank machende, zufällig vorhandene Hyphen ergeben einen «positiven Pilznachweis». Daher ist die Anzüchtung und Identifizierung der Pilze auf künstlichem Nährboden für eine exakte mykologische Diagnostik und auch im Hinblick auf die Therapie unentbehrlich. Neben grösserer Spezifität bietet die Kultur gegenüber dem Nativpräparat auch grössere Empfindlichkeit: Ein negatives Nativpräparat schliesst eine Mykose nicht aus, insbesondere bei nur einmaliger Untersuchung. Als Nährböden dienen in Petrischalen oder in Plastikröhrchen aufbewahrte Agarmischungen. Antibiotika-Zusätze verhindern das gleichzeitige Wachstum von Bakterien. Zur Unterdrükkung der schnell wachsenden, klinisch jedoch bedeutungslosen Schimmelpilze wird dem Nährboden für die Züchtung von Fadenpilzen und Hefen Cyklohexi-mid zugesetzt. Die Kulturdauer beträgt bei Dermatophyten 2 bis 4 Wochen bei Zimmertemperatur, bei Hefen jedoch nur eine Woche bei 37 °C. Die Bestimmung der Pilzart erfordert viel Erfahrung und bleibt dem Spezialisten vorbehalten.

Therapie

Eine richtige Behandlung setzt eine exakte Diagnose voraus. Die Fadenpilzinfektion soll durch den Pilznachweis im Nativpräparat, möglichst auch durch Pilzbestimmung in der Kultur, gesichert sein. Die Behandlung muss sich nach der Lokalisation (freie Haut, intertriginöser Bereich, Kopf, Nägel), nach dem Stadium der Entzündung, nach der Tiefe der Infektion und schliesslich nach der Ansteckbarkeit orientieren.

Zur innerlichen Behandlung von Dermatomykosen stehen zunehmend neue und effizientere Präparate zur Verfügung. Ernste Nebenwirkungen sind mit den modernen Präparaten weitaus seltener und wochen- bis monatelange Behandlungen, wie sie zur Entfernung von Nagelbefall notwendig sind, dürften mit diesen

Medikamenten in naher Zukunft problemlos möglich sein.
Eine Vielzahl antimykotisch wirksamer Substanzen, auch von Kombinationen, stehen zur Verfügung zur äusserlichen Behandlung. Besonders wichtig ist die den jeweiligen Krankheitserscheinungen angemessene galenische Zubereitungsform, die den allgemeinen Regeln der dermatologischen Therapie folgen muss: Feuchte Umschläge sowie Fuss- und Handbäder können bei akuten und nässenden Hauterscheinungen, Puder und Sprays bei nichterosiven intertriginösen Läsionen, Cremen und Emulsionen in den nichtbehaarten Hautarealen eingesetzt werden. Bei hyperkeratotischer Tinea sind unbedingt Salicylsäure-Zusätze zu verwenden, da sie keratolytische und antimykotische Wirksamkeit aufweisen und kaum Allergien verursachen.

Auf weitere häufige Pilzerkrankungen, wie die Candida-Intertrigo oder die Windeldermatitis, kann hier aus Platzgründen nicht weiter eingegangen werden.
Im Umgang mit derartigen Patienten ist die Kenntnis der klinischen Bilder von grosser Bedeutung, um weitere Ansteckungen zu vermeiden bzw. gezielte Therapien einleiten zu können.

(Literatur auf Wunsch beim Verfasser)

Adresse des Autors:
Dr. med. Chr. Sigg
FMH für Dermatologie und Venerologie,
speziell Andrologie
Regensbergstrasse 91
8050 Zürich

●

Die subkapitale Humerusfraktur

Physiotherapeutisches Nachbehandlungsschema

Einleitung

Dieses Schema haben wir unserem Patientengut, älteren, oft gehbehinderten Menschen angepasst. Aus diesem Grund haben wir für die Mehrheit der Übungen die Ausgangsstellung Sitzen gewählt. Zudem haben wir Übungen ausgewählt, die einfach zu instruieren und auszuführen sind.

Nachbehandlungsschema für die subkapitale Humerusfraktur

Wir unterscheiden zwischen eingekeilten und nicht eingekeilten subkapitalen Humerusfrakturen. Bei nicht eingekeilten Frakturen ist Pendeln ungünstig. Bei beiden Frakturtypen sollte man vier bis sechs Wochen nicht aktiv gegen die Schwerkraft üben.

Phasen der Nachbehandlung
1. Ruhigstellungsphase: 10–14 Tage
2. Mobilisationsphase: 2.–6. Woche
3. Rehabilitationsphase: ab 7. Woche

1. Ruhigstellungsphase

a) Ziel
Ruhigstellung der Fraktur
b) Therapie
- Pumpenbewegungen der Hand
- HWS aktiv mobilisieren
- Flexion und Extension vom Rumpf im Sitzen

2. Mobilisationsphase

a) Ziel
Mobilisation des Schultergelenkes, ohne distal der Fraktur einen Hebel zu setzen.

b) Therapie
Ausgangsstellung auf dem Hocker (evtl. vor dem Spiegel):
- aktive Elevation und Depression der Schulterblätter
- Protraktion und Retraktion der Schulterblätter
- Rotation des Kopfes nach rechts und links
- Pumpbewegungen der Hand, evtl. kombiniert mit Flexion und Extension des Ellbogens
- Wischen der Handflächen gegeneinander
- Wischen mit dem betroffenen Arm auf dem gesunden Arm oder auf dem Oberschenkel
  (In der Ausgangsstellung ist der Arm in Parkierfunktion)
- Protraktion der Schulterblätter mit Innenrotation der Arme
  Retraktion der Schulterblätter mit Aussenrotation der Arme

Pendeln
Als Vorbereitung zum Pendeln sollen zuerst einige aktive Übungen ausgeführt werden. Dadurch wird der Muskeltonus gesenkt und die Muskulatur aufgewärmt.
Ausgangsstellung:
Auf dem Hocker (evtl. Stand, wenn vom AZ her möglich) die Oberkörperlängsachse ist vorgeneigt der gesunde Arm stützt auf dem Knie ab.
Übungsauftrag:
Zwischen den Knien in Flexion und Extensionsrichtung pendeln (andere Übungsrichtungen sind ebenfalls möglich).
Ergänzung:
Als Vorbereitung zum Pendeln können die Muskeln in der Axilla mit Quermassage passiv gedehnt werden. Dabei kann Creme verwendet werden, die die ange-

Ball rollen



Widerlagernde Mobilisation