

Zeitschrift: Physiotherapeut : Zeitschrift des Schweizerischen
Physiotherapeutenverbandes = Physiothérapeute : bulletin de la
Fédération Suisse des Physiothérapeutes = Fisioterapista : bollettino
della Federazione Svizzera dei Fisioterapisti

Herausgeber: Schweizerischer Physiotherapeuten-Verband

Band: - (1983)

Heft: 1

Artikel: Taping Helicoidal du Genou

Autor: Burdet, A. / Goldman, D.

DOI: <https://doi.org/10.5169/seals-930404>

Nutzungsbedingungen

Die ETH-Bibliothek ist die Anbieterin der digitalisierten Zeitschriften auf E-Periodica. Sie besitzt keine Urheberrechte an den Zeitschriften und ist nicht verantwortlich für deren Inhalte. Die Rechte liegen in der Regel bei den Herausgebern beziehungsweise den externen Rechteinhabern. Das Veröffentlichen von Bildern in Print- und Online-Publikationen sowie auf Social Media-Kanälen oder Webseiten ist nur mit vorheriger Genehmigung der Rechteinhaber erlaubt. [Mehr erfahren](#)

Conditions d'utilisation

L'ETH Library est le fournisseur des revues numérisées. Elle ne détient aucun droit d'auteur sur les revues et n'est pas responsable de leur contenu. En règle générale, les droits sont détenus par les éditeurs ou les détenteurs de droits externes. La reproduction d'images dans des publications imprimées ou en ligne ainsi que sur des canaux de médias sociaux ou des sites web n'est autorisée qu'avec l'accord préalable des détenteurs des droits. [En savoir plus](#)

Terms of use

The ETH Library is the provider of the digitised journals. It does not own any copyrights to the journals and is not responsible for their content. The rights usually lie with the publishers or the external rights holders. Publishing images in print and online publications, as well as on social media channels or websites, is only permitted with the prior consent of the rights holders. [Find out more](#)

Download PDF: 06.02.2026

ETH-Bibliothek Zürich, E-Periodica, <https://www.e-periodica.ch>

Taping Helicoidal du Genou

Indications et technique d'application.

par A. Burdet et D. Goldman

Resumé:

Le taping est un mode de contention de plus en plus utilisé. Pour présenter le maximum d'efficacité, il doit être confectionné en fonction du type d'instabilité dont souffre le malade. Les auteurs l'ont utilisé chez une série de patients présentant une instabilité antéro-externe du genou. Après un exposé de la technique utilisée ils analysent leurs résultats.

Introduction:

Le taping est une technique de contention de plus en plus utilisée dans les milieux sportifs. Ce bandage adhésif suscite un enthousiasme croissant car il assure une restriction fiable et sélective du mouvement, permettant ainsi au sportif la poursuite de l'exercice de sa discipline en tout sécurité.

Dans l'ensemble, le taping est appliqué à bon escient dans les vestiaires et sur les bords de terrain, par les soigneurs et accompagnateurs sportifs. Il faut éviter cependant certains abus dangereux qui consistent à appliquer la contention adhésive sans prendre suffisamment en considération la nature et le degré de la lésion sous-jacente. Il s'agirait là d'une substitution désavantageuse à une autre forme de traitement.

Pour un problème articulaire donné, un taping doit en effet être appliqué après collaboration étroite entre le médecin et le physiothérapeute. De sérieuses connaissances en séméiologie et physiologie articulaire, ainsi qu'une bonne habitude de l'application de la contention adhésive sont indispensables si l'on veut que le taping soit efficace et sûr.

Le problème est d'autant plus vrai au niveau du genou, où les types d'instabilité sont nombreux.

Nous avons donc pensé utile d'analyser plus précisément un type d'instabilité du genou, et de présenter les détails de la confection du taping que l'on peut utiliser pour résoudre ce problème. Nous aimerons ainsi démontrer que, loin d'être une recette, le taping doit répondre à la nature propre de la laxité présentée par le patient. Non seulement, il permet ainsi la stabilisation d'un genou laxé, mais il aide également à mieux définir le type d'opération stabilisatrice à choisir, si un traitement chirurgical se discute.

Indications:

Les problèmes d'instabilité sont nombreux au niveau du genou. Les malades se plaignent fréquemment de lâchages, ou de dérobements gênants dans la pratique du sport ou même dans la vie de tous les jours. Les laxités latérales par insuffisance d'un ligament latéral, ou antéro-postérieures franches, lors de lésions de coque postérieure et d'un relâchement du ligament croisé sont bien connues. On accorde actuellement une importance de plus en plus grande aux instabilités rotatoires, dans lesquelles s'associent à l'instabilité précédemment décrite une trop grande liberté en rotation du tibia sur le fémur. Ces dernières instabilités sont fréquentes et elles sont généralement moins bien tolérées. Parmi elles, nous retiendrons particulièrement l'instabilité antéro-externe, avec signe du Pivot-Shift positif. Elle se distingue d'une franche instabilité antéro-postérieure par le fait que l'avancée pathologique du tibia sur le fémur se produit avant tout au niveau du plateau tibial externe. Le mouvement en avant du tibia se combine ainsi avec une rotation interne pathologique du tibia sur le fémur. Dans ce type de laxité, cette avancée du plateau tibial externe se produit subitement au cours de la flexion. C'est ce mouvement que l'on cherche à reproduire avec le signe du «Pivot-Shift» et c'est ce mouvement pathologique que cherchera systématiquement à supprimer le taping.

Rappelons pour mémoire que ces instabilités antéro-externes sont presque toujours liées à une insuffisance du ligament croisé antérieur. La lésion initiale est souvent passée inaperçue. Le relâchement progressif des éléments capsulaires, voire la lésion méniscale secondaire, aboutit tôt ou tard à une instabilité antéro-externe symptomatique: les malades se plaignent ainsi de dérobements. Ces lâchages sont assez différents de ceux qui surviennent lors de subluxation rotulienne ou dans le cadre d'une seule lésion méniscale.

Technique d'application:

1.) Matériel

- Bandes adhésives de 3,8 et 5 cm large
- Bande protectrice en mousse de polyuréthane.
- Teinture de benjoin.
- Rasoir.

2.) Application du taping: Exemple du genou droit. Laxité antéro-externe.

- On procède en premier lieu au rasage du tiers inférieur de la cuisse, ainsi que du tiers supérieur de la jambe.
- Les zones rasées sont enduites de teinture de benjoin.
- Le patient se tient debout. Le genou droit est fléchi à environ 30-40° à l'aide d'un linge plié sous le talon.
- Les anneaux d'amarrage supérieur et inférieur sont posés, les bandes se recouvrant successivement à moitié. Il est impératif, lors de la pose des anneaux d'amarrage que les muscles de la cuisse et de la jambe soient en contraction statique. Ceci évitera un effet constrictif lors de l'activité.
- La bande protectrice en mousse est posée de telle sorte qu'elle recouvre la zone comprise entre les anneaux d'amarrage.
- Les bandes obliques bloquant l'avancée du plateau tibial externe sont posées de la façon suivante: Il faut assurer une mise en tension du tibia en rotation externe. On demande donc au patient d'orienter son bassin vers la gauche tout en gardant le pied droit immobile sur sa base d'appui.

Deux séries de bandes «en papillon» sont alors posées:

a) Les bandes obliques externes:

De la face interne de l'anneau d'amarrage inférieur, se réfléchissant sur le tubercule de Gerdy, croisant l'axe de flexion du genou côté externe, et se terminant sur l'anneau d'amarrage supérieur en sa partie postéro-externe. (fig. a.).

b) Les bandes obliques internes:

De la face externe de l'anneau d'amarrage inférieur vers l'arrière, croisant l'axe de flexion du genou côté interne, les bandes sont rabattues au-dessus de la rotule vers la face externe de la cuisse, sur l'anneau d'amarrage supérieur. (fig. b.).

Les anneaux d'amarrage sont recouverts intégralement de bandes adhésives, afin de renforcer les ancrages supérieurs et inférieurs des bandes obliques internes et externes.

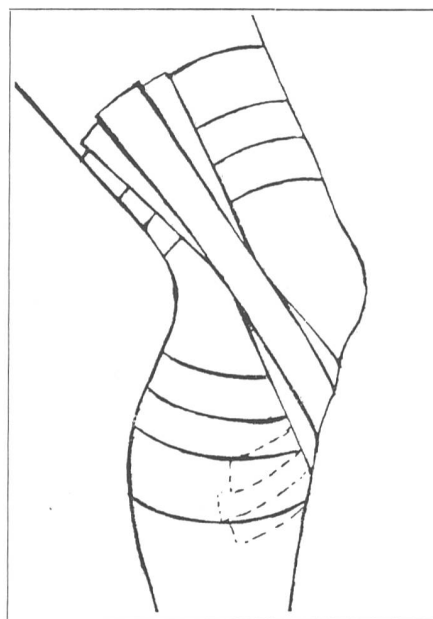


Fig. a. Bandes obliques, Face externe.

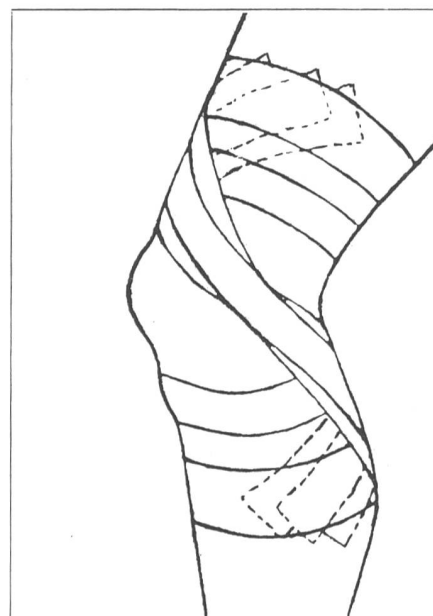
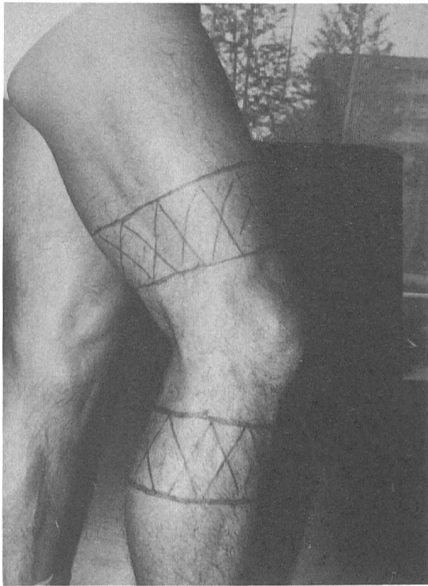
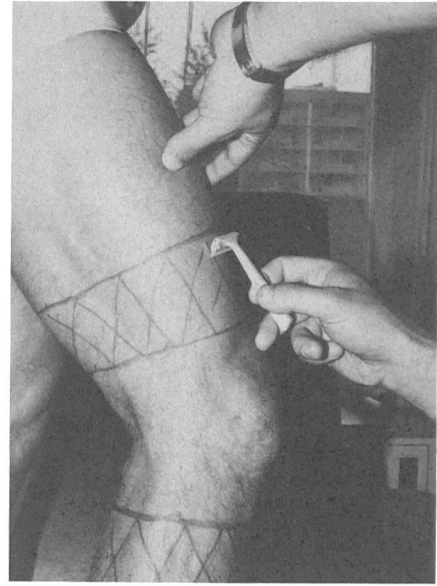


Fig. b. Bandes obliques, Face interne.

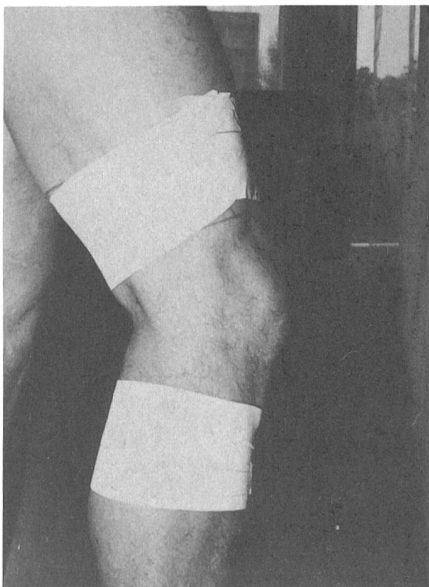


(1) Zones à raser et à enduire de Teinture de Benjoin pour amarrages.

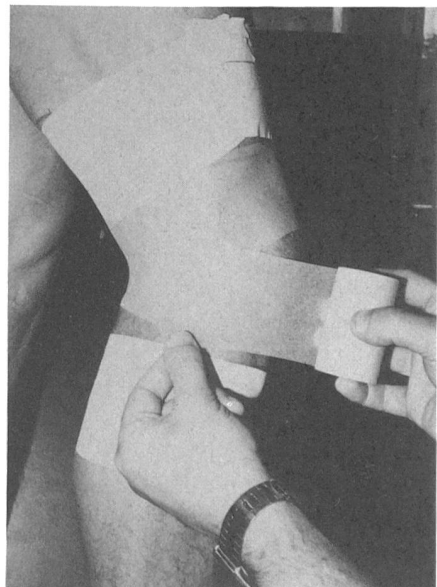


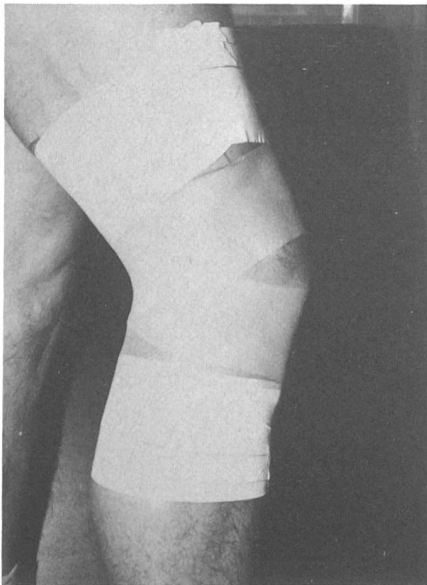
(2) Rasage

(3) Les deux anneaux d'amarrage sont posés. Cuisse et mollet en contraction statique.




(4) Pose de la bande protectrice en polyuréthane sur la zone comprise entre les deux anneaux d'amarrage.



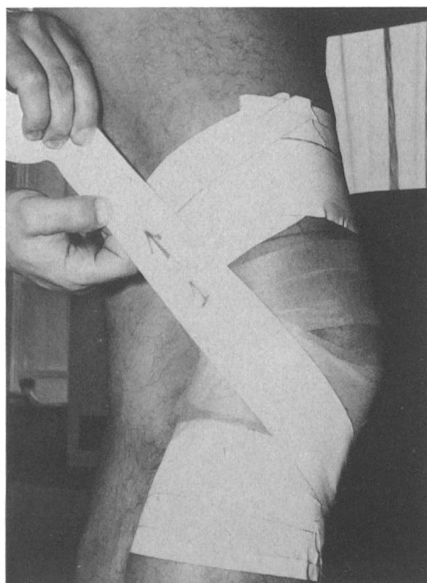

(5) Aspect après pose de la bande protectrice

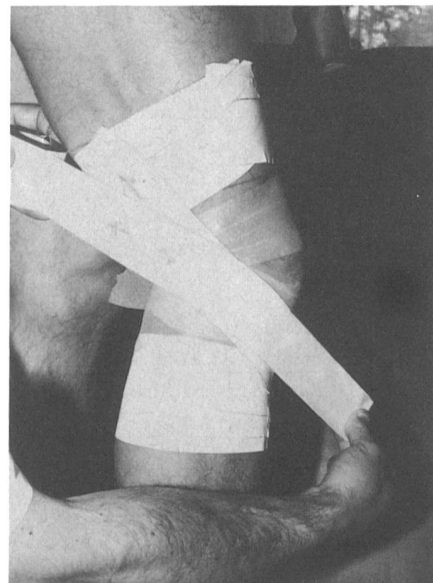


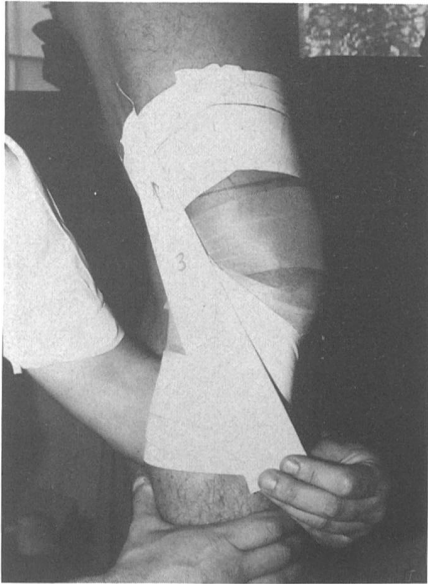(6) Disposition «en papillon» qu'auront les bandes obliques une fois posées.

(7) Pose de la première bande oblique externe
(Avec traction dans le sens de la flèche.)

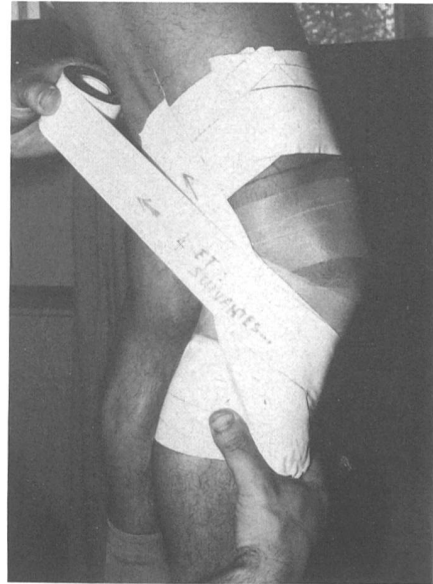


(8) Pose de la deuxième bande oblique externe
(L'intersection des bandes recouvre l'axe de flexion du genou.)



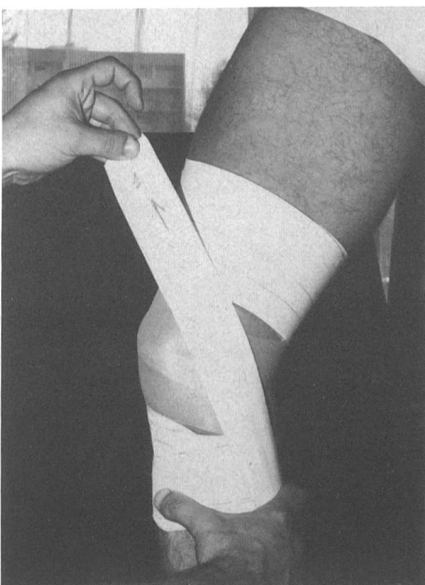


(9) Pose de la troisième bande oblique externe.

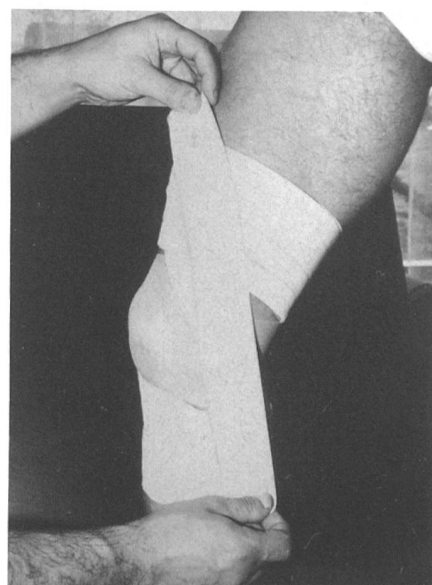


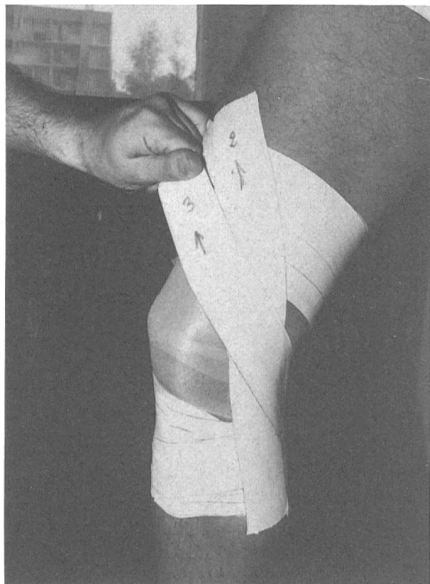
(10) D'autres bandes peuvent être ajoutées en fonction des sollicitations et du gabarit du sportif.

(11) Pose de la première bande oblique interne.

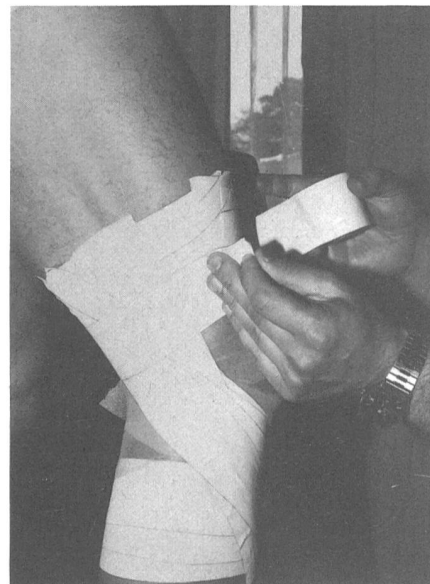

(12) Pose de la deuxième bande oblique interne.



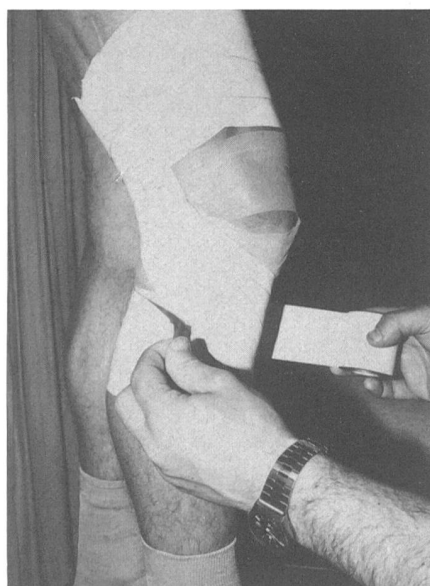


(13) Pose de la troisième bande interne.

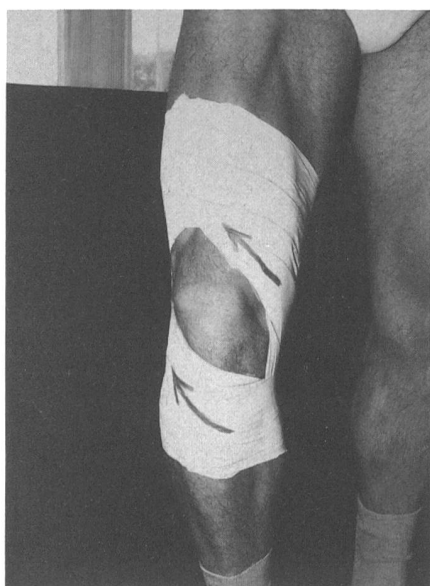

(14) Recouvrement des bandes obliques sur l'anneau d'amarrage supérieur.

(15) Recouvrement des bandes obliques sur l'anneau d'amarrage inférieur.



(16) Aspect final avec flèche: indiquant le sens de tension des bandes obliques.



Résultats du taping pour laxité antéro-externe du genou avec pivot-shift

Patient	Age	Sexe	Sport	Durée des symptômes	Evolution
- P.B.	35	M	Football	1 an	Rejoue
- J.C.G.	38	M	Tennis	2 ans (ménisectomie)	Rejoue
-M.D.	22	M	Jogging	6 mois	Court à nouveau
- R.K.	36	F	Ski de fond	5 ans	Stable mais n'a pas repris le sport
- J.F.	38	M	Football	1 an	Rejoue
- P.J.	26	M	Basket et Alpinisme	1 an	Rejoue
- D.M.	30	M	Planche à Voile	1 an	Refait de la planche
- D.PA.	23	M	Football	2 ans	Rejoue mais nouvel accident intervention chirurgicale
- J.PA.	22	M	Football	1 an	Rejoue
- P.R.	28	M	Non-sportif	2 ans	Stabilité lors de la marche

Le tableau ci-dessus résume les résultats obtenus chez 10 malades.

Chez tous les patients, le taping a permis une amélioration spectaculaire de la stabilité. Il n'a, en revanche, pas toujours supprimé la douleur. Deux sportifs n'ont pas pu reprendre leur discipline. L'un de nos malades a été victime d'un nouvel accident, qui a motivé, cette fois-ci, une intervention chirurgicale.

Certes, la confection d'un taping avant l'épreuve physique demande une discipline à laquelle le sportif doit s'astreindre régulièrement, s'il veut éviter les lâchages. Mais notre expérience montre bien que, moyennant cette précaution, on peut éviter de nouveaux incidents, et permettre ainsi au sportif de reprendre son activité favorite.

Le taping ne doit cependant pas remplacer une éventuelle opération chirurgicale stabilisatrice. Celle-ci doit se discuter lorsque les épisodes de dérobement se produisent dans la vie de tous les jours, en dehors de la pratique du sport. Dans de tels cas, des tapings préopératoires peuvent s'avérer utiles, et aider ainsi le chirurgien dans le choix de la technique à employer.

Conclusions:

A la lumière de nos expériences, nous pensons qu'il faut recommander l'emploi du taping comme mode de stabilisation d'un genou présentant une laxité antéro-externe.

Les indications peuvent, du reste, être étendues aux autres instabilités rotatoires. La compréhension du mécanisme de l'instabilité permet de confectionner le taping adéquat.

Cette méthode ne saurait représenter le seul traitement de cette instabilité mais nous paraît pouvoir être conseillée chez les sportifs qui ne sont pas gênés dans la vie de tous les jours mais dont le genou lâche dans la pratique de leur sport.

A. BUDET *Spécialiste FMH chirurgie orthopédique*

D. GOLDMAN *Chef physiothérapeute, service de physiothérapie, Hôpital de zone, Payerne*

Bibliographie:

- 1) Dixon D.S.:
The dixonary of athletic Training, p. 81 - 92 (ed. D. Dixon 1974)
- 2) Mueller C.:
The basic principals of Athletic Taping, p 27-32 (ed Mueller Co)
- 3) Malacrea R.F.:
Athletic Uses of adhesive Tape, p. 17-20 (ed Johnson & J.)
- 4) Paggy D., Rossier J.-L., Schoeb F.,
Taping Le Physiothérapeute No 3 juin 1980