Zeitschrift: Der Heilmasseur-Physiopraktiker : Zeitschrift des Schweizerischen Verbandes staatlich geprüfter Masseure, Heilgymnasten und Physiopraktiker = Le praticien en massophysiothérapie : bulletin de la Fédération suisse des praticiens en massophysiothérapie

Herausgeber: Schweizerischer Verband staatlich geprüfter Masseure, Heilgymnasten und Physiopraktiker

Band: - (1956)

Heft: 151

Artikel: Die Manipulation der Schulter

Autor: Ruperti, Alexander

DOI: https://doi.org/10.5169/seals-930763

Nutzungsbedingungen

Die ETH-Bibliothek ist die Anbieterin der digitalisierten Zeitschriften auf E-Periodica. Sie besitzt keine Urheberrechte an den Zeitschriften und ist nicht verantwortlich für deren Inhalte. Die Rechte liegen in der Regel bei den Herausgebern beziehungsweise den externen Rechteinhabern. Das Veröffentlichen von Bildern in Print- und Online-Publikationen sowie auf Social Media-Kanälen oder Webseiten ist nur mit vorheriger Genehmigung der Rechteinhaber erlaubt. Mehr erfahren

Conditions d'utilisation

L'ETH Library est le fournisseur des revues numérisées. Elle ne détient aucun droit d'auteur sur les revues et n'est pas responsable de leur contenu. En règle générale, les droits sont détenus par les éditeurs ou les détenteurs de droits externes. La reproduction d'images dans des publications imprimées ou en ligne ainsi que sur des canaux de médias sociaux ou des sites web n'est autorisée qu'avec l'accord préalable des détenteurs des droits. En savoir plus

Terms of use

The ETH Library is the provider of the digitised journals. It does not own any copyrights to the journals and is not responsible for their content. The rights usually lie with the publishers or the external rights holders. Publishing images in print and online publications, as well as on social media channels or websites, is only permitted with the prior consent of the rights holders. Find out more

Download PDF: 06.08.2025

ETH-Bibliothek Zürich, E-Periodica, https://www.e-periodica.ch

Die Manipulation der Schulter

von Alexander Ruperti, Lausanne

Die Schultermanipulation ist wahrscheinlich eine der heikelsten und schwierigsten.

Zum Gelingen einer zweckmässigen Technik sind drei Dinge von Bedeutung:

1. gründliche Kenntnise des normalen anatomisch-physiologischen Bewegungsablaufes;
2. das Wissen und die scharfe Trennung zwischen gelenkeigener humeroscapularer Bewegung und der Eigenbewegung des Schulterblattes;
3. die Ueberprüfung dessen was für das betreffende Individuum der normale Bewegungsradius auf der Schulterhöhe ist.

Dieser Bewegungsradius ist individuell so verschieden und variert so häufig, dass die Erzwingung eines Bewegungsradius über die potentiellen Möglichkeiten des betreffenden Individuums, zwangsläufig zu unerwünschten Schädigungen führt.

Beim Studium der physiologischen Bewegung der Schulter wird oft ein Vergleich mit der Hüfte gezogen, wegen der Aehnlichkeit der Bewegungsmöglichkeit der beiden Gelenke. Aber trotz der scheinbaren Analogie dieser beiden Bewegungsmechanismen besteht ein wesentlicher Unterschied in jedem Falle.

Allem voran gibt es keine Hafte oder ligamentum teres im Schultergelenk um den caput humeri mit der fossa articulare zu verhaften. Des weiteren ist diese nicht wie das acetabulum in der Lage den cap. femoris weitgehend zu umfassen. Die fossa articularis des Schulterblattes hat die neg. Form einer Birne und ist verhältnismässig flach, wobei der Birnenhals im Verhältnis zum Grossteil der Oberfläche halbschräg nach aussen dreht. Und endlich, die vergleichende Grössenrelation des cap. hum. mit jenem des cap. fem. ergibt eine offensichtlich breitere Anlage des ersteren, als dies die Oberfläche der fossa articulare vermuten lässt mit der sie sich zum Gelenk verbindet, während der cap. fem. unvergleichlich kleiner ist als die Hüftgelenkpfanne.

Die elementaren anat. Betrachtungen zeigen eindeutig und trotz einer gewissen Analogie der Bewegung beider Gelenke, dass der Mechanismus des Bewegungsablaufes gänzlich verschieden ist.

Die Unterschiede ergeben sich in der Beantwortung der Frage: «Warum hat die fossa articuare die neg. Form einer Birne»? Um darauf zu antworten, müssen wir den physiologischen Bewegungsablauf des Humerus auf der fossa articularis betrachten. Wenn der Betrachter am normalen, frei zum Körper hängenden Arm, seinen Finger auf die äussere Spitze des acromion aufsetzt, spürt er einen rundlich harten Wiederstand. Hebt das Medium seinen Arm seitlich hoch und wird der M. deltoideus gleichzeitig entlastet, verschwindet diese harte Rundung in zunehmendem Masse und der Finger sinkt in eine Kerbe und umgekehrt. Das gleiche Phänomen tritt in Erscheinung beim vorwärtshoch Beugen des Armes, auf der vorderen Front der Schulterhöhe.

Diese beiden Beobachtungen bestätigen und bedeuten nur eines, d. h. während der normalen physiologischen Gelenkbewegung gleitet der cap. hum. in der Abduktion auf der fossa articulare tiefer und tiefer und in Vorwärtsbeugung gleichzeitig rückwärts. Diese Gleitbewegung des cap. hum. auf dem Schulterblatt, erklärt damit eindeutig die Eigenart der Formung der fossa articulare und es wird gut sein, dies sich immer wieder vor Augen zu halten um unerwünschte Folgen während jeder Zwangsmobilisation der Schulter zu vermeiden. Die Bedeutung dieser Gleitbewegung wird im Behinderungsfalle sofort ersichtlich, wollte man die Abduktion und Vorwärtsbeugung erzwingen. Sollte während der Abduktion der obere Anteil des Humerus nicht in die Tiefe gleiten können, würde dieser unvermeidlich mit der inneren Fläche des acromion zusammen-

stossen. Dies macht verständlich, dass die erzwungene Bewegung beide Flächen der Schleimbeutel welche sich unter dem acromion befinden, zwischen die beiden Knochen klemmt und eine acute Bursitis ausgelöst werden kann. Dasselbe geschieht bei der forcierten Vorwärtsbeugung wenn der cap. hum. nicht herunter und rückwärts gleiten kann in der fossa articulare.

Daraus ergeben sich folgende Ausgangsregeln: vor jedem Versuch irgend einer Zwangsbewegung an der Schulter überzeugen wir uns, ob die hintere Gelenkstruktur frei spielt und sollte dies nicht der Fall sein, versuchen wir nicht sofort den vollen Bewegungsradius zu erreichen bevor nicht feststeht, dass die freie Gleitbewegung in beiden Achsen auf der fossa articulare spielen.

Beim Studium der Schulteranatomie gilt es einen letzten wichtigen Faktor zu beachten. Die Stabilität des Gelenkes hängt hauptsächlich vom Muskelspiel und dessen Kontrolle im Bewegungsablauf ab. Während der Arm frei am Körper herunter hängt erschlafft die Gelenkkapsel sehr stark um das unbehinderte Pendeln desselben zu sichern. In diesem Stadium zieht sie sich in viele Falten im Innern des Gelenkes. Wenn dies im Falle einer Entzündung geschieht haben diese Kapselfalten die Tendenz zur Verklebung. Die natürliche Dehnbarkeit der Kapsel ist somit verloren und die Gefahr einer erneuten Traumatisierung der Kapsel bei erzwungenen Bewegungen ist naheliegend.

Die Wertung der normalen Bewegung

Man kann den Kopf des Humerus in der Gelenkpfanne nach oben, vorwärts, nach unten und endlich nach aussen abziehen. Diese grosse Wahlmöglichkeit der Bewegung hängt von dem Umstand ab, dass die Stabilität des Gelenkes mehr von der Muskelaktion abhängt als von der Kontrolle der Ligamente. Im Lähmungsfalle oder bei grosser Schwäche des M,delt. sind die Ligamente nicht in der Lage, den Gelenkkopf des Humerus in der Gelenkpfanne zu halten und bleibt der Arm ohne Stützung, findet man den Gelenkkopf des Armes am Rande der Gelenkpfanne an Stelle des üblichen engen Kontaktes mit der glatten Fläche der Gelenkpfanne. Diese tiefe Lagerung des cap. hum. erzeugt häufig eine Irritation der Gelenknerven in der Gegend wo sie bedrängt werden und ist eine der Ursachen für ausstrahlende Schmerzen in der ganzen Armlänge und führen oft irrtümlich zur Diagnose «Neuritis brachialis». Die Möglichkeit einer Spontanremission dieser sogenannten Neuritis, durch einfaches Hochschieben des cap. hum. unter gleichzeitigem Anstützen des Ellbogens während einer gewissen Zeitspanne, sind durchaus nicht selten.

Das erste was zu tun ist bei der Untersuchung der Schulterbewegung ist, sich des glatten Gleitens des cap. hum. auf der Gelenkpfanne zu versichern, mittels der passiven Abduktion beim liegenden Patienten. Es ist immer schwierig eine vollkommene Entspannung des M,delt. zu erhalten, wenn der Patient sich aufrecht hält.

Zweitens auf jeden Fall den Bewegungsradius vorwärtshoch und seitlich der gesunden und der geschädigten Schulter vergleichen.

Drittens die Rückwärtsbeugung untersuchen, einmal mit gebeugtem Arm, einmal gestreckt-ausgedreht. Dies um festzustellen ob die Sehne des M.biceps eine Rolle spielt in der Bewegung, wenn die Bewegung offensichtlich frei ist bei gebeugtem Ellbogen aber schmerzhaft bei gestrecktem, supiniertem Arm, können wir fast sicher gehen, dass die Sehnenscheide der Bicepssehne an der Behinderung beteiligt ist.

Viertens die Abduktion des Armes unter Führung vor dem Körper. Auch die Aufforderung an den Patienten seine Hand an die Nackengegenseite zu führen, aber man soll sich daran erinnern, dass diese Bewegung gleichzeitig diejenige des Schulterblattes und des Armes umfasst.

Fünftens, man führt die Hand hinter den Rücken, Arm angebeugt und versucht diese möglichst hoch gegen das Schulterblatt der Gegenseite zu führen. Hier bleibt zu bemerken, dass eine Behinderung dieser Bewegung ursächlich im Schulterblatt

liegen kann infolge mangelhafter interner Rotation, oder infolge mangelhafter Beugefähigkeit rückwärts oder beider zusammen.

Bewegungen die nicht unter der Kontrolle des Willens stehen

1. Wie man den cap. hum. in der Gelenkpfanne nach oben stösst.

Diese Manipulation kann am sitzenden oder liegenden Patienten ausgeführt werden. Der Autor zieht die Manipulation am liegenden Patienten allerdings vor. Es ist auch die erste auszuführende Manipulation da sie erlaubt festzustellen ob das Gelenk für diese überhaupt geeignet oder dessen Zustand sie zulässt oder nicht. Ist das Gelenk noch entzündet, ist die Manipulation schmerzhaft; wenn keine Gefahr besteht ist sie nicht schmerzhaft.

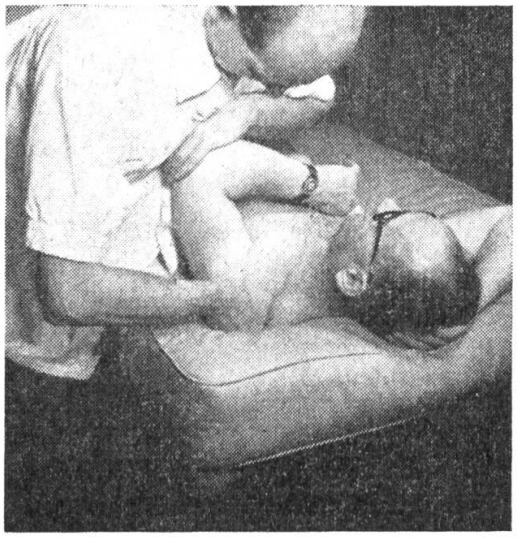

Vorderarm beugen wie (fig. 1) Bild zeigt. Die eine Hand stützend zwischen Schulterblatthöhe und Behandlungsschragen schieben so, dass sie satt anliegt und der Vorderarm vertikal zum Schlüsselbein steht. Die mobilisierende Hand setzt sich auf den Ellbogen und auf diese stösst das Brustbein. Der Druck wird durch den Körper ausgeübt über die Hand und die Lände des Humerus. Leichtes wiegen mit dem Körper damit der Humerus sich um einige Grade vorwärts beugt.

2. Wie man den cap. hum. in der Gelenkpfanne nach rückwärts stösst.

Diese Manipulation gelingt besser am liegenden Patienten; sie ist auch eine der bedeutungsvollsten, da vom freien Rückwärtsgleiten des cap. hum. in der Gelenkpfanne die Abduktion und Vorwärtsbeugung des Armes abhängt.

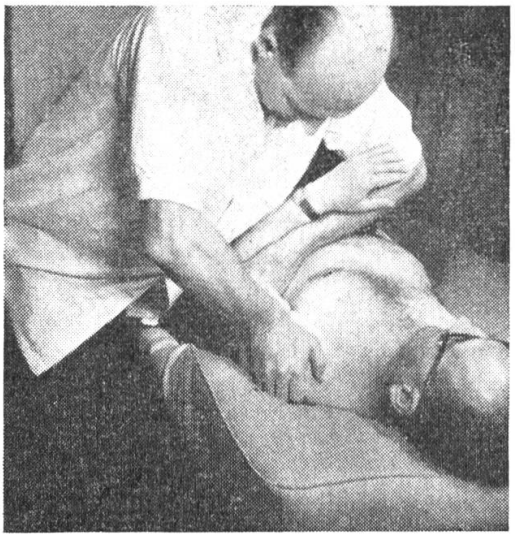

Eine stützende Hand hält den Ellbogen des Patienten (fig. 2). Der Vorderarm des Patienten und des Manipulierenden stehen im rechten Winkel zum Arm. Der Vorderarm des Patienten ruht auf demjenigen des Manipulators. Der Letztere setzt sein gebeugtes Knie auf den Schragen, halbschräg zum Patienten und fixiert dessen Ellbogen daran wie im Bilde. Dann setzt sich die mobilisierende Hand hoch am Hals des Humerus, die Finger über dem M.delt. die Faust in voller Dorsi-flexion. Im rechten Winkel zum Humerus nach abwärts stossend in Richtung anterio-posterior. Durch anheben des gestützten Ellbogens kann auch hier der mobilisierende Wirkungsgrad für die Vorwärtsbeugung verstärkt werden. Aber es ist von grosser Bedeutung immer im rechten Winkel zum Humerus zu stossen.

3. Wie man den Kopf des Humerus aus der Gelenkpfanne zieht.

Um diese Bewegung auszuführen gibt es mehrere Wege. Der Autor beschreibt jene die ihm am zweckmässigsten erscheinen. Auch hier liegt der Patient und diese Technik erlaubt stärkste Verklebungen zu brechen, unter absoluter Kontrolle und ohne Gefahr einer traumatisierung des Ellbogens während der Bewegung.

Man hebt den Arm des Patienten soweit möglich in vertikaler Position (fig. 3) z. B.

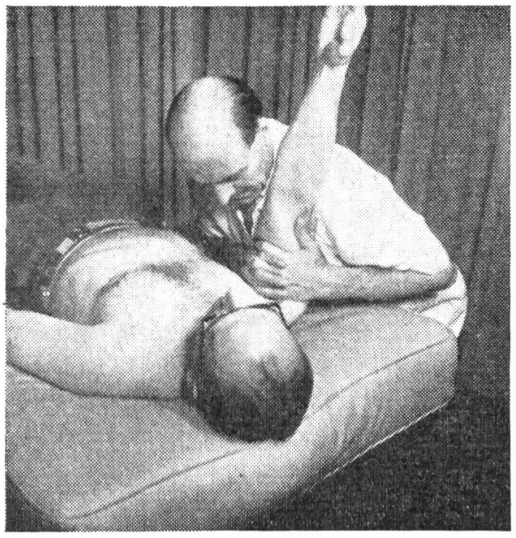

zur Behandlung des liegenden Armes wird die Aussenseite auf die rechte Seite, für die rechte auf die linke Schulter des Manipulators angelegt, welcher seine beiden Hände so tief wie möglich in der Achselhöhle vereinigt. Die Schulter hat hier Stützwirkung, während die beiden Hände das proximale Ende des Humerus direkt aus der Gelenkpfanne ziehen. In der Folge bilden diese Hände den Stützpunkt, während die Schulter des Manipulators das distale Ende des Humerus dem Rumpfe zudrängen. Diese Technik erlaubt den Aufwand beträchtlicher Kräfte und hat zudem den Vorteil, die Zug-Druckwirkung nicht nur in dieser vertikalen Stellung des Armes, sondern auch in variablen Abduktionsstellungen und der Vorwärtsbeugung verwendbar zu sein. Aber es muss hier gesagt sein, dass es wertlos ist diese Bewegungen in einer Abduktionsstellung von mehr als 45 Grad anzuwenden.

4. Wie man den cap. hum. in der Gelenkpfanne nach unten stösst.

Ach hier gibt es mehrere Möglichkeiten, kann man doch den cap. hum. nach unten ziehen wie stossen. Die vom Autor Bevorzugte, hat grosse Aehnlichkeit mit der unter 3 beschriebenen. Die einzige Differenz zwischen den beiden Manipulationen ist die, dass man bei der Bewegung

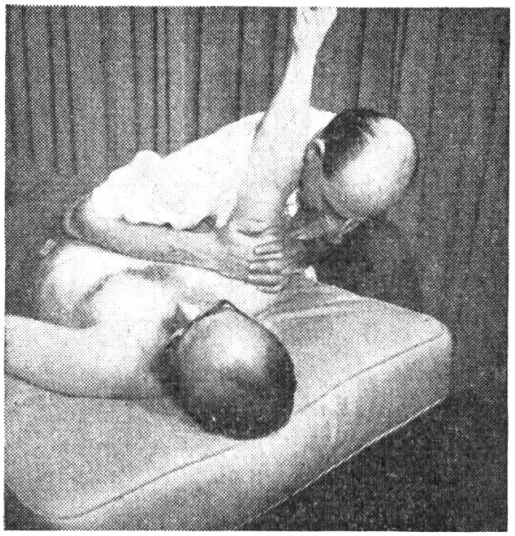

des linken Armes oder dessen Behandlung, die linke Schulter als Fixpunkt verwendet, während die Hände (fig. 4 und 5) möglichst proximal vorn am Humerus siehe Bild, hüftwärts ziehen. Der zweite Teil der Manipulation ist identisch in beiden Fällen: die Hände sind Fixpunkt, während die Schulter des Manipulators den distalen Teil des Humerus in eine Bewegung des Armes vorwärtshoch führen.

Diese Bewegung schliesst kaum Gefahr in sich, ausser dort wo die Gelenkpfanne unter besonderen Bedingungen in sich selbst eine Subluxation begünstigen. In diesem Falle kann die Gefahr umgangen werden durch Ausübung eines Rückwärtsdruckes, während die Hände bremsend gegen die Schulter wirken.

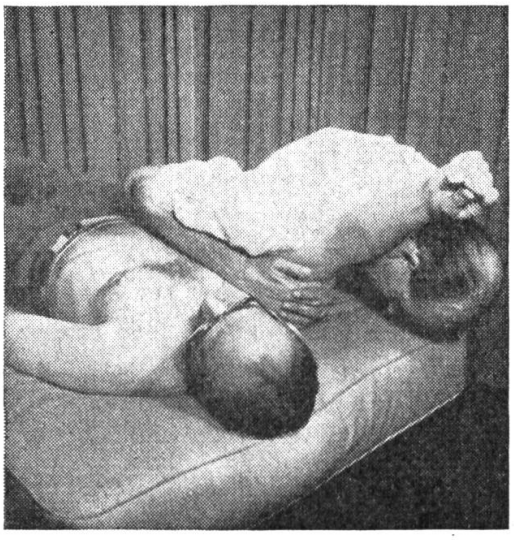

Wir kommen jetzt zu den willkürlich kontrollierbaren Bewegungen, die wir alle aus der üblichen Bewegungstherapie kennen. Trotzdem muss vom Stanpunkt unserer krankengymnastischen Kenntnisse aus gesehen, diese eine geordnete Folge einhalten. Die erste auszuführende Bewegung bei der Schultermobilisation ist die gestreckte Abduktion des Armes zum Körper. Gibt es eine Behinderung dieser Bewegung im rückseitigen Anteil des Gelenkes, wird es dem cap. hum. unmöglich sein frei in der Gelenkpfanne rückwärts zu gleiten und dieser Umstand weist darauf hin, dass es zwecklos ist auch noch die Abduktion oder das Vorwärtsbeugen zu versuchen.

Für die Abduktion wird die Hand des Patienten so nahe wie möglich an die Gegenschulter plaziert, der Ellbogen halbschräg nach vorn quer zur Brust, während die Finger des Patienten versuchen möglichst nahe an dieselbe hochzuklettern. Wenn der Patient sitzt soll dessen Hand über die Schulterblattgräte bis zur Medianlinie gleiten und womöglich darüber hinaus. Auf alle Fälle soll die Bewegung vorsichtig erfolgen, wegen des langen Hebelarmes.

Für die Abduktion ist es besser, wenn der Patient sitzt. Für die rechte Schulter, die linke Hand über dem cap. hum. breit aufsetzen, so dass die Finger nach vorn und etwas den hinteren Anteil umfassen, während der Daumen in die Schulterblattgräte liegt. Diese Stellung erlaubt eine gute Sicherung und verhindert das Wakkeln des Schulterblattes nach oben. Sie gestattet auch eine gute Palpation des cap. hum. und dessen Gleitfähigkeit nach unten in der Gelenkpfanne. Gleichzeitig erlaubt diese Fingerstellung, den cap. hum. gut auf der Gelenkpfanne zurückzuhalten während der Abduktionsbewegung, den sollte der cap. hum. die Neigung zeigen, nach vorn zu gleiten, während seines Gleitens nach unten, kann diese sich nicht normal und vollkommen auswirken. Für eine befriedigende Abduktion soll der Patient möglichst entspannt sein.

Gegen das Ende der Abduktion bei 90 Grad stösst der grosse Höcker auf die Insertion des M. supraspinatus und um darüber hinaus zu gelangen bedarf es einer externen Rotation des cap. hum. Dann wird die volle Elevation des Armes möglich und diese Bewegung ist immer von dieser externen Rotation begleitet. Eine Begrenzung derselben kann häufig in Wirklichkeit eine Behinderung der externen Rotation anzeigen.

Die Vorwärtsbeugung bedingt dieselbe Vorsicht wie die Abduktion und dieselbe Stellung der linken Hand des Manipulators. Man kann nicht genug auf die Notwendigkeit hinweisen, durch Palpation mit der linken Hand sich des Herunter- und Rückwärtsgleitens des cap. hum. in der Gelenkpfanne zu versichern, während der Beuge- und Abduktionsbewegung. Wenn dieses Gleiten nicht glatt erfolgt, gibt es nur eines: sofortiger Unterbruch und Wiederholung der passiven oder nicht willkürlichen Bewegungen.

Für die Rückwärtsbeugung können die Ellbogen gebeugt oder gestreckt sein, aber wenn gestreckt, muss der Vorderarm in volle Supinationsstellung gebracht werden. Sitzt der Patient ist es besser die Gelenkbewegung der gesunden Seite bis zur Grenze des Möglichen zu führen und es dabei zu belassen, bevor man die verletzten Anteile in Angriff nimmt.

Für die interne Rotation beginnt man wie für die Rückwärtsbeugung bis zur Grenze der Bewegungsmöglichkeit. Den Arm auf die gesunde Seite frei lassen. Die Dorsalseite des Vorderarmes gegen dessen Rücken führen, diesen etwas ablösen und den Ellbogen etwas mehr beugen bis der Vorderarm wieder den Rücken berührt. Hier muss man sich daran erinnern, dass die vollkommene interne Rotation von entscheidender Bedeutung ist für die vollkommene Vorwärtsbeugung des Armes und dass eine Begrenzung dieser letzteren Bewegung auf eine Behinderung der internen Rotation hinweisst.

Für die externe Rotation setzt man die Hand auf die Schulter, so dass man Schulterblatt und Schlüsselbein fixiert. Den Ellbogen mit der andern, die Handballe unter dem Oleocranus, unter gleichzeitiger

Stützung des Vorderarmes des Patienten mit der eigenen. Der Manipulator drückt den Ellbogen kräftig gegen seinen eigenen Rumpf. Die Rotationsbewegung wird in der Folge durch Rumpfdrehen des Manipulators aufgedrängt. Es ist wichtig, den Patienten Ellbogen gegen den Rumpf des Manipulators zu fixieren, um zu vermeiden, dass sich die mobilisierende Kraft nicht zu sehr auf den Vorderarm auswirkt. Die Rumpfdrehung des Ausübenden als mobilisierende Kraft erlaubt eine genaue Kontrolle der Bewegung und der Kraftaufwendung.

Auch die kombinierte Rotationsbewegung ist nützlich. Der Patient vereinigt beide Hände hinter dem Nacken und der Manipulator zieht beide Ellbogen nach rückwärts soweit dies möglich ist.

Das Schulterkreisen ist die letzte auszuführende Bewegung. Durch Kombination graduell verschiedener externer und interner Rotationswinkel des cap. hum. ausgehend vom kleineren zum grösseren Kreis. Diese Methode hat ihre nicht zu unterschätzenden Werte um Verklebungen, insbesondere jene welche sich im hinteren Anteil der Gelenkkapsel befinden zu brechen. In gewissen Fällen tut man gut, eine Hand in die Achselhöhle zu legen, um eine Schulterluxation während der Bewegung zu verhindern.

Nach dieser Bewegung mit Fixation des Schulterblattes ist es zweckmässig, diese auch ohne Fixation auszuführen.

Wie man Verklebungen bricht (Patient in Rückenlage)

Vorerst sind alle Bewegungen die nicht der Willenskontrolle unterliegen auszuüben, gefolgt von der Abduktion quer zum Rumpf. Danach zur Erreichung der Abduktion, setzt man eine Hand so hoch wie möglich in der Schulterhöle gegen die Brust des Patienten und den Daumen nach unten (fig. 6) in einer Stellung, welche erlaubt den Rand des Schulterblattes der die Achselhöhle mit formt zu erreichen. Diese Hand stösst die Achselhöhle so hoch nach oben als dies das Schulterblatt zulässt. In der Folge wird

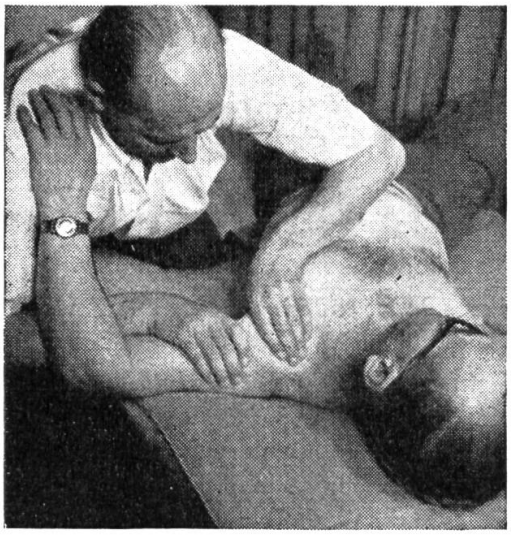

die andere mobilisierende Hand paralell zur körpernahen auf den proximalen Anteil des Humerus gesetzt, aber die Finger so gesetzt, dass sie auf den vorderen Anteil des cap. hum. einen Druck nach unten und abwärts während der Abduktion ausüben können. Dieser Druck ist bedeutungsvoll für eine zweckmässige Gleitwirkung des Gelenkkopfes auf der Gelenkpfanne. Jede externe Rotation muss verhindert werden.

Die Vorwärtsbeugung, wenn man sich in Gegenwart von Verklebungen befindet, wird auf die gleiche Weise wie die Abduktion ausgeführt, mit dem einzigen Unterschied dafür sorge zu tragen, dass die Volarseite des Armes des Patienten auf dem Vorderarm des Manipulators ruht. Auch hier jede externe Rotation verhindern.

In dieser Bewegung ist es wichtig, die Stellung des Epicondylus medialis zu beachten Diese Protuberanz soll beim liegenden Patienten frontal gerichtet sein, so dass sie am Ende der Beugung direkt zur Zimmerdecke gerichtet ist. Eine Veränderung dieser physiologisch zweckmässigen Stellung des Epicondylus medialis im Sinne einer Rotation während der Bewegung muss abgelehnt werden, da die nicht forcierten Bewegung entsteht.

Für die externe Rotation ist der Vorderarm des Patienten so nahe wie möglich an dessen Körper zu bringen, mit im rechten Winkel gebeugtem Ellbogen. Die stabili-

sierende Hand ruht auf der Innenseite des gebeugten Patientenellbogens, die Finger so gesetzt, dass sie sich zwischen Ellbogen und Schragen befinden. Trotzdem diese Hand als stabilisierend bezeichnet wird, ist ihre Funktion die, langsam gegen den Rumpf des Patienten zu gleiten, während die externe Rotation ausgeführt wird. Die mobilisierende Kraft wird durch den Vorderarm des Manipulators ausgeübt, welcher jenen des Patienten direkt nach aussen führt. Wegen der sehr starken Hebelwirkung ist bei der Ausübung dieser Bewegung einige Vorsicht am Platze.

Indikationen für die Schultermanipulation

Eine Begrenzung der Bewegung auf Schulterhöhe entsteht häufig als Folge von Stauchungen, Quetschungen, Verrenkungen des Gelenkes; Fissuren und Frakturen des cap. hum. und angrenzende Gelenkanteile wie Acromion und Gelenkpfanne; toxische-infektiöse Schleimbeutelentzündungen und akute und chronische Arthritis. In Fällen von Arthritis und dann wenn die entzündliche Phase abgeschlossen ist, kann die Gelenkmanipulation weit bessere Resultate zeitigen als langwierige Behandlungen durch Massage oder andere physikalische Therapien. Auch bei Versteifungen als Folge einer Periarthritis, zeitigen die Manipulationen im allgemeinnen sehr gute Resultate.

Wenn die Begrenzung der Schulterbewegung sehr gross ist, soll man nie versuchen alles in einer Sitzung durchzumanipulieren. Es ist weit zweckmässiger, die Manipulation als Zwischentherapie alle 14 bis 14 Tage einzuschalten und inzwischen die verordneten thermisch-mechanotherapeutischen Massnahmen durchzuführen. Es ist bestimmt besser, sich mit einem geringen Fortschritt zu begnügen, als eine eindrucksvolle Vorstellung seines Könnens zu geben, die die Möglichkeit einer groben Reizung oder gar Fraktur in sich birgt, was besonders bei erzwungenen Rotationen der Fall sein kann.

Insbesondere bietet die Tbc. der Schulter eine beträchtliche Gefahr, weshalb Manipulationen ohne ärztliche Weisung und sorgfältige röntgenologische Abklärung zu unterlassen sind.

Alexander Ruperti,

15, Av. Druey, Lausanne.

Bibliographie: Mennel: Joint manipulation volume I; Fisher: Treatment by manipulation.

Anmerkung der Redaktion:

Obige Abhandlung erschien in französischer Sprache in Nr. 147 unserer Fachzeitschrift. Kollege Karl Koch, Thun, hatte sich die Mühe genommen, diese Abhandlung sinngemäss zu übersetzen. Wir möchten es nicht unterlassen, ihm für diese Mitarbeit herzlich zu danken.

Auslandsreferate

Die amerikanische Zeitschrift «The Physical Therapy Review» bringt in: Vol. 35/12: I. Bartenieff «Early Treatment of Poliomyelitis». Verf. gibt einen genauen Ueberblick über die bei Kinderlähmung so häufig auftretenden Muskelspannungen im Frühstadium der Erkrankung, die als eine Art Schmerzspannung aufzufassen sind. Da man diese Muskelspannungen möglichst rasch beseitigen muss, um die aktive Muskelschulung beginnen zu können und um die gefürchteten Kontrakturen zu vermeiden, so gibt Verf. als einfachste Dehnübung für die in Ueberspannung befindlichen Rücken- und Beinmuskeln die Bewegung des Aufsitzens an. Selbstverständlich bedarf es dazu einer Menge Vorübungen in Rücken- und Seitenlage, erst passiv, dann unter Mithilfe des Pat. und vor allem unter allmählicher Ausschaltung aller Ausweichbewegungen im Becken, Knie- und Hüftgelenk. Diese Dehnübungen ge-