

Zeitschrift: Infokara : Fachzeitschrift der Schweizerischen Gesellschaft für palliative Medizin, Pflege und Begleitung

Herausgeber: Schweizerische Gesellschaft für palliative Medizin, Pflege und Begleitung

Band: 3 (1998)

Heft: 1

Artikel: Palliative Therapie des Ileus bei Krebspatienten

Autor: Stutz, Noémi de

DOI: <https://doi.org/10.5169/seals-1091814>

Nutzungsbedingungen

Die ETH-Bibliothek ist die Anbieterin der digitalisierten Zeitschriften auf E-Periodica. Sie besitzt keine Urheberrechte an den Zeitschriften und ist nicht verantwortlich für deren Inhalte. Die Rechte liegen in der Regel bei den Herausgebern beziehungsweise den externen Rechteinhabern. Das Veröffentlichen von Bildern in Print- und Online-Publikationen sowie auf Social Media-Kanälen oder Webseiten ist nur mit vorheriger Genehmigung der Rechteinhaber erlaubt. [Mehr erfahren](#)

Conditions d'utilisation

L'ETH Library est le fournisseur des revues numérisées. Elle ne détient aucun droit d'auteur sur les revues et n'est pas responsable de leur contenu. En règle générale, les droits sont détenus par les éditeurs ou les détenteurs de droits externes. La reproduction d'images dans des publications imprimées ou en ligne ainsi que sur des canaux de médias sociaux ou des sites web n'est autorisée qu'avec l'accord préalable des détenteurs des droits. [En savoir plus](#)

Terms of use

The ETH Library is the provider of the digitised journals. It does not own any copyrights to the journals and is not responsible for their content. The rights usually lie with the publishers or the external rights holders. Publishing images in print and online publications, as well as on social media channels or websites, is only permitted with the prior consent of the rights holders. [Find out more](#)

Download PDF: 24.04.2026

ETH-Bibliothek Zürich, E-Periodica, <https://www.e-periodica.ch>

Vor 4 Jahren wurde im deutschschweizer INFOkara, damals noch ein kleines gelbes Heft, ein Übersichtsartikel publiziert unter dem Titel «Ileus – die Sonne darf untergehen». Was ich damals schrieb, ist zum grössten Teil noch gültig, und es sind viele Kopien aus jener längst vergriffenen Ausgabe weiterhin im Umlauf. Heute legen wir eine etwas erweiterte und überarbeitete Version des damaligen Artikels vor.

*Dr. Noémi D. de Stoutz

Palliative Therapie des Ileus bei Krebspatienten

Einleitung

«Über einem Ileus darf die Sonne nicht untergehen»... Dieses Sprichwort kann dazu verführen, bei Patienten mit fortgeschrittenem Krebsleiden vorschnell unbedachte Schritte zu unternehmen. Bei Krebspatienten ist der Ileus als terminales Ereignis nicht selten (um 5%), immer häufiger beobachten wir aber auch Passagestörungen, die nicht eigentlich als «Darmverschluss» gelten können, die aber dennoch die Darmfunktion und die Lebensqualität stark beeinträchtigen. Mit wenig aufwendigen medikamentösen und pflegerischen Massnahmen können die Symptome so gelindert werden, dass oft noch etwas Nahrung aufgenommen, die Pflege zuhause gewährleistet und soziale Kontakte aufrechterhalten werden können.

In diesem Übersichtsartikel sollen diagnostische Aspekte besprochen und Möglichkeiten für eine differenzierte Haltung und eine individualisierte Entscheidungsfindung aufgezeigt werden.

1. Ursachen und Mechanismen des Ileus bei Tumorpatienten

Grundsätzlich kann ein Ileus durch das Tumorwachstum selbst, als Folge der Tumorbehandlung, oder unabhängig vom Krebsleiden (in bis zu 38%, 2) auftreten. In allen Fällen kann unterschieden werden zwischen mechanischem und paralytischem Ileus.

Ein paralytischer Ileus kann medikamentöse Ursachen haben: Vincaalkaloide (Oncovin, Vinblastin) und Opiate (Codein, Morphin) sind am häufigsten beteiligt. Eine verminderte Darmmotilität entsteht aber auch

durch Tumorfiltration in Darmwandabschnitte oder in den mesenterialen Nervenplexus, durch aggressive Operationstechniken wie z.B. Deperitonealisierung, die zu ausgedehnten Verwachsungen führen und den Darm immobilisieren kann, und schliesslich können Polyneuropathien bei Amyloidablagerung (multiples Myelom) oder bei paraneoplastischer Nervenschädigung vorkommen.

Einen mechanischen Ileus kann ein Tumor auf drei Arten bewirken: durch exophytisches Wachstum in das Darmlumen hinein, durch konstriktives Wachstum in der Darmwand, oder durch extrinsische Kompression (2). Ausserdem sind nach ausgedehnten abdominalen Operationen Adhäsionen und folglich ein Bridenileus möglich. Verengte Stellen können durch Nahrungsbestandteile (3) oder grosse Tabletten verschlossen werden und eine schwere Obstipation mit Kotsteinen kann ebenfalls als mechanischer Ileus imponieren.

Selbstverständlich können auch ohne intraabdominale Krebssaat dieselben Arten von Ileus vorkommen, wie bei Nicht-Tumorpatienten: inkarzierte Hernien, Volvulus, Ischämien usw. usw.

Häufig sind, vor allem bei Peritonealkarzinosen, mehrere Mechanismen gleichzeitig im Spiel. In der Tat bestehen regionär unterschiedliche Verhältnisse – infiltrierte, immobile, obstruierte und/oder oedematös verdickte, verengte Darmabschnitte, Retraktionen des infiltrierte Mesenterium, Briden nach Operationen und/oder Aszitespunktionen usw. In einer Arbeit hatten ganze 78% der Patienten mit Ileus multiple Verschlüsse(4)!

Folgende, nach der Häufigkeit aufgelistete Tumoren bewirken ein intraabdominales Tumorwachstum mit Ileus: Ovarial-, Colon-, Magen-, Pankreaskarzinom, seltener andere (5).

2. Diagnostik

Klinische Untersuchung

Bei Patienten mit ausgedehntem Krebs ist es besonders wichtig, mit Anamnese und Status soviel Information zu erhalten, wie nur möglich, da aufwendigere Untersuchungen sehr belastend sein können.

Die Symptome sind bekannt, ihre Häufigkeit ist aus Tabelle 1 ersichtlich (nach M. Baines, 6)

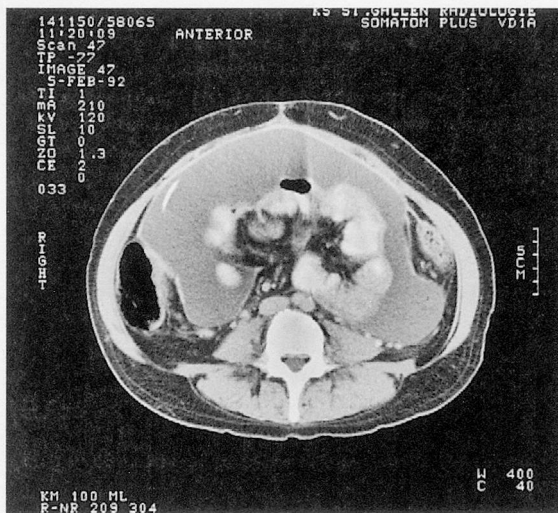
Mich stört bei vielen dieser Symptomlisten, dass Nausea und Erbrechen gemeinsam aufgeführt werden – man kann durchaus an Nausea leiden, ohne zu erbrechen; recht häufig aber erbricht man, ohne im Intervall durch Nausea gestört zu sein, was von vielen Patienten bedeutend weniger unangenehm empfunden wird.

Die Symptome beginnen bei intraabdominalem Tumorbefall meist subakut über mehrere Wochen.

*Palliativstation, Medizinische Klinik C, Kantonsspital, St. Gallen

Tabelle 1		
	Nausea und Erbrechen	100%
	Kolikartige Bauchschmerzen	76%
	Andere Bauchschmerzen	92%
	Durchfall	34%
	Verstopfung	13%

Abbildung 1
Abdomen-CT: Man sieht Darmschlingen, die nicht oben auf dem Aszites «schwimmen» können, weil sie mit dem Retroperitoneum verbacken sind.



Im Status hängen die Befunde davon ab, welcher Art der Ileus ist, und wo der Verschluss sitzt (4). Palpatorisch müssen Tumormassen, Stuhlwalzen und eine Harnretention gesucht sowie Leber- und Milzgrösse bestimmt werden, die Darmgeräusche können über den mechanischen oder paralytischen Charakter des Ileus Auskunft geben. Gebläht ist das Abdomen dann, wenn der Verschluss distal sitzt und die Darmschlingen nicht durch Adhäsionen oder ein infiltrierte Mesenterium eingengt werden.

Bei hohem Verschluss sind Nausea und Erbrechen im Vordergrund, während noch lange Stuhl produziert werden kann. Bei distalem Verschluss fehlen Stuhl- und Windabgang, während sich das Erbrechen erst viel später einstellt (4).

Bildgebende Untersuchungen

Am wichtigsten sind Abdomenleeraufnahmen, die über Ursache und Behandlungsmöglichkeiten schon sehr viel aussagen können.

Sie können eine oft erstaunlich stark ausgeprägte Koprostase zeigen, auch wenn die Stuhlanamnese diese nicht vermuten liesse. Wenn ein Darmverschluss durch harte Stuhlmassen verursacht wurde, kann proximal davon das klassische Bild des Ileus mit dilatierten Darmschlingen und Gasflüssigkeitsspiegeln bestehen.

Form und Grösse von Spiegeln geben Hinweise auf die Höhe der Obstruktion. Wenn multipelste kleine Spiegel über das ganze Abdomen verteilt sind, müssen

multiple Verschlüsse im Dünndarm, also ein inoperabler Zustand vermutet werden. Es sind auch diese Bilder, die die Diagnose einer Perforation zu stellen erlauben (falls der klinische Zustand das Röntgen überhaupt zulässt).

Ein Computertomogramm des Abdomens ist meist nicht notfallmässig möglich. Aber auch Aufnahmen, die mehrere Wochen alt sind, sollten reevaluiert werden. Eine vorwiegend retroperitoneale Tumormasse kann einen paralytischen Ileus erklären. Eine ausgehende Infiltration des Mesenteriums spricht für multiple Stenosen und Verschlüsse (2) und muss als Argument gegen die Operabilität angesehen werden.

Fallbeispiel

Eine Patientin mit Ovarialkarzinom, erhielt einen kurzen Chemotherapiezyklus mit 5-FU, worauf sie wochenlang erbrach. Eine Kontrastmittelaufnahme wurde durchgeführt, die einen Verschluss des Duodenum pars III zeigte. Man sah diesen als alleinige Ursache des Erbrechens an und die Patientin wurde laparotomiert, nur um die Inoperabilität (reichlich spät) festzustellen: nur einzelne Darmwandabschnitte ragten wie Blasen aus der kompakten Tumormasse heraus. Eine Reevaluation der Computertomografie (Abb. 1), die vor der Chemotherapie durchgeführt worden war, hätte die multiplen weiter distal liegenden Verschlüsse vermuten lassen und der Patientin die Operation ersparen können.

Somit kann über Kontrastmitteldarstellungen gesagt werden, dass sie Höhe und eventuell Art des proximalsten und distalsten Verschlusses zeigen können, dass aber nur eine vollständige Magen-Darmpassage den Zustand des Dünndarms zuverlässig zu beurteilen erlaubt.

Dasselbe gilt für die endoskopische Diagnostik, sei es die Gastroskopie oder die Kolonoskopie. Letztere kann bei einem Volvulus therapeutisch wirken.

Ultraschalluntersuchungen des Abdomens sind oft schonender für den Patienten und können über Art und Lage vieler Massen informieren, insbesondere können sie manchmal eine Harnretention zeigen, die durch Aszites oder pelvine Tumoren maskiert sein kann. Die Grenzen des Ultraschalls sind allerdings rasch erreicht, wenn grosse Gasansammlungen bestehen.

3. Chirurgie

Die Indikation zu einer Bauchoperation sollte bei ausgedehntem intraabdominalem Tumorbefall mit grosser Vorsicht gestellt werden. Die Mortalität beträgt bis zu 32% (4) und es gibt Hinweise dafür, dass damit eine Verkürzung der Überlebens erreicht wird.

Die beste Prognose ist gegeben bei «zuverlässigen Hinweisen auf eine einzige Obstruktion bei einem Patienten in relativ gutem Allgemeinzustand» (4). Eine schlechte Prognose für die Operation besteht, wenn der Patient ausgedehnt vorbehandelt ist, sei es chemo-, sei es radiotherapeutisch, vor allem aber nach abdominaler Bestrahlung, und nach wiederholten Laparotomien oder Deperitonealisierung. Die obengenannten radiologischen Kriterien müssen ebenfalls berücksichtigt, und sollten durch klinische Studien erhärtet werden.

Im Gespräch mit dem Patienten ist es wichtig, auf die Möglichkeiten der medikamentösen Palliation hinzuweisen, die immerhin ein gutes Wohlbefinden bis zuletzt recht wahrscheinlich machen. Die Entscheidung muss im interdisziplinären Gespräch und nach realistischer, umfassender Beurteilung der Lage getroffen werden. Das Anlegen einer Stomie oder Fistel kann die Symptomkontrolle erleichtern ohne allzu aufwendigen Eingriff.

4. Medikamentöse Behandlung

Grundsätzlich muss davon ausgegangen werden, dass die Resorption aus dem Darm massiv gestört ist. Orale Medikamente können erbrochen werden, Tabletten selber können eine Stenose verschliessen. Der rektale Weg hat gelegentlich bessere Erfolgschancen. Intravenös gegebene Medikamente kommen sicher ans Ziel, ihre Gabe ist aber technisch aufwendig und kann die Rückkehr nach Hause verhindern. Ein Port-a-Cath kann diesen Weg allerdings erleichtern. Intramuskuläre Injektionen sind schmerzhaft und sollten nur im Notfall und nicht wiederholt angewendet werden.

Wir benützen am liebsten den subkutanen Weg: eine «Butterfly»-Nadel kann im Durchschnitt eine Woche lang für intermittierende oder kontinuierliche Medikation benützt werden (7), was wiederholtes Stechen unnötig macht. Für die kontinuierliche subkutane Medikamentengabe sind kleine Spritzenpumpen erhältlich. Das transdermale Fentanyl ist beim Ileus die patientenfreundlichste Form der Opiattherapie.

Paralytischer Ileus

Die Behandlung richtet sich nach der wahrscheinlichsten Ursache. Verschiedene prokinetische Substanzen stehen zur Verfügung wie Metoclopramid (Paspertin, Primperan), Cisaprid (Prepulsid), in Extremfällen Distigminbromid (Ubretid) oder Carbachol (Doryl). Dazu sollten Laxantien, z.B. die Kombination von osmotischen und irritativen Abführmitteln gegeben werden.

Experimentell ist beim opiatinduzierten paralytischen Ileus Naloxon (Narcan) oral verabreicht worden (8): es antagonisiert dann lokal die Opiatwirkung auf den

Darm und hebt die Lähmung auf. Es wird zwar resorbiert, aber in der Leber in solchem Mass abgebaut, dass es keine systemische Wirkung entwickeln, also nicht zu stärkeren Schmerzen oder gar Entzugssymptomen führen kann.

Mechanischer Ileus

Die Magensonde gehört zu unseren ersten Reflexen, sie ist auch zur Entlastung des oberen Gastrointestinaltraktes solange sinnvoll, wie die chirurgische Lösung wahrscheinlich bleibt. Längerfristig wirkt sie aber störend, weil sie ein Fremdkörpergefühl im Rachen hervorruft und vor allem eine Behinderung in den Kontakten mit Angehörigen (2) bedeutet. Wenn das Erbrechen nicht anders beherrscht werden kann, sollte man möglichst eine PEG (perkutane endoskopische Gastrostomie) oder eine Witzelfistel anstreben.

A) Wiederherstellen der Durchgängigkeit

Mehrere Medikamente und Massnahmen werden zu diesem Zweck kombiniert: Prokinetika wie Metoclopramid und Cisaprid (leider nicht subkutan verfügbar) zur Förderung physiologischer Darmbewegung und Bekämpfung von Brechreiz. Corticosteroide (z.B. Dexamethason (Fortecortin) 3x 4mg s/c) um die ödematöse Komponente stenosierender oder komprimierender Tumoren und Adhäsionen zu vermindern, und ebenfalls wegen seiner antiemetischen Wirkung.

Eine Kombination von osmotischen und irritativen Laxantien sorgt für weiche Stühle, die besser durch enge Stellen durchkommen, und fördert ebenfalls die Darmmotilität. Ballasthaltige Abführmittel hingegen sind kontraindiziert, weil diese Patienten nie genug trinken können und harte Aggregate dieser Mittel selber zum Ileus führen können. Klistiere fördern ebenfalls die Darmmotilität und erlauben, obstruierende Kotmassen zu entfernen.

Meist muss diese Phase der Therapie wegen der Schmerzen mit Opiaten kombiniert werden, trotzdem diese die Darmmotilität etwas behindern. Es ist aber immer wieder möglich, dank diesen Massnahmen für Monate den Ileus zu beheben und einen Teil der Medikamente, insbesondere die Steroide wieder auszuscheiden. Gelegentlich soll auch eine Zöliakusblockade sinnvoll sein (4).

B) Den mechanischen in einen paralytischen Ileus überführen

Wenn die Durchgängigkeit des Darmes nicht wiedererlangt werden kann, sollten Medikamente zum Einsatz kommen, die motilitätshemmend und antisekretorisch wirken. Damit werden die krampf- und kolkartigen Schmerzen und die Bildung eines «third space» mit Kreislaufstörungen sowie Überdehnung und

Nekrose von Darmschlingen vermindert (9). Oft wird damit auch das Volumen reduziert, das erbrochen werden muss.

Hyoscin butylbromid (Buscopan) ist das Standardmedikament (2, 10) in dieser Indikation und wird in Dosierungen von 60–200 mg/Tag verabreicht, möglichst kontinuierlich subkutan.

Die Somatostatinderivate Vapreotid und Octreotid (Sandostatin) sind eher stärker antisekretorisch, es existiert aber keine Vergleichsstudie gegen Buscopan (11). Diese teuren Substanzen entwickeln ihre volle Wirkung oft erst nach 1–2 Wochen, es lohnt sich darum, früh genug damit zu beginnen und den Wirkungseintritt abzuwarten. Als dreimal tägliche subcutane Injektion (bis 3x200 mcg) sind sie manchmal schmerzhaft, man soll sie aber mit Haloperidol (Hal-dol), Hyoscin butylbromid, Opiaten und Midazolam (Dormicum) mischen können um sie als kontinuierliche Infusion zu verabreichen, was weniger lokale Reizung hervorruft (11).

Die Opiate sind selbst antikinetic und antisekretorisch, ausserdem erlauben sie, die dumpfen viszeralen Schmerzen gut zu beherrschen, die im paralytischen Ileus mehr oder weniger kontinuierlich vorhanden sind.

Als Antiemetika dürfen keine prokinetischen Substanzen verwendet werden: rein zentral wirkende Antiemetika sind z.B. Haloperidol, Serotoninantagonisten (Zofran, Navoban, Kytril), und natürlich leisten auch hier die Steroide grosse Dienste. Weniger geeignet sind jene Neuroleptika, die eine meist unerwünschte Sedierung hervorrufen, und Cyclizin (Marzin), das schlechter mischbar ist (2).

Lorazepam (Temesta) hat sich in antiemetischen Kombinationen bei Chemotherapien zwar bewährt, was aber auf einem psychischen Effekt beruht und es ist ein Irrtum, es als Antiemetikum anzusehen. Bei Patienten mit Ileus bewirkt es Seditivität und allenfalls Verwirrung und sollte nur gegen akute Angstzustände verabreicht werden.

Es ist erstaunlich, wie selten eine bakterielle Überwucherung immobiler Darmschlingen zu klinisch relevanten Problemen führt. Den ab und zu auftretenden Fieberschub kann man, wenn überhaupt nötig, mit Paracetamol (Panadol, Dolprone, Dafalgan) oder Metamizol (Novalgin) unterdrücken. Der kotige Geruch und Geschmack von Erbrochenem bei manchen Patienten bleibt ein Problem, das allenfalls eine antibiotische Behandlung rechtfertigen kann. Die Behandlungsschritte A und B können bei fortschreitender Peritonealkarzinose als Stufenschema gelten.

Der Übergang von der motilitätsfördernden zur motilitätshemmenden Strategie ist dann notwendig, wenn unter Prokinetika unbeherrschbare Koliken auftreten. Auch unter maximaler motilitätshemmender

Behandlung habe ich in Einzelfällen schon eine Wiederaufnahme einer normalen Darmtätigkeit gesehen – tumoröse Stenosen, Invaginationen, Hernien in Adhäsionen können sich durchaus spontan lösen.

5. Ernährung und Hydrisierung

Sobald klar ist, dass ein Patient nicht operiert werden soll, sollte er nach Wunsch essen und trinken dürfen. Oft wird ein- bis zweimal tägliches Erbrechen gerne in Kauf genommen, wenn die Nausea zwischendurch gut beherrscht ist und der Genuss und die soziale Funktion des Essens erhalten bleiben. Die Nahrungsmittel und Getränke werden von Patienten spontan so gewählt, dass auch das Erbrochene nicht allzu scheusslich schmeckt (Grapefruit- oder Cranberrysaft, Coca Cola). Voraussetzung ist natürlich eine breite Auswahl; Angehörige oder Freiwillige können allenfalls das Einkauf übernehmen.

Kurze Abschnitte noch normalen Darmes können Zucker und kleinmolekulare Proteine und Fette resorbieren. Eine entsprechende Wahl der Nahrungsmittel kann helfen, noch lange einen relativ guten Allgemeinzustand und erstaunlich stabile Elektrolyte und Gerinnungswerte zu erhalten.

Patienten mit einer Entlastungs-PEG sollten nur flüssige bis breiige Kost erhalten.

Eine parenterale Ernährung ist sinnvoll, wenn ein Patient im Hinblick auf eine Operation «aufgepöppelt» werden soll, oder wenn sein soziokultureller Hintergrund (KZ-Vergangenheit, südländische Familien) dem «Verhungernlassen» einen allzu problematischen Symbolgehalt gibt. Ansonsten ist weder eine Lebensverlängerung noch eine Verbesserung der Lebensqualität durch die parenterale Ernährung nachgewiesen (12).

Die Hydrisierung soll soweit wie möglich oral erfolgen. Wenn aber die Flüssigkeitsbilanz infolge Erbrechen, Bildung eines «third space» usw. negativ wird, muss eine künstliche Hydrisierung erwogen werden. Ihr Ziel soll sein, die zerebrale Perfusion und damit den Bewusstseinszustand des Patienten zu verbessern und die renale Ausscheidung von toxischen Medikamentenmetaboliten zu fördern. Sie muss aber zurückhaltend dosiert werden, um nicht die Darmsekretion, das Erbrechen und die Bildung von Aszites zu verstärken und im schlimmsten Fall ein Lungenödem zu bewirken. Meist genügen 500–1000 ml Mischinfusion subkutan pro 24 Stunden. In diesem Volumen werden auch die Medikamente aufgelöst, wenn man nicht über eine Spritzenpumpe verfügt.

Bein- und Präsakralödeme sind von der Hydrisierung relativ unabhängig, weil ihre Hauptursache die Hypoalbuminämie und gelegentlich die Kompression der unteren Hohlvene ist.

6. Pflegerische Aspekte

Mundpflege

Fast alle empfohlenen Medikamente vermindern die Speichelsekretion. Somit sind Mundtrockenheit und Durstgefühl von der Hydrierung völlig unabhängig. Bei Steroidtherapie muss die Gefahr eines Soors im Auge behalten werden. Bei längerem Verlauf tritt ein Vitaminmangel auf mit Schleimhautatrophie und schmerzhaften Ulzerationen.

Daraus folgt, dass die dauernde Befeuchtung der Mundhöhle oberstes Ziel ist, mit Getränken, Mundspülmitteln, aromatisierten Eiswürfeln (gefrorene Coca Cola, Bier, Kaffee, Bouillon...), Speichel- oder einfach Wassersprays, Luftbefeuchtern. Wünschenswert ist ein alkalischer pH, der den Zahnschmelz schont. In mehreren Palliativstationen werden Mundspülflüssigkeiten hergestellt, die ein Polyvitaminpräparat enthalten. Mittel wie Chlorhexidin, die die Geschmacksempfindung beeinträchtigen, sollen sparsam eingesetzt, der Soor eher mit Nystatin (Mycostatin) verhütet werden.

Rektum

Auch wenn ein definitiver Darmverschluss vorliegt, bilden abgestorbene Darmflora und abgeschilferte Darmepithelzellen kleine Stuhlmengen. Diese müssen ein bis zweimal wöchentlich evakuiert werden, damit nicht Kotsteine zu einer Proktitis mit Tenesmen, Schleimbabgang, paradoxer Diarrhöe usw. führen. Wenn kein spontaner Stuhlgang besteht, sollte einmal pro Woche ein kleines Klistier verabreicht werden.

Weitere Pflege

Auf die Dekubitusprophylaxe muss nicht näher eingegangen werden. Bei zunehmender Kachexie mit Protein- und Kalorienmangel sowie relativer Dehydrierung ist die Dekubitusgefahr natürlich besonders gross.

Das Wohlbefinden kann gefördert werden durch warme Wickel, durch Lagerung mit angewinkelten Beinen, um die Bauchdecke zu entspannen, und anderes mehr.

Die bisherigen Ausführungen sollten gezeigt haben, dass viel Raum für Phantasie und Kreativität, für einen weitgehenden Einbezug von Angehörigen, für eine terminale Begleitung sowohl im Spital wie auch zuhause gegeben ist. Mehr über die Pflege zu sagen steht mir als Ärztin nicht unbedingt zu.

7. Soziale und symbolische Aspekte

Die soziale Funktion des Essens, der Symbolgehalt der Nahrung und die Rolle des Gesichtes in der Kommunikation wurden bereits kurz erwähnt.

Es gilt, Angehörige mit Information, Beratung und teilnehmendem Zuhören zu unterstützen, wenn sie damit Mühe haben, dass ein Patient nicht oder nicht viel isst. Liebe geht durch den Magen, und es ist natürlich frustrierend, wenn von liebevoll zubereiteten Mahlzeiten nur wenige Bissen gegessen und erst noch später wieder erbrochen werden. Es muss betont werden, dass sich das Kochen dennoch gelohnt hat, wenn der Kranke an Aussehen, Geschmack und Konsistenz des Essens Freude gehabt hat.

Es ist wichtig, dass sich der Sterbende nicht zwingen muss, anderen zuliebe mehr hinunterzuwürgen, als seiner Lebensqualität zuträglich ist. In einem Fall habe ich etwas Slogan-artig gesagt: «Zum Sterben brauchen Sie keine Kalorien», und die betreffende Patientin fühlte sich richtig befreit. Man kann auch im vertrauten Kreis zusammen sein, ohne dass jeder dabei essen muss; die soziale Rolle der Mahlzeit kann trotzdem funktionieren, wenn sich alle darauf einstellen können.

Um nochmals auf die mögliche Entstellung durch eine Magensonde zurückzukommen, so denke ich, dass Gesicht und Hände die wichtigsten Kommunikationsmittel des Menschen sind. Die Überlebenden werden geprägt bleiben vom Blick und dem Händedruck des Sterbenden, und von der letzten Umarmung. Dagegen verblassen wahrscheinlich Erinnerungen an Stomien und Katheter schneller. Da all diese durch Kleidung und Betttücher verborgen werden können, wage ich zu behaupten, dass Veränderungen im Gesicht die Würde des Kranken am stärksten beeinträchtigen.

Zusammenfassung

In diesem Artikel wurden Möglichkeiten zur langfristigen Behandlung des tumorbedingten Ileus aufgezeigt, über die in der internationalen palliativen Literatur weitgehende Übereinstimmung herrscht.

In den Jahren seit dem ersten Erscheinen dieses Artikels hat sich nicht viel verändert. Die Rolle der Somatostatinderivate ist heute klarer umrissen und Fentanyl (Durogesic) TTS ist nun verfügbar. Leider werden wir mit völlig unvernünftigen und qualvollen Therapievor schlägen aus Italien konfrontiert, bei denen Megadosen von Somatostatin eingesetzt werden.

Die Resultate der dargestellten Behandlungsstrategie sind in der grossen Mehrheit der Fälle befriedigend auch wenn vieles zu erforschen bleibt.

Es ist jedenfalls absolut wesentlich, dass Inoperabilität nicht erst intraoperativ festgestellt wird! Die Sonne darf über vielen Fällen von Ileus ruhig untergehen vorausgesetzt, die subjektiven Symptome wurden vor Sonnenuntergang medikamentös gelindert.

Bibliographie

1. z.B. Reifferscheid M. Weller S. Chirurgie, ein kurzgefasstes Lehrbuch, 5. Auflage 1981, Thieme Verlag, Seite 653
2. Baines M. The pathophysiology and management of malignant intestinal obstruction, in Oxford Textbook of palliative medicine, D. Doyle, G. Hanks, R.N. MacDonald eds., Oxford university press 1993, Seiten 311-316
3. Tschudi J. Schmid P. Obstruktionsileus durch Pilze, Schweizerische medizinische Wochenschrift 1989, 119: 391-393
4. Steiner N. Contrôle des symptomes en soins palliatifs: l'iléus terminal, Médecine et Hygiène 1991, 49: 1182-1192
5. Baines M.J. Oliver D.J. Carter R.L. Medical management of intestinal obstruction in patients with advanced malignant disease: a clinical and pathological study, Lancet 1985; ii: 990-993
6. Baines M. Medical management of intestinal obstruction, Baillière's Tindall, London. Clinical Oncology 1, 1987: 357-371
7. Brenneis C. Michaud M. Bruera E. MacDonald R.N. Local toxicity during the subcutaneous infusion of narcotics (SCIN): a prospective study. Cancer nursing 1987, Vol. 10 Nr. 4: 172-176
8. Culpepper J.A. Inturrisi C.E. et al. Treatment of opioid-induced constipation with oral Naloxone: a pilot study. Clin Pharmacol Ther 1992, Vol. 52 Nr. 1: 90-95
9. Bastounis E. Hadjinikolaou N. et al. Somatostatin as adjuvant therapy in the management of obstructive ileus. Hepato-Gastroenterol 1989, 36: 538-539
10. Fainsinger R.L. Spachynski K. et al. Symptom control in terminally ill patients with malignant bowel occlusion (MBO). J Pain Sympt Manage 1994, Vol. 9 Nr. 1: 12-18
11. Riley J. Fallon M.T. Octreotide in terminal malignant obstruction of the gastrointestinal tract. Eur J Palliative Care, Vol. 1 Nr. 1: 23-25
12. Delmore G. Editorial: Fighting cancer cachexia - what about today's armory? Support Care Cancer 1993, 1: 283-284

Informationen

der Schweizerischen Gesellschaft für palliative Medizin, Pflege und Begleitung

In verschiedenen Regionen treffen sich Interessierte aus der Praxis zum Erfahrungsaustausch und zu Fallbesprechungen:

Sektion Zentralschweiz

Informationen:

Käthi Sanz, Obergütschstr. 35 6003 Luzern
Tel. 041 310 38 93

Sektion Zürich

Informationen:

Dr. R. Baumann, Ankerhuus, Gladbachstr. 97
8044 Zürich Tel. 01 250 71 81, Fax 01 250 75 97

Sektion Basel

Informationen:

Hospiz im Park, Stollenrain 12
4144 Arlesheim, Tel. 061 706 92 22,
Fax 061 706 92 20

Corrigendum

In der letzten Infokara Ausgabe wurde eine Liste von Institutionen, die Palliativpflege anbieten, publiziert.

Nun wurden wir auf eine Adressänderung aufmerksam gemacht:

Equipe Mobile de Soins Palliatifs
Association Genevoise de Soins Palliatifs
36, avenue Cardinal Merillod
1227 Genève

PS Die Adresse in Presigne existiert nicht mehr.