Zeitschrift: Mémoires de la Société Vaudoise des Sciences Naturelles

Herausgeber: Société Vaudoise des Sciences Naturelles

Band: 8 (1944-1946)

Heft: 3

Artikel: Le problème de la cancérisation par le goudron et les substances cancérigènes chez les Tritons

Autor: Neukomm, S.

Kapitel: II: Experiences

DOI: https://doi.org/10.5169/seals-287470

Nutzungsbedingungen

Die ETH-Bibliothek ist die Anbieterin der digitalisierten Zeitschriften auf E-Periodica. Sie besitzt keine Urheberrechte an den Zeitschriften und ist nicht verantwortlich für deren Inhalte. Die Rechte liegen in der Regel bei den Herausgebern beziehungsweise den externen Rechteinhabern. Das Veröffentlichen von Bildern in Print- und Online-Publikationen sowie auf Social Media-Kanälen oder Webseiten ist nur mit vorheriger Genehmigung der Rechteinhaber erlaubt. Mehr erfahren

Conditions d'utilisation

L'ETH Library est le fournisseur des revues numérisées. Elle ne détient aucun droit d'auteur sur les revues et n'est pas responsable de leur contenu. En règle générale, les droits sont détenus par les éditeurs ou les détenteurs de droits externes. La reproduction d'images dans des publications imprimées ou en ligne ainsi que sur des canaux de médias sociaux ou des sites web n'est autorisée qu'avec l'accord préalable des détenteurs des droits. En savoir plus

Terms of use

The ETH Library is the provider of the digitised journals. It does not own any copyrights to the journals and is not responsible for their content. The rights usually lie with the publishers or the external rights holders. Publishing images in print and online publications, as well as on social media channels or websites, is only permitted with the prior consent of the rights holders. Find out more

Download PDF: 09.12.2025

ETH-Bibliothek Zürich, E-Periodica, https://www.e-periodica.ch

II. EXPERIENCES

A. Action du goudron sur des territoires neutres.

1re SÉRIE D'EXPÉRIENCES.

Expériences préliminaires : Les animaux traités sont au nombre de 5, tous femelles. J'emploie, comme le préconisent Koch et les Schreiber, une solution de goudron dans l'huile d'olive pure à 0,25 %.

Le 14 février 1940, chaque Triton reçoit sous la peau de la région dorsale, légèrement en dehors de la ligne de pigment jaune crânio-caudale, une injection de 0,15 à 0,2 cc. de la solution goudronneuse. Dans la plupart des cas, tout le matériel injecté ne reste pas en place, et l'on voit sourdre au point d'injection une bulle huileuse au reflet verdâtre. Ces injections seront répétées 4 fois à 2 jours d'intervalle. 7 jours après la 1re inoculation, tous les animaux présentent, sur le dos ou sur les flancs, de petits nodules qui répondent sans doute à des collections d'huile injectée. Ce sont ces petites excroissances qui, dès à présent et dans les jours qui suivront, serviront de matériel histologique.

Après prélèvement de la peau dans ces zones, je place un ou deux points de suture pour hâter la cicatrisation des plaies et éviter l'infection. Contrairement à ce qui se passe habituellement pour les plaies banales des téguments, la cicatrisation est lente. Au bout d'une dizaine de jours, les blessures sont encore rougeâtres, ulcéreuses ; les points de suture ont sauté. Pour la seconde fois, je prélève la zone où ont été faites les injections et où se trouvent les plaies consécutives au premier prélèvement.

Résultats histologiques.

Tumeur de 7 jours (3 injections). — Les coupes montrent déjà un gros épaississement de l'épiderme. Normalement, ce dernier est formé de 3 à 4 couches de cellules assises sur une membrane basale très nette. Immédiatement sous cette membrane se trouvent les chromatophores. Or, dans la région qui subit l'influence du goudron, nous trouvons un épithélium de 6 à 10 couches de cellules. En quelques points qui paraissent correspondre aux lieux d'injection, la basale a disparu. Une

masse de cellules pénètre dans le derme. A ce niveau encore, les pigments sont en voie de disparition. On constate la présence d'une zone de nécrose avec de grands espaces vacuolaires, un amas de noyaux pycnotiques et hyperchromatiques, quelques débris pigmentaires et quelques globules rouges (Fig. 3).

Il faut noter qu'au sein de la néoplasie, les noyaux, de même que les cellules, paraissent normaux. Les cinèses sont relativement rares.

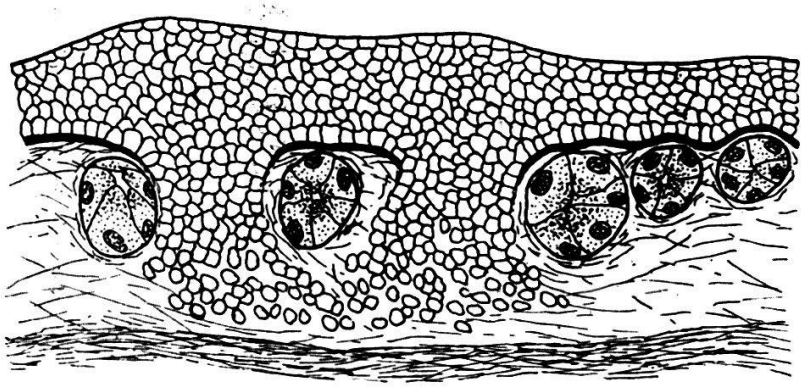

FIG. 3. — Néoplasie épithéliale dans un territoire neutre. Effraction de la basale et invasion du derme (7e jour).

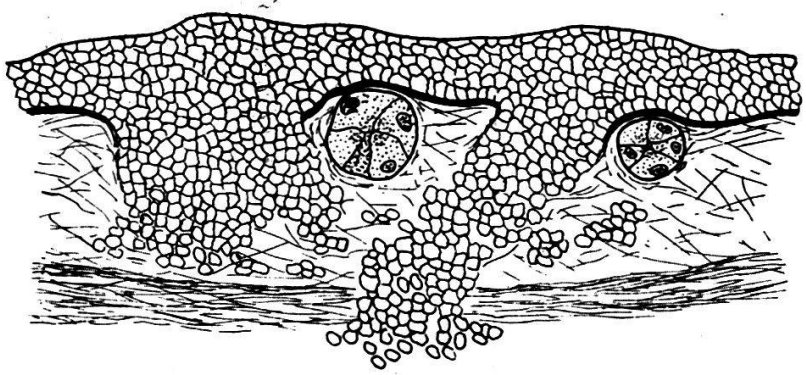

FIG. 4. — Néoplasie épithéliale de 12 jours. Rupture du fascia superficiel et début de l'infiltration des muscles.

Tumeurs de 12 jours (4 injections). — On assiste ici à un important envahissement du tissu conjonctif sous-cutané par l'épithélium néoplasique. Les grosses glandes, enfouies dans ce tissu, subissent aussi l'infestation par les cellules épithéliales. Plus profondément encore, le fascia superficiel et les aponévroses musculaires sont déjà traversés. Toutefois, à ce moment, cette effraction des tissus collagènes denses est encore discrète. Une grande quantité de vacuoles sont disséminées

dans la région en évolution. Elles traduisent les localisations de l'huile injectée (Fig. 4).

Nous attirons une fois de plus l'attention sur l'apparence normale du tissu épithélial néoplasique. Rien, en effet, ne saurait nous laisser supposer que la tumeur, dans ces conditions, lutte contre un milieu défavorable à son accroissement.

Tumeur de 15 jours (4 injections). — On retrouve ici tous les caractères histologiques déjà décrits pour une tumeur de 12 jours.

Nous n'avons pas continué l'étude de l'évolution des tumeurs produites au delà de 15 jours. Par contre il est intéressant de voir comment évoluent les plaies consécutives au prélèvement des tumeurs. Nous rappelons que ces plaies, 10 à 12 jours après qu'elles furent faites, ne présentaient aucune tendance à se fermer.

Histologiquement la surface de la blessure a été recouverte par les cellules épithéliales. Mais, contrairement à ce qui devait se passer, ces dernières continuent à pénétrer dans l'intérieur des tissus sous-jacents. Partout où l'huile goudronneuse a pu diffuser, au centre comme à la périphérie et même au delà de la zone de cicatrisation, l'épithélium est considérablement épaissi. En maints endroits éloignés de la plaie proprement dite, on assiste à l'effraction des lames collagènes du fascia superficiel par les cellules tumorales. On voit une infiltration dans tous les interstices conjonctifs séparant les faisceaux musculaires.

Il y a eu une hémorragie sous l'épiderne cicatriciel, mais au lieu d'une organisation du caillot, telle qu'on peut l'observer *mutatis mutandis* dans la régénération (voir plus loin page 155), ce dernier est utilisé par les cellules néoplasiques dans leur cheminement vers l'intérieur des tissus.

Dans une autre de ces cicatrices ulcéreuses, en évolution depuis 12 jours, on retrouve tous les caractères décrits ci-dessus. C'est ainsi qu'aux commissures de la plaie, on voit, encore et toujours, l'épithélium néoplasique s'insinuer entre les masses musculaires après avoir traversé toutes les barrières conjonctives. Encore et toujours, le tissu activé ne semble pas présenter une diminution quelconque de sa vitalité. Au contraire, l'exubérance de son extension montre qu'il est bien à son aise dans les endroits infestés.

Résumé. — L'injection d'une solution d'huile goudronneuse est rapidement suivie d'une infiltration épithéliale, s'acheminant

dans la profondeur des tissus, jusqu'aux muscles. Toutes les barrières conjonctives du derme et les gaines des muscles sont impuissantes à arrêter cette invasion. Les cellules épithéliales semblent avoir acquis la faculté de digérer les tissus sous-jacents.

2e SÉRIE D'EXPÉRIENCES.
(Evolution des néoplasies dans le temps)

Au cours de ces expériences, nous examinons systématiquement le comportement des néoplasies dans le temps et dans l'espace. Les fragments histologiques sont prélevés le 10e, le 20e, 26e, 40e, 43e et 53e jour après la dernière injection de goudron ou d'huile d'olive pure.

Résultats histologiques.

A. Injections d'huile d'olive pure.

Les animaux reçurent 2 injections, à 2 jours d'intervalle. 10 jours plus tard, on constate, dans la majorité des cas, de petites nodosités disséminées dans la peau des flancs, qui par ailleurs est normale. A l'examen microscopique, ces nodosités se révèlent comme correspondant chacune à une gouttelette huileuse enkystée, et il n'est rien, dans les coupes, qui suggère l'idée d'une action particulière de l'huile sur les tissus avoisinant le point d'injection ou de localisation de l'huile. Il y a simplement une légère réaction conjonctive autour des gouttes huileuses.

B. Injection de goudron dilué.

Comme pour les expériences précédentes, nous avons fait 2 injections, à 2 jours d'intervalle, d'une solution de goudron dans l'huile d'olive pure à 0,5 %. Les résultats histologiques sont les suivants :

Tumeur de 10 jours : Tout le tissu conjonctif sous-cutané est envahi par les cellules épithéliales. Les chromatophores, situés sous la membrane basale, ont disparu. L'épiderme s'étend jusqu'aux muscles, après avoir traversé toutes les lames conjonctives et les aponévroses superficielles des muscles.

Tumeur de 20 jours : Le tableau histologique, toujours le même, est celui de l'infiltration des tissus profonds par les éléments épithéliaux néoplasiques. Extérieurement, la peau est ulcérée. A ce stade, la dissémination des cellules épithéliales est plus grande qu'au stade précédent.

Tumeur de 26 jours : Nous sommes très surpris de ne plus trouver l'infiltration habituelle. Nous avons sous les yeux des coupes qui rappellent exactement le tissu normal injecté d'huile d'olive pure.

Tumeur de 43 jours : Ici, l'infiltration est encore visible. Cependant, elle a régressé : ce ne sont plus les larges zones ulcérées et infestées de tumeurs de 20 jours. L'épiderme paraît papillomateux : il y a de multiples petites excroissances conjonctivo-épithéliales dans les régions d'expérimentation.

Tumeurs de 43 et de 53 jours : L'aspect histologique des tissus est absolument normal.

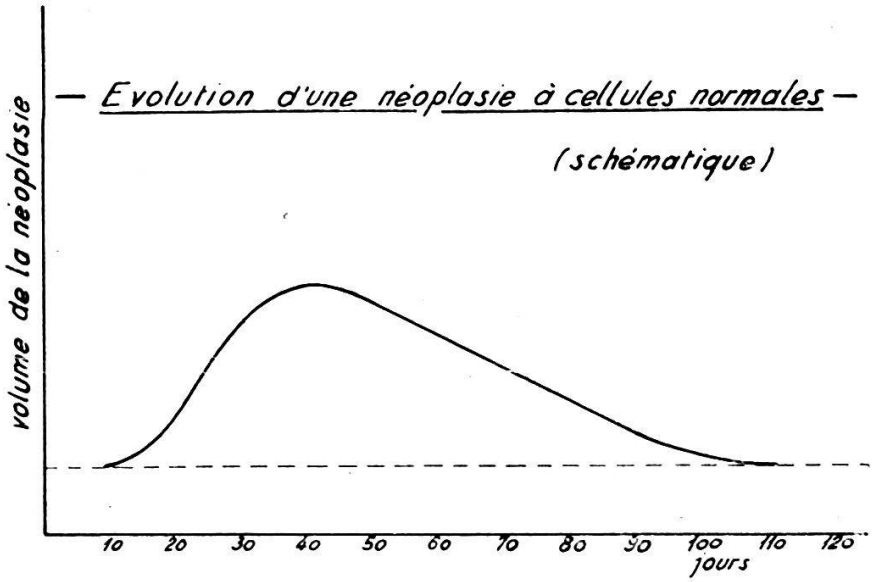

FIG. 5.

Résumé : L'huile d'olive pure ne provoque pas, dans l'épithélium, de réaction proliférative visible, contrairement à ce que l'on observe avec le goudron. Les néoplasies ainsi formées évoluent rapidement. On retrouve toujours le même tableau histologique : pénétration dans les tissus dermiques des éléments épithéliaux, malgré les obstacles conjonctifs ; épithélium très épaissi dans la zone injectée. Au cours de son évolution, la néoplasie épithéliale passe par deux phases : une phase d'accroissement, de prolifération et d'infiltration intenses et une phase de régression, à la suite de laquelle les tissus reprennent leur aspect normal. On pourrait traduire le phénomène par une courbe « en clocher » (Fig. 5). S'agit-il donc, à proprement parler, d'une tumeur cancéreuse ? Ce serait plutôt une hyperplasie temporaire. On dirait que les cellules n'ont pas

été sollicitées assez longtemps par le goudron pour acquérir le caractère cancéreux. Nous verrons par la suite que cette interprétation ne semble pas être contraire à la réalité, et qu'un traumatisme surajouté à l'action du goudron déclenche un processus cancéreux de caractère absolument malin (type carcinome basocellulaire).

3e SÉRIE D'EXPÉRIENCES.

(Action comparée du goudron et des corps cancérigènes purs à diverses concentrations)

En collaboration avec le Dr J. Regamey, nous avons repris les précédentes expériences sur une plus vaste échelle. Nous nous sommes attachés à préciser l'importance de la concentration des solutions cancérigènes et à comparer l'action du goudron, substance complexe, à celle de corps purs tels que le benzopyrène et le méthylcholanthrène (de la Maison Hoffmann-La Roche). L'expérience fut faite avec les solutions suivantes :

solution de	goudron	dans l'huile	d'olive	0,5 %
»	»	»	»	1,0 %
»	»	»	»	5,0 %
»	benzopyrène	»	»	0,5 %
»	méthylcholanthrène		»	0,5 %

Chaque solution fut injectée à 14 Tritons : 8 femelles et 4 mâles *M. cristatus* et 2 *M. alpestris* de sexe quelconque.

1. Goudron 0,5 %, 1 % et 5 %.

Les animaux reçurent 8 injections, c'est-à-dire environ 2 cc. de la solution huileuse, réparties sur 41 jours. Les injections sont faites dans la peau au milieu du dos. A cet endroit apparaissent dès le 10e jour des tuméfactions plus ou moins marquées. Par la suite, la peau traitée s'ulcère, et ces lésions à bords noirs paraissent bientôt avoir été faites à l'emporte-pièce. Dans les grands ulcères, la musculature est mise à nu. Presque toujours, ces lésions sont couvertes d'un enduit blanchâtre formé de végétations microscopiques. Le temps d'apparition des ulcères est sensiblement le même pour les trois groupes d'animaux injectés avec le goudron.

En ce qui concerne l'histologie de la cancérisation par les substances cancérigènes, disons tout de suite qu'il s'agit là d'une étude fastidieuse, car dès le 30e jour et aussi longtemps que l'on poursuivra l'examen des tissus soumis à

l'influence de ces corps, on observera les mêmes aspects. Tout d'abord, remarquons que seul l'épithélium de la peau semble réagir aux agents cancérigènes. On ne remarque aucune réaction histologique particulière dans le derme. Il n'y a pas de

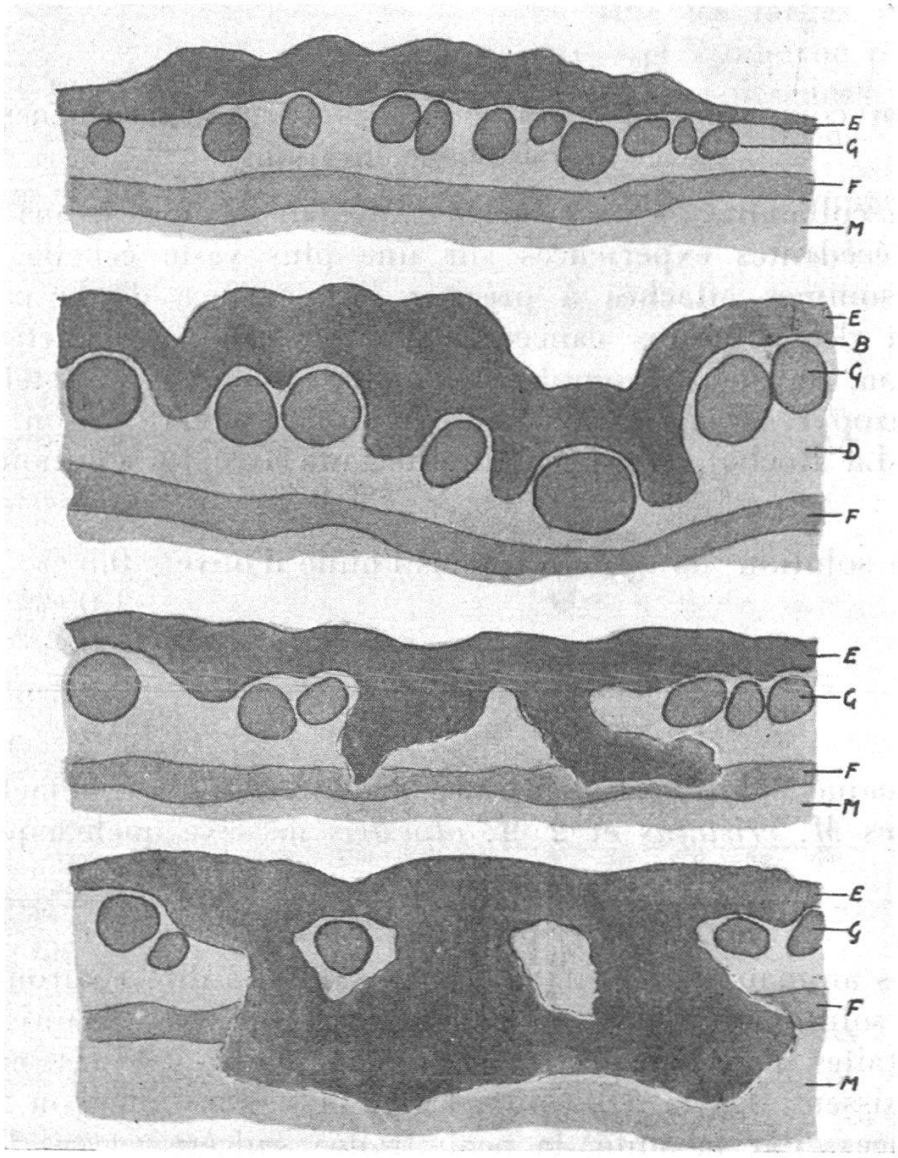

Fig. 6. — Evolution des néoplasies épithéliales du goudron chez les Tritons (4 stades). E = épithélium ; B = membrane basale ; G = glandes ; F = fascia superficiel ; M = muscles ; D = derme.

néoformation de vaisseaux qui sont toujours très rares dans ce tissu chez les Tritons. Nous retrouvons donc la même évolution du processus néoplasique précédemment décrit, processus que nous pouvons décomposer en quatre stades successifs (Fig. 6).

Stade 1 : épaississement considérable de la peau (E) durant les 6 à 8 premiers jours.

Stade 2 : infiltration épithéliale interglandulaire (G) qui va du 8e au 15e jour environ. La basale (B) est très souvent encore visible à ce stade.

Stade 3 : infiltration diffuse du tissu cellulaire sous-cutané (D) et effraction du fascia superficiel (F) entre le 15e et le 25e jour.

Stade 4 : effraction de toutes les barrières conjonctives et infiltrations des muscles (M) dès le 25e jour environ. Dès ce moment, et parfois plus tôt, des ulcérations peuvent se produire par nécrose survenant au sein de la masse épithéliale néoplasique.

2. *Benzopyrène 0,5 % et méthylcholanthrène 0,5 %.*

Fait remarquable, ces substances ne donnent pas d'ulcérations de la peau comme le goudron, du moins jusqu'au 40e jour après le début des injections. Les deux groupes d'animaux reçurent 5 injections en 41 jours. Les ulcérations apparurent fort tard, entre le 90e et le 100e jour après le début des injections. Ceci mis à part, il n'a pas été possible de mettre en évidence un comportement histologique particulier des tissus permettant de caractériser d'une façon ou d'une autre l'action de chacun de ces corps.

En somme, le tableau histologique créé par l'injection du goudron ou des corps cancérigènes purs est toujours le même sur les territoires neutres. Il est tel que nous l'avions vu au cours de nos deux premières séries d'expériences. La seule action différentielle vraiment intéressante porte sur le moment d'apparition des ulcérations cutanées dans les divers lots. Elle est donnée dans le tableau ci-dessous :

Goudron	0,5 %	—	ulcérations	au	40e	jour
»	1,0 %	—	»	»	30e	»
»	5,0 %	—	»	»	30e	»
Benzopyrène	0,5 %	—	»	»	105e	»
Méthylcholanthrène	0,5 %	—	»	»	90e	»

D'autre part, la mortalité a été plus grande et plus rapide dans les deux groupes considérés, ainsi qu'en témoignent les courbes de la fig. 7. Pour l'organisme du Triton, le goudron est

donc plus toxique. Il semble que ce soit la toxicité du goudron qui a entraîné la plus grande rapidité d'apparition des ulcérations chez les animaux traités par cette substance. Nous reviendrons par la suite sur cette question. Il reste à citer, on conclusion de ce travail, un fait extrêmement intéressant. Les injections de benzopyrène et de méthylcholanthrène, qui avaient

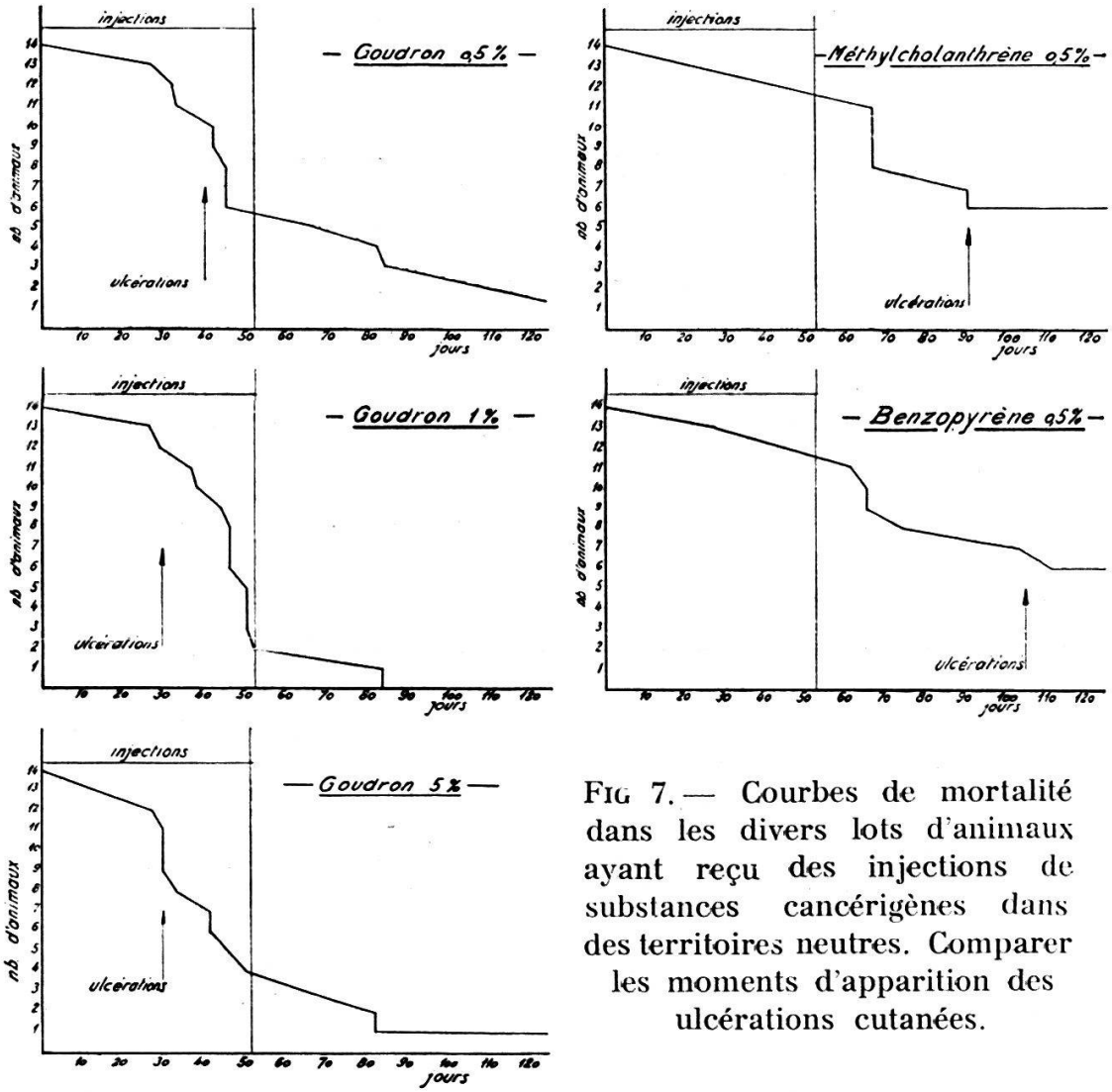

FIG 7. — Courbes de mortalité dans les divers lots d'animaux ayant reçu des injections de substances cancérigènes dans des territoires neutres. Comparer les moments d'apparition des ulcérations cutanées.

été faites sous la peau de la région dorsale des Tritons, avaient entraîné la disparition de la crête dorsale chez les mâles et de la ligne jaune chez les femelles. A leur place, de larges ulcérations étaient apparues qui se sont peu à peu comblées de cellules épithéliales neuves. Alors que nous étions en droit d'attendre soit une reformation de la crête dorsale chez les mâles, soit la réapparition de la ligne jaune sur une cicatrice plane chez les femelles, nous avons vu se constituer tardivement (après 120 jours), chez 5 animaux femelles, une petite crête

du type neutre et chez un animal mâle une ligne pigmentée jaune du type femelle (Fig. 8). On sait que la crête dorsale et la ligne jaune sont des caractères sexuels secondaires dont la manifestation est sous la dépendance des hormones sexuelles ; la castration, chez des individus jeunes, provoque l'apparition, aussi bien chez les femelles que chez les mâles, d'une petite crête du type neutre (J. de Beaumont 1929, *4*). Rappelons encore la parenté chimique existant entre les substances cancérigènes utilisées et les hormones sexuelles. Il n'était donc pas sans intérêt de signaler ces faits.

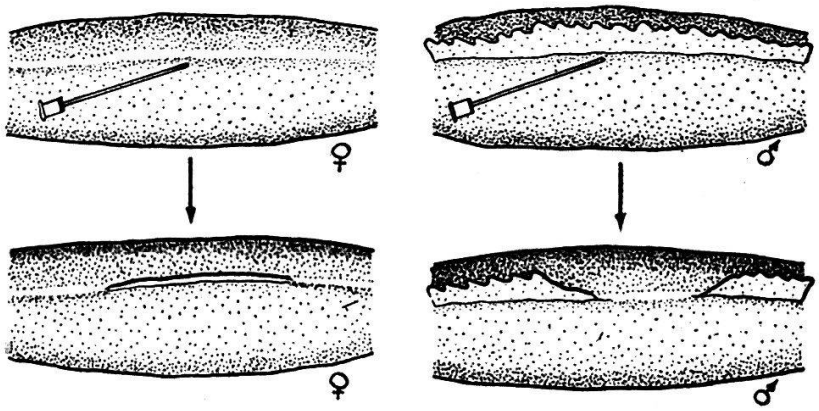

Fig. 8. — Inversion d'un caractère sexuel secondaire après injection de corps cancérigènes.

Nos connaissances sur le comportement biologique des néoplasies épithéliales vont maintenant nous permettre d'aborder plus directement le problème de l'action du goudron sur les territoires de régénération, territoires dont nous avons donné les caractéristiques au début de ce travail.

B. Action du goudron sur les territoires de régénération.

1re série d'expériences.
(Etablissement du blastème)

Les données précises concernant l'établissement du blastème sont relativement peu nombreuses. Abeloos (1932, *1*) consacre un très court paragraphe à la cicatrisation. Pour lui, l'obturation de la plaie est due à une forte contraction de la région lésée, à un coagulum sanguin, à un étalement de la couche épidermique sur la surface de section. Ce dernier processus, remarquable par sa rapidité, se produirait par une sorte de glissement des cellules épithéliales.

Il nous a paru indispensable de reprendre l'étude systé-

matique de l'édification du blastème. Nous avons opéré 60 Tritons, lesquels ont été amputés de l'extrémité de leur queue sur une longueur de 1 à 1,5 cm. Puis après 3 heures, 6 heures, 1 jour, 2 jours, 4 jours... et enfin de 2 en 2 jours, nous avons sectionné la zone d'amputation avec sa base. Fixées au Helly pendant 24 heures, ces différentes pièces furent ensuite débitées en coupes frontales de 5/1000 de mm., puis colorées au Giemsa et montées à l'huile de cèdre. A titre de contrôle, nous avons traité un certain nombre de coupes par l'hématoxyline ferrique-van Gieson.

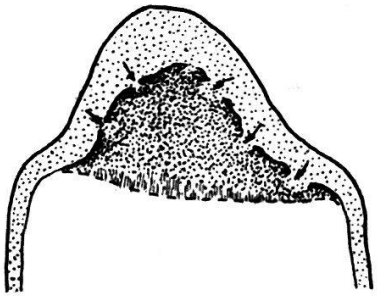

FIG. 9. — Blastème de 3 heures. Début de la digestion du caillot sanguin par l'épithélium.

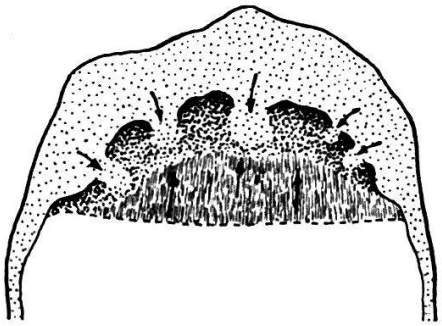

FIG. 10. — Blastème de 8 jours. Digestion du caillot et prolifération du tissu conjonctif.

Après 3 heures : La surface d'amputation est déjà recouverte par l'épiderme ; il y a là un processus de cicatrisation extrêmement rapide. Simultanément, il s'est formé un caillot sanguin qui obture les vaisseaux et intéresse toute la partie blessée. Il est remarquable de constater que c'est sur ce caillot que croît l'épithélium et que, par conséquent, la surface d'amputation possède une protection double (Fig. 9). Dans le caillot, on note d'emblée la présence de nombreux globules blancs, des lymphocytes principalement.

Après 6 heures : L'aspect des coupes est encore sensiblement le même que précédemment. On voit une sorte d'infiltration du caillot par l'épithélium, les coupes montrant de nombreux cordons épithéliaux à l'intérieur du caillot. Ce dernier renferme des leucocytes abondants (lymphocytes et polynucléaires) et beaucoup d'hématies, la distribution de ces éléments n'offrant rien de bien caractéristique. Conséquences invariables de toute blessure, des signes de dégénérescence apparaissent alors. Auparavant déjà, trois heures après l'intervention, ils s'étaient manifestés de façon discrète. Dès maintenant, ils ne peuvent plus

passer inaperçus et, dans les heures qui suivront, ils éclateront dans toute leur ampleur.

Après 1 jour : La dégénérescence est active. Des segments de muscle, intéressés par la blessure, perdent leur aspect histologique normal, et apparaissent alors comme des masses irrégulières très fortement colorables (Planche I). Les leucocytes, et parmi eux de nombreux polynucléaires infiltrent toute la zone basale de la surface d'amputation.

L'épithélium néoformé montre plusieurs figures de mitoses. Dans la région où le système nerveux et la colonne vertébrale affleurent à la surface de section, ce même épithélium est très mince. A partir de ce point central, il s'épaissit régulièrement. Nous sommes enclin à admettre que l'axe rigide que représente le rachis tronqué constitue une surface sur laquelle l'épiderme nouveau vient s'appuyer, sans que le liquide sanguin puisse s'accumuler entre ces deux formations. Par contre, en dehors de la colonne vertébrale, les parties molles subissent une certaine rétraction et un volumineux caillot peut dès lors se former entre ces parties et l'épiderme de régénération.

Après 3 jours : La dégénérescence s'atténue. Dans le territoire en évolution, on trouve encore beaucoup de leucocytes, des débris cellulaires de toutes sortes, des noyaux isolés et pycnotiques provenant vraisemblablement des faisceaux musculaires et des diverses autres cellules dégénérées. Le caillot est déjà profondément transformé ; il renferme des hématies en moins grand nombre. Il est envahi presque complètement par la prolifération épithéliale. Il n'y a plus de limites nettes entre l'épithélium et les tissus sous-jacents.

Après 7 jours. — Les symptômes de dégénérescence s'atténuent fortement dans la couche basale. Cependant, celle-ci renferme encore quelques petits amas d'hématies extravasées, de nombreux leucocytes et quelques reliques mal caractérisées des tissus anciens traumatisés par l'intervention. Entre l'épithélium ancien et l'épithélium nouveau, nous avons à faire à un territoire annulaire où de nombreuses mitoses se rencontrent En ce qui concerne plus spécialement l'épiderme néoformé, nous avons noté qu'il renferme dans son épaisseur devenue considérable une certaine quantité d'hématies.

Après 10 jours : L'épithélium atteint son maximum d'épaisseur. Il forme un gros bourgeon à l'extrémité de la queue ; histologiquement, il présente une zone moyenne contrastant par sa texture lâche avec la surface formée d'éléments plus serrés. Dans cette couche moyenne, les cellules ont l'aspect nettement fibroblastique des cellules conjonctives cultivées in

vitro. D'autre part, la face interne de l'épiderme, dépourvue de basale nette, est constituée par des cellules épithéliales, dessinant des saillants poussant vers l'intérieur, cellules dont le grand axe est généralement dirigé vers le centre du blastème et qui, par les pseudopodes qu'elles émettent, semblent « prendre racine » dans le territoire de la base que nous avons vu tout d'abord être le siège des phénomènes dégénératifs. Les mitoses ne sont pas rares. Quant au secteur situé au-dessous de l'épithélium, il nous montre une trame mésenchymateuse très lâche, semée de noyaux qui paraissent nus infiltrée encore par de nombreux éosinophiles et autres polynucléaires, par des lymphocytes et des cellules d'aspect épithélial, groupées ou isolées. Tout cela donne une allure caractéristique à ce tissu très complexe (Fig. 10).

En résumé, dans ces coupes pratiquées 10 jours après l'opération, nous voyons déjà que les noyaux ont pris une importance assez grande, par leur nombre d'abord, ensuite par l'effacement progressif des limites cytoplasmiques, qui ne réapparaîtront que plus tard lors de la régénération proprement dite. D'autre part, nous voyons que les leucocytes, et tout particulièrement les éosinophiles ont augmenté en nombre dans le territoire blastématique.

Après 15 jours : Les phénomènes amorcés au stade précédent deviennent toujours plus accentués. La pénétration de l'épithélium dans le conjonctif est encore plus marquée. Les cellules basales de l'épithélium ont émigré si profondément dans le mésenchyme, qu'il est difficile de discriminer les deux tissus. Les éosinophiles sont toujours très nombreux. Au niveau des vertèbres, les cellules conjonctives profondes s'alignent et entourent les cartilages, autour desquels elles constituent un manchon, paraissant progresser vers le secteur du blastème. La zone comprise entre l'épithélium néoformé et la base ancienne reçoit donc un double apport cellulaire, soit de matériel épidermique provenant de celui-là et des éléments conjonctifs émigrant de celle-ci.

Après 17 jours : La région située immédiatement au-dessous de la surface d'amputation est devenue, grâce à la double colonisation précitée, un véritable blastème dont les éléments vont maintenant proliférer activement et, par leur différenciation, remplacer les organes primitivement lésés. Le blastème est donc surtout caractérisé par la teneur plus grande en noyaux que dans les autres territoires et par la disparition des limites entre l'épithélium et le conjonctif. La Planche II montre que

les noyaux épithéliaux peuvent entrer dans le tissu conjonctif où leur rôle exact devrait être précisé.

On constate deux mouvements cellulaires : 1° un mouvement basipète de l'épithélium qui infiltre le caillot ; 2° un mouvement basifuge, plus tardif, post-dégénératif, des tissus conjonctifs qui vont au-devant de l'épithélium (Fig. 11).

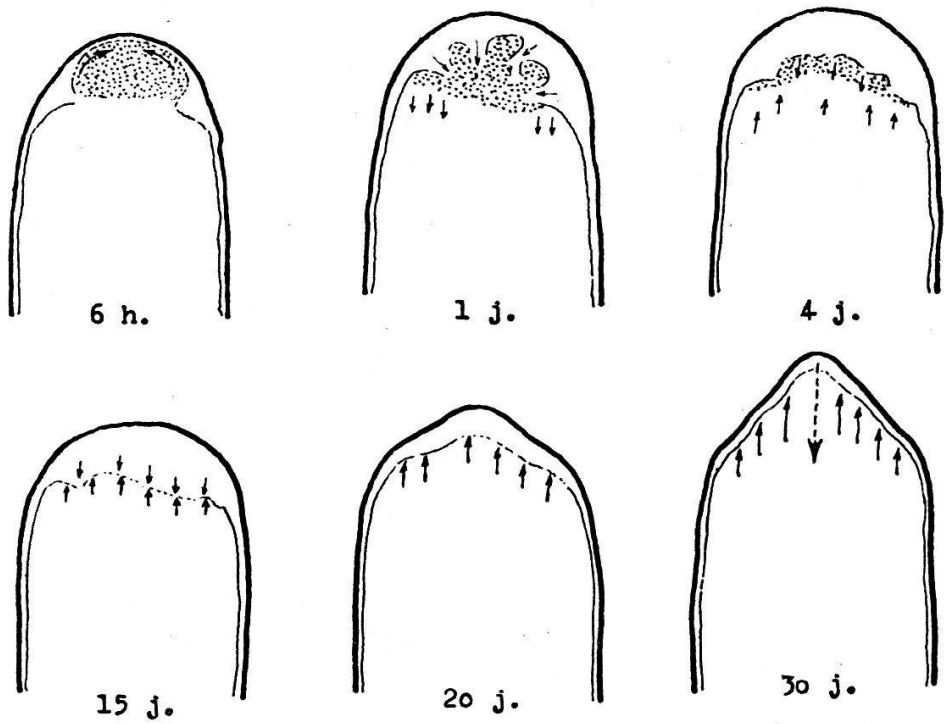

FIG. 11. — Schémas des mouvements tissulaires au début de la régénération. Flèche pointillée : différenciation.

En résumé, nous voyons que la première phase des phénomènes conduisant à l'établissement du blastème de régénération consiste en une cicatrisation consécutive à l'amputation. Cette cicatrisation est très rapide et se fait simultanément par deux processus distincts : la formation d'un caillot sanguin et l'étalement, par-dessus ce caillot et les tissus lésés, de la couche épithéliale de l'épiderme. Puis on observe au niveau de la base, évidentes conséquences du traumatisme opératoire, des phénomènes dégénératifs étendus, tandis que dans une partie plus distale du futur blastème, l'infiltration du caillot par l'épiderme se poursuit avec une intensité accrue.

Vers le 10e jour (animaux dans l'eau à température de 15 à 18 degrés), le blastème commence à se former : les limites entre les cellules deviennent très indistinctes, semblent même disparaître complètement, pour réapparaître plus tard, et la membrane basale habituellement interposée entre l'épi-

derme et le derme ne peut plus être mise en évidence. Dans les anciens tissus, le sang extravasé est presque totalement résorbé. Beaucoup de leucocytes, particulièrement d'éosinophiles se rencontrent encore, ainsi que des noyaux isolés et très fortement colorables.

Vers les 15e et 17e jour, lorsque le blastème sera formé, l'aspect des coupes devient plus ordonné ; les noyaux sont moins colorables et les limites cellulaires réapparaissent.

Au 17e jour, le régénérat et sa base montrent un grand nombre d'éléments cellulaires étroitement juxtaposés et dont l'origine épithéliale ou mésenchymateuse ne peut être établie avec certitude ; nous avons en effet constaté que les cellules épithéliales immigrées perdent leur physionomie histologique habituelle et ressemblent alors beaucoup à des fibroblastes. Le sang du coagulum de cicatrisation a à peu près disparu ; déjà des vaisseaux apparaissent, et c'est alors que débute la régénération proprement dite (Planche III).

Ainsi le blastème s'édifie principalement grâce au concours de trois tissus : l'épithélium, le caillot sanguin, les tissus conjonctifs de la base.

2e SÉRIE D'EXPÉRIENCES.
(Action du goudron sur des blastèmes de 20 jours)

Des injections de goudron sont faites dans de jeunes blastèmes de queue âgés de 20 jours, par 2 fois et à 10 jours d'intervalle, au moyen d'une seringue de verre très fine. La zone d'injection se trouve dans le tiers proximal du régénérat, et le goudron est ainsi porté dans les tissus dermiques très voisins de l'épiderme. Ce dernier est alors soulevé par la goutte d'huile goudronneuse (Fig. 12 *a*).

Nous prélevons les blastèmes après 10 j., 40 j., 43 j. et 53 j. après la première injection, c'est-à-dire que le premier et le second blastème utilisés pour les examens histologiques ne reçurent qu'une seule injection. Extérieurement, 20 jours après la première dose, tous les blastèmes sont plus ou moins plissés et noirâtres. Au point de vue histologique, nous avons observé ce qui suit (Fig. 12) :

10 jours après l'injection (1 injection) : L'aspect général du blastème est normal et correspond bien à un régénérat de 30 jours dans lequel le cartilage commence de se différencier. Cependant, la direction de l'axe du régénérat n'est pas pareille à l'axe de la queue : il semble qu'un des côtés de cette dernière ait crû plus rapidement que l'autre (Fig. 12 *b*).

20 jours après l'injection (1 injection) : Histologiquement, on ne trouve rien d'anormal. En revanche, la forme du régénérat attire l'attention par son aspect exubérant, étalé et lobé (voir les dessins). Il y a plusieurs axes disposés en éventail et qui s'inclinent plus ou moins par rapport à l'axe des

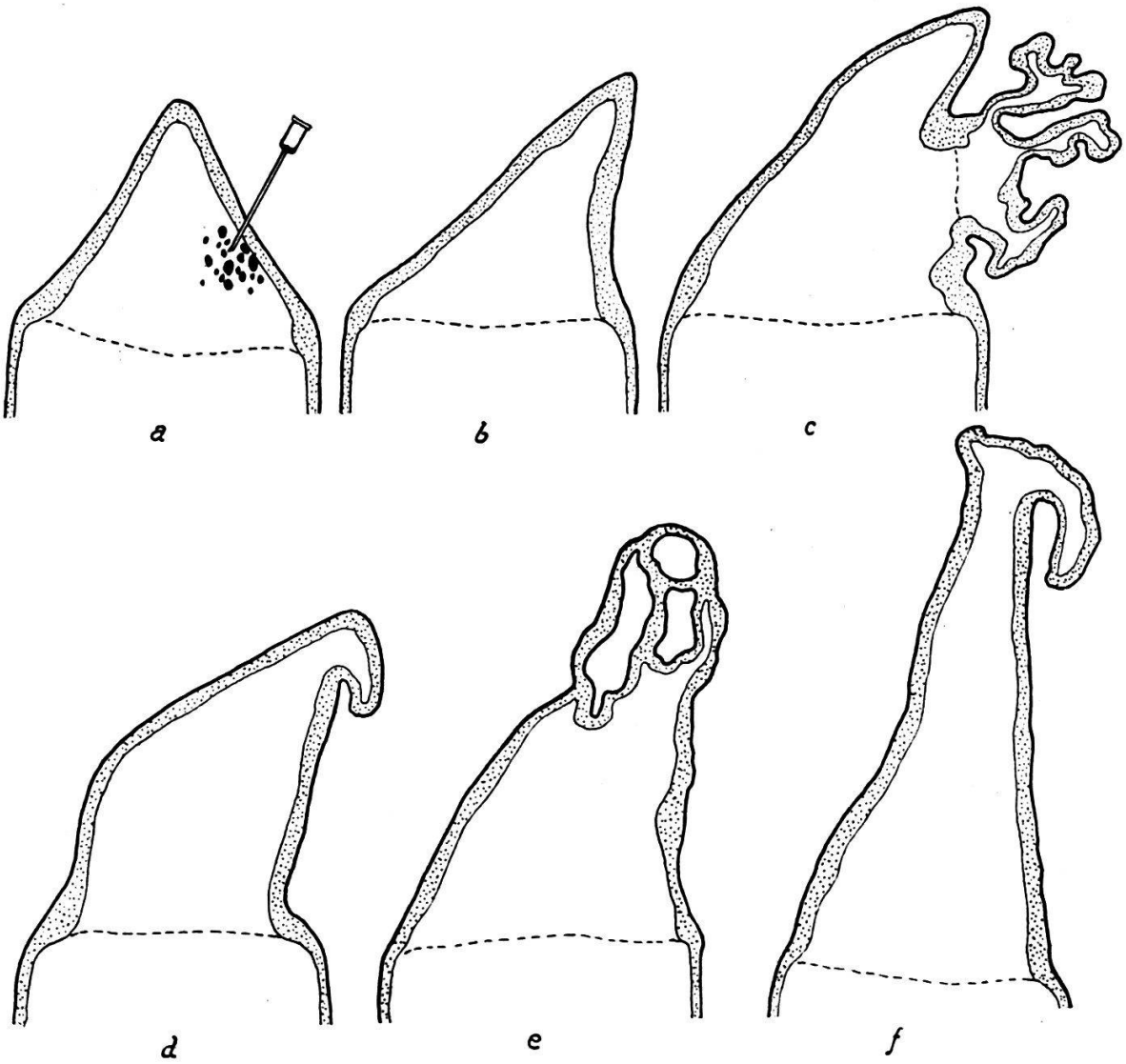

FIG. 12. — Evolution d'un blastème de 20 jours dans lequel une petite quantité de goudron a été injectée.

tissus anciens. Le cartilage formé est incurvé en virgule. Pas d'infiltration épithéliale dans le tissu blastématique (Fig. 12 *c*).

26 jours après la 1re injection (2 injections) : La structure histologique ne montre rien de particulier. La différenciation correspond à celle d'un régénérat normal plus jeune. Comme pour les régénérats précédents, l'axe des tissus néofor-

més est oblique par rapport à l'axe normal de la queue (Fig. 12 *d*).

40 jours (2 injections) : Ce blastème présente une masse de tissu assez considérable. Son degré de différenciation n'a pas fait de progrès sensible depuis le 26e jour.

43 jours (2 injections) : Mêmes remarques que pour le précédent. Cependant, l'injection a créé, au sein des tissus néoformés, des vésicules, tapissées d'un épithélium séparé du conjonctif blastématique par une basale très nette. La conséquence de ce fait est que la masse du conjonctif blastématique se trouve réduite. Il n'y a qu'une ébauche de cartilage. A ce point de vue, la différenciation ne se trouve pas à un stade très avancé (Fig. 12 *e*).

53 jours (2 injections) : Le régénérat n'a pas repris sa position normale. D'autre part, la différenciation est arrivée au stade qui habituellement se rencontre dans des régénérats de 50 jours, donc encore au-dessous de ce qu'elle devrait être, les tissus évoluant depuis 73 jours (Fig. 12 *f*).

Résumé : Contrairement à ce qui se passe dans des tissus complètement différenciés, l'injection de goudron dans les tissus jeunes d'un blastème de 20 jours ne provoque pas d'infiltration épithéliale. La réaction de l'épithélium qui prolifère est simultanément suivie d'une exubérance du conjonctif blastématique, et aboutit à la création de formes anormales du régénérat. Tout se passe comme si le tissu conjonctif ayant récupéré un potentiel d'activité nouveau opposait à l'épithélium une barrière infranchissable. Ce dernier, sollicité cependant par le goudron, prolifère, son extension étant alors automatiquement suivie d'une extension du tissu conjonctif.

Cette expérience met en évidence des propriétés nouvelles du tissu conjonctif blastématique. Elle montre aussi que la différenciation histologique a été retardée du fait de la prolongation du temps de prolifération des tissus conjonctifs. Ceci confirme donc ce que de nombreux auteurs, et en particulier les biologistes s'occupant de la culture des tissus, ont dit des rapports existant entre la prolifération et la différenciation (Ephrussi, 1932, 25). Toutefois, s'adressant au seul blastème de 20 jours, cette expérience est incomplète en ce sens que l'on peut admettre à priori un autre comportement des blastèmes plus ou moins âgés. Aussi avons-nous repris systématiquement la même investigation dans des blastèmes d'âges différents ; cette deuxième expérience n'est donc qu'un cas particulier de notre troisième série de recherches sur les territoires de régénération.

3e SÉRIE D'EXPÉRIENCES.
(Action du goudron sur des blastèmes de 5, 9, 16, 20, 30, 36, 52 jours)

Ces expériences ont été conduites de la façon suivante : la solution diluée de goudron à 0,5 % est injectée par deux fois dans des blastèmes de 5 j., 9 j., 16 j., 20 j., 30 j., 36 j. et 52 j.

50 Tritons *M. cristatus* sont amputés de la queue le 8. 5. 41. Le 12. 5., 6 Tritons amputés reçoivent une injection de goudron dilué à 0,5 % dans l'huile d'olive. Un de ces animaux sert de témoin et reçoit par conséquent de l'huile d'olive. Une 2e injection est faite le 15. 5., donc 3 jours après la 1re,

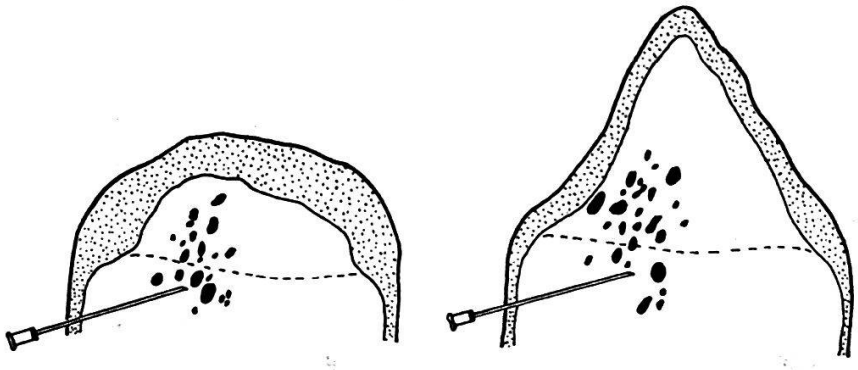

FIG. 13. — Injection de goudron dans des blastèmes d'âges différents.

et dorénavant ces animaux ne seront plus touchés (Lot A).

Avec 6 animaux présentant des blastèmes de 9 j., nous procédons aux mêmes manipulations que ci-dessus, et de même encore pour des animaux à blastème de 16 j., 20 j., etc. (Lot B, C, D,..).

Des contrôles histologiques ont été faits à intervalles réguliers et de la même façon pour chaque groupe d'animaux.

Notons que les injections ont été faites de telle sorte que le matériel cancérigène vienne toujours soulever l'épithélium blastématique, formant ainsi de petites vésicules semi-transparentes sur la surface de section. Ceci revient à dire que toute la zone des tissus participant à la régénération a été imprégnée de goudron (Fig. 13).

Rien de particulier n'apparaît durant les 30 premiers jours qui suivent l'amputation, que ce soit dans le lot A ou dans le lot D, l'un injecté depuis 25 jours, l'autre depuis 10 jours. Mais à partir de ce moment, dans les petits régénérats injec-

tés, beaucoup plus pigmentés que les régénérats témoins, sur-

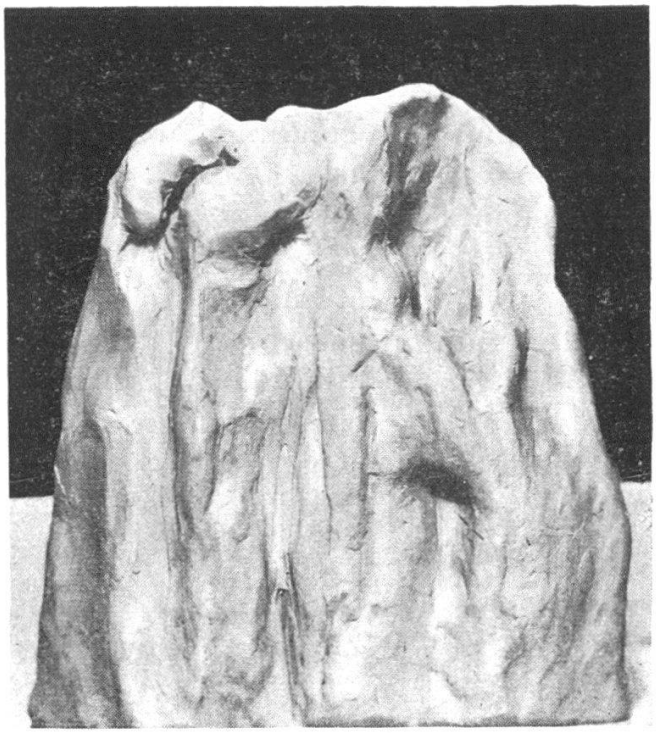

a) Moulage en terre glaise d'un régénérat de 38 jours.

b) Troubles structuraux apportés dans des régénérats par l'injection de substance cancérigène.

Fig 14.

viennent des modifications de la forme. Ils se plissent, s'enroulent sur eux-mêmes et prennent de plus en plus un aspect

fripé (Fig. 14). Après le 45e jour environ, ces anomalies morphologiques se régularisent progressivement, et après 80 jours d'évolution, elles se sont presque entièrement effacées. Cependant la surface de ces régénérats n'est pas encore complètement plane et lisse : il subsiste de petites excroissances allongées « veinant » l'organe. La pigmentation est restée plus forte que chez les témoins.

Nous avons contrôlé la croissance des régénérats et ces mesures sont données dans le tableau suivant :

Lots	43 jours		63 jours		77 jours	
	Témoins	Injectés	Témoins	Injectés	Témoins	Injectés
A	4	3,5	10	8,5	12	10,5
B	3,5	2,2	8	7,5	9	9
C	4	4	6	6,3	10	9,6
D	3	4	9	7,7	12	—
E	4	3,5	11	8	12	9,6
F	—	—	—	4	—	9,6
G	—	—	12	7,7	13	7,3
Moyenn.	3,7	3,4	9,3	7,1	11,1	9,3

Si l'on traduit les résultats précédents par des courbes, nous mettons mieux en évidence la « dépression » qui exprime un ralentissement considérable de la croissance des blastèmes de 9 à 16 jours (Lots B et C) (Fig. 15).

Résultats histologiques.

Toutes les pièces prélevées en vue de l'examen histologique ont été fixées par le liquide de Bouin. Les coupes ont 10 microns d'épaisseur et furent colorées par l'hémalun — éosine — orange G.

Lot A :
Injections de goudron dans les blastèmes de 5 jours.

(Le nombre de jours indiqué est compté à partir de la 1re injection.)

8 jours : Le blastème se forme. L'épithélium néoformé est épaissi normalement. La région dans laquelle s'édifie le blastème est le siège d'une forte éosinophilie (Fig. 16).

28 jours : La masse conjonctive blastématique a augmenté. Elle est bordée d'un épithélium formé de 7 à 10 couches de cellules à gros noyaux arrondis, à protoplasme clair, turgescent.

Dans la base du blastème se manifeste un processus néoplasique important, très actif, partant de l'épithélium et infil-

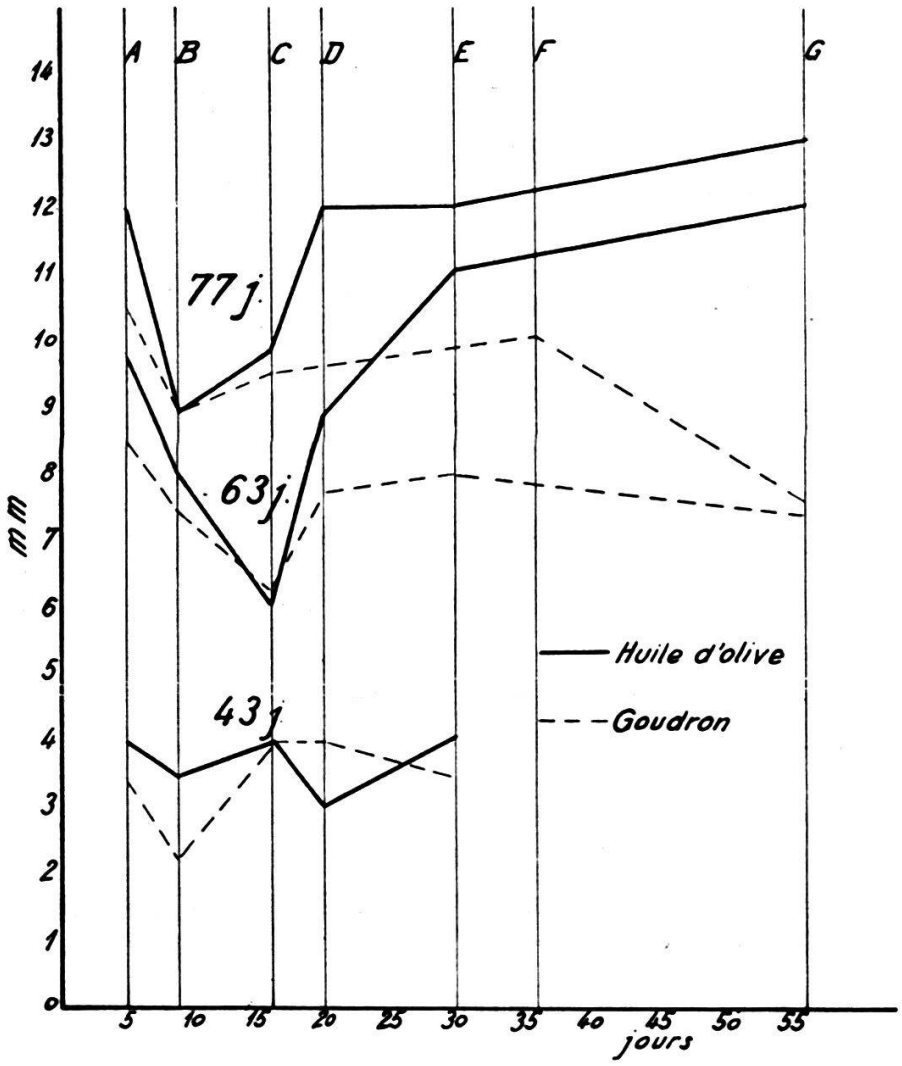

FIG. 15. — Comparaison des longueurs atteintes par les régénérats injectés d'huile d'olive et de goudron à des moments différents. Retard de croissance dans les blastèmes de 10-15 jours.

trant le tissu cellulaire sous-cutané. Il s'agit du cas décrit plus loin (4e série d'expériences).

Remarque importante : Les tissus du blastème sont bien limités ; l'épithélium repose sur une basale intacte partout. L'infiltration épithéliale commence exactement à la limite des tissus anciens et des tissus blastématiques (Fig. 17).

39 jours : Le régénérat est irrégulier : des excroissances sont nées à différents endroits. L'épithélium est d'épaisseur très

variable d'un point à l'autre. Le système nerveux régénéré pénètre dans le tissu conjonctif du blastème jusqu'à quelques millimètres de l'épithélium (Fig. 18).

Au point d'injection du goudron, dans les tissus anciens, une grosse infiltration de l'épithélium vers la profondeur est visible. En cet endroit s'est formé un ulcère.

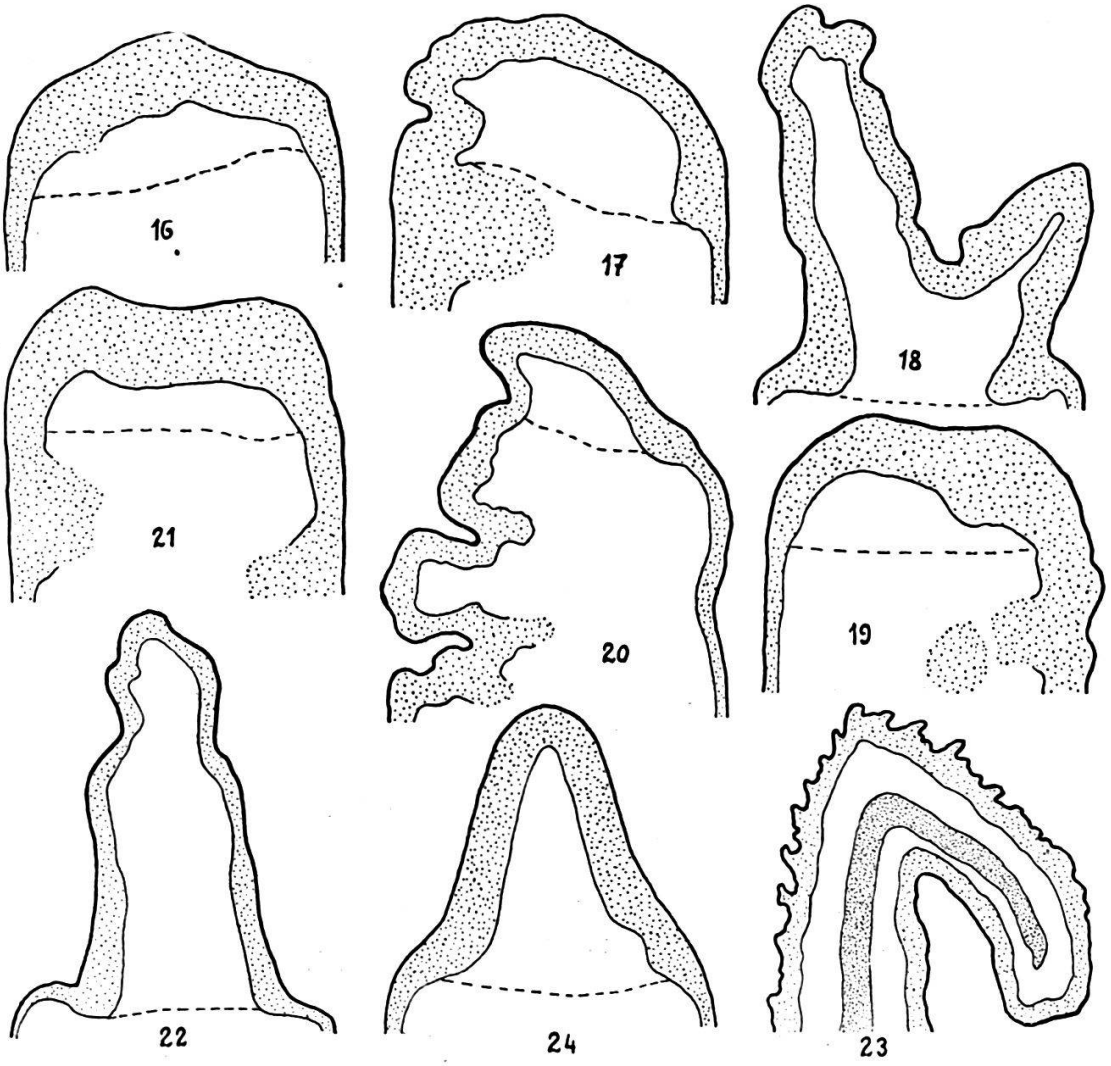

FIG. 16-24. — Voir explication dans le texte.

88 jours : La forme du régénérat s'est régularisée. Histologiquement, la différenciation de chaque tissu a abouti normalement. Dans la partie la plus distale du régénérat, l'épithélium présente des villosités nombreuses, légèrement hyperkératosiques. Quelquefois cette partie distale est recourbée de 140 à 170 degrés sur l'axe de la queue. Chez le témoin, le régénérat est absolument normal.

Lot B :
Injections dans les blastèmes de 9 jours.

7 jours : Le blastème est légèrement plus saillant que celui du lot A de 8 jours. L'épithélium, très épaissi dans la zone de régénération, reprend son épaisseur normale (3 à 4 couches de cellules) sur les tissus anciens. Dans ces derniers se développe une néoplasie épithéliale se traduisant par une infiltration légère des tissus sous-cutanés (Fig. 19).

34 jours : Le régénérat est plus ou moins incliné par rapport à l'axe normal du membre. Epithélium et tissus conjonctifs du régénérat sont bien délimités. Dans les tissus anciens, l'infiltration épithéliale est considérable. Dans le voisinage de celle-ci, il y a formation de papilles épidermo-dermiques. Une forte éosinophilie se remarque dans toute la région touchée par le goudron (Fig. 20).

82 jours : Le régénérat, morphologiquement et histologiquement, est normal. Comme pour le lot A (88 jours) la partie distale du régénérat présente un épithélium à verrucosités, mais celles-ci sont légèrement moins marquées.

Lot C :
Injections de goudron dans des blastèmes de 16 jours.

7 jours : Le blastème est peu proéminent (voir les courbes de croissance). L'épithélium est très épaissi et l'on note des troubles de la kératinisation. L'éosinophilie du territoire est considérable. Dans les tissus anciens, l'épithélium est infiltrant (Fig. 21).

27 jours : Le régénérat présente de grosses irrégularités morphologiques. L'épithélium, régulièrement épaissi (6 à 9 couches de cellules), est turgescent (Fig. 22), le tissu conjonctif lâche et très vascularisé ; on note le début de la différenciation des muscles et des glandes dans la région la plus proche des tissus anciens. Dans ces derniers, au point d'injection, l'épithélium a constitué une néoplasie.

75 jours : Le régénérat est normal dans sa forme, sauf dans la partie distale où il s'incurve brusquement de 180 degrés sur l'axe normal. Dans cette même région, on trouve encore du cartilage qui s'est différencié jusque dans la partie la plus mince de l'organe. Dans les tissus anciens, l'infiltration épithéliale déclenchée par l'injection est en régression (kystes arrondis ou formations tubulaires à parois épaisses et à lumière très large).

Dans un autre cas, la partie distale du régénérat est recouverte d'un épithélium festonné semblable à celui qui est décrit

plus haut (papillomatose). Dans ce cas encore, la différenciation du cartilage s'est effectuée en rapport étroit avec la forme générale de l'organe, de telle sorte que ce cartilage est exactement coudé comme le régénérat (Fig. 23). Dans les tissus anciens, la néoplasie épithéliale est le siège d'une dégénérescence vacuolaire (Planches V et IX).

Chez l'animal témoin, le régénérat est droit et régulier. L'épithélium est mince, formé de 3 à 4 couches de cellules. La limite entre régénérat et tissus anciens est impossible à fixer.

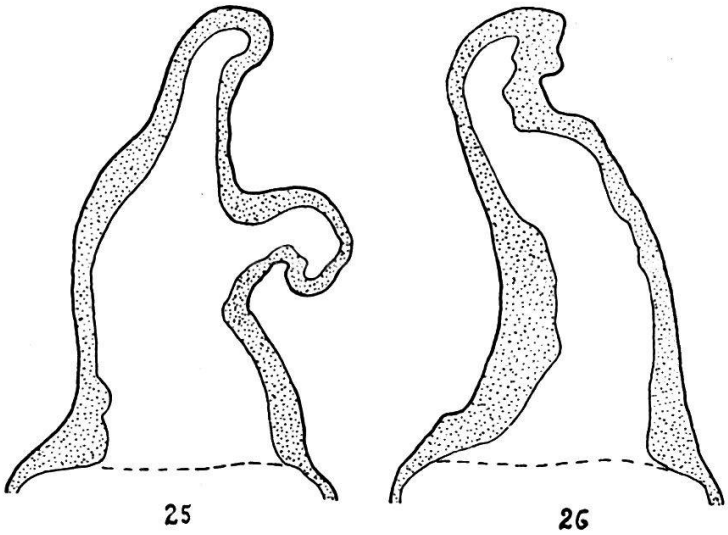

FIG. 25-26. — Voir explication dans le texte.

Lot D :
Injections de goudron dans des blastèmes de 20 jours.

12 jours : Le blastème possède un épithélium épaissi, légèrement irrégulier (Fig. 24). Dans la base du blastème, on voit une infiltration importante qui rappelle le cas du lot A — 28 jours. Dans la partie infiltrante de cette néoplasie, il y a formation de vacuoles intra-cellulaires qui paraissent traduire une imbibition des cellules plus grande que normalement.

23 jours : Le régénérat est très irrégulier. La vascularisation est abondante et le système nerveux s'allonge jusque sous l'épithélium néoformé. Cet épithélium n'est pas régulier et semble commander la forme de l'organe suivant des mécanismes qui seront discutés plus loin (Fig. 25).

61 jours : L'organe régénéré a un épithélium régulier. La partie distale cependant est légèrement plus épaisse et recouverte d'un épithélium à verrucosités. Dans la base on note quelques vestiges d'une infiltration épithéliale ancienne.

Dans un autre cas, une zone épithéliale de 1 cm² environ

révèle une tendance nette à l'infiltration : fait nouveau et extrêmement important, puisque cette infiltration s'observe uniquement dans les tissus du régénérat.

Le régénérat du témoin ne montre rien d'anormal.

Lot E :
Injections de goudron dans des blastèmes de 30 jours.

13 jours : Le régénérat est recouvert d'un épithélium irrégulièrement épaissi (Fig. 26). D'une façon générale, l'épithélium de l'organe néoformé est toujours plus épais que celui des tissus anciens, jusqu'au moment où la croissance est complètement arrêtée. Dans le tissu conjonctif, des vacuoles huileuses sont disséminées un peu partout. Encore une fois, il y a une forte éosinophilie territoriale. La forme du régénérat est irrégulière et passible des mêmes remarques que le cas du lot D — 23 jours. Dans la base, il y a infiltration et envahissement par les cellules de l'épiderme des tissus sous-jacents.

22 jours : Régénérat régulier à épithélium formé de 4 à 5 couches de cellules turgescentes. La différenciation des divers tissus est en voie d'achèvement. Alors que dans la partie médiane du régénérat l'épithélium ne manifeste aucune activité particulière, dans la partie distale on note son très fort développement et une infiltration des autres tissus.

30 jours : Le régénérat est irrégulier. L'épiderme révèle une tendance à former les petites verrucosités qui paraissent caractériser l'action tardive du goudron. Cette tendance est surtout marquée dans la partie distale du régénérat. Observation extrêmement importante, l'épithélium, en quelques points du régénérat, déborde la membrane basale, créant ainsi de petites néoplasies. Ces dernières se sont toujours faites dans le voisinage d'une zone de tissu conjonctif lâche criblé de vacuoles huileuses. D'autre part, la région dans laquelle se poursuit le processus néoplasique contient plus de mélanoblastes que tout autre à l'entour (Fig. 27).

52 jours : Le régénérat est encore irrégulier. Il y a une grosse éosinophilie de tout l'organe. L'épithélium est épaissi et infiltre en quelques endroits les tissus dermiques. Il est intéressant de constater que ces infiltrations ne se produisent pas dans un territoire contenant peu de tissu conjonctif lâche et beaucoup de muscles ; elle est par contre maximale où ces derniers sont remplacés par des glandes.

Dans les tissus de la base du régénérat, les vestiges de l'infiltration consécutive à l'injection sont en voie de disparition.

61 jours : Le régénérat est régulier. Histologiquement, il

est difficile de délimiter le territoire occupé par la base ou le régénérat. Dans la partie distale du régénérat, l'épithélium cutané a formé de grosses verrucosités. Dans une partie plus proximale, on observe une très discrète tendance de l'épithélium à l'infiltration.

Dans le régénérat de l'animal témoin, comme dans celui d'un animal amputé une seconde fois après l'injection, rien ne retient notre attention.

Lot F :
Injections de goudron dans les blastèmes de 36 jours.

55 jours : Le régénérat est très mal formé, plissé en S. Les tissus régénérés contiennent de grandes quantités d'éosinophiles. En de nombreux points du régénérat, de grosses

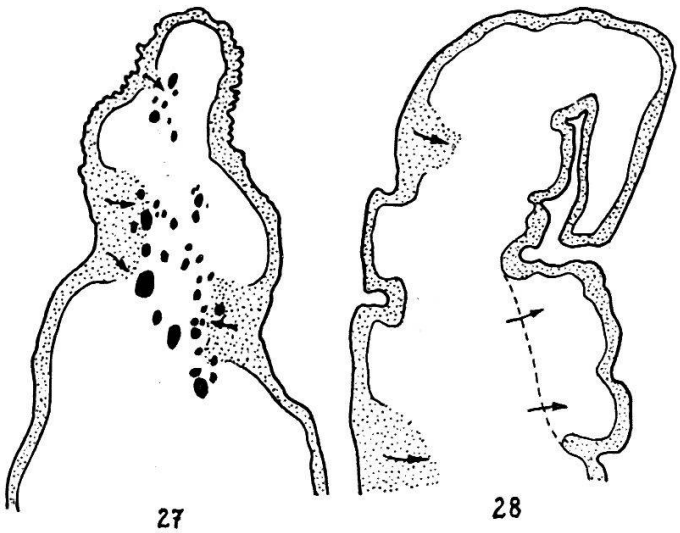

FIG. 27-28. — Extrémités de régénérats. Les taches noires représentent les localisations de la substance cancérigène. Les flèches indiquent des mouvements tissulaires soit de l'épithélium, soit des tissus conjonctifs.

infiltrations épithéliales dans les tissus sous-jacents sont visibles. En d'autres points, il s'est formé de petits diverticules externes, comme si l'épithélium distendu primitivement avait été secondairement repoussé vers l'extérieur (Fig. 28).

Dans un autre régénérat du même âge, la forme est régulière. A l'union du régénérat et des tissus anciens, on note le présence d'un petit bourrelet dont la formation semble relever du même mécanisme que celui que je viens de décrire.

L'organe contient beaucoup de leucocytes éosinophiles. Dans la partie distale du régénérat, ébauche d'une hyperkératose avec verrucosités. Je n'ai pas découvert d'infiltration épithéliale.

Lot G :
Injections de goudron dans des blastèmes de 56 jours.

3 jours : Le régénérat, régulier, a un épithélium légèrement épaissi. En quelques points se voient des infiltrations épithéliales.

6 jours : Le régénérat est irrégulier. L'épithélium, d'épaisseur variable, a infiltré les tissus sous-jacents. On remarque l'imprégnation par le goudron aux nombreuses vacuoles disséminées dans toute la coupe.

37 jours : La forme du régénérat est atypique. De petites excroissances de tissus conjonctifs, recouvertes d'un épithélium irrégulier, sont visibles dans la région d'implantation du régénérat sur la base. Ces excroissances, répartissant un peu au hasard le matériel tissulaire régénéré, ont créé des conditions mécaniques nouvelles au sein des tissus. Ainsi, le tube cartilagineux, d'ordinaire rigoureusement droit, est ici sinueux, se moulant dans la forme anormale du régénérat. Ceci montre bien que la différenciation du squelette est davantage sous la dépendance de la quantité de tissus conjonctifs que sous l'influence du centre évocateur (NEUKOMM 1941, 42). On ne trouve pas, d'autre part, d'infiltrations épithéliales nettes. Il se dégage l'impression que le processus néoplasique dans ce dernier lot, suit une évolution identique à celle que le processus cancéreux parcourt dans un territoire neutre (courbe d'évolution en « clocher »). Le régénérat témoin est normal et sa différenciation est plus avancée que celle des régénérats injectés.

Au cours de cette expérience sur les territoires de régénération, nous avons encore examiné le comportement des régénérats développés après le premier prélèvement histologique. Le plus souvent, nous avons retrouvé le tableau d'une régénération normale, aussi bien au point de vue morphologique qu'histologique. Toutes les anomalies relevées, semblables d'ailleurs à celles qui sont décrites ci-dessus, sont dues au fait que cette seconde amputation n'a pas réséqué entièrement la région basale injectée, laissant ainsi en place une certaine quantité de substance cancérigène.

Intéressé surtout par l'épithélium du blastème (Er) et du régénérat, nous avons essayé de déterminer son épaisseur de façon plus précise que par la simple observation de visu. Dans ce but, nous avons fait sur toutes nos coupes des mesures micrométriques aussi exactes que possible. Les chiffres obtenus rapportés à l'épaisseur de l'épithélium des territoires neutres (En) sont groupés ci-dessous :

Lot	Nombre de jours après l'injection	Age du régénérat en jours	Rapport $\frac{Er}{En}$
A	8	13	4,6
	28	33	3,2
	39	44	3,0
	88	93	1,9
	+ 88	93	1,0
B	7	16	2,3
	34	43	2,3
	82	91	1,3
	+ 82	91	1,0
C	7	23	6,3
	27	43	4,0
	75	91	1,3
	+ 75	91	1,0
D	12	32	3,2
	23	43	3,2
	71	91	1,5
	+ 71	91	1,5 (?)
E	13	33	4,6
	22	52	2,4
	30	60	2,5
	52	82	1,5
	61	91	1,2
	+ 61	91	1,0
F	55	91	2,1
G	3	59	1,5
	6	62	2,0
	37	93	1,4
	+ 37	93	1,2 (?)

En = épaisseur de l'épithélium du territoire neutre.
Er = épaisseur de l'épithélium du régénérat.
+ = témoins.

Il est évident que lorsque le rapport $\frac{Er}{En} = 1$, l'épithélium du régénérat a la même épaisseur que l'épithélium des territoires neutres ou complètement différenciés. Nous voyons donc que chez les témoins le retour de l'épithélium à son épaisseur normale est complet après 3 mois de régénération, malgré les deux cas aberrants des lots D et G. Dans les régénérats injectés, l'épithélium régénéré est, après 3 mois, toujours encore plus épais que l'épithélium des autres territoires (Fig. 29).

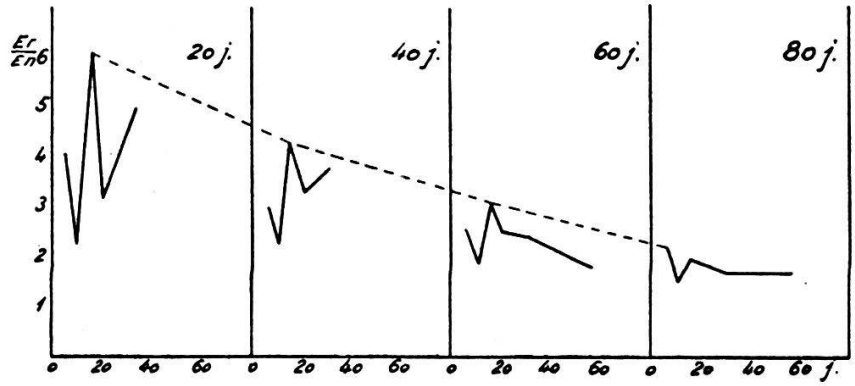

FIG. 29. — Diminution de l'épaisseur de l'épithélium des régénérats injectés de substance cancérigène, au cours de leur évolution. — En abscisse, l'âge du régénérat au moment de l'injection. En ordonnée, le rapport « Epithélium régénéré/Epithélium des territoires neutres ». Les chiffres inscrits en haut et à droite de chaque ordonnée indiquent approximativement le moment des mesures calculé en jours à partir du début de la régénération.

Résumé :

1. La croissance générale des régénérats injectés de goudron est fortement ralentie par rapport à celle des témoins.

2. La croissance générale des régénérats témoins, injectés d'huile d'olive, est plus faible que celle des régénérats non traités, mais plus forte qu'après injection de substances cancérigènes.

3. Les blastèmes sont d'autant plus sensibles à l'injection de goudron et d'huile d'olive qu'ils sont, en âge, plus proches de 15 jours. Il existe, à ce moment-là, un véritable stade critique de différenciation (rétablissement des corrélations intertissulaires — voir régénération), coïncidant avec une sensibilité maximale des cellules au traumatisme.

4. Contrairement à ce qui se passe dans des territoires neutres, l'introduction de goudron dilué sous la peau des blastèmes ou des régénérats jeunes ne déclenche pas la formation

de néoplasies épithéliales infiltrantes. La seule action visible de la substance est une hyperplasie de l'épiderme, sans effraction de la membrane basale.

5. Dans les régénérats de 36 jours ou plus, l'injection de goudron provoque la formation de néoplasies épithéliales infiltrantes avec rupture de la basale et dissémination des cellules activées dans le derme sous-jacent. Ce dernier ne manifeste aucun comportement particulier. Toutefois, les infiltrations épithéliales sont plus importantes dans les régions où le derme est criblé de vacuoles et où se trouve du sang extravasé.

6. Dans les régénérats dont l'âge n'atteint pas 36 j., le goudron peut cependant créer des néoplasies épithéliales. Toutefois, le temps nécessaire à cela est d'autant plus grand que le régénérat injecté est plus jeune.

7. L'épaississement habituel de l'épithélium d'un membre dans la région en voie de régénération, est plus grand et disparaît moins rapidement chez les animaux soumis à l'action du goudron que chez les témoins. Il se pourrait qu'il y ait corrélation entre l'épaisseur de l'épithélium régénéré et la longueur du régénérat.

8. L'introduction de goudron dans le derme d'un membre de Triton entraîne en quelques jours la mobilisation à cet endroit d'une grande quantité de leucocytes éosinophiles. Cette leucocytose disparaît très lentement. Elle peut encore être visible 3 mois après le début des injections.

9. Il apparaît, dans les régénérats injectés de goudron depuis 1 mois ou plus, des verrucosités épithéliales généralement localisées dans la région distale du membre. Ces formations toujours tardives sont constituées par des cellules d'apparence normale. Dans quelques cas cependant, il semble qu'il existe à leur niveau des troubles de la kératinisation.

4e SÉRIE D'EXPÉRIENCES.
(Formation du blastème après injection de goudron)

Partant de l'idée que l'augmentation de la masse épithéliale au niveau du blastème entraînerait un arrêt de la régénération, en raison de l'action inhibitrice de ce tissu sur la prolifération conjonctive, nous avons institué cette 4e série d'expériences. Schématiquement, l'expérience se présentait de la façon suivante (Fig. 30 *a* et *b*) : après une série d'injections de goudron dilué dans les flancs de la queue différenciée de Tritons, on ampute le membre dans la région soumise à l'action de la substance cancérigène. La masse de tissu épithélial augmentée par le

processus néoplasique sur la surface de section, empêcherait la formation d'un blastème en bloquant précocement toute activité cinétique des tissus conjonctifs.

17 *M. alpestris* et 10 *M. cristatus* ont reçu 4 injections de goudron dilué à 0,5 %. Les témoins, au nombre de 8, reçurent 4 injections d'huile d'olive pure. Au 10e jour après la 1re injection, nous notons l'apparition d'une tuméfaction de la région traitée et un début d'ulcération épidermique. Le 24. V. 41, donc 18 jours après le commencement de l'expérience, nous sectionnons la queue de tous les animaux.

Evolution de l'expérience : Au 30. V. 41, il reste en expérience : sur un lot de 17 *M. alpestris,* 8 animaux ; sur un

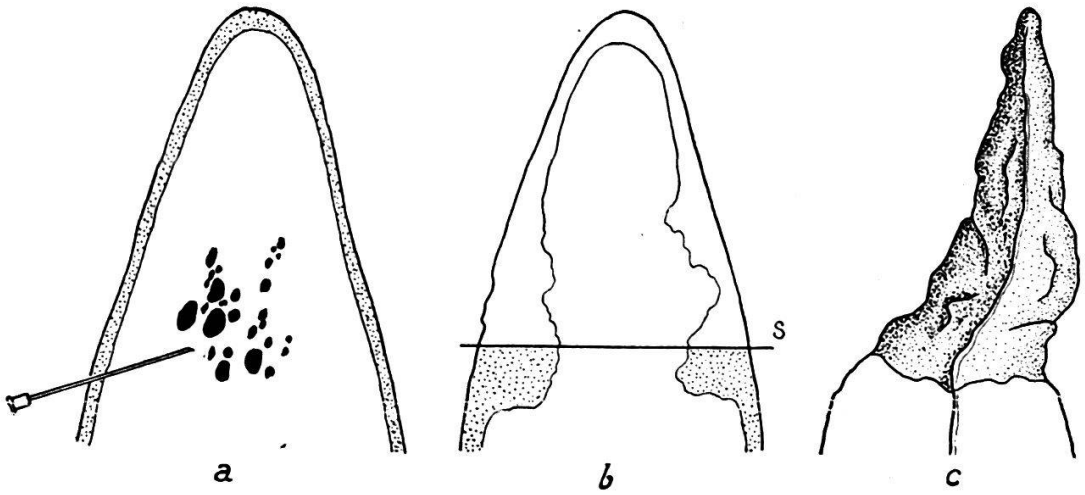

FIG. 30.
a) Injection de substance cancérigène.
b) Amputation après apparition d'une néoplasie.
c) Déplacement de l'axe du régénérat dans le plan frontal.

lot de 10 *M. cristatus,* 10 animaux. Il apparaît donc que les *M. alpestris* s'accommodent mal de vivre en captivité. La plupart du temps, ils refusent toute nourriture. La surface d'amputation s'est cicatrisée et il s'est développé à cet endroit un blastème irrégulier, tourmenté, en général très pigmenté. On note à la base de chaque blastème une série de petites nodosités qui rendent celui-ci plus atypique encore, et sur la nature desquelles l'examen histologique nous renseignera.

Malheureusement, la mortalité parmi les témoins a été grande puisqu'il ne reste plus qu'un *M. cristatus* (blastème régulier de pigmentation noire uniforme).

Les mensurations de la longueur des régénérats faites au cours de cette expérience ont donné les chiffres suivants (Voir page suivante).

Date	Age des blast.	Nb. d'animaux	Espèces	Longueur	Moyenne
30. 6. 41	37 j.	4 4 2	Cristatus » »	2-3 mm. 4 mm. 6-7 mm.	4,2 mm.
30. 6. 41	37 j.	5 1 2	Alpestris » »	2 mm. 4 mm. 5 mm.	3 mm.
30. 6. 41	37 j.	1 témoin	»	7 mm.	
11. 7. 41	48 j.	1 3 3 3	Cristatus » » »	4 mm. 6 mm. 7 mm. 9 mm.	7 mm.
11. 7. 41	48 j.	1 3 3	Alpestris » »	4 mm. 5 mm. 6 mm.	5,3 mm.
24. 7. 41	61 j.	1 3 1 4 1	Cristatus » » » »	6 mm. 7 mm. 9 mm. 10 mm. 11 mm.	8,7 mm.
24. 7. 41	61 j.	5 1	Alpestris »	7 mm. 6 mm.	6,8 mm.
4. 8. 41	72 j.	1 3 2 2 2	Cristatus » » » »	13 mm. 12 mm. 11 mm. 9 mm. 8 mm.	10,5 mm.
4. 8. 41	72 j.	1 2 1 2	Alpestris » » »	11 mm. 9 mm. 8 mm. 7 mm.	8,5 mm.

Notre tentative d'inhiber la régénération par une augmentation de la masse épithéliale à l'endroit de la section a échoué. Nous analyserons par la suite les causes de cet échec.

Le 7. 8. 41, il reste en expérience 10 *M. cristatus* et 6 *M. alpestris* sur 10 *M. cristatus* et 17 *M. alpestris* du début. Les blastèmes, en fin d'expérience, c'est-à-dire 3 mois après le commencement des injections, se présentent de la façon suivante : Les *M. cristatus* ont des régénérats longs de 10,5 mm. en moyenne. Ceux-ci ont l'aspect d'une spatule

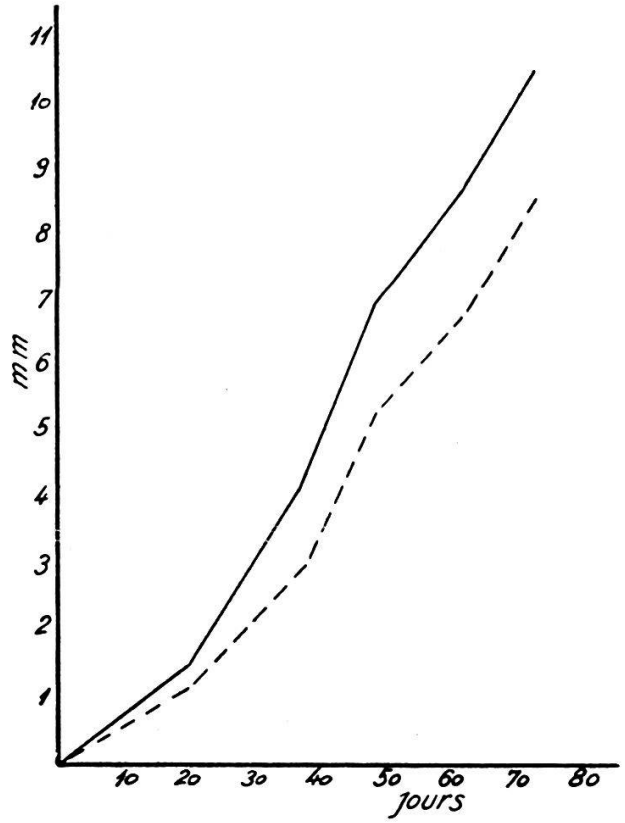

FIG. 31. — Courbes de croissance.
En pointillé : *M. alpestris*. — En trait plein : *M. cristatus*.

triangulaire, mais irrégulière d'épaisseur. Il existe, sur les deux faces de ces régénérats, des saillies plus ou moins marquées, plus ou moins sinueuses. Par rapport à l'axe de la queue, le régénérat occupe une situation normale dans le plan sagittal. Par contre, il est déplacé à droite ou à gauche dans le plan frontal (Fig. 30 *c*).

Les régénérats de *M. alpestris*, d'une longueur moyenne de 8,5 mm., sont moins irréguliers que les précédents. D'une façon générale, il y a eu chez tous les animaux de cette expérience régularisation de la structure des blastèmes par la régénération.

L'évolution de cette expérience est résumée dans les courbes des fig. 31 et 32. Les courbes de croissance se rapportent au tableau de la page 173.

Résultats histologiques.

Fixation des pièces au Bouin, coupes de 10 microns, coloration hémalun-éosine-orange G.

L'injection de goudron a provoqué les aspects histologiques suivants (le nombre de jours est toujours exprimé à partir de la 1re injection) :

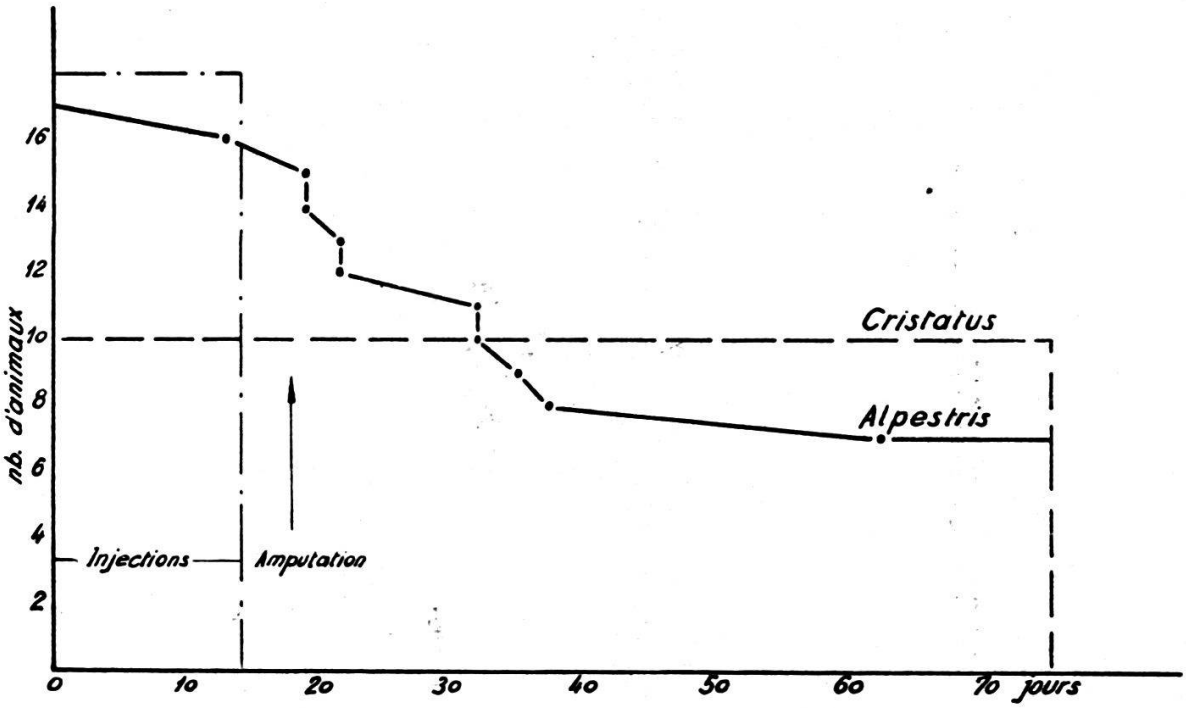

FIG. 32. — Courbes de mortalité.

7 jours : L'épithélium est fortement épaissi. Cet épaississement n'est pas localisé à l'endroit de l'injection, mais intéresse de larges zones à l'entour. Il n'est pas régulier et présente par endroits des prolongements papilliformes (Planche IV *b*). Sur quelques points, la membrane basale est déjà débordée. Toutefois, ce début d'infiltration ne va pas au delà des glandes. Les mitoses sont nombreuses dans toute la région injectée, mais elles ne semblent pas présenter d'anomalies. Les cytoplasmes, de même, paraissent absolument normaux.

19 jours : L'image histologique de la réaction cutanée n'a pas subi de grosses modifications : épaississement, infiltration des tissus sous-jacents. L'aspect papillomateux de l'épiderme

s'est régularisé quelque peu et l'effraction de la basale se poursuit en de nombreux points.

35 jours : L'épithélium a envahi les tissus sous-jacents et occupe une aire considérable (Planche IV *a*). A partir de cette masse, se dirigeant toujours vers la profondeur, se sont formés des cordons épithéliaux, qui s'insinuent dans toutes les lacu-

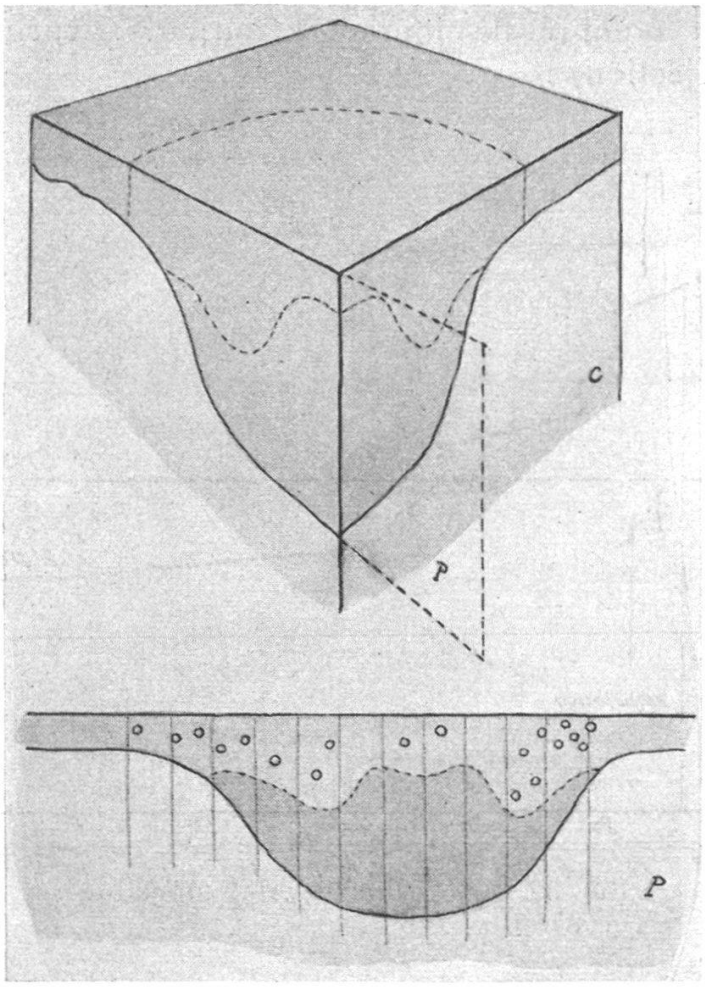

FIG. 33. — Répartition des mitoses dans une zone d'infiltration.

nes conjonctives. La zone péri-tumorale est criblée de vacuoles vraisemblablement dues à l'huile injectée. Il faut noter que, toujours, l'infiltration est maximale dans les endroits où s'est localisée l'huile, comme si les cellules de l'épiderme avaient acquis un fort oléotropisme positif. Je n'ai pas trouvé de mitoses dans la partie infiltrante de la tumeur, ni dans les cordons ou les nodules plus profonds. Ainsi, pour la tumeur de la planche IV *a*, les cinèses (métaphase) se répartissent comme suit :

coupe (passant dans le plan C) 1-2-3-4-5-6-7-8-9-10-11.
nombre de cinèses 1-2-2-1-2-0-1-1-0- 4- 5.

En projetant ces mitoses sur le plan P, on obtient le schéma de la fig. 33.

Il est intéressant de relever d'autre part l'apparition dans les cellules d'un nodule d'infiltration, de vacuoles qui paraissent prendre naissance dans le noyau, ou du moins très près du noyau (Planche V *b*). Il semble que l'on soit en présence d'une dégénérescence hydropique. Mais il n'est pas certain que cette vacuolisation aboutisse à une nécrose massive que nous n'avons jamais pu mettre en évidence. Il faut ajouter que cet état particulier des cellules épithéliales s'observe dans un nodule

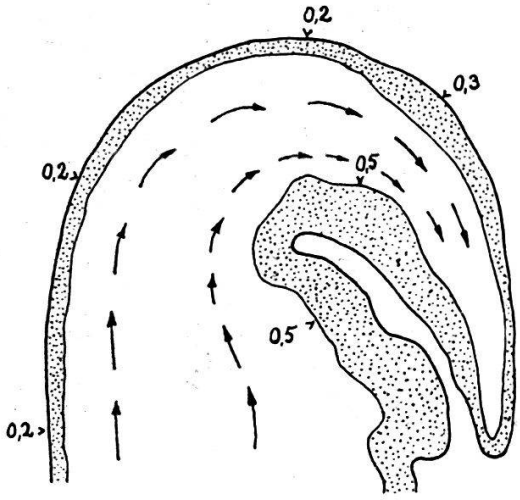

FIG. 34. — Incurvation du régénérat du côté où s'est épaissi l'épithélium.

se développant aux dépens d'un amas de fibrine et de globules rouges extravasés.

95 jours : A ce stade, il est nécessaire de discriminer nettement les lésions morphologiques, intéressant la forme de l'organe, c'est-à-dire liées directement à la régénération, des lésions histologiques touchant la disposition des différents tissus et l'aspect des cellules.

Morphologiquement, les troubles de la régénération sont considérables. Mieux que par une description verbale précise, l'importance de ces troubles structuraux est évaluée en examinant le dessin de la fig. 34 et les photographies de la fig. 14.

Remarquons que les irrégularités de la forme siègent dans le voisinage des tissus anciens d'une part, et dans la partie la plus distale du régénérat, d'autre part. Le régénérat normal est un organe à contours parfaitement réguliers, dont il est diffi-

cile de déterminer les limites après 95 jours d'évolution. Dans ce régénérat normal, l'épithélium a partout la même épaisseur. Cette dernière est cependant légèrement plus grande que celle de la peau recouvrant les tissus anciens (équilibre quantitatif épithélio-conjonctif perturbé après l'amputation, puis progressivement rétabli au cours de la régénération).

En ce qui concerne les coupes qui nous occupent, l'épithélium est d'épaisseur variable. Bien plus, on constate que le

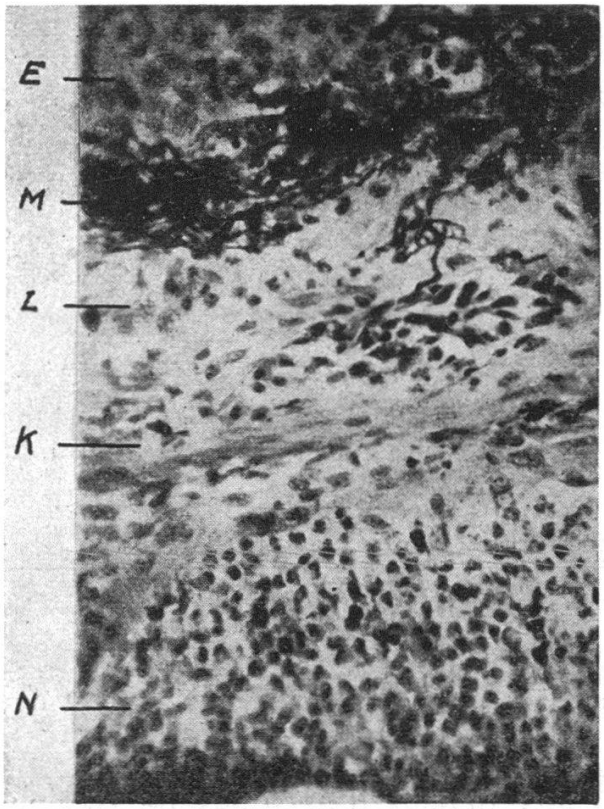

FIG. 35. — Enkystement d'un noyau épithélial. E = épithélium ; M = mélanoblastes ; L = deux éosinophiles ; K = paroi du kyste ; N = noyau épithélial infiltré de leucocytes.

régénérat est toujours dévié du côté où il y a prédominance épithéliale. L'élongation du régénérat n'est rectiligne que si le manchon cutané est d'épaisseur constante.

En dehors de ces variations d'épaisseur de la peau, histologiquement, on ne trouve rien d'anormal dans la disposition des tissus du régénérat. Dans la base, par contre, les foyers d'infiltration ont enfin déclenché une réaction inflammatoire. Autour des boyaux ou des noyaux épithéliaux profonds, les cellules de tissu conjonctif lâche se sont groupées et tassées. On assiste à un véritable enkystement. D'autre part, les polynucléaires,

et particulièrement les éosinophiles, ainsi que les monocytes participent à la réduction des vacuoles créées par l'huile et les cellules épithéliales en dégénérescence. (On voit sur la fig 35 une partie de la paroi d'un kyste et un amas de cellules mobiles sollicitées par une goutte d'huile). Fait intéressant, non seulement les zones d'ancienne infiltration sont bourrées d'éosinophiles, mais il en est de même pour toutes les autres parties du régénérat.

Résumé : Le but qu'on s'était proposé n'a pas été atteint pour les raisons que nous énumérerons plus loin. Cette expérience nous permet cependant d'établir les faits suivants qui complètent nos observations antérieures :

1. L'injection de goudron dans un territoire de régénération entraîne la formation d'une néoplasie épithéliale en tous points semblable à celle que l'on observe, dans les mêmes conditions, dans un territoire neutre.

2. Le goudron, après un certain temps, crée une éosinophilie locale importante, aussi bien dans les tissus jeunes du régénérat que dans les tissus anciens.

3. Dans les tissus anciens, les noyaux épithéliaux infiltrants ainsi que l'huile injectée subissent tardivement un enkystement et sont à peu près éliminés. Cette réaction est extrêmement lente.

4. Dans les tissus jeunes du blastème, il est impossible, à aucun moment, d'observer la moindre infiltration épithéliale. Les tissus conjonctifs du blastème semblent s'opposer à l'invasion épithéliale.

5. La régénération à partir de tissus anciens soumis à l'influence de goudron n'est pas normale. Les modifications de la structure du blastème et du régénérat sont en relation directe avec les variations d'épaisseur de l'épithélium cutané. Entre l'épithélium cutané et les tissus dermiques existent des corrélations dont la nature sera envisagée plus loin.

5e SÉRIE D'EXPÉRIENCES.
(Formation d'une néoplasie de type particulier)

Nous considérons dans ce paragraphe un cas particulier qui relève plus de l'observation que de l'expérimentation, puisqu'il s'agit d'une expérience fortuite réalisée au cours de notre 3e série d'expériences sur les territoires de régénération. Il s'agit d'une tumeur apparue chez un Triton — *M. cristatus* — du Lot A :

Les animaux de ce groupe reçurent 2 injections d'une solution diluée de goudron à 3 jours d'intervalle dans le blastème de queue âgé de 5 jours. 12 jours après la dernière injection, il apparut, sur le côté gauche de la queue, 2 tuméfactions (Fig. 36). Au 26e jour suivant les injections, l'animal présenta une 3e tumeur qui semblait se former aux dépens du bourgeon de régénération. A ce moment, nous prélevons les 2 tumeurs les plus distales : l'une servit à la confection de 2 greffons que nous introduisîmes sous la peau du dos de 2 Tritons frais ; ces greffes échouèrent en raison, sans doute,

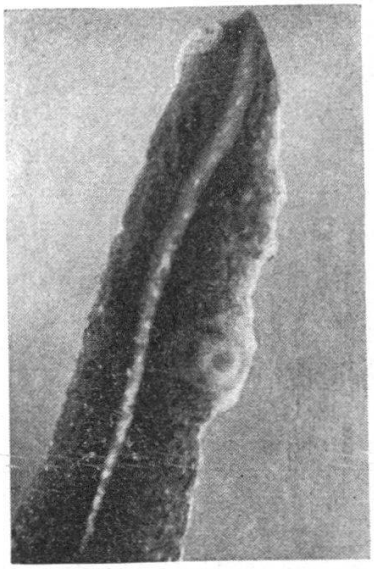

FIG. 36 — Queue de Triton avec deux tumeurs (néoplasies à cellules atypiques).

d'une vascularisation défectueuse. L'autre tumeur servit de pièce histologique et révéla ce qui suit :

Le blastème est bien formé : le tissu conjonctif est coiffé d'un épithélium légèrement plus épais que la peau des tissus différenciés et normaux. Il reste, au centre du blastème, des îlots de sang extravasé (Planche V *a*). Aucune infiltration épithéliale n'est visible là où se trouve du tissu conjonctif jeune, blastématique. La tumeur commence à l'endroit précis où les tissus anciens s'arrêtent, elle s'installe dans ceux-ci. La limite entre tissus anciens et tissus blastématiques est aisément dessinée grâce aux muscles et au cartilage que les ciseaux ont tranchés très nettement et qui ne se répareront que plus tard.

Toute la zone de la tumeur est parsemée de vésicules arrondies, plus ou moins grandes, qui traduisent indubitablement les

localisations du matériel injecté (goudron). De vastes plages de sang extravasé sont visibles dans et sous la tumeur. Ces plages sanguines sont bordées d'une frange d'éléments nécrosés, de débris cellulaires très chromatophiles et de leucocytes. Quelques cellules épithéliales, à cet endroit, sont polynucléées, mais partout ailleurs elles sont normales. A noter cependant un aspect fibroblastique de ces cellules au centre d'un gros épaississement de l'épithélium.

8 jours après cette 1re amputation, l'animal mourut. La dernière tumeur, qui avait encore augmenté de volume (4 × 6 × 3 mm.), ainsi que le cœur, le foie, la rate, les poumons, furent alors prélevés.

Histologiquement on constate que la tumeur a pris des proportions considérables : elle a infiltré et digéré tous les tissus de la moitié gauche de la queue. Il ne reste plus que quelques fragments de muscles amincis. Ici encore, les vésicules formées par l'injection de la solution existent en quantité relativement considérable ; elles sont cependant plus petites qu'auparavant. La partie externe de la tumeur apparaît comme une culture pure de cellules épithéliales étroitement juxtaposées. Au milieu de cette région apparaissent des plages irrégulières de mucus simulant presque un tissu cartilagineux hyalin avec quelques groupes isogéniques formés de plusieurs cellules (Planche VI). Cependant, les atypies cellulaires constituent le fait le plus remarquable révélé par cette tumeur : dans tout le champ de la néoplasie on trouve nombre de cellules plurinucléées ou du moins à noyaux polylobés et très chromatophiles (Planche VII). C'est la première fois, depuis le début de mes recherches sur la cancérisation du Triton, qu'il m'est possible d'observer un tel dérangement de la structure cellulaire.

Atypie encore, celle que présentent plusieurs cellules bourrées de pigment et disséminées un peu partout.

Une autre anomalie importante est représentée par une vascularisation considérable, car il n'est pas banal de voir une masse de tissu épithélial irriguée à un tel degré. Ce fait peut sans doute être lié au développement si rapide et si exubérant de la tumeur.

En somme, il se dégage de l'examen de ces coupes l'idée que la suractivation des cellules épithéliales incite ces dernières à manifester toutes leurs potentialités, sans que les régulateurs habituels soient capables de freiner et d'ordonner toute cette exubérance. Ainsi, telle cellule de fabriquer du pigment, telle autre du mucus, telle autre encore de garder son aspect normal.

Les malformations nucléaires ne seraient en définitive que les aspects d'une dégénérescence qui, inévitablement, frappera tôt ou tard chaque cellule « cancérisée »[1].

La mort rapide de l'animal serait due à une intoxication, véritable cachexie « cancéreuse »[1].

Il m'a été impossible de découvrir des métastases dans le foie, la rate, le cœur ou les poumons.

Les conclusions à tirer de ce cas sont extrêmement importantes. L'injection d'une solution diluée de goudron, sous la peau des Tritons, dont l'effet sur l'épithélium cutané a été précisé au cours de nos expériences antérieures, peut préparer l'apparition d'une néoplasie plus maligne et plus atypique dans ses éléments et son évolution.

Résumé : Les observations précédentes permettent de dire que :

1. Les infiltrations épithéliales provoquées par l'injection sous-cutanée de goudron ont une évolution et une structure caractéristiques permettant de les grouper sous le terme de « néoplasies épithéliales à cellules normales » (Planches VIII et IX).

2. Lorsqu'un traumatisme déclenche à un moment donné une réaction vasculaire dans le stroma d'une néoplasie épithéliale à cellules normales, la tumeur se transforme en une « néoplasie à cellules atypiques » (Planches VI et VII).

C. Action du goudron dans des tissus larvaires. (Têtards de Grenouilles)

Dans le but d'analyser le comportement des tissus larvaires vis-à-vis des substances cancérigènes, nous avons injecté du goudron dilué sous la peau du dos de têtards de Grenouilles. Les têtards ont une longueur moyenne totale de 1,5 cm. Il était par ailleurs intéressant de suivre l'évolution des troubles ainsi produits jusqu'à la métamorphose des larves.

Les animaux furent anesthésiés par la tricaïne (solution à 0,1 %). L'injection est faite au moyen d'une seringue de verre très fine, la seringue étant fixée sur un support solide mais mobile. L'injection fut poussée exactement dans la région d'implantation de la queue, dorsalement. Après la première injection, qui fut faite le 7. 5. 41, sur les 16 têtards injectés, 4 moururent dans la nuit qui suivit. Le 12. 5. 41, il restait 11

[1] Voir plus loin les réserves qui doivent être faites sur le terme *cancer* appliqué aux néoplasies provoquées du Triton.

animaux, dont 2 présentaient une petite bulle sous-cutanée formée par l'huile injectée. Tous les animaux, à l'exception de ces 2 derniers, furent ré-injectés et présentèrent alors la petite bulle caractéristique.

7 jours, 13 j., 21 j., 30 j., et 43 j. après la 1re injection, des animaux furent fixés. La petite bulle d'huile sous-cutanée fut bientôt remplacée par une légère dépression des tissus, mais celle-ci se combla peu à peu et disparut.

L'histologie de ces têtards ne révéla rien de particulier en ce sens qu'il fut impossible de déceler, à aucun moment, l'apparition de tumeurs ou de néoplasies. Toutefois, chez un têtard métamorphosé, il existait ventralement, dans une zone de 2 mm^2 environ, une hyperplasie assez considérable de l'épithélium. Mais il n'y avait aucune infiltration cellulaire profonde; l'épithélium restait bien limité par la membrane basale. L'expérimentation fut conduite jusqu'à la métamorphose avec élevage de petites grenouilles, mais elle est rendue difficile du fait de la grande mortalité des individus à ce moment-là.

Le fait de n'avoir pu créer d'images histologiques semblables à celles qui se voient dans les territoires neutres, à la suite de l'injection de goudron dilué, s'accorde avec ce que l'on sait de la réaction des territoires de régénération. Il se confirme donc que les tissus jeunes, histologiquement sinon biologiquement, restent indifférents à l'égard de la substance cancérigène. Ici, cette indifférence paraît se manifester aussi bien dans l'épithélium que dans les tissus du derme. Une certaine maturation, une certaine différenciation des tissus sont nécessaires pour que soit traduite histologiquement la propriété cancérigène du goudron et des autres substances carcinogénétiques.

Résumé : On peut dire que l'injection sous-cutanée de goudron chez des têtards de grenouilles ne crée pas de modifications histologiques locales, ni de perturbations physiologiques générales.