Zeitschrift: Mitteilungen der Naturforschenden Gesellschaft Bern
Herausgeber: Naturforschende Gesellschaft Bern
Band: - (1916)

Artikel: Die Ammonsformation, die Fascia dentata und der Nucleus Amygdalae
Autor: Landau, E.
DOI: https://doi.org/10.5169/seals-571174

Nutzungsbedingungen
Die ETH-Bibliothek ist die Anbieterin der digitalisierten Zeitschriften auf E-Periodica. Sie besitzt keine Urheberrechte an den Zeitschriften und ist nicht verantwortlich für deren Inhalte. Die Rechte liegen in der Regel bei den Herausgebern beziehungsweise den externen Rechteinhabern. Das Veröffentlichen von Bildern in Print- und Online-Publikationen sowie auf Social Media-Kanälen oder Webseiten ist nur mit vorheriger Genehmigung der Rechteinhaber erlaubt. Mehr erfahren

Conditions d'utilisation
L'ETH Library est le fournisseur des revues numérisées. Elle ne détient aucun droit d'auteur sur les revues et n'est pas responsable de leur contenu. En règle générale, les droits sont détenus par les éditeurs ou les détenteurs de droits externes. La reproduction d'images dans des publications imprimées ou en ligne ainsi que sur des canaux de médias sociaux ou des sites web n'est autorisée qu'avec l'accord préalable des détenteurs des droits. En savoir plus

Terms of use
The ETH Library is the provider of the digitised journals. It does not own any copyrights to the journals and is not responsible for their content. The rights usually lie with the publishers or the external rights holders. Publishing images in print and online publications, as well as on social media channels or websites, is only permitted with the prior consent of the rights holders. Find out more

Download PDF: 09.12.2025

ETH-Bibliothek Zürich, E-Periodica, https://www.e-periodica.ch

E. Landau.

Die Ammonsformation, die Fascia dentata und der Nucleus Amygdalae.

Wie seinerzeit das Studium der Ammonsformation durch Schulgin, Brill, Herrick, Spitzka, Pedro und Santiago Ramon-y-Cajal, Meyer, Ganser, Honegger, Edinger und seine Schüler zur Grundlage weitgehender vergleichender anatomischer Ausblicke wurde, so wird es jetzt, scheint es uns, allmählich auch wichtige Aufklärung über die Entwicklungsmechanik des Grosshirns bringen und der Betrachtungsweise förderlich sein können, die Prof. Strasser hier seit jeher in der Gehirnanatomie besonders betont hat.

Was wir bereits in einer kleinen Notiz in den Folia Neurologica (Zur Frage der Hirnrindenschichtung, Bd. IX, 1915) für Ratten- und Katzenhirne angegeben haben, können wir nun auch für das Hunde- und Menschenhirn behaupten, dass die innere Staffel des ganzen Neocortex des Grosshirns eine direkte Fortsetzung der Ammonszellenschicht darstellt. Schon diese Tatsache ist aber eine Bestätigung unserer Meinung, dass es noch sehr fraglich sei, ob wir mit Recht diese Formation, sowie die Fascia dentata, wegen ihrer versteckten Lage bei den höherstehenden Wirbeltieren, als rudimentär oder wenigstens im Vergleich zu niedrigen Tierklassen als in ihrer Ausbreitung reduziert betrachten dürfen.

Die Tatsache, dass die Nervenzellen der Ammonsformation überall die innere Staffel des Neopalliums bilden (Mott, Kappers, Jakob, Landau), veranlasst uns, eine kleine Abänderung an den Schemen von Edinger vorzunehmen, welche die Beziehungen zwischen Neocortex und Palaeocortex darstellen sollen. Das Archipallium beteiligt sich immer an der Ausbildung des Neopalliums, das ist in unserem Schema das Neue, prinzipiell

Wichtige. Als Konsequenz dieser Auffassung muss dann aber noch mit einem anderen landläufigen Schema, welches man fast in jedem Hand- und Lehrbuche der Anatomie bis auf heute finden kann, aufgeräumt werden. Fast allgemeine Auffassung ist es, dass der Gyrus subcallosus von Zuckerkandl mit seiner Fortsetzung oberhalb des Splenium corporis callosi als Taenia tecta zum Reste der Fascia dentata gerechnet werden muss. Dem ist aber nicht so, und wir müssen uns auf Grund unserer eigenen Untersuchungen durchaus denjenigen Autoren anschliessen (Giacomini, Ganser, Hill, Elliot Smith, Giuseppe Levi), nach welchen die Fascia dentata unterhalb des Splenium corporis callosi aufhört, und der Gyrus subcallosus (G. Andrae Retzii) sowie die Taenia tecta eine direkte Fortsetzung der Ammonszellenschicht darstellen. Am schönsten finden wir das bei Elliot Smith auseinandergesetzt. Dieser bedeutende englische Anatom hat jahrelang in Australien vergleichende anatomische Studien an primitiven Wirbeltierhirnen gemacht und es ist ihm dadurch möglich geworden, in viele strittige und schwierige Fragen der Hirnanatomie Aufklärung zu bringen.

In Cunninghams «Textbook of Anatomy» 1913 finden wir aus seiner Feder sehr interessante Aeusserungen über das fragliche Gebiet, und es ist zu bedauern, dass viele von ihm bereits vor Dezennien aufgestellte Behauptungen in unseren Lehrbüchern immer noch unberücksichtigt geblieben sind. Wie Sie aus den mir vom Verfasser gütigst übersandten Abbildungen ersehen können, fasst Elliot Smith die schmale Bogenwindung, welche unterhalb des Splenium c. c. beginnt und oben um das ganze Corpus callosum herumzieht, als Hippocampus-Formation auf, was unserer Meinung nach auch ganz zutreffend ist. Wenn aber die Taenia tecta als «hippocampal rudiment» von ihm bezeichnet wird, so teilen wir diesen Standpunkt nicht. Warum soll eine Formation, welche eine so ausgiebige Rolle in der Bildung der menschlichen Grosshirnrinde spielt, als rudimentär oder abortiv bezeichnet werden? — Der Bulbus olfactorius eines kleinen Carnivorenhirns z. B. ist doch nicht nur relativ, sondern auch absolut viel grösser als das entsprechende Gebilde am Menschenhirn, und doch wird es uns nicht einfallen zu sagen, der menschliche Bulbus olfactorius sei abortiv oder rudimentär.

Wenn es aber leicht ist zu zeigen, dass die Fascia dentata unterhalb des Splenium aufhört, und dass es die Hippocampusrinde ist, welche als Taenia tecta weiterzieht, so sind hinwieder die Verhältnisse am proximalen Ende der Fascia dentata des Menschenhirns viel komplizierter, und werden wir uns hier nicht bloss mit der Bestätigung der Auffassung des einen oder andern Forschers begnügen können, sondern auch einige Berichtigungen vorschlagen müssen.

Sehr schöne vergleichend anatomische und makroskopische Untersuchungen über diesen Hirnteil verdanken wir G. Retzius. Die Hauptergebnisse seiner Arbeit sind folgende:

An embryonalen Menschenhirnen sieht man noch sehr schön die direkte Fortsetzung des Riechhirns über die untere Inselpartie hindurch bis auf den Schläfenlappen. Diese Partie des menschlichen Schläfenhirns entspricht dem tierischen Lobus piriformis. Wie am tierischen Lobus piriformis sieht man auch an der entsprechenden Partie des Menschenhirns zwei Vorwölbungen, von denen die mehr nach innen gelegene als Gyrus lunaris, die mehr nach aussen gelegene als Gyrus ambiens von Retzius beschrieben wurde. Bezüglich des Uncus Gyri Hippocampi hebt er hervor, dass man da zwei verschiedene Teile zu unterscheiden habe, welche durch die Lage des sog. Limbus Giacomini (Benderella) bestimmt werden; der eine liegt nach vorn vom Giacominischen Bändchen, das ist der Gyrus uncinatus, der hintere — der Gyrus intralimbicus — stehe dagegen in intimer Beziehung zum vorderen Ende der Fimbria. Retzius sagt wörtlich («Menschenhirn» S. 81): «Nachdem es durch die Darlegungen Giacominis erwiesen wurde, dass das schon von Luschka erwähnte Vorderende der Fascia dentata quer über die untere Fläche des Uncus läuft, hat man zwar im allgemeinen auch die nach hinten von diesem Fascia-Bande belegene Partie fortwährend zu dem Uncus oder dem Gyrus uncinatus gerechnet. Das Giacominische Band sollte also den Gyrus uncinatus nur überqueren und ihn in zwei Hälften teilen. Ich habe schon oben im Kapitel über die Entwicklung der fraglichen Teile darauf hingewiesen, dass eine derartige Anordnung ganz unmöglich ist. Eine Windung kann sich nicht in solcher Weise quer über eine andere werfen und beiderseits Teile von ihr haben. Die medialwärts von dem Bande belegene Partie

kann morphologisch unmöglich derselben Art sein, wie die lateralwärts von ihm befindliche.» So Retzius, wie wir aber bald sehen werden, ist seine Behauptung nicht ganz zutreffend.

Neue, sehr wertvolle Untersuchungen über das gleiche Gebiet verdanken wir Elliot Smith. Er hat gezeigt, dass der Gyrus lunatus von Retzius nichts anderes als der Nucleus amygdalae ist, und dass der Gyrus intralimbicus in direkter Beziehung zur Ammonsformation steht. Die ganze frontalwärts vom Giacominischen Bändchen gelegene Partie des Uncus bezeichnet Elliot Smith als «Piriform area». Dass dem so ist, scheint uns aber noch nicht ganz sicher zu sein, da wir an unseren Schnitten zu einer etwas abweichenden Meinung gelangen.

Nach diesen einleitenden Betrachtungen gehen wir zu den eigenen Beobachtungen über.

Wir stellen zuerst die Frage: In welcher Beziehung befindet sich die sog. Fascia dentata zur Ammonsformation?

Der ausgezeichnete Zürcher Forscher Honegger hat bereits vor 25 Jahren am Kaninchenhirn bewiesen, dass die Zellelemente der Fascia dentata direkt in die Zellen der Ammonsformation übergehen. Giuseppe Levi konnte diese Auffassung auch an Embryonal-Material bestätigen. Wie aber aus einem Briefe, den wir vor einem Monat von Herrn Prof. Elliot Smith erhalten haben, ersehen werden kann, ist diese Tatsache noch nicht Allgemeingut geworden, denn Elliot Smith kommt erst jetzt zur gleichen Ueberzeugung; in seinen bisherigen Schriften dagegen hatte er sie noch nicht vertreten. Wir können den Standpunkt Honeggers auf Grund unserer Untersuchungen an den Gehirnen von Mus rattus, Talpa europaea, Canis familiaris und Homo sapiens bestätigen. Wir übergehen hier die Entfaltungen der Ammonsformation, bevor sie in die Dentata-Formation übergeht; wir möchten nur hervorheben, dass der intime Zusammenhang beider Formationen am schönsten am embryonalen Material zu sehen ist. Die beigegebenen diesbezüglichen Mikrophotographien stammen von einem 4monatlichen Fötus und verdanken wir das Präparat der Güte des Herrn Prof. C. von Monakow.

Die weiteren Fragen lauten:

Was ist der Gyrus intralimbicus?

In welchen Beziehungen steht der Gyrus intralimbicus zur Fimbria fornicis einerseits, und zum Gyrus uncinatus andererseits?

Wie ist der kortikale Bau des Gyrus uncinatus beschaffen?

Und was ist der Nucleus amygdalae?

All diese Fragen wollen wir heute auf Grund unserer Studie einer lückenlosen Nissl-Serie durch das betreffende Gebiet eines erwachsenen Menschenhirns beantworten.

Der Gyrus intralimbicus steht, wie es Elliot Smith als Erster hervorhob, in direkter Beziehung zur Ammonsformation; er hält ihn für gleichwertig seinem Baue nach mit dem Gyrus subcallosus und bezeichnet beide Gebilde als «Inverted cortex» der Ammonsformation. Unsere Schnitte bestätigen den direkten Zusammenhang der Zellmassen des Gyrus subcallosus sowie des Gyrus intralimbicus mit der Ammonsformation, aber es gibt doch noch einen prinzipiellen Unterschied zwischen beiden Gebilden, und zwar folgenden: An einem Querschnitte durch die Balkenwindung(en) sieht man nur die Ammonsformation, an Schnitten durch den Gyrus intralimbicus dagegen erkennt man zugleich die Anwesenheit der Dentata-Formation. Diese letztere trennt aber nicht, wie Retzius glaubte, den Gyrus intralimbicus vollständig vom Gyrus uncinatus, sondern unterbricht ihren Zusammenhang nur scheinbar und verhindert nicht einen direkten Zusammenhang ihrer Zellelemente in der Tiefe. Andererseits müssen wir hervorheben, dass der Gyrus intralimbicus durchaus nicht als Schlusspartie der Fimbria aufgefasst werden darf. Die Fimbria mündet nicht in den Gyrus intralimbicus ein, findet auch nicht hier ihr Ende, sondern sie zieht unterhalb desselben und nimmt auch hier wie überall die Nervenfasern der Ammonszellenschicht in sich auf.

Durch irrige Angaben in den Lehrbüchern über den Charakter des Nucleus amygdalae verleitet, fassten wir früher diesen grauen Kern als ein versenktes Stück der Grosshirnrinde auf, und gross war unsere Ueberraschung, als wir an unseren Schnitten allmählig zur Einsicht kamen, dass einerseits der Nucleus amygdalae zum System des Striatums gehöre, und dass andererseits seine Zellelemente in direktem Zusammenhange mit der Ammons-

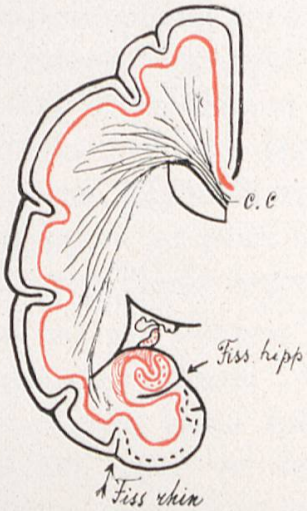

Schematische Darstellung eines Querschnittes durch das Gehirn von Canis familiaris. Man sieht, dass die Elemente der Ammonsformation (rot) weder an der Fissura hippocampi, noch an der Fissura rhinalis aufhören, sondern sie ziehen weiter und bilden die innere Staffel der ganzen Grosshirnrinde. Oberhalb des corpus callosum (c. c.) bildet die Ammonsformation die sog. Stria lateralis (taenia tecta).

Frontalschnitt durch den Uncus und den Girus hippocampi. Halbschematisch. Rot — Fascia dentata. Schwarz punktiert — Ammonsformation. Blau — äussere Staffel des Neocortex.

formation stehen. Eine Durchmusterung der Literatur hat uns dann gelehrt, dass der Zusammenhang des Nucleus amygdalae mit dem Striatum schon von Ganser, Honegger, Kappers (Epistriatum) Déjerine und vielen andern angenommen wurde; als nicht neu erwies sich aber auch die Beobachtung des direkten Ueberganges der Ammonsformation in den Mandelkern, über die schon bei Ganser, Honegger und Kappers zu lesen ist. Unsere Präparate werden Sie von der Richtigkeit dieser Angaben leicht überzeugen.

Zum Schluss wollen wir mit einigen Worten den zellulären Bau des Gyrus uncinatus erwähnen. Während Elliot Smith den Gyrus intralimbicus seinem Baue nach als einen Teil der Ammonsformation betrachtet, zählt er den Gyrus uncinatus zu einem Gebiete, welches dem Lobus piriformis am Tierhirn homolog sei. Ohne auf Homologisierungen einzugehen, möchten wir hervorheben, dass an den von uns untersuchten Schnitten des Gyrus uncinatus vom erwachsenen Menschen — von der Benderella bis zum Nucleus amygdalae — seine Rinde ausschliesslich aus Zellen der Ammonsformation besteht! Diese Tatsache scheint uns auch vom Standpunkte der vergleichenden Anatomie sehr bemerkenswert zu sein und hoffen wir nächstens darauf näher eingehen zu können.

Bern, den 14. Mai 1916.

Anatomisches Institut.