Zeitschrift: Mitteilungen des historischen Vereins des Kantons Schwyz

Herausgeber: Historischer Verein des Kantons Schwyz

Band: 66 (1974)

Artikel: Anthropologische Begutachtung der Gräberfunde in der Pfarrkirche von Schwyz (Dokumentation)

Autor: Hug, Erik

DOI: https://doi.org/10.5169/seals-164222

Nutzungsbedingungen

Die ETH-Bibliothek ist die Anbieterin der digitalisierten Zeitschriften auf E-Periodica. Sie besitzt keine Urheberrechte an den Zeitschriften und ist nicht verantwortlich für deren Inhalte. Die Rechte liegen in der Regel bei den Herausgebern beziehungsweise den externen Rechteinhabern. Das Veröffentlichen von Bildern in Print- und Online-Publikationen sowie auf Social Media-Kanälen oder Webseiten ist nur mit vorheriger Genehmigung der Rechteinhaber erlaubt. Mehr erfahren

Conditions d'utilisation

L'ETH Library est le fournisseur des revues numérisées. Elle ne détient aucun droit d'auteur sur les revues et n'est pas responsable de leur contenu. En règle générale, les droits sont détenus par les éditeurs ou les détenteurs de droits externes. La reproduction d'images dans des publications imprimées ou en ligne ainsi que sur des canaux de médias sociaux ou des sites web n'est autorisée qu'avec l'accord préalable des détenteurs des droits. En savoir plus

Terms of use

The ETH Library is the provider of the digitised journals. It does not own any copyrights to the journals and is not responsible for their content. The rights usually lie with the publishers or the external rights holders. Publishing images in print and online publications, as well as on social media channels or websites, is only permitted with the prior consent of the rights holders. Find out more

Download PDF: 13.08.2025

ETH-Bibliothek Zürich, E-Periodica, https://www.e-periodica.ch

Anthropologische Begutachtung der Gräberfunde in der Pfarrkirche von Schwyz (Dokumentation)

Von Erik Hug

Im Verlauf der Grabung 1965/66 wurden die Ueberreste von insgesamt 52 menschlichen Skeletten freigelegt, wovon mir 32 zur anthropologischen Bearbeitung übergeben worden sind.* Zwei davon kamen im Chor der heutigen Kirche zum Vorschein, die übrigen im rechten vorderen Kirchenschiff. Sie lagen teilweise im gewachsenen Boden, hauptsächlich jedoch im Schutt der früheren Kirchenbauten, zwischen, unter und über stehengebliebenen Mauerresten. Viele Gräber waren gestört, sei es durch Ueberschneidungen nachfolgender Bestattungen oder durch darüber hinziehende Mauerfundamente. Hinzu kommt, daß nicht alle Skelette vollständig ausgegraben worden sind und der Erhaltungszustand der meisten zu wünschen übrig läßt. Das Material, das zur anthropologischen Begutachtung gelangte, muß deshalb als recht fragmentarisch bezeichnet werden, so umfangreich es ist. Ich habe es gereinigt, restauriert, die Schädel zusammengesetzt und jeden Knochen mit der zugehörigen Grabnummer angeschrieben, um späteren Verwechslungen vorzubeugen. Zur Aufbewahrung sind praktische, raumsparende Kartonschachteln angefertigt worden. Damit wäre der Grundstein zum «Bau» der künftigen historisch-anthropologischen Sammlung des Kantons Schwyz gelegt!

Zum besseren Verständnis der folgenden Ausführungen verweise ich auf den beiliegenden *Gräberplan.* Ich fasse mich so kurz als möglich.

Die Datierung der Gräber war nicht einfach, da sie mit Ausnahme eines Grabes keine Beigaben enthielten. Ich mußte deshalb andere Kriterien heranziehen, um zu einem brauchbaren Resultat zu gelangen. Es sind dies: Grabtiefe, Grabeinfassungen bzw. Sargspuren (nur bei wenigen festzustellen, da die meisten Toten freierdig beigesetzt worden sind), Ueberlagerungen durch Mauern und Kirchenböden, Ueberschneidungen durch nachfolgende Bestattungen, Lage der Skelette (Unterarme!), anthropologischer Typus und anderes mehr. Meine diesbezüglichen Schlußfolgerungen hängen selbstverständlich von der richtigen Datierung der Kirchengrundrisse ab. Herr Keßler gab mir darüber folgende Angaben:

Kirche I: merowingisch (730/750 bis ca. 1000)
II: karolingisch (ca. 1000 bis 1120)
III: romanisch (1121 bis Mitte 15. Jh.)
IV: gotisch (Mitte 15. Jh. bis 1642)
V: frühbarock (1643/44 bis 1768)
VI: spätbarock (1769/74 bis heute)

Die «merowingische» Kirche bestand also bis in die frühromanische Zeit, die als «karolingisch» bezeichnete Kirche ist nach der üblichen Klassifizierung frühromanisch, die als «romanisch» bezeichnete Kirche spätromanisch.

* Bei den nicht berücksichtigten Gräbern handelt es sich vorwiegend um jüngere Kirchenbestattungen, zumeist Priestergräber, deren Skelette Herr Keßler wieder beisetzen ließ.

1. Die Gräber des alemannischen Friedhofs (Ende 7. bis Anfang 8. Jh.)

Hieher gehören die Gräber 1/Chor, 2/Chor, 21, 25, 31, 38, 45, 48 und die Schädel der zerstörten Gräber 39, 40, 41 (Schädeldepot).

Sie sind relativ leicht zu datieren, da sie unter dem intakten Boden des merowingischen bzw. karolingischen Kirchenschiffes liegen oder von den Mauern der Merowingerkirche überschnitten werden (2/Chor, 21, 31, 48). Das «Schädeldepot» Nr. 39–41 befand sich unter und neben dem Fundament der karolingischen Südmauer. Ferner haben sich bei vier Gräbern Reste primitiver Steinsetzungen als Grabeinfassung erhalten (1/Chor, 25, 48, 45), die wir sonst nirgends finden. Wichtige Indizien sind auch die gestreckte Armhaltung der Skelette, die nach links geneigte Lage der Schädel und die für Alemannen charakteristischen Rassenmerkmale (großer Körperwuchs, robuste Knochen, langer, schmaler Schädel). Eindeutig «um 700» zu datieren ist das mit reichen Beigaben ausgestattete Frauengrab 48.

Die älteste Kirche von Schwyz steht also in einem frühmittelalterlichen Gräberfeld! Für den Historiker ist dies wohl das interessanteste Ergebnis der archäologisch-anthropologischen Untersuchung, beweist es doch, daß die Landnahme der Alemannen rund 350 Jahre vor der ersten urkundlichen Erwähnung des Landes «Suittes» (972) erfolgte. Die Alemannengräber auf dem Hügel der Pfarrkirche bilden den östlichen Ausläufer eines großen Reihengräberfriedhofs, der sich im 7. Jahrhundert vom Postplatz, wo die ersten Funde gemacht wurden, über den Pfarrhofgarten bis hieher erstreckte. Seine Ausdehnung dürfte etwa 90 Meter betragen haben.

2. Die Gräber des merowingisch-karolingischen Friedhofs (730/750–1120)

Hierher gehören die Gräber 16, 19, 20, 42, 46, 49, 50. – Sie sind schwieriger zu datieren als die alemannischen Gräber, da sie sich inbezug auf die Rassenmerkmale und die Lage des Skeletts nicht von jenen unterscheiden. Auch die Grabtiefe läßt keine Unterschiede erkennen; sie liegen im Durchschnitt sogar etwas tiefer, was jedoch darauf zurückzuführen ist, daß der gewachsene Boden gegen Süden abfällt und bei den Kirchenbauten aufgeschüttet wurde.

Im Hinblick auf die Fundsituation besteht hingegen kein Zweifel, daß die betreffenden Gräber nicht zum Alemannenfriedhof gehören können. Denn sie liegen streng geostet in drei parallelen Reihen längs der südlichen Kirchenmauern der frühmittelalterlichen Gotteshäuser und weisen zahlreiche Ueberschneidungen auf, die wir bei den in lockerer Anordnung über ein breites Areal zerstreuten Alemannengräbern vergeblich suchen. Die erste Reihe liegt direkt neben dem merowingischen Langschiff, sozusagen unter der Dachtraufe der Kirche. Die beiden andern Reihen sind später beim Bau der romanischen Kirchenmauer der Länge nach überschnitten und teilweise zerstört worden. Da die frühen Friedhöfe im Laufe der Zeit bald zu klein wurden, war man gezwungen, die Gräber übereinander anzulegen (20/50, 16/42, 46/19) oder für spätere Bestattungen auszuräumen (Ueberreste aus drei zerstörten Kindergräbern bei Skelett 16). Noch heute beträgt die Umtriebszeit unserer Dorffriedhöfe nicht mehr als dreißig Jahre.

Wahrscheinlich sind die Gräber sehr früh anzusetzen. Ich würde sie eher dem merowingischen als dem karolingischen Friedhof zuordnen, da die Bestatteten noch den Alemannentypus aufweisen und in der gleichen Art wie ihre «heid-

nischen» Vorfahren beigesetzt worden sind. Uralte Begräbnissitten sind nicht so rasch zu ändern, die christliche Kirche mußte sie vorerst dulden. Erst in der romanischen Zeit wurden die Toten in der Haltung bestattet, die den christlichen Vorstellungen entsprach.

3. Die Gräber des romanischen Friedhofs (1121 bis Mitte 15. Jh.)

Hieher gehören die Gräber 17, 18, 26, 27, 28, 29, 30. – Sie liegen in zwei getrennten Gruppen außerhalb des romanischen Kirchenschiffes, zwischen den Südmauern der gotischen und der romanischen Kirche. Versuchen wir, sie zunächst einmal anhand des Schädeltypus und der Lage des Skeletts zu datieren.

Anstelle der schmalen Langköpfe des Frühmittelalters (Reihengräbertypus) erscheinen jetzt die breiten Kurzköpfe des Hoch- und Spätmittelalters (alpiner und dinarischer Typus). Der Prozeß der Brachycephalisation, wie man diesen Typenwandel nennt, geht Hand in Hand mit einer Verringerung der Körperhöhe und einer Grazilisierung des Skeletts. Er läßt sich überall feststellen, wo man die anthropologischen Verhältnisse um die Jahrtausendwende untersucht. Gleichgültig, welche Ursachen dafür verantwortlich sind, die Tatsache als solche gibt uns eine zuverlässige Handhabe für die relative Datierung der schwer bestimmbaren beigabenlosen Bestattungen des Mittelalters. Bemerkenswerterweise enthalten die Gräber nicht nur echte Rundköpfe, sondern auch Schädel, die noch Anklänge an den Reihengräbertypus aufweisen. Solche Uebergangsformen sind nur in jener Epoche zu erwarten, in der sich die Verrundung der Schädelform abgespielt hat, also in der Zeit zwischen dem frühen und dem späten Mittelalter.

Zum gleichen Ergebnis gelangt man, wenn man die Lage der Skelette betrachtet. Der Kopf liegt jetzt auf dem Hinterhaupt und die Unterarme sind kreuzweise über der Brust oder rechtwinklig über den Leib gelegt, nicht mehr längs des Körpers ausgestreckt. Diese Armhaltung kam erst gegen Ende des 11. Jahrhunderts auf und ist besonders für die spätromanische und die frühgotische Zeit charakteristisch. Unzählige Epitaphe zeugen davon. Sie entspricht dem häufigsten Gebetsgestus jener Zeit, während die Armhaltung der Alemannen der Schlafstellung entsprechen dürfte.

Der Einwand, daß es sich ebenso gut um gotische Bestattungen handeln könnte, ist deshalb nicht stichhaltig, weil der Boden der spätgotischen Kirche, unter dem sie liegen, nirgends durchschlagen ist. Zudem sind die Toten, ähnlich wie im merowingischen Friedhof, ohne Sarg beigesetzt worden. Särge treten in unserem Gräbermaterial erst in der Gotik auf.

4. Die Gräber der gotischen und frühbarocken Kirche (Mitte 15. Jh. bis 1768)

Hieher gehören die Gräber 15, 22, 23, 24, 35, 36, 37. – Die Abgrenzung dieser Gräber von den bisher besprochenen fällt nicht schwer, weil es sich um Sargbestattungen handelt. Ueberall sind Holzspuren mit Kalkrückständen festzustellen. Kalk wurde den Leichen zur rascheren Verwesung beigegeben, was jedoch aus leicht verständlichen Gründen nur bei Begräbnissen in der Kirche nötig war. Wir haben es also mit Kirchenbestattungen zu tun. Zwei derselben liegen über den Fundamentresten der romanischen Südmauer, die andern unter dem Mittelgang der heutigen Kirche, im Bereich der merowingisch-karolingischen Kirchengrundrisse. Frühbarocke und gotische Gräber lassen sich, von zwei Ausnahmen abge-

sehen, nicht mit Sicherheit auseinanderhalten, da der Boden *beider* Kirchen über den Skeletten durchschlagen ist. Nur die Gräber 35 und 36 unter dem intakten frühbarocken Kirchenboden sind sicher gotisch.

Inbezug auf Schädeltypus und Lage des Skeletts unterscheiden sich die Kirchenbestattungen von den romanischen Gräbern insofern, als jetzt die Schädel ausnahmslos brachycephal sind (keine Uebergangsformen mehr) und die Unterarme gegen das Becken abgewinkelt werden. Es scheint sich in der Spätgotik eine neue Gebetshaltung durchgesetzt zu haben: die im Schoß über- oder nebeneinander gelegten Hände. Der heute bevorzugte Gebetsgestus der gefalteten Hände war damals noch nicht üblich.

Bei den Gräbern im Mittelgang der Kirche sind zwei Ueberschneidungen festzustellen, wobei im einen Fall das ältere Grab zerstört worden ist. Mehrfachbelegungen derselben Begräbnisstätte waren demnach nicht nur auf die Friedhöfe beschränkt. Und noch etwas Bemerkenswertes: Die Skelette 35 und 36 liegen quer zur Längsachse der Kirche in nordsüdlicher Richtung, das eine mit dem Kopf nach Norden, das andere mit dem Kopf nach Süden; die Schädel sind nach rechts bzw. links geneigt, mit Blick gegen den gotischen Seitenaltar. Es dürfte sich um gotische Priestergräber handeln.

Legende zur Bestandesaufnahme

Schädel:

C I = Cranium (ganzer Schädel), C II = Calvarium (Schädel ohne Unterkiefer), C III = Calvaria (Hirnschädel), C IV = Calotte (Schädeldach), U' = Unterkiefer, O' = Oberkiefer.

Extremitätenknochen:

F = Femur (Oberschenkel), T = Tibia (Unterschenkel), Fi = Fibula (Wadenbein), H = Humerus (Oberarm), U = Ulna (Elle), R = Radius (Speiche), Ha = Handknochen (Handwurzel-/Mittelhand-/Fingerknochen), Fu = Fußknochen (Fußwurzel-/Mittelfuß-/Zehenknochen).

Uebrige Skelettknochen:

Cl = Clavicula (Schlüsselbein), Sc = Scapula (Schulterblatt), St = Sternum (Brustbein), Ri = Rippen, B = Beckenknochen (Hüftbeine), K = Kreuzbein, Wi = Wirbel (Hals-/Brust-/Lendenwirbel), P = Patella (Kniescheibe).

Varia:

Kursiv gesetzte Ziffern oder Buchstaben bedeuten, daß die betreffenden Knochen relativ gut erhalten sind, kursiv gesetzte Nummern der Zähne (1–8), daß die betreffenden Zähne vorhanden sind. (Intra vitam ausgefallene Zähne werden anstelle der Nummer mit einem x bezeichnet; bei alveolärer Atrophie wird das x unterstrichen.)

r = rechts, li = links, bds = beidseitig, sag. = sagittal, lat. = lateral, med. = medial, vert. = vertical, occ. = occipital, dist. = distal, prox. = proximal, m'breit = mittelbreit, z. = ziemlich, LB-I. = Längenbreiten-Index des Schädels. Nähte des Hirnschädels: C = Sutura coronalis (Kranznaht), S = Sutura sagittalis (Pfeilnaht), L = Sutura lambdoidea (Hinterhauptsnaht), intern = Schädelinnenseite, extern = Schädelaußenseite.

Körperhöhe: Längenmaße der Extremitätenknochen in Millimetern.

Legende zur Maßtabelle

Absolute Maße (in mm):

1. = Größte Schädellänge, 8. = Größte Schädelbreite, 9. = Kleinste Stirnbreite, 10. = Größte Stirnbreite, 17. = Basion-Bregmahöhe, 20. = Ohr-Bregmahöhe, 45. = Jochbogenbreite, 47. = Gesichtshöhe, 48. = Obergesichtshöhe, 51. = Orbitalbreite, 52. = Orbitalhöhe, 54. = Nasenbreite, 55. = Nasenhöhe, 62. = Gaumenlänge, 63. = Gaumenbreite.

Indizes:

LB (8/1) = Längenbreiten-I., LH (17/1) = Längenhöhen-I., LOH (20/1) = Längen-Ohrhöhen-I., BH (17/8) = Breitenhöhen-I., BOH (20/8) = Breiten-Ohrhöhen-I., Tr. F. (9/10) = Transv. Frontal-I., Tr. FP (9/8) = Transv. Frontoparietal-I., Ganz (47/45) = Ganzgesichts-I., Ober (48/45) = Obergesichts-I., Orb (52/51) = Orbital-I., Nas (54/55) = Nasal-I., Gau (63/64) = Gaumen-Index.

Die Gräber des alemannischen Friedhofs

Grab 1 / Chor

Fundsituation: Im vorderen rechtsseitigen Schiff der merowingischen Kirche, 80 cm unter dem intakten Boden derselben (oberkant). Plattengrab, am Kopfende von der Quermauer der romanischen Kirche überschnitten, am Fußende zerstört. Grabtiefe (vom Boden der heutigen Kirche aus gemessen): –239 cm. Orientierung: SW–NO. Beigaben: Fragment einer kleinen Eisenkette, nicht datierbar. 3 Fotos vom leeren Grab.

Lage des Skeletts: Nicht bestimmbar, da Skelett von Arbeitern zerstört; nur Schädelkalotte und linker Radius gerettet.

Bestand: C IV / *1* R

Erhaltung: Schädeldach defekt (r Vorderstirn und Seitenränder der occipitalen Unterschuppe abgebrochen). Radius intakt, ohne lose Epiphysen.

Geschlecht: Nicht bestimmbar.

Alter: infans I (5–6j.). Schädelknochen sehr dünn! Frontal- und Parietalhöcker kindlich vorgewölbt. Zur genaueren Altersbestimmung kann die Länge des Radius (116 mm) verwendet werden.

Schädeltypus: Langer, schmaler, hoher Hirnschädel (LB-I. 75.7). Norma lat.: Schmale, halbkugelig gewölbte «vorkragende» Kinderstirn mit markanten Frontalhöckern und starker sagittaler Crista. Kurzer, schwach gewölbter Scheitelbogen, flach zum spitz vorspringenden Hinterhaupt abfallend (Chignon). Norma vert.: Rhomboides oblongus. Norma occ.: Hohe Dachform (starke sag. Crista, sehr markante Parietalhöcker, gerade abfallende Seitenwände). – Kindliche Form des *Reihengräbertypus.*

Maße: s. Anhang.

Grab 2 / Chor

Fundsituation: Im Chor der merowingischen Kirche, unter dem Altarfundament. Grabtiefe: –185 cm. (Das Gelände steigt gegen Osten an, deshalb die geringe Tiefe.) Orientierung: W-O. Weder Foto noch Zeichnung.

Lage des Skeletts: Nur bis zum Becken ausgegraben, ohne Sorgfalt freigelegt. Keine zuverlässigen Angaben.

Bestand: C III + U' + O' / *1* + 1 H, 1 U, 2 R, *1* + 1 Cl, 2 Sc, 4 Wi (1/–/3).

Zähne: *x x x x x* 3 2 1 / 1 2 3 4 5 6 *x x*

8 7 x 5 4 – – – / – – – – – – – – –

Erhaltung: Schädel defekt, zusammengesetzt und ergänzt. Posthume Deformation (r Temporal- und Gesichtspartie nach vorn verschoben, li Hälfte steht schief). Skelettknochen nur teilweise erhalten (s. Bestand).

Geschlecht: männlich. Superciliarwulst. Orbitaränder dick! Stirnfortsätze (Proc. zyg. front.) kräftig! Mastoidealhöcker kräftig. Occip. Muskelrelief schwach entwickelt. Unterkiefer sehr kräftig (breiter Ast, stark ausladender Astwinkel). – Skelettknochen groß, kräftig! Humerusschäfte dick! Muskelleisten stark!

Alter: matur (50–*60* j.). Schädelnähte intern: C, S geschlossen; extern: C III, S III am Verschließen (verzögerte Obliteration). Beide Zähne im Unterkiefer stark abgekaut, M_3 bis zum Hals! Ausgedehnte alveoläre Atrophie im Oberkiefer (Wulstbildungen). – Gelenkränder der Armknochen scharfkantig, Muskelleisten und Schaftkanten kräftig entwickelt! Sehr starke Exostosenbildung (s. Pathologie).

Schädeltypus: Langer, schmaler, hoher Hirnschädel (LB-I. 71.3. Norma lat.: Schmale, flache!, fliehende Stirn mit fast verstrichenen Frontalhöckern. Langer, schwach gewölbter Scheitelbogen, flach zum Occiput abfallend. Chignonartig vorspringendes Hinterhaupt. Norma vert.: Ovoides. Norma occ.: Hohe Dachform (breite sag. Crista, deutliche Parietalhöcker, gerade abfallende Seitenwände). – *Reihengräbertypus.*

Maße: s. Anhang.

Körperhöhe: 168.7 cm, übermittelgroß (H-/340 mm).

Variationen: Verzögerter Verschluß der Schädelnähte. Sternales Ende der Clavicula trompetenförmig verdickt.

Pathologie: Verheilte Verletzung am r Stirnfortsatz (kleine ovale Narbe).

Arthrosen: Unterkiefergelenk bds. 1. Halswirbelgelenk (Exostosenring am Dens epistropheus). 2. Halswirbelgelenk (Spondylarthrose li). Sternoclaviculargelenk bds! Ellbogengelenk bds! Wirbelkörpergelenke (sehr starke Schnabelexostosen an den Lendenwirbeln).

Weitere Exostosen: Oberkiefer (Alveolarränder!). Schädelbasis (Rand des Foramen magnum).

Grab 21

Fundsituation: Im hinteren rechtsseitigen Schiff der karolingischen Kirche, 75 cm unter dem intakten Boden derselben. Das Skelett liegt unter der merowin-

gischen Westmauer, von der es quer durchschnitten wurde. Grabtiefe: –225 cm. Orientierung: W–O. Beigaben: Zwei kleine Eisenstücke, nicht datierbar. 2 Fotos, 1 Zeichnung.

Lage des Skeletts: Nur Schädel, obere Brustpartie (ohne Humeri) und Unterschenkel vorhanden, Rest beim Setzen der Mauer zerstört. Zertrümmerter Schädel auf li Seite, schräg abwärts geneigt, Blick nach NO. Unterschenkel breit-parallel zu einander. Füße seitwärts abgedreht.

Bestand: C I / *2* T, 2 Fi, *1* + 1 Cl, 2 Sc, St *I*/II, 10 Wi 6/4/–), Ri, *25* Fu (12/8/5).

Zähne: 8 x *6 5 4 3 2* 1 / *1 2 3 4 5 6* x *8*

8 7 x *5 4 3 2* 1 / *1 2 3 4 5* 6 7 *8*

Erhaltung: Schädel defekt, zusammengesetzt und ergänzt. (Posthume Deformation: r Temporal- und Gesichtspartie nach vorn verschoben, li Hälfte des Unterkiefers steht schief). – Skelettknochen z. T. gut erhalten.

Geschlecht: männlich. Schädel groß. Superciliarwulst. Orbitaränder dick. Stirnfortsätze stark! Mastoidealhöcker m'groß, kräftig! Occip. Muskelrelief schwach entwickelt. Unterkiefer (gerundetes Kinn, schwache Kinnhöcker, ausladende Astwinkel). – Skelettknochen groß und kräftig, spez. Tibien!

Alter: adult (30–*40* j.). Schädelnähte intern geschlossen, extern: S, C III. Frontzähne ziemlich stark, untere Backenzähne wenig abgekaut (früher kariöser Zerfall der obern Antagonisten). – Gelenkflächen der Skelettknochen wenig abgenützt, Ränder unscharf (Tibiaköpfe, Scapulapfanne). Geringe Exostosenbildung (Fersenbeine, Rand des Foramen magnum).

Schädeltypus: Langer, schmaler, hoher! Hirnschädel (LB-I. 73.7). Norma lat.: Schmale, flache!, fliehende Stirn mit fast verstrichenen Frontalhöckern. Stark gewölbter Scheitelbogen. Vorgewölbtes Hinterhaupt (kein Chignon). Norma vert.: Ovoides. Norma occ.: Hohe Zeltform (Scheitelkuppe!, verstrichene Parietalhöcker, leicht divergierend abfallende Seitenwände). – Hohes, m'breites Obergesicht. Hohe!, m'breite Nase. Breite, viereckige Augenhöhlen. M'breiter, u-förmiger Gaumen. – *Reihengräbertypus.*

Maße: s. Anhang.

Körperhöhe: 185.5 cm, sehr groß (T 428/428).

Pathologie: Zahnkaries 5 (26) = 19.2 %

6 5 / 5 6 8 Zähne bis auf Wurzelstummel zerstört.

Grab 25

Fundsituation: Im hinteren rechtsseitigen Schiff der merowingischen Kirche, 95 cm unter dem intakten Boden derselben. Die Unterschenkel des Skeletts werden von der Chorschranke des romanischen Kreuzaltars überschnitten. Reste einer Steinsetzung rechts vom Skelett. Grabtiefe: –257 cm. Orientierung: W–O. Beigaben: kleines Eisenstück in Kopfnähe, nicht datierbar. – 1 Foto, 1 Zeichnung.

Lage des Skeletts: Nur bis zum Knie ausgegraben. Lage des verwitterten Schädels nicht bestimmbar. Unterarme gestreckt, der linke vom Hüftbein überlagert. Oberschenkel weit auseinander.

Bestand: C IV / *2* F, 1 H, 1 Cl, 1 Sc, 2 B, K, *1* P, 3 Wi (–/–/3), *3* Ha, Ri.

Erhaltung: Schädel bis auf Kalottenrest verwittert. Skelett mit Ausnahme der Femora schlecht erhalten, stark verwittert.

Geschlecht: männlich. Schädel groß! Femora groß und kräftig, dicke Schäfte, starke Muskelleisten, große Epiphysen. Humerusschaft dick. Lendenwirbel groß! Becken typisch männlich (große Pfanne!, enge Incisura isch., großes Kreuzbein).

Alter: senil (60–70j.). Schädelnähte intern und extern geschlossen. Resorptionsgruben an den dünnen Schädelknochen! Gelenkränder der Skelettknochen scharfkantig. Hüftgelenkpfanne ausgewalzt! Exostosen! (s. Pathologie).

Schädeltypus: Langer!, vermutlich schmaler, hoher Hirnschädel (größte Länge ca. 205 mm!).Flache, fliehende! Stirn mit verstrichenen Frontalhöckern. Langer, schwach gewölbter Scheitelbogen ohne sag. Crista. Parietalhöcker verstrichen. Spitz vorspringendes Hinterhaupt (Chignon). – *Reihengräbertypus.*

Körperhöhe: 174.0 cm, groß (F 489/492).

Pathologie: Arthrosen: Ileosacralgelenk bds. Hüftgelenk bds. Wirbelkörpergelenke (starke Schnabelexostosen an Lendenwirbeln und 1. Sacralwirbel).
Weitere Exostosen: Femora (Linea aspera!, Trochanter minor). Handknochen (Corpusränder).

Grab 31

Fundsituation: Im hinteren linksseitigen Schiff der karolingischen Kirche, 110 cm unter dem intakten Boden derselben. Das Skelett liegt ungestört unter der Fundamentgrube der abgebrochenen merowingischen Westmauer, von der es wie Grab 21 quer überschnitten wurde. Grabtiefe: –259 cm. Orientierung: W–O. – 1 Foto, 1 Zeichnung.

Lage des Skeletts: Schädel auf linker Seite, Blick nach Norden, Unterarme gestreckt (r Arm stark vom Körper abstehend, im Ellbogengelenk gebeugt; li Handgelenk unter hochkant stehendem Hüftbein). Brustwirbelsäule nach links gebogen; das Skelett liegt wie in «zurückgelehnter» Körperhaltung da. Ober- und Unterschenkel breit-parallel zueinander. Beide Füße nach links gedreht.

Bestand: *C I /* *2* F, *1*+1 T, *1*+1 Fi, *2* H, *1*+1 U, *1*+1 R, *2* Cl, 2 Sc, St *II*, *2* B, K, *20* Wi (6/11/3), *5* Fu, (4/1/–), *14* Ha (4/4/6), *Ri.*

Zähne: ÷ 7 x 5 x 3 2 1 / 1 2 3 4 5 x 7 ÷
———————————————————
÷ 7 6 5 4 3 2 1 / 1 2 3 4 5 6 7 ÷

Erhaltung: Schädel intakt! Skelett fast vollständig und gut erhalten.

Geschlecht: weiblich. Schädel groß. Arcus superciliares schwach! Glabella flach. Mastoidealhöcker klein. Occipitales Muskelrelief kräftig entwickelt (Inionschnabel!). Gesicht klein, Konturen gerundet. Unterkiefer klein (spitzes Kinn, ziemlich starker Kinnhöcker, niedriger Corpus, ausladende Astwinkel). – Skelettknochen absolut klein. Extremitäten: Schäfte schlank, Muskelleisten m'stark, Epiphysen klein. Becken typisch weiblich (rundlich-ovaler Beckeneingang, niedrige Symphyse, großer Schambeinwinkel etc.).

Alter: matur (50–60 j.). Schädelnähte intern geschlossen, extern an. Verschließen. Sphenofrontal- und Sphenoparietalnaht geschlossen. Zähne teilweise stark abgekaut. Gelenkränder der Langknochen scharfkantig. Schambeinsymphyse glatt, scharf umrandet. Multiple Exostosen! (s. Pathologie).

Schädeltypus: Langer, schmaler, hoher Hirnschädel (LB-I. 73.3). Norma lat.: Schmale, flache!, fliehende Stirn mit verstrichenen Frontalhöckern und sag. Crista. Langer!, stark gewölbter Scheitelbogen. Chignonartig vorspringendes Hinterhaupt. Norma vert.: Ovoides/Rhomboides. Norma occ.: Hohe Dachform (breite sag. Crista, Parietalleisten!, gerade abfallende Seitenwände). – Hohes, m'breites Gesicht. M'hohe, m'breite Nase. Hohe, rechteckige Augenhöhlen. Breiter, v-förmiger Gaumen. – *Reihengräbertypus.*

Maße: s. Anhang.

Körperhöhe: 157.3 cm, übermittelgroß
(F 427/426, T –/343, H 313/307, U –/245, R –/225).

Körperproportionen:
Humeroradial-I. 73.3 brachykerk
Femorotibial-I. 80.5 mesoknem

Variationen: Torus palatinus.
M_3 nicht angelegt.

Pathologie: Verheilter Bruch einer li Rippe (Callusbildung).
Periostitis oss. der r Fibula (Osteophyten an Schaftfläche).
Arthrosen: Schädelbasisgelenk r. 1. Halswirbelgelenk (Exostosenring am Drehgelenk!). Sternoclaviculargelenk bds. Schultergelenk li. Hüftgelenk bds. Kniegelenk bds. Fersen-Sprungbeingelenk bds. Wirbelkörpergelenke (schwache Randexostosen an Brustwirbeln, starke Schnabelexostose am 1. Sacralwirbel). Weitere Exostosen: F (Troch. maj., L. aspera, Fovea cap.!), li H (Tub.), Cl (lat. Epiphyse), Sc (Acromion), B (Kamm!, Sitzbein!, Schambein), Fu (Metatarsus I-Kopf!), Ha (Corpusränder).

Grab 38

Fundsituation: Im hinteren rechtsseitigen Schiff der merowingischen Kirche, 85 cm unter dem intakten Boden derselben. Der Körper des Skeletts liegt unter der Chorschranke des romanischen Kreuzaltars. Grabtiefe: –245 cm. Orientierung: W–O. – 3 Fotos, 1 Zeichnung.

Lage des Skeletts: Schädel nach links geneigt, zerfallen. Skelett nicht ausgegraben.

Bestand: C III+U'+O' / –
Zähne: *(8) 7 6 5 4 3 2 1 /*
(8) 7 6 5 – – – –

Erhaltung: Hirnschädel stark defekt (Basis, Occipitale und hintere Parietalpartie sind verwittert). Vom Gesicht nur defekte rechte Seite erhalten, nicht rekonstruierbar.

Geschlecht: Nicht bestimmbar.

Alter: infans II (12–13 j.). Dritte Molaren noch nicht durchgebrochen. Wurzelspitzen der zweiten Molaren noch offen.

Schädeltypus: Langer, schmaler, hoher Hirnschädel (LB-I. dolichocran). Norma lat.: Breite, gut gewölbte Kinderstirn mit starken Frontalhöckern. Norma vert.: Ovoides. Norma occ.: Dachform (schwache sag. Crista, starke Parietalhöcker!, gerade abfallende Seitenwände). – *Reihengräbertypus.*

Variationen: Stirnnaht.

Pathologie: Stellungsanomalie des r obern Eckzahns (zur Hälfte schräg durchgebrochen).

Grab 39

Fundsituation: Neben dem Fundamentsockel der Südmauer des hinteren karolingischen Kirchenschiffes, an der Außenseite desselben, lagen drei einzelne Schädel (Nr. 39–41) zu einem Schädeldepot vereinigt; Nr. 39 lag teilweise unter dem Mauerfundament. Nach dem Schädeltypus zu schließen – zwei davon sind extreme Reihengräbertypen – stammen sie höchst wahrscheinlich aus zerstörten Gräbern des alemannischen Friedhofes. Vielleicht sind die Gräber beim Bau der merowingischen Kirche zerstört worden. – 1 Lageskizze.

Bestand: C II / –
Zähne: 8 7 6 5 4 3 2 1 / 1 2 3 4 5 6 7 8

Erhaltung: Hirnschädel teilweise defekt, zusammengesetzt und ergänzt. Obergesicht stark defekt (Jochbeine und li Proc. front. max. fehlen).

Geschlecht: männlich. Schädel groß! Superciliarwulst! Orbitaränder dick! Stirnfortsätze stark. Mastoidealhöcker groß und kräftig. Occip. Muskelrelief gut entwickelt (L. nuchae). Jochbögen stark! Foramen magnum und Condylen groß. Oberkiefer kräftig.

Alter: adult (30–40 j.). Nahtverschluß intern: S fast ganz, C links geschlossen; extern: S III, C III geschlossen. Geringe Zahnabkauung, nur M_1 etwas stärker.

Schädeltypus: Langer!, schmaler!, hoher! Hirnschädel (LB-I. 64.2). Norma lat.: Lange, schmale!, fliehende Stirn mit verstrichenen Frontalhöckern und deutlicher sag. Crista. Hochgewölbter Scheitelbogen, flach zum vorspringenden Hinterhaupt abfallend (Chignon). Norma vert: Ellipsoides oblongus. Norma occ.: Hohe Zeltform (Crista sag.!, verstrichene Parietalhöcker, flach nach unten divergierende Seitenwände). – Hohes, m'breites Obergesicht. Hohe!, m'breite Nase. Breiter, v-förmiger Gaumen. – Extreme Form des *hochgesichtigen Reihengräbertypus.*

Maße: s. Anhang.

Grab 40

Fundsituation: s. Grab 39.

Bestand: C III / –

Erhaltung: Basis defekt. Temporalschuppen und occipitale Unterschuppe an den Rändern ergänzt.

Geschlecht: männlich. Schädel groß, robust (dicke Knochen). Superciliarwulst! Orbitaränder dick! Stirnfortsätze sehr kräftig! Mastoidealhöcker groß, dick! Occipitales Muskelrelief eher schwach entwickelt.

Alter: adult (30–40 j.). Die stark ausgeprägten Geschlechtsmerkmale des Schädels sprechen für ein Alter von mindestens 30 Jahren, obwohl die Schädelnähte noch weit offen sind (verzögerter Nahtverschluß).

Schädeltypus: Langer, m'breiter, hoher Hirnschädel (LB-I. 75.3). Norma lat.: Breite, schwach gewölbte, fliehende Stirn mit deutlichen Frontalhöckern. M'langer, regelmäßig gewölbter Scheitelbogen, flach zum spitz vorspringenden Hinterhaupt abfallend (Chignon). Norma vert.: breites Ovoid. Norma occ.: Hausform (Scheitelkuppe, Parietalhöcker, leicht gewölbt abfallende Seitenwände). – *Reihengräbertypus.*

Maße: s. Anhang.

Variationen: Verzögerte Obliteration der Schädelnähte
Hinterhauptschuppe asymmetrisch, rechte Seite abgeflacht.

Pathologie: Runder, flacher Osteophyt auf dem linken hinteren Parietale, 14 mm im Durchmesser. Folge einer verheilten Verletzung?

Grab 41

Fundsituation: s. Grab 39.

Bestand: C II / –
Zähne: ÷ 7 6 5 4 3 2 1 / 1 2 3 4 5 6 7 ÷

Erhaltung: intakt!

Geschlecht: männlich. Schädel groß. Superciliarwulst!! Stirnfortsätze kräftig. Mastoidealhöcker klein, aber kräftig. Occipitales Muskelrelief gut entwickelt. Condylus occ. groß! – Gesicht relativ klein (niedrige Alveolarpartie).

Alter: adult (30–40 j.). Nahtverschluß intern: C, S; extern: S III. Zahnabkauung gering.

Schädeltypus: Langer, schmaler, hoher Hirnschädel (LB-I. 73.3). Norma lat.: Eurymetope, flache!, fliehende! Stirn mit verstrichenen Frontalhöckern und sag. Crista. Langer, regelmäßig gewölbter Scheitelbogen. Stark vorgewölbtes Hinterhaupt (Chignon). Norma vert.: Ovoides. Norma occ.: Hohe Hausform (sag. Crista!, schwache Parietalhöcker, nach unten divergierende, schwach gewölbte Seitenwände). – Schmales, niedriges! Obergesicht. M'hohe, m'breite Nase. Niedrige, rechteckige Augenhöhlen. M'breiter, ellipsoider Gaumen. – *Niedergesichtiger Reihengräbertypus.*

Maße: s. Anhang.

Variationen: M_3 nicht angelegt. Beide P_2 zweiwurzlig.

Pathologie: Zahnkaries 7/7.

Grab 45

Fundsituation: Im hinteren Schiff der karolingischen Kirche (nahe der Südmauer), 90 cm unter dem intakten Boden derselben. Steinsetzung als Grabeinfassung. Grabtiefe: –240 cm. Orientierung: W–O. – 3 Fotos, 1 Zeichnung.

Lage des Skeletts: Schädel auf linker Seite, Gesicht schräg abwärts geneigt, Blick gegen NO. Unterarme gestreckt, eng an den Körper gepreßt. Beine breit-parallel zueinander. Beide Füße nach rechts gedreht.

Bestand: *C I /* *2* F, *2* T, 2 Fi, *2* H, 2 U, 2 R, *2* Cl, 2 Sc, *2* B, *K,* St *I–III, 23* Wi (6/12/5), *18* Fu (7/9/2), 24 Ri.

Zähne: *x x x 5 4 3 2 1 / 1 2 3 4 5 6 x x*

8 7 6 5 4 3 2 1 / 1 2 3 4 5 6 x x

Erhaltung: Schädel bis auf kleine Defekte intakt. Skelett im allgemeinen gut erhalten. Es fehlen: Handknochen, Kniescheiben, 2. Halswirbel.

Geschlecht: männlich. Schädel groß. Superciliarwulst. Orbitaränder dick. Stirnfortsätze kräftig. Mastoidealhöcker m'groß, kräftig. Occipitales Muskelrelief schwach entwickelt. Unterkiefer kräftig (eckiges, prominentes Kinn!, niedrige breite Aeste). – Skelettknochen groß und kräftig! Schäfte der Langknochen dick, spez. Tibia! Muskelleisten der Femora stark! Brustbein groß, breit! Becken typisch männlich (herzförmiger Beckeneingang, kurze Schambeine, steilgestellte Hüftbeinschaufeln).

Alter: senil (*60–70* j.). Schädelnähte intern und extern (bis auf kleine Reste) geschlossen. Zähne stark abgekaut. Alveolen der ausgefallenen Molaren atrophiert. Schambeinsymphyse grubig vertieft, Ränder gewulstet, Exostosenknollen! Senile Atrophie des Lumbosacralgelenks. Exostosen! (s. Pathologie).

Schädeltypus: Langer!, schmaler, hoher! Hirnschädel (LB-I. 67.7). Norma lat.: Schmale, flache, fliehende Stirn mit verstrichenen Frontalhöckern. Langer, gut gewölbter Scheitelbogen, flach zum vorspringenden Hinterhaupt abfallend (Chignon). Norma vert.: Ellipsoides oblongus. Norma occ.: Hohe Dachform (breite sag. Crista, fast verstrichene Parietalhöcker, gerade abfallende Seitenwände). – Hohes, schmales Gesicht. Hohe!, schmale Nase. Große, viereckige Augenhöhlen. Mittelbreiter, u-förmiger Gaumen. – *Hochgesichtiger Reihengräbertypus.*

Maße: s. Anhang.

Körperhöhe: 179.0 cm, groß! (F 502/–, T 427/425, H –/357).

Körperproportionen: Femorotibial-I. 85.1 dolichoknem.

Variationen: Sternale Enden der Claviculae trompetenförmig verdickt. Vierte rechte Rippe sternal verbreitert (Schaufelrippe).

Pathologie: Verheilte Brüche (zwei li Rippen, r Metatarsus V).

Periostitis oss. (Osteophyten an Schaftflächen der Tibien).

Osteoporose des Lumbosacralgelenks (senile Atrophie der Wirbelkörper).

Arthrosen: Unterkiefergelenk li. Schädelbasisgelenk r. Schultergelenk bds. Hüftgelenk bds. Ileosacralgelenk bds (mit partieller Synostose links). Wirbelgelenke (alle Wirbel starke Schnabelexostosen, spez. Lendenwirbel u. 1. Sacralwirbel!, Spondylarthrose am 7./8. Wirbel).

Weitere Exostosen: F (L. aspera!), r Fi (prox. Epiphyse), R (Tuberositas), B (Symphyse!, Kamm, Tuber isch. etc.), Ri (Köpfe).

Grab 48

Fundsituation: Im hinteren Schiff der merowingischen Kirche, 90 cm unter dem intakten Boden derselben. Das Skelett liegt direkt neben der Südmauer, von deren Fundament teilweise überlagert (Unterarm und Bein der rechten Seite). Steinsetzung als Grabeinfassung. Grabtiefe: –252 cm. Orientierung: W–O. Beigaben: zahlreich, u. a. eine «um 700» datierbare Scheibenfibel auf der Brust. – 8 Fotos, 1 Zeichnung.

Lage des Skeletts: Schädel nach links geneigt, zerfallen. Linke Schulter stark hochgezogen. Unterarme gestreckt (li Arm etwas vom Körper abstehend, r Handgelenk vom Hüftbeinrand überdeckt). Unterer Abschnitt der Wirbelsäule nach rechts gebogen, linkes Hüftbein hochgezogen, desgleichen Beinskelett. Beide Füße nach rechts gedreht.

Bestand: C I / *2* F, *2* T, 2 Fi, 2 H, *1*+1 U, *1*+1 R, 2 Cl, 2 Sc, *2* B, *K*, *2* P, St I, 14 Wi (–/9/5), *42* Ha (14/10/18), *22* Fu (8/8/6), Ri.

Zähne: 8 7 6 5 4 3 2 1 / 1 2 3 4 – – – –
8 7 6 5 4 3 2 1 / – – – – – – – – –

Erhaltung: Schädel defekt, teilweise verwittert (Basis, li Temporale, Jochbeine, li Unterkieferhälfte), zusammengesetzt und ergänzt. Skelett fast vollständig, nur teilweise gut erhalten (s. Bestand).

Geschlecht: weiblich. Schädel klein. Arcus superciliares schwach! Orbitaränder dünn! Mastoidealhöcker klein! Gesicht relativ groß. Unterkiefer kräftig (hoher Corpus!, breitgerundetes Kinn, schwache Kinnhöcker). – Langknochen schlank, Epiphysen klein!, Muskelleisten schwach. Wirbel klein. Becken weiblich-juvenil.

Alter: jung-adult (21–*22* j.). Schädelnähte weit offen, Basilarfuge geschlossen. Zähne nicht abgekaut. Epiphysenfugen der Langknochen geschlossen, der Beckenknochen am Verschließen (Hüftbeinkamm, Kreuzbeinwirbel ventral). Schambeinsymphyse tief gerillt.

Schädeltypus: Kurzer, m'breiter, hoher Hirnschädel (LB-I. ca. 85). Norma lat.: Breite!, stark gewölbte Stirn mit deutlichen Frontalhöckern und starker sagittaler Crista. Halbkuglig! gewölbter Scheitelbogen. Flach! abfallendes Hinterhaupt. Norma vert.: Sphenoides rotundus. Norma occ.: Hohe Hausform (sag. Crista!, starke Parietalhöcker, schwach gewölbt abfallende Seitenwände). – Hohes!, schmales Gesicht. Hohe!, m'breite Nase. Breiter, v-förmiger Gaumen. – *Dinarischer Typus.* Diese Schädelform wird relativ häufig in keltischen Bevölkerungsgruppen angetroffen. (Handelt es sich bei der in Grab 48 bestatteten jungen Dame um eine Nachkommin der gallorömischen Bevölkerung Helvetiens oder Süddeutschlands? Der Spekulation sind Tür und Tor geöffnet...).

Maße: s. Anhang.

Körperhöhe: 160.7 cm, groß (F 428/425), T 353/355, U –/256, R –/236).

Körperproportionen: Femorotibial-I. 82.9 mesoknem.

Variationen: Stirnnaht.
Fossa olecrani beider Humeri perforiert.

Pathologie: Angeborene Mißbildung der Hüftgelenkspfannen (Hüftdysplasie). – Angeborene Mißbildung der Lumbosacralgegend (Spina bifida des Kreuzbeins, rechtsseitige Hemisakralisation des 5. Lendenwirbels, Nearthrose zwischen diesem Wirbel und dem Kreuzbeinflügel). – Leichte Skoliose der Lendenwirbelsäule (Keilwirbel). – Auf dieses Mißbildungssyndrom dürfte die hochgezogene Schiefstellung des linken Hüftbeins zurückzuführen sein, die am Skelett im Grabe auffiel.

Die Gräber des merowingisch-karolingischen Friedhofs

Grab 16

Fundsituation: Zwischen den Südmauern des merowingischen und des romanischen Kirchenschiffes. Der rechte Oberkörper des Skeletts wird in 20 cm Höhe von Grab 42 überschnitten. Grabtiefe: –289 cm. Orientierung: W–O. – 2 Fotos, 1 Zeichnung (nur Schädel).

Lage des Skeletts: Untere Hälfte des Skeletts beim Bau der romanischen Kirche gestört (Beinknochen und rechtes Hüftbein grababwärts geschoben, liegen verquert). Schädel auf linker Seite, Gesicht schräg abwärts geneigt, Blick gegen NO. Unterarme gestreckt (li Arm an den Körper gepreßt, Handgelenk vom hochkant stehenden Hüftbein überlagert; r Arm vom Körper abstehend). Lendenwirbelsäule nach links gebogen.

Bestand: *C I /* *2* F, *2* T, 2 Fi, *2* H, *1*+1 U, *2* R, *1* Cl, 2 Sc, *2* B, *K*, St *I/II*, *2* P, 17 Wi (*4*/8/5), 7 Fu (2/5/–), *10* Ha (1/3/6), Ri.

Zähne: 8 x x *5 4 3* 2 1 / *1* 2 *3 4 5 x x* x
8 7 x 5 4 *3* 2 1 / 1 2 *3 4* x *x* 7 8

Erhaltung: Hirnschädel intakt, Gesicht leicht defekt (li Jochbein fehlt). Skelett i. a. gut erhalten.

Geschlecht: männlich. Arcus superciliares ziemlich stark. Glabella flach. Orbitaränder dünn. Stirnfortsätze kräftig. Mastoidealhöcker m'groß, kräftig. Occipitales Muskelrelief gut entwickelt. Condylus occ. groß. Unterkiefer kräftig (hohes, breites, eckiges Kinn, prominente Kinnhöcker). – Langknochen groß, Epiphysen m'groß, Schäfte ziemlich dick, Muskelleisten m'stark. Clavicula kräftig. Brustbein lang und schmal. Becken typisch männlich (herzförmiger Beckeneingang, spitzer Schambeinwinkel, großes schmales Kreuzbein etc.).

Alter: matur (40–*50* j.). Schädelnähte intern geschlossen, extern am Verschließen (S, C I, L I). Frontzähne und Prämolaren stark abgekaut, untere Molaren schwach (da obere Antagonisten ausgefallen und Alveolen atrophiert). Schambeinsymphyse höckrig, kantig umrandet, mit Exostosen. Gelenkränder der Extremitätenknochen scharfkantig. Exostosen! (s. Pathologie).

Schädeltypus: Mittellanger, schmaler, z. niedriger Hirnschädel (LB-I. 76.8). Norma lat.: M'breite, gut gewölbte Stirn, etwas fliehend, mit schwach entwickelten Frontalhöckern. M'langer, z. stark gewölbter Scheitelbogen, flach zum spitz vorspringenden Hinterhaupt abfallend (Chignon!). Norma vert.: Ellipsoides/Ovoides. Norma occ.: Hausform (starke sag. Crista, verstrichene Parietalhöcker, gewölbt abfallende Seitenwände). – Hohes, mittelbreites Gesicht. Hohe, schmale

Nase. Niedrige Augenhöhlen. Schmaler, u-förmiger Gaumen. – *Hochgesichtiger Reihengräbertypus.*

Maße: s. Anhang.

Körperhöhe: 172.1 cm groß (F 486/483, T 394/–, H 331/329, U 284/–, R 262/–).

Körperproportionen: Humeroradial-I. 79.2 mesatikerk.
Femorotibial-I. 81.1 mesoknem.

Variationen: Sternales Ende der Clavicula trompetenförmig verdickt. Linke Armknochen kräftiger als rechte (Linkshänder?).

Pathologie: Verheilte Verletzung am r Stirnhöcker (rundl. Vertiefung, 6 mm). – Kompressionsfraktur (?) des 5. Lendenwirbels. – Sklerotische Osteomyelitis des Brustbeins (Manubrium sterni). – Arthrosen: Unterkiefergelenk li. Schädelbasisgelenk li. Sternoclaviculargelenk r. Schultergelenk bds. Hüftgelenk bds. Wirbelgelenke (Randexostosen mit Schnabelbildungen, Spondylarthrosen an Hals- und Brustwirbeln). – Weitere Exostosen: F (L. aspera, Troch.), r T (dist. Metaphyse), r Cl (sternale Epiphyse), P!, r Fu (Fersenbein!), B (Symphyse!, Kamm! Sitzbeinknorren!).

Grab 19

Fundsituation: Unter dem Fundament der abgebrochenen Südmauer des romanischen Kirchenschiffes, in ungestörter Lage. Das Hinterhaupt des Skeletts überschneidet das linke Fußskelett einer älteren gestörten Bestattung (Grab 46). Grabtiefe: –286 cm. Orientierung: W–O. – 2 Fotos, 1 Zeichnung.

Lage des Skeletts: Nur bis Mitte Oberschenkel ausgegraben. Schädel auf linker Seite, Gesicht schräg abwärts geneigt, Blick nach NO. Linke Schulter stark hochgezogen. Linker Unterarm gegen Becken abgewinkelt (Handgelenk am Kreuzbeinrand). Lage des rechten Unterarms nicht mehr bestimmbar, da Knochen beim Ausgraben entfernt und später in abgewinkelter Lage verkehrt ins Grab gelegt worden sind! (s. Fotos).

Bestand: *C I /* 2 F, *1*+1 H, *2* U, *1*+1 R, 1+1 Cl, 1 Sc, St I, 2 B, K, Wi, *11* Ha (2/6/3), Ri.

Zähne: 8 7 6 5 4 3 2 1 / 1 2 3 4 5 6 7 8
8 7 6 5 4 3 2 1 / 1 2 3 4 5 6 7 8

Erhaltung: Schädel gut erhalten. Skelett stark defekt (Becken, Rippen und Wirbel verwittert).

Geschlecht: männlich (?). Arcus superciliares schwach entwickelt. Glabella breit. Orbitaränder m'dick. Mastoidealhöcker groß, kräftig! Occipitales Muskelrelief schwach entwickelt! Unterkiefer groß, kräftig (hoher Corpus, spitz-eckiges Kinn mit sehr starken Tubera ment.!, breite Aeste). – Femur- und Humerusköpfe mittelgroß, Muskelleisten wenig entwickelt, Trochanteren des Femur kräftig. Brustbein groß! Becken eher männlich (große Darmbeinschaufel, dicker Hüftbeinkamm, enge Incisura isch.).

Alter: jungadult (25–*30* j.). Schädelnähte offen. Basilarfuge geschlossen. Unterkieferäste steil gestellt. Gelenkränder der Extremitätenknochen gerundet.

Nur geringe Exostosenbildung (Unterkieferwinkel, Hüftbeinkamm, Trochanter maj. des Femur).

Schädeltypus: Mittellanger, schmaler, z. niedriger Hirnschädel (LB-I. 76.8). Norma lat.: M'breite, gut gewölbte, leicht fliehende Stirn mit betonten Frontalhöckern. Langer, schwach gewölbter Scheitelbogen, flach zum spitz vorspringenden Hinterhaupt abfallend (Chignon!). Norma vert.: Ovoides. Norma occ.: Hausform (sag. Crista und Parietalhöcker stark entwickelt, Seitenwände gewölbt abfallend). – Hohes, schmales Gesicht. Hohe!, schmale Nase. Hohe, rechteckige Augenhöhlen. M'breiter, ellipsoider Gaumen. – *Hochgesichtiger Reihengräbertypus.*

Maße: s. Anhang.

Körperhöhe: 167.1, übermittelgroß (H –/327, U 274/269, R –/246).

Körperproportionen: Humeroradial-I. 75.2 mesatikerk.

Variationen: Trochanter tertius-Leiste bds.
Obere M_3 in der Größe reduziert.

Pathologie: Beginnende Arthrose des Unterkiefergelenks bds
Zahnkaries 2 (24) = 8.3 %

7 6 /

Grab 20

Fundsituation: Zwischen der Südwestecke der merowingischen Kirche und der abgebrochenen Südmauer des romanischen Kirchenschiffes. Der linke Ellbogen des Skeletts berührt die Außenkante des merowingischen Mauerfundaments. Der Oberkörper liegt 20 cm über dem Kindergrab 50. Grabtiefe: –265 cm. Orientierung: W–O. – 2 Fotos, 1 Zeichnung.

Lage des Skeletts: Nur bis und mit Becken ausgegraben. Lage des Schädels unklar (auf Basis oder Hinterhaupt?). Unterarme gestreckt (linker Arm etwas vom Körper abstehend, im Ellbogengelenk eingeknickt). Wirbelsäule stark nach rechts gebogen (Skoliose).

Bestand: C III+U' / *1*+1 H, 2 U, 2 R, *1*+1 Cl, 2 Sc, 14 Wi (–/9/5), Ri. – Obergesicht, Becken, Handknochen fehlen im Bestand!
Zähne:

x x x x 4 3 2 x / x 2 3 4 x x x x

Erhaltung: Hirnschädel defekt (Occipitale, Parietale), zusammengesetzt und ergänzt. Unterkiefer defekt (li Ast fehlt). Skelett schlecht erhalten, spez. Wirbel und Rippen.

Geschlecht: männlich. Schädel groß. Deckknochen dick. Arcus superciliares stark. Glabellarwulst. Orbitaränder m'dick. Stirnfortsätze kräftig! Mastoidealhöcker groß, kräftig. Occipitales Muskelrelief? (Defekte). Unterkiefer groß! (breit-gerundetes Kinn ohne nennenswerte Kinnhöcker, niedriger Corpus, stark ausladende Astwinkel). – Armknochen groß, robust (kräftige Leisten, große Epiphysen). Uebrige Knochen ebenfalls groß.

Alter: matur (*50*–60j.). Schädelnähte – ausgenommen Kranznaht an der linken Tabula interna – noch offen infolge verzögerten Nahtverschlusses! (s. a.

Pathologie). Die beiden Frontzähne im Unterkiefer sind stark abgekaut, die Alveolen der Mahlzähne und der mittleren Schneidezähne total atrophiert! – Gelenkränder der Armknochen scharfkantig! Exostosen! (s. Pathologie).

Schädeltypus: Langer, m'breiter, hoher Hirnschädel (LB-I. 76.6). Norma lat.: Gut gewölbte, leicht fliehende Stirn mit verstrichenen Frontalhöckern und starker sag. Crista. Langer, vorn pathologisch aufgestauchter, hinten platt abfallender Scheitelbogen. Halbkuglig vorgewölbtes Hinterhaupt. Norma vert.: Ovoides. Norma occ.: Hohe Zeltform (Scheitelkuppe!, fast verstrichene Parietalhöcker, schwach gewölbt abfallende Seitenwände). – *Reihengräbertypus.*

Maße: s. Anhang.

Körperhöhe: 167.2 cm, übermittelgroß (H –/336).

Variationen: Verzögerte Obliteration der Schädelnähte (s. a. Pathologie).

Pathologie: Plagiocephalie (Schiefschädligkeit). Durch den prämaturen Verschluß der linken Kranznaht an der Tabula interna (bei verzögerter Nahtobliteration!) entstand eine rechtsseitige Asymmetrie des Schädeldaches (Frontoparietalpartie «aufgebläht», hintere mediale Parietalpartie abgeplattet). – Skoliose der Lendenwirbelsäule (Keilwirbel). – Bandscheibenhernien an 3 Lendenwirbeln (Schmorlsche Knoten). – Arthrosen: Schultergelenk li. Ellbogengelenk bds. Wirbelkörpergelenke (Randexostosen, spez. an den Lendenwirbeln). – Weitere Exostosen: Unterkiefer (Astwinkel!), li H (Tub. min.), R (Tuberositas), r Cl (sternales Ende).

Grab 42

Fundsituation: Die Gräber 42, 44 und 49 liegen niveaugleich in einer Linie hintereinander, parallel zur Südmauer des merowingischen bzw. karolingischen Kirchenschiffes. Sie sind beim Fundamentieren der Südmauer des romanischen Kirchenschiffes der Länge nach überschnitten worden, wobei die Skelette bis auf einige Ueberreste der linken Körperseite zerstört wurden. – Die Skelettreste von Grab 42 liegen 20 cm über dem rechten Unterarm von Skelett 16. Grabtiefe: –270 cm. Orientierung: W–O. – 1 Foto, 1 Zeichnung.

Lage des Skeletts: Linker Arm parallel zum Körper, im Ellbogen lateral abgebogen; Unterarm gestreckt.

Bestand: U' / 1 H, 1 U, 1 R, *10 Wi* (–/9/1), *Ri.*

Zähne:

÷ 7 6 *x* 4 3 2 1 / 1 2 3 4 x x – –

Erhaltung: Unterkiefer defekt (li Ast abgebrochen). Armknochen stark verwittert, nur Schaftfragmente. Wirbel und Rippen gut erhalten.

Geschlecht: weiblich. Unterkiefer klein und zierlich! (niedriger Corpus, rundliches Weiberkinn, schmale Condylen). – Schäfte der Langknochen grazil! Muskelleisten des Humerus schwach! Wirbel klein!

Alter: adult (*30*–35j.). Von den 3 vorhandenen Zähnen ist nur der 1. Molar stärker abgekaut. Wirbelbogengelenke wenig abgenützt (Ränder der Fovea costalis abgerundet). Keine Exostosen.

Variationen: M_3 nicht angelegt.
Fossa olecrani des Humerus perforiert.

Pathologie: Bandscheibenhernien am 12. Brust- und 1. Lendenwirbel.

Grab 44

Fundsituation: Siehe Grab 42. Die Ueberreste des zerstörten Skeletts (linke Seite des Oberkörpers) liegen 55 cm unter den Beinen von Skelett 35. Grabtiefe: –275 cm. Orientierung: W–O. – 2 Fotos, 1 Zeichnung.

Lage des Skeletts: Linker Unterarm gestreckt.

Bestand: U' / *1* H, *1* U, *1* R, *1* Cl, 1 Sc, St *II*, *10* Wi (2/6/2), *10* Ha (2/3/5).

Zähne:

– – 6 5 4 3 2 1 / 1 2 3 4 5 6 7 8

Erhaltung: Unterkiefer defekt (rechter Ast + hinterer Corpusabschnitt abgebrochen). Skelettreste gut erhalten.

Geschlecht: weiblich. Unterkiefer klein, aber kräftig (hoher Corpus, spitzes Kinn, starke Tubera ment!, breiter Ast). – Armknochen schlank, Muskelleisten schwach!, Humeruskopf klein! Clavicula und Sternum klein!

Alter: jungadult (24–25j.): Zähne nicht abgekaut. Epiphysenfugen der Armknochen geschlossen, sternale Epiphysenfuge der Clavicula offen. Gelenke ohne Abnützungsspuren. Keine Exostosen.

Körperhöhe: 163.9 cm, groß (H –/317, U –/259, R –/240).

Körperproportionen: Humeroradial-I. 75.7 mesatikerk.

Grab 49

Fundsituation: Siehe Grab 42. Die Ueberreste des zerstörten Skeletts (linke Körperseite) liegen nordwestlich von Grab 19, etwas höher als dieses. Grabtiefe: –272 cm. Orientierung: W–O. – 1 Foto, 1 Zeichnung.

Lage des Skeletts: Linker Arm eng am Körper, Unterarm gestreckt.

Bestand: *1* F, *1* H, *1* U, *1* R, 1 Sc, 1 B, *6* Ha (2/2/2).

Erhaltung: Gut erhalten, ausgenommen Hüftbein und Schulterblatt.

Geschlecht: männlich. Extremitäten groß (spez. Unterarmknochen) und kräftig! Epiphysen groß! Schäfte ziemlich dick. Femur-Trochanteren kräftig! Becken typisch männlich (große Hüftbeinpfanne!, dicker Hüftbeinkamm, enge Incisura isch!).

Alter: adult (30–40j.). Gelenkflächen der Extremitätenknochen glatt, Ränder unscharf. Muskelleisten wenig entwickelt. Keine Exostosen.

Körperhöhe: 177.4 cm, sehr groß (F –/497, H –/347, U –/294, R –/269).

Körperproportionen: Humeroradial-I. 77.5 mesatikerk.

Pathologie: Beginnende Hüftgelenksarthrose (Pfanne oben etwas ausgeweitet, Rand leicht gewulstet).

Grab 50

Fundsituation: Zwischen der Südwestecke der merowingischen Kirche und der abgebrochenen Südmauer des romanischen Kirchenschiffes, 20 cm unter dem Oberkörper von Skelett 20. Grabtiefe: –285 cm. Orientierung: W–O. – 1 Zeichnung.

Lage des Skeletts: Nur bis Mitte Oberschenkel ausgegraben. Schädel zerquetscht, Lage nicht bestimmbar. Unterarme gestreckt.

Bestand: C-I-Reste / 1 F, *1* H, 2 Cl, *2* B, Wi, Ri.
Die meisten Skelettknochen fehlen im Bestand!
Zähne: Milchgebiß vollständig.

Erhaltung: Schädel zerfallen und verwittert, nicht rekonstruierbar. Skelett fragmentarisch (s. Bestand), nur 1 Humerus und 2 Hüftbeinschaufeln gut erhalten.

Geschlecht: Nicht bestimmbar.

Alter: infans I (3–4j.). Wurzelspitzen der 2. Milchmolaren noch offen. Wirbelbögen und -körper sind noch getrennt. Größte Länge der r Humerus = 135 mm.

Die Gräber des romanischen Friedhofs

Grab 17

Fundsituation: Direkt an der Außenseite des südlichen Mauerfundaments der romanischen Kirche, parallel dazu. Das Skelett liegt 150 cm unter dem intakten Boden der gotischen Kirche, rechts vom Skelett 18. Grabtiefe: –287 cm. Orientierung: W–O. – 1 Foto, 1 Zeichnung.

Lage des Skeletts: Nur bis zu den Knien ausgegraben. Schädel fehlt, nur Unterkiefer vorhanden (Grabstörung). Unterarme oberhalb Becken rechtwinklig über Leib gelegt, der rechte Unterarm über dem linken (Das li Handgelenk liegt unterhalb des r Ellbogengelenks). Femora stark schräg gestellt.

Bestand: U' / *1*+1 F, *2* H, *1*+1 U, *2* R, 1 Cl, 1 Sc, *2* P, 2 B, K, 3 Wi (–/2/1), *15* Ha (2/7/6), Ri.

Zähne:

8 7 6 5 4 3 2 1 / 1 2 3 4 5 *x x* 8

Erhaltung: Unterkiefer defekt (r Ast abgebrochen). Skelett unvollständig, Langknochen teilweise zerschlagen. Becken und Wirbel stark verwittert.

Geschlecht: weiblich. Unterkiefer klein, zierlich (niederer Corpus, spitzes Weiberkinn, kräftige Kinnhöcker, kleine Zähne bzw. Alveolen). – Extremitäten absolut klein. Schäfte schlank!, Muskelleisten schwach (Humerus!), Epiphysen klein. Clavicula zierlich. Becken weiblich (absolut klein!, breitovaler Beckeneingang, weite Incisura isch.).

Alter: adult (30–40j.). M_3 stark abgekaut. Unterkieferast steil gestellt. Gelenkflächen der Skelettknochen mäßig abgenützt, Ränder z. T. unscharf. Exostosen nur an den Kniescheiben.

Körperhöhe: 158.4 cm, mittelgroß (F 431/–, H 313/307, U –/248, R –/227).

Körperproportionen: Humeroradial-I. 73.9 brachykerk.

Pathologie: Beginnende Hüftgelenkarthrose bds (oberer Pfannenrand etwas ausgeweitet und abgescheuert).

Grab 18

Fundsituation: An der Außenseite des südlichen Mauerfundamentes der romanischen Kirche, parallel dazu. Das Skelett liegt 150 cm unter dem intakten Boden der gotischen Kirche, links von Skelett 17, auf gleichem Niveau. Grabtiefe: –289 cm. Orientierung: W–O. – 1 Foto, 1 Zeichnung.

Lage des Skeletts: Füße nicht ausgegraben. Schädel auf Hinterhaupt, etwas nach links geneigt. Unterarme über Brust gekreuzt, der rechte über dem linken (r Handgelenk liegt oberhalb des li Ellbogens, li Handgelenk neben der Schaftmitte des r Oberarms). Femora schräg gestellt, Knie nahe beisammen.

Bestand: *C I /* *2* F, *2* T, 2 Fi, *2* H, *1*+1 U, *2* R, *2* Cl, 2 Sc, 2 B, K, St *I/II, 1* P, *19* Wi (7/10/–), *25* Ha (7/7/11), Ri.

Zähne: *8 7 6 5 4 3 2 1 / 1 2 3 4 5 6 7 8*

÷7 6 5 4 3 2 1 / 1 2 3 4 5 6 7 8

Erhaltung: Schädel intakt! Skelett fast vollständig und gut erhalten (Defekte an Fibulae, li Ulna und Becken).

Geschlecht: weiblich. Schädel groß. Arcus superciliares nur angedeutet. Glabella flach. Orbitaränder dünn. Stirnfortsätze schwach. Mastoidealhöcker groß, kräftig! Occipitales Muskelrelief ziemlich stark entwickelt. Foramen magnum und Condylen klein. Unterkiefer kräftig (niederer Corpus, spitzes Weiberkinn, schwache Tubera ment.). – Langknochen absolut klein, Schäfte schlank (Tibia!), Muskelleisten m'stark, Epiphysen klein (Tibia!). Clavicula schlank! Brustbein und Wirbel klein. Rippen schmal. Becken weiblich (breitovaler Beckeneingang, ausladende Hüftbeinschaufeln, weite Incisura isch.).

Alter: jungadult *(25–30j.)*. Schädelnähte offen. Basilarfuge geschlossen. Zähne schwach abgekaut! Fugen der Sacralwirbel ventral noch offen. Gelenkflächen der Skelettknochen nicht abgenützt, Ränder gerundet. Knochenoberflächen glatt. Hüftbeinkamm gerillt.

Schädeltypus: Langer, breiter!, hoher Hirnschädel (LB-I. 85.1). Norma lat.: Breite!, halbkugelig gewölbte Stirn mit markanten, eng zusammenstehenden Frontalhöckern. Relativ kurzer, stark gewölbter Scheitelbogen, flach zum Hinterhaupt abfallend. Breites!, halbkugelig gewölbtes «hängendes» Occiput. Norma vert.: Rhomboides rotundus. Norma occ.: Breite Bombenform (angedeutete sag. Crista, sehr starke Parietalhöcker!, gewölbt abfallende Seitenwände). – Niedriges, breites Gesicht. Mittelhohe, schmale Nase. Rechteckige Augenhöhlen. Kurzer, v-förmiger Gaumen. – *Alpiner Typus.*

Maße: Siehe Anhang.

Körperhöhe: 161.4 cm, groß (F 442/445, T 351/343, H 320/311, U –/256, R 245/239).

Körperproportionen: Humeroradial-I. 76.6 mesatikerk
Femorotibial-I. 78.1 brachyknem

Variationen: Linker Oberschenkel stärker entwickelt als rechter. Rechter unterer M_3 nicht angelegt.

Pathologie: Beginnende Spondylarthrose r am 9./10. Brustwirbel. Exostosen am Rand des Foramen magnum.

Grab 26

Fundsituation: Die Gräber 26–30 liegen nahe beisammen, zwischen den Fundamentresten der karolingischen Friedhofmauer und der Innenseite der Südmauer des gotischen Kirchenschiffes, 120–130 cm unter dem Boden desselben. Weder Sarg- noch Kalkreste. – Skelett 26 berührt mit der linken Schulter die Südkante der karolingischen Friedhofmauer. Grabtiefe: –267 cm. Orientierung: W–O. – 3 Fotos, 1 Zeichnung.

Lage des Skeletts: Nur bis Mitte Brustkorb ausgegraben. Schädel auf Basis etwas nach links geneigt.

Bestand: – / *1*+1 Cl, 1 Sc, 7 Wi (7/–/–)
Schädel, Humeri, Brustbein und Rippen fehlen im Bestand!

Erhaltung: Skelettknochen bis auf kleine Defekte gut erhalten.

Geschlecht: weiblich. Clavicula klein und zierlich! Scapula und Wirbel klein!

Alter: jungadult (25–*30*j.). Sternale Epiphysenfuge der Clavicula geschlossen. Gelenkflächen nicht abgenützt, Rand der Scapulapfanne gerundet. Glatte Knochenoberfläche. Keine Exostosen.

Schädeltypus: Auf den Fotos sieht der Schädel, von oben betrachtet, breitoval aus. Aehnlicher Typus wie Nr. 27?

Grab 27

Fundsituation: s. Grab 26. Skelett 27 liegt parallel zur gotischen Südmauer, rechts von Skelett 26. Grabtiefe: –273 cm. Orientierung: W–O. 3 Fotos, 1 Zeichnung.

Lage des Skeletts: Nur bis Mitte Oberschenkel ausgegraben. Schädel zerfallen. Unterarme oberhalb Becken rechtwinklig über den Leib gelegt.

Bestand: C IV+U' / *2* H, 2 U, 2 R, 2 Cl, 2 Sc, 5 Ha (–/1/4)
Die Femora fehlen im Bestand.
Zähne:

/ 1 2 3 4 5 6 x x

Erhaltung: Schädeldach stark defekt, zusammengesetzt und ergänzt; rechte Hälfte des Unterkiefers fehlt. Skelettreste sehr schlecht erhalten, zerschlagen oder verwittert.

Geschlecht: weiblich. Schädel relativ groß. Konturen gerundet. Deckknochen dünn. Occipitales Muskelrelief schwach! Unterkiefer klein! (spitzes Weiberkinn, schwache Kinnhöcker, kleine Proc. cond!). – Skelettknochen klein und grazil!

Alter: matur (40–*50*j.). Schädelnähte, soweit feststellbar, intern geschlossen, extern noch offen (?). Die beiden Zähne im Unterkiefer tief abge-

kaut! Kanten und Muskelansätze der Armknochen stark entwickelt, Gelenkränder abgenützt.

Schädeltypus: Langer, breiter, hoher (?) Hirnschädel (LB-I. 82.1?). Norma lat.: Mittelbreite, gut gewölbte, leicht fliehende Stirn mit sehr starken Frontalhöckern und deutlicher sag. Crista. Langer, schwach gewölbter Scheitelbogen. Chignonartig vorspringendes Hinterhaupt. Norma vert.: Rhomboides oblongus. Norma occ.: Breite Bombenform (schwache sag. Crista, sehr starke Parietalhöcker, gewölbt abfallende Seitenränder) – «*Uebergangstypus*» zwischen Reihengräber- und alpinem Typus.

Maße: s. Anhang.

Körperhöhe: 155.1 cm, mittelgroß (H 305/297).

Grab 28

Fundsituation: s. Grab 26. Skelett 28 liegt in einer herausgebrochenen Nische der karolingischen Friedhofmauer, westlich von Skelett 26. Grabtiefe: –260 cm. Orientierung: W–O. – 3 Fotos, 1 Zeichnung.

Lage des Skeletts: Zerfallener Schädel auf Hinterhaupt, Gesicht nach links geneigt. Linke Schulter hochgezogen. Rechter Unterarm fast rechtwinklig oberhalb Becken über den Leib gelegt (überkreuzt den li Unterarm), linker Unterarm schwach gegen Becken abgewinkelt (Handgelenk auf li Hüftbeinkante). Femora schräg gestellt, r Fuß einwärts gerichtet, li Fuß gestreckt.

Bestand: C I / 2 F, 2 T, 2 Fi, 2 H, 2 U, 2 R, 2 Cl, 1 Sc, *1* P, *2.* Hals-Wi.

Zähne: (7) *6* V 4 (*3*) *2 1* / 1 *2* (*3*) 4 V *6* (7)
(7) *6 V* (*4*) *3 2 1* / 1 2 *3* (*4*) *V 6* (7)
(V = 2. Molaren des Milchgebisses)

Erhaltung: Hirnschädel nicht rekonstruierbar, da posthum stark deformiert (Deckknochen verbogen). Skelett schlecht erhalten (Becken, Wirbel, Hand- und Fußknochen verwittert, Langknochen zerschlagen).

Geschlecht: Nicht bestimmbar.

Alter: infans II (*10*–11j.). 2. Milchmolaren noch vorhanden, Dauergebiß im Durchbruch (1, 2, 6 voll durchgebrochen, 3, 4, 7 teilweise).

Schädeltypus: Nach den einzelnen Deckknochen zu schließen, ist der Schädel extrem kurz, breit und hoch (LB-I. hyperbrachycran). Breite, stark gewölbte Stirn mit markant vortretenden Frontalhöckern. Kurzer, hochgewölbter Scheitelbogen. Breites!, kaum gewölbtes, fast senkrecht abfallendes Hinterhaupt. Norma vert.: vermutlich sphaeroid. Norma occ.: sicher bombenförmig (ungemein stark entwickelte Parietalhöcker). – Gesicht nicht rekonstruierbar. – *Dinarischer oder alpiner Typus.*

Grab 29

Fundsituation: s. Grab 26. Skelett 29 liegt parallel zur gotischen Südmauer, westlich von Skelett 27. Grabtiefe: –262 cm. Orientierung: W–O. – 3 Fotos, 1 Zeichnung.

Lage des Skeletts: Nur Beine und Becken ausgegraben.

Bestand: – / *2* F, *2* T, *1*+1 Fi, 2 B, K, 2 P, *15* Fu (7/7/1).

Erhaltung: Becken defekt, übrige Knochen gut erhalten.

Geschlecht: männlich. Beinknochen absolut klein, Epiphysen m'groß, Schäfte m'dick, Linea aspera stark entwickelt, Trochanter tertius! Fersenbeine groß. Becken typisch männlich (herzförmiger Beckeneingang, dicker Hüftbeinkamm, enge Incisura isch. etc.).

Alter: matur *(50–*60j.). Gelenkränder scharfkantig, Muskelleisten und Schaftkanten stark entwickelt. Exostosen (s. Path.).

Körperhöhe: 161.2, mittelgroß (F 428/427, T 345/344).

Körperproportionen: Femorotibial-I. 80.6 mesoknem.

Variationen: Rechte Fibula tief kanneliert.

Pathologie: Arthrosen: Hüftgelenk bds. Ileosacralgelenk bds! Spondylarthrose des Lumbosacralgelenks r.
Weitere Exostosen: r Fi (Malleolus), B (Kamm), K (Rand des 1. Sacralwirbels), r Fu (Fersenbein, Capitulum des Metatarsus I).

Grab 30

Fundsituation: s. Grab 26. Skelettreste zu Füßen von Skelett 29, rechts davon. Grabtiefe: –260 cm. – 3 Fotos. 1 Zeichnung (Schema).

Lage des Skeletts: Nicht bestimmbar, da Skelett völlig zerfallen.

Bestand: Zerquetschte Fragmente der Schädel- und Skelettknochen.

Erhaltung: Verwittert.

Alter: Neugeborenes.

Die Gräber in der gotischen und frühbarocken Kirche (Kirchenbestattungen)

Grab 35

Fundsituation: Ueber den Fundamentresten der Südmauer des romanischen Kirchenschiffes, 80 cm unter dem durchschlagenen Boden der gotischen Kirche (frühbarocker Boden intakt!). Das Skelett liegt quer zur Längsachse der Kirche, parallel zum westlich davon liegenden Grab 36. Es überschneidet mit den Oberschenkeln die 55 cm tiefer gelegenen Skelettreste von Grab 44. Sargbestattung mit Kalkrückständen. Grabtiefe: 220 cm. Orientierung: N–S (Kopf im Süden). – 2 Fotos, 1 Zeichnung.

Lage des Skeletts: Nur bis Mitte Unterschenkel ausgegraben. Schädel auf rechter Seite, Blick nach Osten zum gotischen Seitenaltar (Priestergrab?). Unterarme gegen Becken abgewinkelt, Hände im Becken (r Unterarm überkreuzt distal das Handgelenk des li Unterarms).

Bestand: *C I /* *2* F, 1 T, 1 Fi, *2* H, *2* U, *2* R, *1*+1 Cl, 2 Sc, 2 B, K, *1* P, St *I, 6* Wi (4/2/), *43* Ha (11/10/12), Ri.
Der li Unterschenkel fehlt im Bestand!

Zähne: *x 7 x 5 4 3 2 1 / 1 2 3 4 5 6 7 x*
8 7 6 5 4 3 2 1 / 1 2 3 4 5 6 7 x

Erhaltung: Schädel gut erhalten, posthum leicht deformiert (r hintere Parietalseite abgeflacht, r Stirnhälfte nach vorn geschoben). Skelett mit Ausnahme des Beckens und der verwitterten Wirbel gut erhalten.

Geschlecht: männlich. Schädel groß. Superciliarwulst. Orbitaränder dick. Stirnfortsätze kräftig! Mastoidealhöcker groß. Occipitales Muskelrelief stark entwickelt (Inionschnabel). Kiefer groß und kräftig, spez. Unterkiefer (hoher Corpus, gerundetes Kinn, starke Kinnhöcker, breite Aeste). Foramen magnum klein. Condyl. occ. groß. – Langknochen: Epiphysen groß (T, U) bis m'groß (F, H), Schäfte zieml. schlank, Muskelleisten m'stark (F). Claviculae, Sternum und Scapulae groß. Beckeneingang herzförmig!

Alter: adult (30–40j.). Schädelnähte intern bis auf Lambdanaht geschlossen, extern offen. Zähne schwach abgekaut. Schambeinsymphyse glatt, Kanten wenig ausgeprägt.

Schädeltypus: Kurzer, breiter, hoher! Hirnschädel (LB-I. 84.1). Norma lat.: Breite, schwach gewölbte, zurückgeneigte Stirn mit fast verstrichenen Frontalhöckern und angedeuteter sag. Crista. Relativ langer, stark gewölbter Scheitelbogen, flach zum Occiput abfallend. Breit aufgesetztes «hängendes» Hinterhaupt. Norma vert.: Rhomboides/Sphenoides. Norma occ.: Hohe, breite Hausform (starke sag. Crista, m'starke Parietalhöcker, gewölbt abfallende Seitenwände). – Hohes, breites! Gesicht. Hohe!, m'breite Nase. Große, rechteckige Augenhöhlen. Breiter, v-förmiger Gaumen. – *Alpiner Typus* (mit Anklängen an den Reihengräbertypus).

Maße: s. Anhang.

Körperhöhe: 166.5 cm, m'groß (F 449/447, H 328/325, U 273/262, R 253/248).

Körperproportionen: Humeroradial-I. 76.8 mesatikerk.

Variationen: Schwacher Torus palatinus.

Pathologie: Verheilter Bruch des r Radius (oberhalb Handgelenk).
Rachitis (?) der li Unterarmknochen (Schäfte verbogen, dünn).
Osteomyelitis nach Verletzung des r Schultergelenks (sek. Arthr.)
Arthrosen: Schultergelenk r (Folge einer Verletzung). Ellbogengelenk bds. Handgelenk r (Folge eines Bruches).
Hüftgelenk bds. Kniegelenk bds (Beginn).
Weitere Exostosen: U (Olecranon!), li Cl (sternale Metaphyse), Unterkiefer (Astwinkel), Foramen mag. (Rand).
Zahnkaries: 5 (23) = 21.7 % / 4 7
8 7 / 7

Grab 36

Fundsituation: Auf den Fundamentresten der Südmauer des romanischen Kirchenschiffes, 90 cm unter dem durchschlagenen Boden der gotischen Kirche (frühbarocker Boden intakt!). Das Skelett liegt quer zur Längsachse der Kirche, parallel zum östlich davon gelegenen Grab 35. Es überschneidet mit den Unterschenkeln die Beine des 60 cm tiefer liegenden Skeletts 17. Sargbestattung mit Kalkrückständen. Grabtiefe: –228 cm. Orientierung: N–S (Kopf im Norden). – 2 Fotos, 1 Zeichnung.

Lage des Skeletts: Rechte Seite des Oberkörpers gestört, vermutlich durch die daneben liegende Bestattung 22. (Unterarmknochen fehlen, vom Oberarm nur proximales Ende vorhanden). Schädel auf Hinterhaupt. Rechte Schulter hochgezogen. Linker Unterarm schwach gegen Becken abgewinkelt (Handgelenk auf Kreuzbein). Der rechte Unterarm war ebenfalls abgewinkelt, da die Handknochen auf dem rechten Hüftbein lagen.

Bestand: C III+*U'*+*O'* / *1*+1 F, 2 T, *1*+1 H, 1 R, *1*+1 Cl, *1* P, 2 B, K, 1 U, 17 Wi (6/10/1), *30* Ha (8/10/12), *12* Fu (12/–/–).

Zähne

–	–	6	5	4	3	2	1	/	1	2	3	4	5	6	7 8
8	7	6	5	4	3	2	1	/	1	2	3	4	5	6	7 8

Erhaltung: Hirnschädel defekt (Basis), ergänzt, posthum deformiert (Vorderstirn und Schläfenbein der r Seite nach hinten verschoben). – Gesichtsskelett nicht rekonstruierbar (Jochbeine fehlen). Skelett z. schlecht erhalten, Becken und Wirbel teilweise verwittert.

Geschlecht: weiblich. Hirnschädel klein. Arcus superciliares angedeutet. Glabella flach, breit. Orbitaränder z. dick. Stirnfortsätze schwach. Mastoidealhöcker klein! Occipitales Muskelrelief schwach entwickelt! Unterkiefer klein, aber kräftig (hoher Corpus!, spitzes Kinn, starker Kinnhöcker!). Extremitätenknochen absolut klein, Epiphysen klein (Humerusköpfe!), Muskelleisten m'stark. Clavicula dünn, grazil! Patella und Wirbel klein. Becken typisch weiblich (breitovaler Beckeneingang, großer Symphysenwinkel, breites niedriges Kreuzbein etc.).

Alter: matur (40–*50*j.). Schädelnähte intern geschlossen, extern am Verschließen (C, S II). Zähne stark abgekaut! Gelenkränder der Skelettknochen scharfkantig. Schambeinsymphyse glatt, scharf umrandet. Exostosen (s. Pathologie).

Schädeltypus: Kurzer, breiter, hoher! Hirnschädel (LB-I. 83.7). Norma lat.: Breite!, gut gewölbte Stirn mit betonten Frontalhöckern. Kurzer, stark gewölbter Scheitelbogen, flach zum Occiput abfallend. Breites, halbkugelig gewölbtes, «hängendes» Hinterhaupt. Norma vert.: Ovoides/Rhomboides. Norma occ.: Breite Hausform (starke sag. Crista!, starke Parietalhöcker, gewölbt abfallende Seitenwände). – Gesicht vermutlich hoch und schmal. Mittelbreite Nase. Kurzer, v-förmiger Gaumen. – *Alpiner Typus.*

Maße: s. Anhang.

Körperhöhe: 155.6 cm, m'groß (F 422/424, H –/304).

Variationen: Fossa olecrani des linken Humerus perforiert.
Rudimentäre Halsrippen am 7. Halswirbel.

Pathologie: Verheilter Bruch (?) des 5. Sacralwirbels (Callushöcker dorsal).
Bandscheibenhernien an den 7.–10. Brustwirbeln (Schmorl).
Arthrosen: 2. Halswirbelgelenk li. Sternoclaviculargelenk bds. Hüftgelenk bds. Wirbelkörpergelenke (Randexostosen).
Weitere Exostosen: B (Hüftbeinkamm, Symphyse, Tubera isch.), Foramen magnum (Rand!).
Zahnkaries: 1 (27) = 3.7 % 5 /

Erhaltung: Hirnschädel gut erhalten, vom Unterkiefer nur rechte Hälfte vorhanden. Skelett z. T. gut erhalten (Becken, Scapulae und Fibulae defekt).

Geschlecht: männlich. Schädel relativ klein. Arcus superciliares z. kräftig. Glabellarwulst! Orbitaränder dick! Stirnfortsätze stark! Occipitales Muskelrelief schwach entwickelt. – Extremitätenknochen m'groß, distale Femurepiphysen groß!, Schäfte z. dick (ausgenommen Tibien), Muskelleisten m'stark bis stark (Femora). Claviculae kräftig! Lendenwirbel groß! Becken typisch männlich (herzförmiger Beckeneingang, kleiner Schambeinwinkel, steil gestellte Hüftbeinschaufeln!, dicke Darmbeinkämme!).

Alter: matur (40–50j.). Schädelnähte offen! (verzögerter Nahtverschluß). Hintere Alveolen im Unterkiefer total atrophiert. Gelenkränder der Skelettknochen scharfkantig. Schambeinsymphyse glatt, kantig umrandet. Exostosen! (s. Pathologie).

Schädeltypus: Kurzer, breiter!, z. hoher Hirnschädel (LB-I. 84.3). Norma lat.: Stenometope, steil ansteigende, gut gewölbte Stirn mit markanten Frontalhöckern und deutlicher sag. Crista. Kurzer, schwach gewölbter Scheitelbogen. Breites, halbkugelig gewölbtes Hinterhaupt. Norma vert.: Rhomboides/Sphenoides. Norma occ.: Breite Hausform (starke sag. Crista, markante Parietalhöcker!, flach nach unten divergierende Seitenwände). – *Alpiner Typus* (mit Anklängen an den Reihengräbertypus).

Maße: s. Anhang.

Körperhöhe: 166.1 cm, m'groß (F 454/456, T –/368, H 321/317, U 270/266, R 252/247).

Körperproportionen: Humeroradial-I. 78.3 mesatikerk
Femorotibial-I. 80.7 mesoknem

Variationen: Verzögerter Nahtverschluß am Schädel.
Starke Trochanter-tertius-Leisten an den Femora.

Pathologie: Bandscheibenhernien an den Lenden- und untern Brustwirbeln. Arthrosen: Unterkiefergelenk r. Schädelbasisgelenk (Nearthrose zwischen Condylen und Dens epistropheus). 1. Halswirbelgelenk. Sternoclaviculargelenk bds. Schultergelenk li. Handwurzel- und Fingergelenke bds. Hüftgelenk bds. Ileosacralgelenk bds. Wirbelkörpergelenke (schwache Randexostosen an den Brust- und Lendenwirbeln).
Weitere Exostosen: r F (L. aspera), li T (Kamm am prox. Ende), li Fi (dist. Epiphyse), H (Tub. maj!), U (Olecranon), Cl (lat. Ende), B (Kamm, Symphyse), Fu (Fersenbeine).

Grab 15

Fundsituation: In der Mittelachse des hinteren Schiffes der karolingischen Kirche, 50 cm unter dem durchschlagenen gotischen Kirchenboden. Die untere Hälfte des Skeletts liegt über der abgebrochenen merowingischen Westmauer. Sargbestattung mit Kalkrückständen. Grabtiefe: –190 cm. Orientierung: W–O. – 3 Fotos, 1 Zeichnung.

Lage des Skeletts: Nur bis und mit Becken ausgegraben. Schädel auf linker Seite, Blick nach Osten zum gotischen Seitenaltar (Priestergrab?). Unterarme gegen Becken abgewinkelt,Handgelenke im Becken gekreuzt, das rechte über dem linken.

Bestand: C III+U'+O' / 2 H, 2 U, 2 R, 2 Cl, 1 Sc, 2 B, *8* Ha (2/2/4).

Zähne: *8 7 6 5 4 3 2* 1 / *1 2 3 4 5 6 7 8*

/ 1 *2 3 4 5 6 x 8*

Erhaltung: Hirnschädel bis auf defekte Basis gut erhalten. Gesichtsschädel beim Ausgraben zerschlagen, nicht rekonstruierbar (es fehlen: Jochbeine, Proc. front. max., r Unterkieferhälfte). – Skelett schlecht erhalten, stark verwittert.

Geschlecht: männlich. Schädel groß. Deckknochen dick. Arcus superciliares schwach. Glabella breit. Orbitaränder dünn. Stirnfortsätze m'stark. Mastoidealhöcker groß, kräftig! Occipitales Muskelrelief gut entwickelt. Unterkiefer kräftig (hoher Corpus, prominenter Kinnhöcker, breiter! niederer Ast). – Humerus groß, kräftig!, Schaft dick!, Muskelleisten schwach! Kopf der Ulna kräftig.

Alter: jungadult *(25–30j.)*. Schädelnähte bis auf S III extern offen. Zähne nur wenig abgekaut. Gelenkränder der Skelettknochen gerundet, desgl. Hüftbeinkamm. Muskelleisten des Humerus schwach entwickelt! Keine Exostosen.

Schädeltypus: Kurzer!, breiter, hoher! Hirnschädel (LB-I. 91.7). Norma lat.: Hohe, breite, stenometope Stirn mit markanten Frontalhöckern. Kurzer, hochgewölbter! Scheitelbogen. Hinterhaupt fast senkrecht abfallend (flache Oberschuppe, sehr kurze Unterschuppe). Norma vert.: Sphaeroides rotundus. Norma occ.: Hohe Bombenform (schwache sag. Crista, sehr starke Parietalhöcker, gerade abfallende Seitenwände). – Gesicht vermutlich hoch und breit (große Jochbogenbreite). M'breite Nase. Breiter, v-förmiger Gaumen. – *Dinarischer Typus.*

Maße: s. Anhang.

Variationen: Asymmetrie der Hinterhauptsgegend (r Parieto-Occipitalpartie abgeflacht).

Pathologie: Zahnkaries 8 (21) = 38.1 % 8 7 6 / 6 7 8

/ 6 8

Grab 37

Fundsituation: Im hinteren rechtsseitigen Schiff der merowingischen Kirche, 110 cm unter dem durchschlagenen Boden der gotischen Kirche. Der Oberkörper des Skeletts liegt 30 cm unter dem rechten Beinskelett von Grab 24. Sargbestattung mit Kalkrückständen. Grabtiefe: –250 cm. Orientierung: W–O. – 1 Zeichnung.

Lage des Skeletts: Schädel auf Hinterhaupt, gegen hochgezogene linke Schulter geneigt. Wirbelsäule nach rechts gebogen. Unterarme gegen Becken abgewinkelt, Hände im Becken gekreuzt, rechtes Handgelenk über linkem. Füße abwärts gerichtet.

Bestand: C III+U' / *2* F, *1*+1 T, 1 Fi, *2* H, *2* U, *2* R, *2* Cl, 2 Sc, 2 B, K, *16* Wi (3/9/4), *28* Ha (7/8/13), *11* Fu (10/1/–), Ri. Obergesicht, Sternum und Patellae fehlen im Bestand!

Zähne:

x x x x x – – – /

Grab 22

Fundsituation: Im hinteren rechtsseitigen Schiff der karolingischen Kirche, 65 cm unter dem durchschlagenen Boden der gotischen Kirche. Die untere Hälfte des Skeletts liegt über der abgebrochenen merowingischen Westmauer und überschneidet mit der rechten Körperseite das gestörte Skelett 23. Sargbestattung mit Kalkrückständen. Grabtiefe: –204 cm. Orientierung: W–O. 2 Fotos, 1 Zeichnung.

Lage des Skeletts: Schädel auf Hinterhaupt, linke Schulter hochgezogen. Unterarme gegen Becken abgewinkelt, rechts stärker als links (r Handgelenk stößt an distales Ende des li Unterarms, dessen Handgelenk auf dem li Hüftbeinkamm liegt). Beine breit-parallel zueinander. Linker Fuß lateral abgedreht, rechte Fußknochen verworfen.

Bestand: C III+*U'*+*O'* / 2 F, *2* T, 2 Fi, *2* H, 2 U, 2 R, *4* Wi (4/–/–), *15* Fu (8/5/2)

Zähne: *6 V IV* III 2 1 / 1 2 III *IV V 6*
6 V IV III 2 1 / 1 2 III *IV V 6*
(III–V = Milchzähne)

Erhaltung: Schädel nicht rekonstruierbar, da die vordere Parietalpartie verwittert ist. Basis fehlt, linke Vorderstirn defekt. Gesichtsskelett intakt. – Skelett unvollständig, teilweise verwittert (Schultergürtel, Becken, Brust- und Lendenwirbel).

Geschlecht: Nicht bestimmbar.

Alter: infans II (8–9j.). Vom Dauergebiß sind erst die Schneidezähne und der 1. Molar durchgebrochen, die hinteren Milchzähne noch nicht abgestoßen.

Schädeltypus: Kurzer!, breiter, hoher Hirnschädel (LB-I. hyperbrachycran). Breite Kugelstirn mit betonten Frontalhöckern. Sehr breites, halbkuglig gewölbtes «hängendes» Hinterhaupt. Norma vert. vermutlich sphaeroid. Norma occ.: Breite Bombenform (markante Parietalhöcker, stark gewölbter Seitenabfall!). – *Alpiner Typus.*

Variationen: Stirnnaht.

Grab 23

Fundsituation: Im hinteren rechtsseitigen Schiff der karolingischen Kirche, 70 cm unter dem durchschlagenen Boden der gotischen Kirche. Das Skelett ist durch das direkt darüber liegende Grab 22 bis auf die Beinknochen zerstört worden. Sargbestattung mit Kalkrückständen. Grabtiefe: –209 cm. Orientierung: W–O. – 2 Fotos, 1 Zeichnung.

Lage des Skeletts: Nur Beinskelett (ohne linkes Femur) vorhanden. Beide Füße lateral abgedreht.

Bestand: – / *1* F, *2* T, *1*+1 Fi, *2* P, *30* Fu (14/10/6).

Erhaltung: Gut erhalten.

Geschlecht: weiblich. Beinknochen klein!, kräftig. Femur- und Tibiaschäfte m'dick. Epiphysen m'groß. Femur-Trochanteren stark. Linea aspera m'stark. Gerundete Konturen.

Alter: matur (40–50j.). Gelenkränder scharfkantig. Unterschenkel starke Kanten mit kleinen Exostosenzacken.

Körperhöhe: 153.8 cm, m'groß (F 413/–, T 336/332).

Körperproportionen: Femorotibial-I. 81.4 mesoknem.

Variationen: Femurschaft proximal abgeplattet.

Pathologie: Kniegelenksarthrose bds.
Weitere Exostosen: F (Troch., Fovea cap.), P, Fu (Fersenbeine).

Grab 24

Fundsituation: Im hinteren rechtsseitigen Schiff der merowingischen Kirche, 80 cm unter dem durchschlagenen Boden der gotischen Kirche. Das rechte Beinskelett liegt 30 cm über dem Skelett 37. Sargbestattung mit Kalkrückständen. Grabtiefe: –218 cm. Orientierung: W–O. – 2 Fotos, 1 Zeichnung.

Lage des Skeletts: Schädel auf Hinterhaupt, Gesicht zerfallen. Unterarme gegen Becken abgewinkelt, rechts stärker als links (r Handgelenk auf Kreuzbein, li Handgelenk auf li Femurhals). Beine breit-parallel zueinander. Füße lateral abgedreht.

Bestand: *C I /* *2* F, *2* T, *1*+1 Fi, *2* H, *2* U, *2* R, *2* Cl, 2 Sc, *2* B, *K,* *2* P, *Ri,* St *I/II,* 24 Wi (7/12/*5*), *47* Ha (15/10/12), *37* Fu (13/10/14).

Zähne: *8 7 6 5 4 3 2 1 / 1 2 3 4* x *6 7 8*
8 7 6 5 4 3 2 1 / 1 2 3 4 5 x 7 8

Erhaltung: Schädel gut erhalten (vordere Stirnpartie leicht ergänzt), Gesicht rekonstruiert. Skelett vollständig und gut erhalten.

Geschlecht: männlich. Schädel groß! Arcus superciliares schwach. Glabella breit, flach. Orbitaränder dick. Mastoidealhöcker groß, dick! Occipitales Muskelrelief gut entwickelt (Inionschnabel). Kiefer groß und kräftig, spez. Unterkiefer (zugespitztes Kinn, starke Tub. ment., große Condylen). – Skelettknochen groß! Epiphysen der Extremitäten groß und kräftig (spez. T prox!), Schäfte robust, Muskelleisten m'stark (F) bis schwach (H). Becken typisch männlich (herzförmiger Beckeneingang, kleiner Symphysenwinkel!, hohe Symphyse, enge Incisura isch. etc.).

Alter: jungadult (19–*20*j.). Schädelnähte zur Altersbestimmung nicht verwendbar, da abnorme Obliteration: Kranznaht offen, Pfeil- und Hinterhauptsnaht geschlossen! (s. Path.). Basilarfuge geschlossen. Zähne nicht abgekaut. Epiphysenfugen der Skelettknochen erst teilweise geschlossen. Offen sind noch: Ulna und Radius distal, Clavicula sternal, Hüftbeinkämme, 1. Sacralwirbel ventral. Am Verschließen sind: Humerus proximal, Tuber isch., Corpusplatten der Brust- und Lendenwirbel. Schambeinsymphyse tief gerillt.

Schädeltypus: Kurzer, breiter, hoher Hirnschädel (LB-I. 85.0). Norma lat.: Breite!, steilansteigende, halbkuglig gewölbte Stirn mit markant vortretenden Frontalhöckern und deutlicher sag. Crista. Sehr stark gewölbter Scheitelbogen! Breites, halbkuglig gewölbtes «hängendes» Hinterhaupt, kurze!, rechtwinklig eingeknickte Unterschuppe. Norma vert.: Sphenoides/Pentagoides. Norma occ.: Hohe

Bombenform (breite Scheitelkuppe, verstrichene Parietalhöcker, fast gerade abfallende Seitenwände). – Breites!, hohes Gesicht. Hohe, breite Nase. Große!, hohe und breite Augenhöhlen. Kurzer, breiter!, v-förmiger Gaumen. – *Alpiner Typus.*

Maße s. Anhang.

Körperhöhe: 179.8 cm, groß! (F 512/527, T 400/–, H 368/370, U 291/–, R 268/268).

Körperproportionen:

Humeroradial-I. 72.6 brachykerk
Femorotibial-I. 78.1 brachyknem

Variationen: Asymmetrien: linkes Femur 15 mm länger als rechtes; linker Proc. cond. des Unterkiefers größer als rechter.

Pathologie: Bathrocephalie: prämaturer Verschluß der Pfeil- und Hinterhauptsnaht.
Platybasie: Impression der Schädelbasis.
Arthrose des Schädelbasisgelenks (Condyl. occ./Atlasgelenk verbreitert; s. Platybasie).
Bandscheibenhernien: 6. Brust- bis 2. Lendenwirbel.
Zahnkaries: 9 (30) = 30.0 % 6 7 2 1 / 1 2 6 7 8

Anhang: *Maße*			Absolute Maße															Indizes											
Nr.	♂ ♀	Alter	1.	8.	9.	10.	17.	20.	45.	47.	48.	51.	52.	54.	55.	62.	63.	LB 8/1	LH 17/1	LOH 20/1	BH 17/8	BOH 20/8	Tr.F 9/10	Tr FP 9/8	Ganz 47/45	Ober 48/45	Orb 52/51	Nas 54/55	Gau 63/62
39	♂	*30–40*	201	129	92	117	134	114	(135)	—	79	—	—	(25)	59	—	44	64.2	66.7	56.7	103.9	88.4	78.6	71.3	—	58.5	—	42.4	—
45	♂	*60–70*	198	134	93	116	133	112	(130)	124	(72)	45	36	23	57	47	(39)	67.7	67.2	56.6	99.2	83.6	80.2	69.4	95.4	55.4	80.0	40.3	83.0
2/Ch	♂	*50–60*	192	137	97	119	130	113	—	—	—	—	—	—	—	—	—	71.3	67.7	58.8	94.9	82.5	81.5	70.8	—	—	—	—	—
41	♂	*30–40*	192	141	98	114	130	112	(130)	—	63	43	32	24	49	44	41	73.4	67.7	58.3	92.2	79.4	86.0	69.5	—	48.5	74.4	49.0	93.2
21	♂	*30–40*	190	140	96	119	136	112	(134)	—	74	44	35	25	56	45	(40)	73.7	71.6	58.9	97.1	80.0	80.7	68.6	—	55.2	79.5	44.6	88.9
40	♂	*30–40*	190	143	98	125	—	113	—	—	—	—	—	—	—	—	—	75.3	—	59.5	—	79.0	78.4	68.5	—	—	—	—	—
20	♂	*50–60*	188	144	99	120	—	114	—	—	—	—	—	—	—	—	—	76.6	—	60.6	—	79.2	82.5	68.7	—	—	—	—	—
19	♂	*25–30*	185	142	99	120	122	112	128	121	(76)	41	34?	(23)	54	—	40	76.8	65.9	60.5	85.9	78.9	82.5	69.7	94.5	59.4	82.3?	42.6	—
16	♂	*40–50*	185	142	97	122	125	108	(133)	123	(74)	—	—	(23)	52	—	38?	76.8	67.6	58.4	88.0	76.1	79.5	68.3	92.5	55.2	—	44.2	—
31	♀	*50–60*	187	137	89	105	129	109	127	109	66	40	34	24	49	45	43	73.3	69.0	58.3	94.2	79.6	84.8	65.0	85.8	52.0	85.0	49.0	95.6
48	♀	*21–22*	164?	142?	(102)	121	—	(108)	—	—	72	(42)	34?	25	55	48	(44)	86.6?	—	65.8?	—	76.1?	84.3	71.8?	—	—	80.9?	45.4	91.7
1/Ch	K	*5–6*	169	128	(84)	109	—	—	—	—	—	—	—	—	—	—	—	75.7	—	—	—	—	77.1	65.6	—	—	—	—	—
35	♂	*30–40*	182	153	100	123	136	118	146?	126	76	43	34	25	55	(46)	(44)	84.1	74.7	64.8	88.9	77.1	81.1	65.4	85.6?	52.0?	79.1	45.4	95.6
37	♂	*40–50*	178	150	95	124	126	111	—	—	—	—	—	—	—	—	—	84.3	70.8	62.4	84.0	74.0	76.6	63.3	—	—	—	—	—
24	♂	*19–20*	180	153	106	137	119!	113	(146)	120	77	47	38	27	58	42	46	85.0	66.1	62.8	77.8	73.9	77.4	69.3	82.6	52.7	80.8	46.5	109.5
36	♂	*25–30*	168	154	93	(132)	—	126	—	—	—	—	—	25	—	44?	43	91.7	—	75.0	—	81.8	70.4	60.4	—	—	—	—	97.7?
27	♀	*40–50*	179?	147?	—	118?	—	—	—	—	—	—	—	—	—	—	—	82.1?	—	—	—	—	—	—	—	—	—	—	—
15	♀	*40–50*	172	144	99	122	—	115	—	—	—	—	—	25	—	41	(40)	83.7	—	66.9	—	79.9	81.1	68.7	—	—	—	—	97.6
18	♀	*25–30*	181	154	100	129	126	113	132	105	65	41	34	23	48	43	39	85.1	69.6	62.4	81.8	73.4	77.5	64.9	79.5	49.2	82.9	47.9	90.7

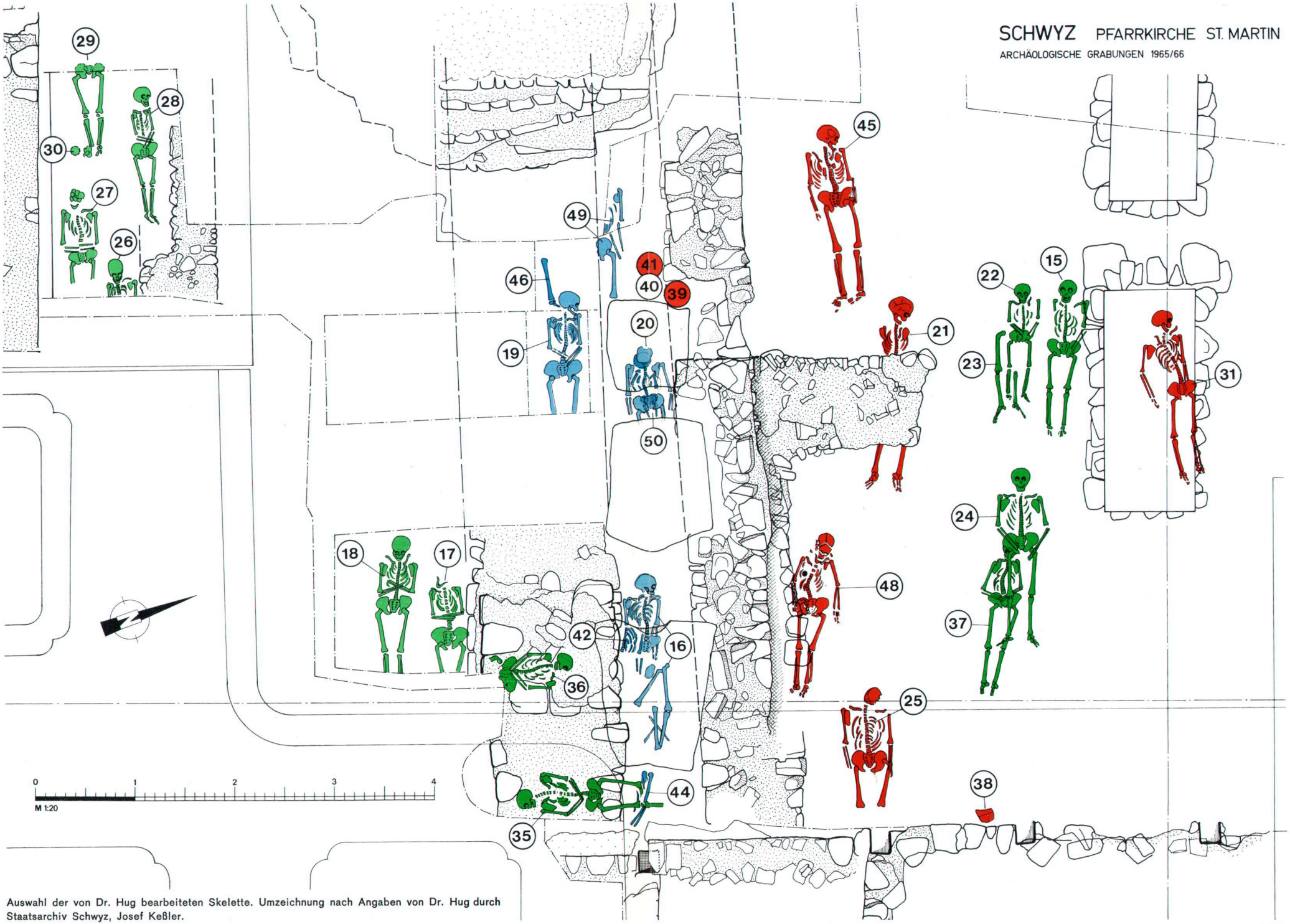

Auswahl der von Dr. Hug bearbeiteten Skelette. Umzeichnung nach Angaben von Dr. Hug durch Staatsarchiv Schwyz, Josef Keßler.



Alemannische Friedhofbestattungen. Gräber 45 und 21.

Romanische Friedhofbestattungen.
Gräber 18 und 17.

Gotische oder frühbarocke Kirchenbestattung. Grab 15.

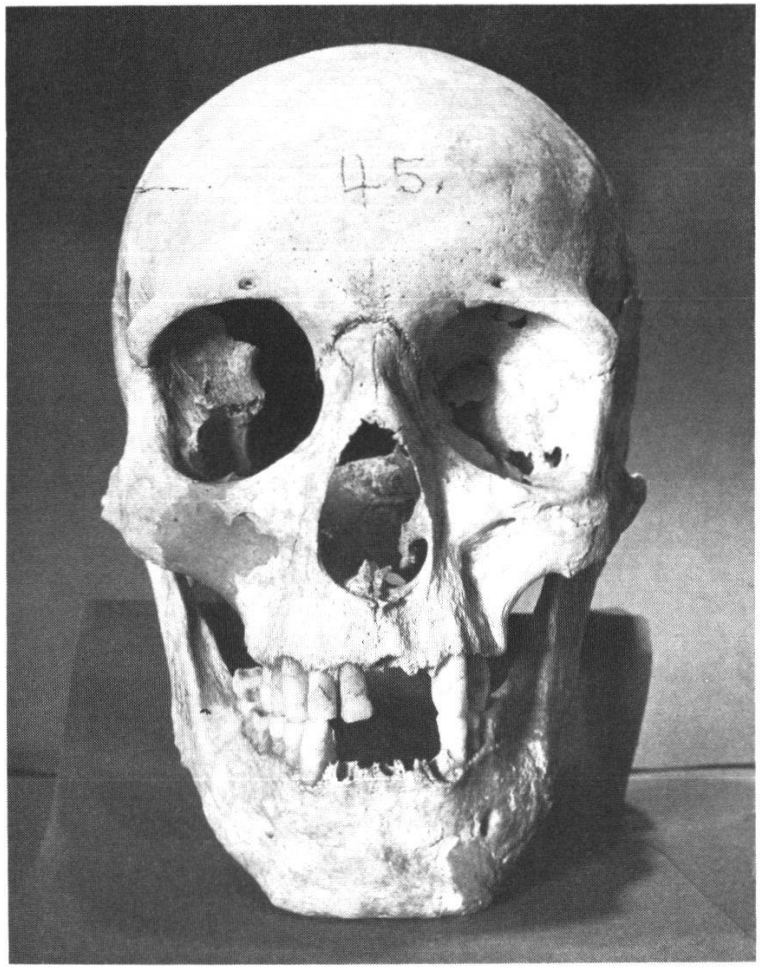

Schmalgesichtiger Reihengräbertypus. Alemannisch. Grab 45.

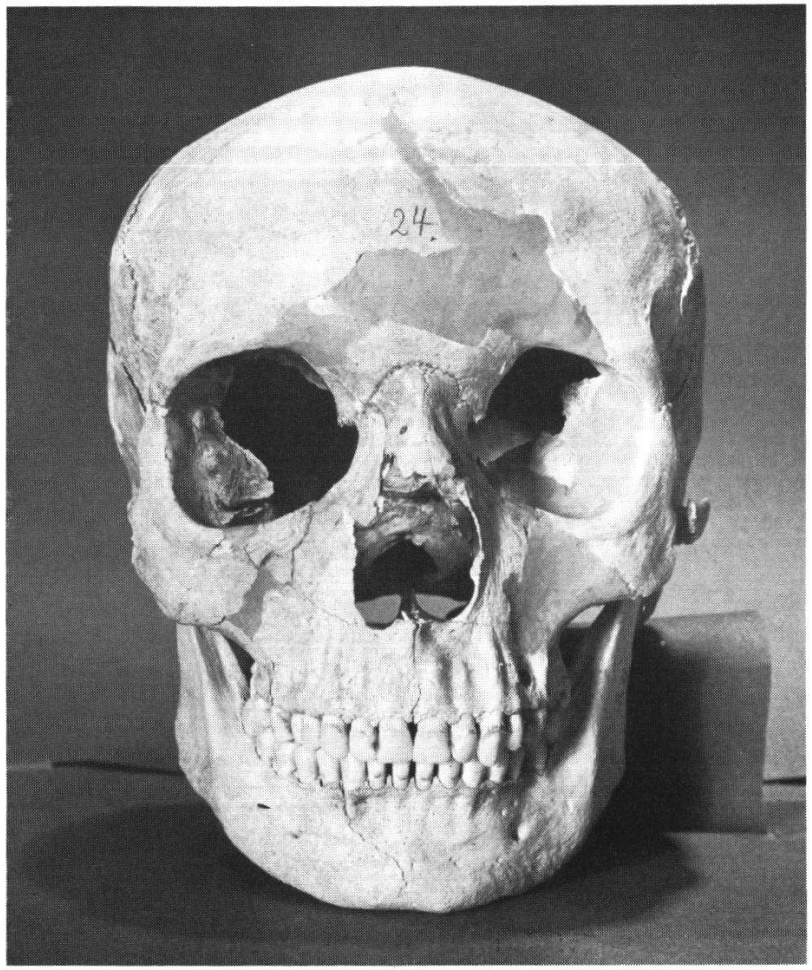

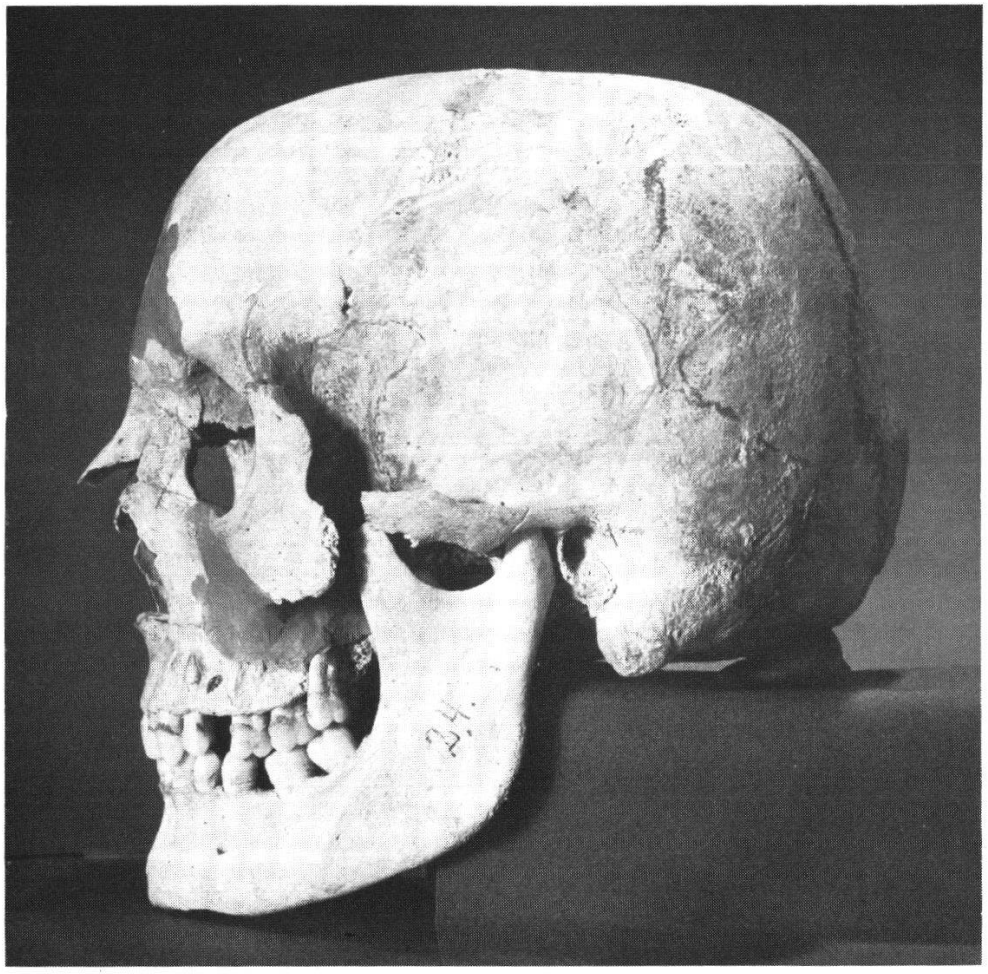

Breitgesichtiger Alpiner Typus. Gotisch oder frühbarock. Grab 24.

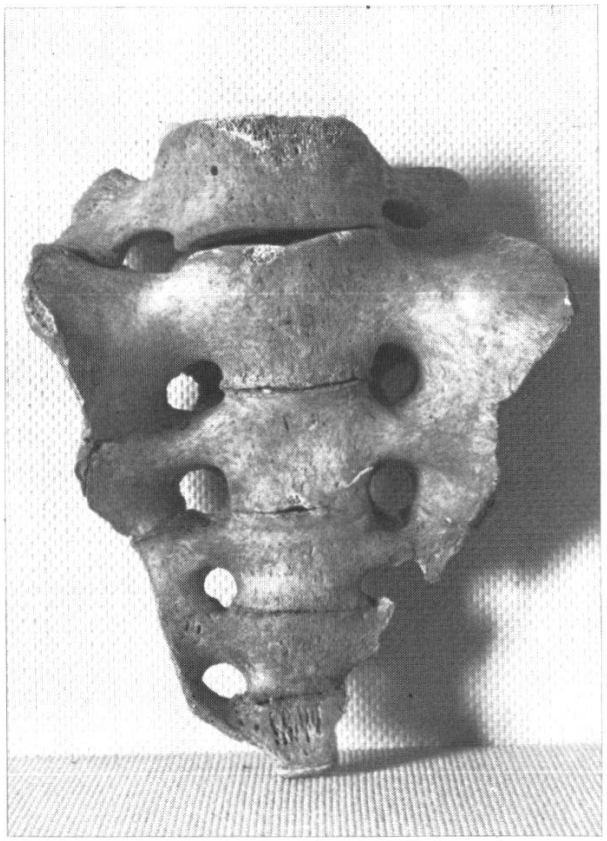

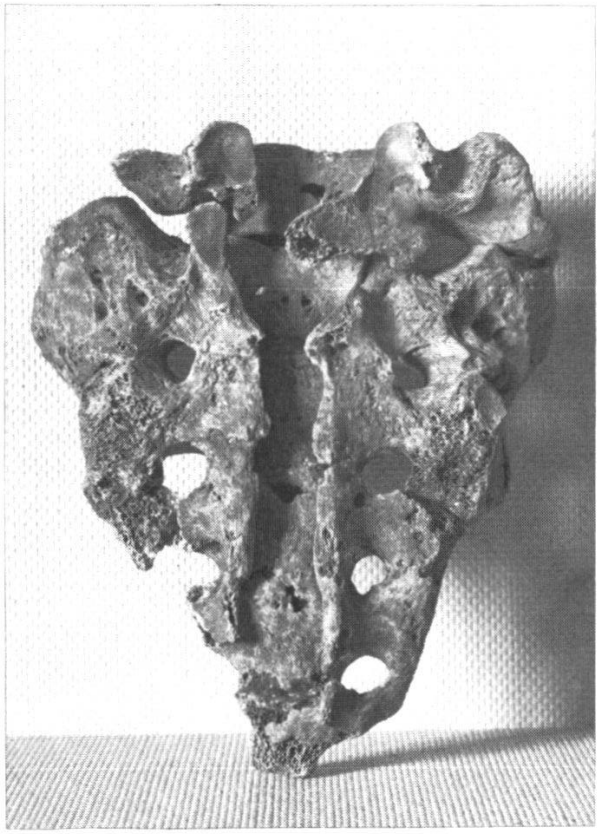

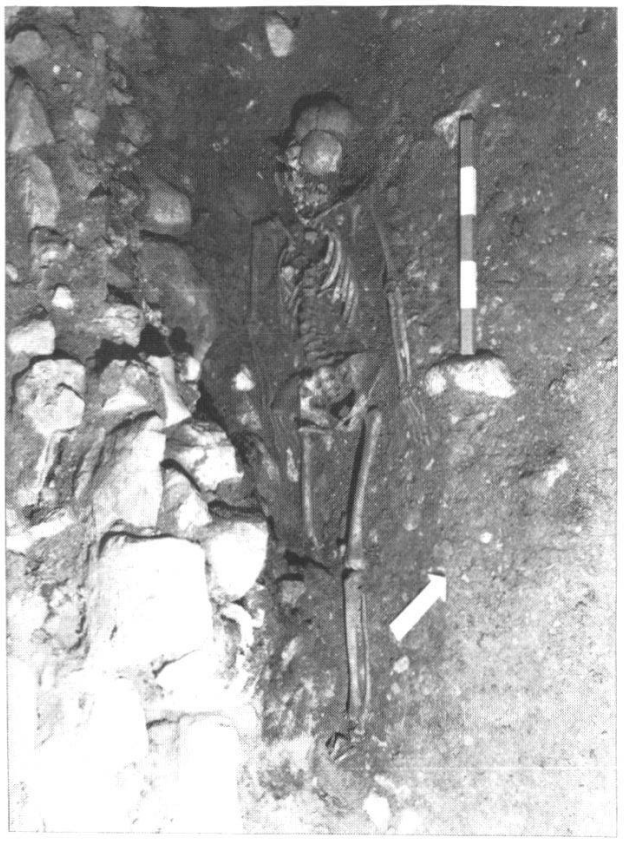

Angeborenes Mißbildungssyndrom der Lumbosacralgegend:
Spina bifida sacralis. Rechtsseitige Hemisacralisation des 5. Lendenwirbels mit Nearthrosenbildung zum 1. Sacralwirbel. Skoliose. – Alemannisch. Grab 48.





Schwere Arthrosis deformans des Drehgelenks von Atlas und Epistropheus.
Man beachte die unnatürlich «zurückgelehnte» Lage des Skeletts. Alemannengrab 31.

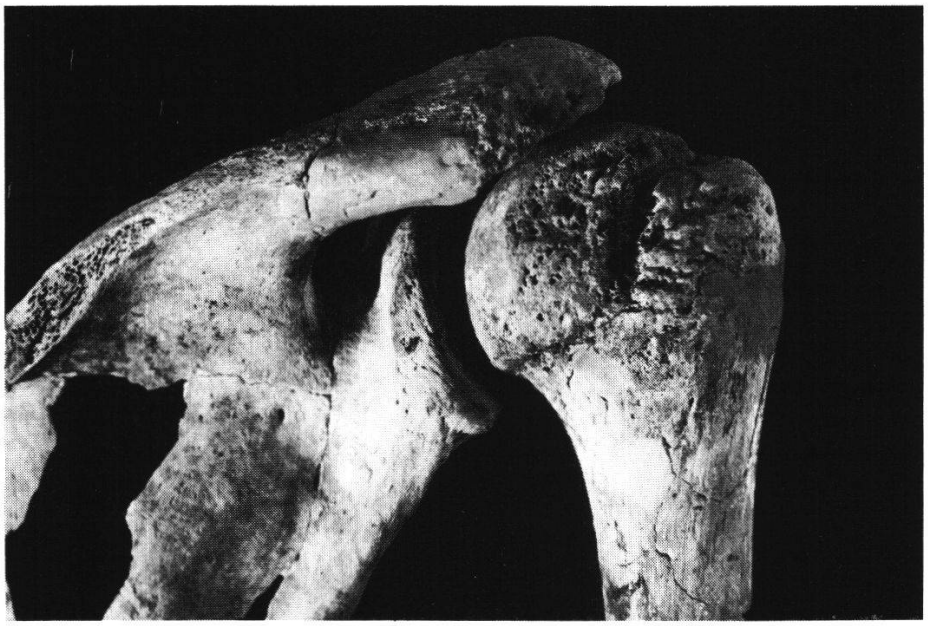

Sekundäre Arthrosis deformans im rechten Schulter- und Handgelenk:
Osteomyelitis des Humeruskopfes nach offener Verletzung (unten).
Verheilte Radiusfraktur (oben). Gotische Kirchenbestattung Grab 35.

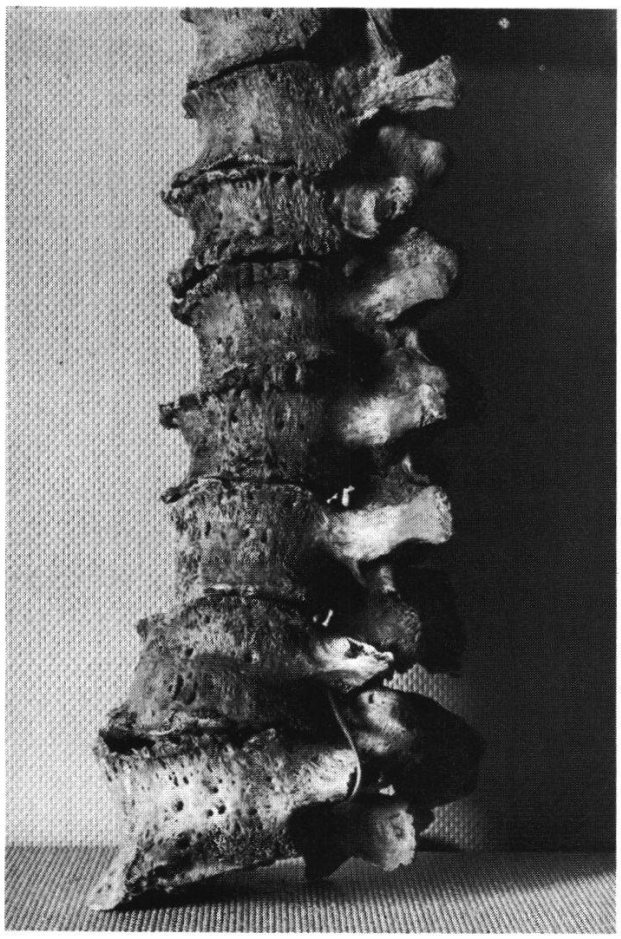

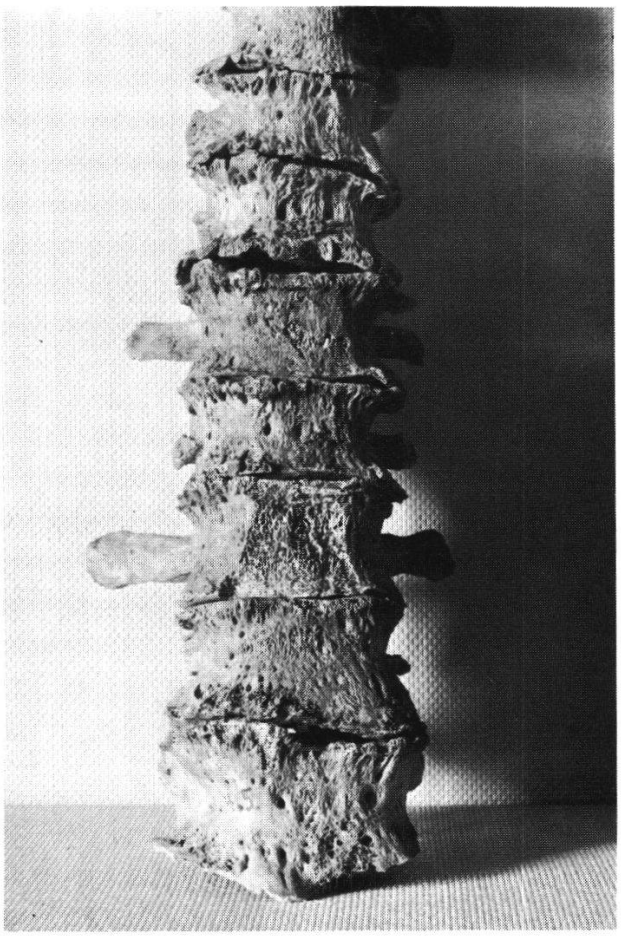



Schwere Spondylosis und Spondylarthrosis deformans der Wirbelsäule mit seniler Osteoporose des Lumbosacralgelenks. – Alemannengrab 45.



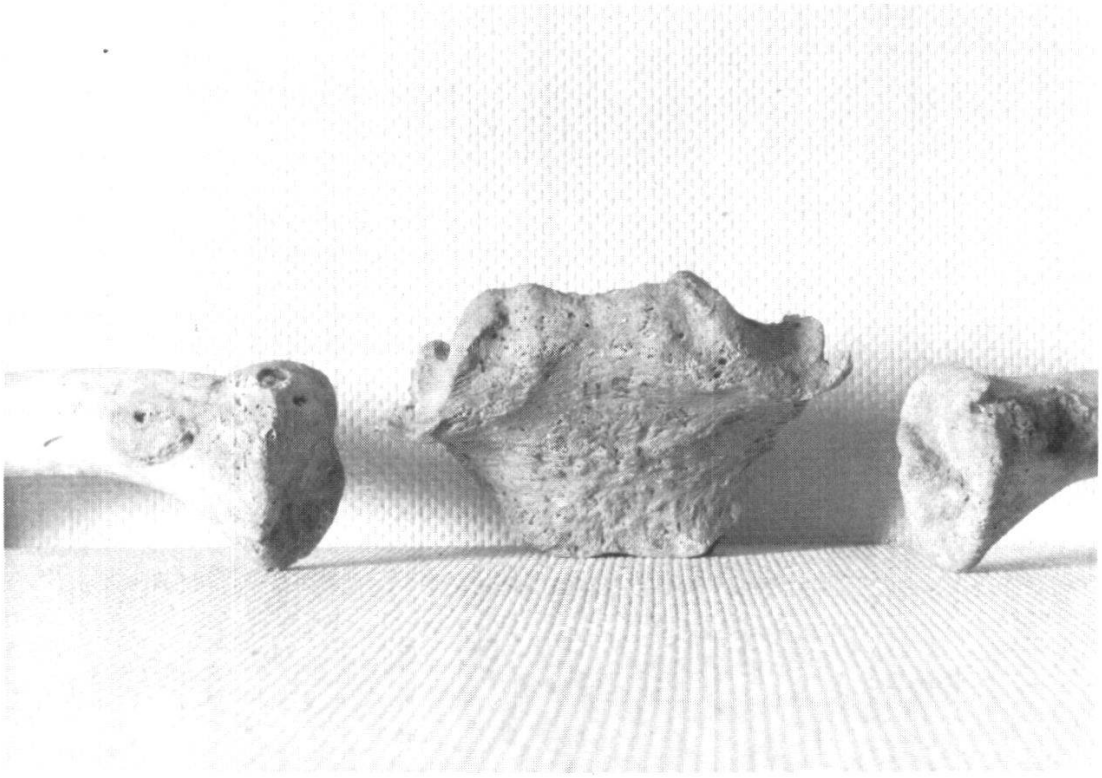

Oben: *Sklerotische Osteomyelitis des Manubrium sterni.* Merowingisch. Grab 16.
Unten: *Arthrosis deformans des Sternoclaviculargelenks.* Alemannisch. Grab 45.

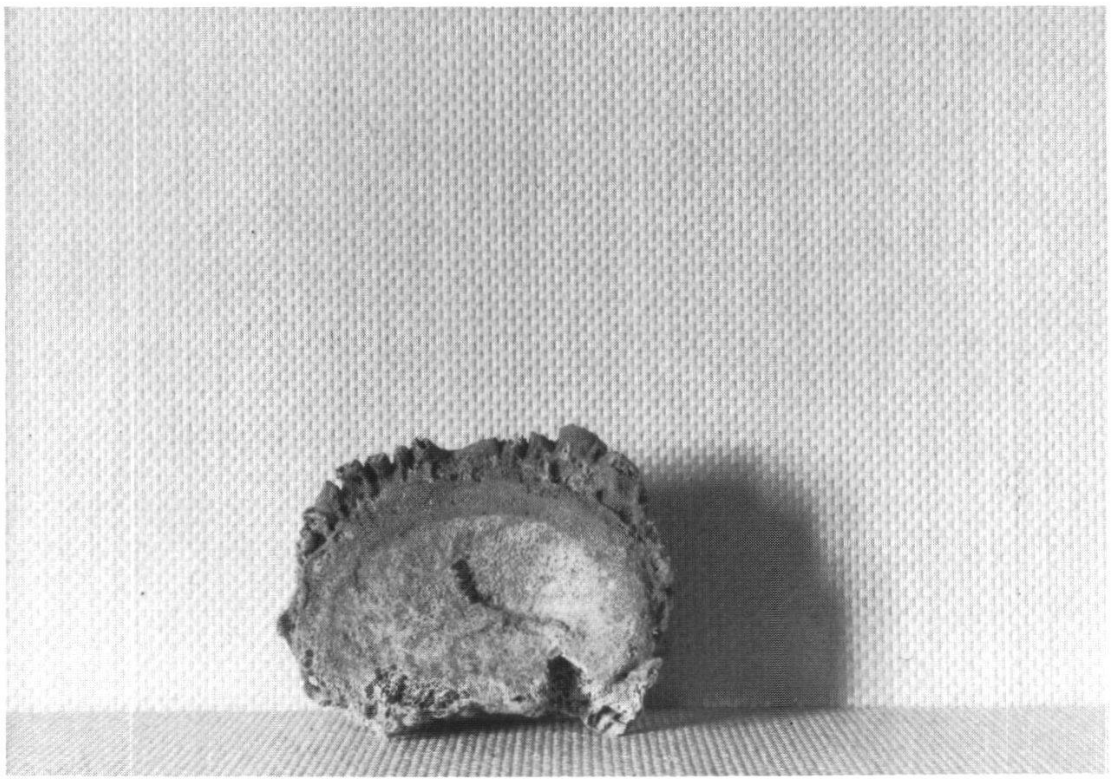

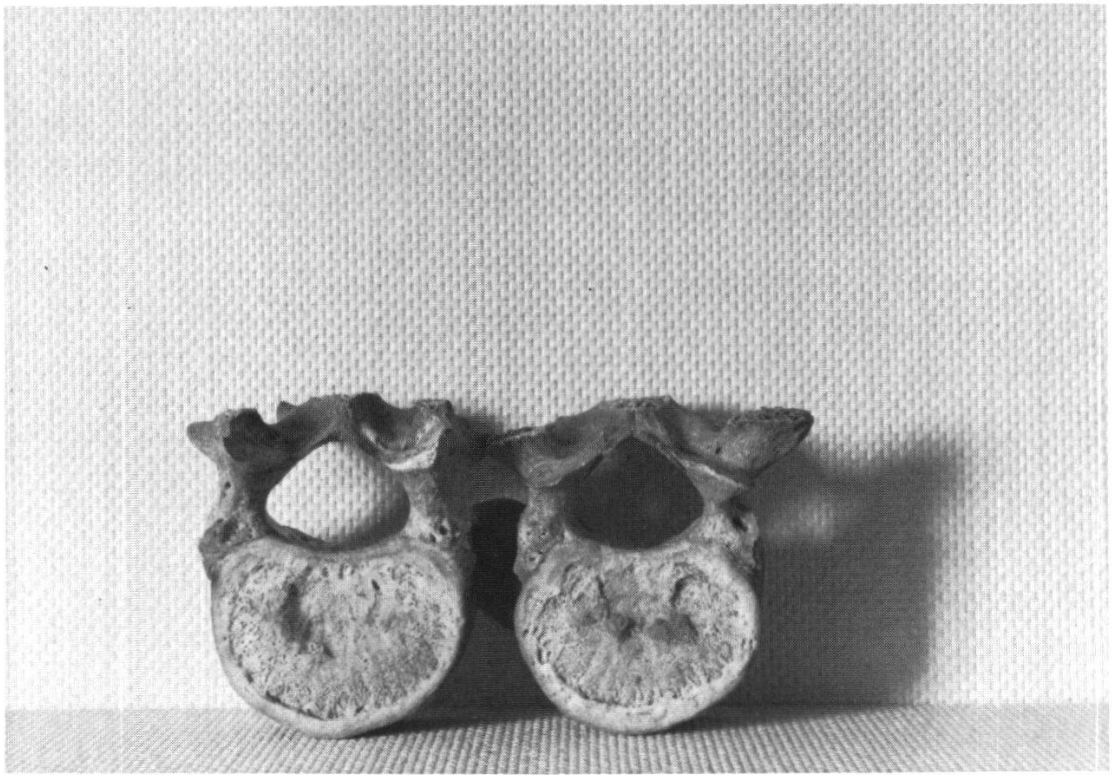

Oben: *Infraktion der cranialen Deckplatte des 4. Lendenwirbelkörpers.* Spondylosis deformans und Osteoporose. – Alemannisch. Grab 25.
Unten: *Bandscheibenhernien zwischen 11. und 12. Brustwirbelkörper* (Schmorl'sche Knoten). – Gotisch oder frühbarock. Grab 24.





Verheilte Frakturen: Rechter Mittelfußknochen V (oben) *und linke Rippe* (unten).
Alemannische Gräber 45 und 31.