Zeitschrift: Macolin : mensile della Scuola federale dello sport di Macolin e di Gioventù + Sport

Herausgeber: Scuola federale dello sport di Macolin

Band: 50 (1993)

Heft: 5

Artikel: Il taping dell'articolazione della caviglia [prima parte]

Autor: Biedert, Roland / Meyer, Stephan

DOI: https://doi.org/10.5169/seals-999672

Nutzungsbedingungen

Die ETH-Bibliothek ist die Anbieterin der digitalisierten Zeitschriften. Sie besitzt keine Urheberrechte an den Zeitschriften und ist nicht verantwortlich für deren Inhalte. Die Rechte liegen in der Regel bei den Herausgebern beziehungsweise den externen Rechteinhabern. Siehe Rechtliche Hinweise.

Conditions d'utilisation

L'ETH Library est le fournisseur des revues numérisées. Elle ne détient aucun droit d'auteur sur les revues et n'est pas responsable de leur contenu. En règle générale, les droits sont détenus par les éditeurs ou les détenteurs de droits externes. Voir Informations légales.

Terms of use

The ETH Library is the provider of the digitised journals. It does not own any copyrights to the journals and is not responsible for their content. The rights usually lie with the publishers or the external rights holders. See Legal notice.

Download PDF: 21.05.2025

ETH-Bibliothek Zürich, E-Periodica, https://www.e-periodica.ch

Il taping dell'articolazione della caviglia (I)

di Roland Biedert e Stephan Meyer
traduzione e adattamento di Giovanni Rossetti

Il taping rappresenta una buona terapia per il trattamento degli infortuni all'articolazione della caviglia. In questo articolo vengono descritti gli effetti e le differenti possibilità di applicazione sull'esempio degli infortuni e le lesioni da sovraccarico più frequenti. Le tecniche presentate indicano le possibilità attuali e offrono lo spunto per stimolare la ricerca nel settore.

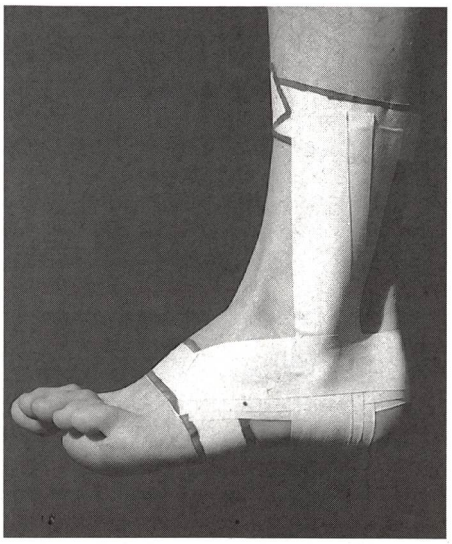

Fig. 1: Taping della caviglia. Gli ancoraggi prossimali e distali sono colorati. Si notino i tiranti orizzontali e verticali.

L'infortunio all'articolazione della caviglia e i dolori residui che ne conseguono sono l'incidente più frequente in numerose discipline sportive. La rottura del ligamento laterale della capsula dell'articolazione della caviglia è addirittura la patologia più frequente di tutta la traumatologia sportiva.
Le opinioni su come curare queste lesioni, acute o croniche che siano, sono molto discordanti. Una possibilità nella terapia strettamente conservativa o postoperativa è il taping. Il taping è una tecnica di bendaggio nella quale si usa un cerotto adesivo, che consente all'articolazione alcuni movimenti.
Effetti del taping:

- Compressione: comprimendo si limita la formazione dell'ematoma e del gonfiore. E' consigliabile applicare anche del ghiaccio sulla lesione.
- Sostegno: si impediscono all'articolazione dei movimenti che vanno al di là della normale ampiezza.
- Prevenzione: grazie al taping si può ridurre il pericolo di un infortunio quando questo è presente, per esempio quando il terreno è irregolare o quando l'intensità dell'allenamento è alta.
- Immobilizzazione: grazie al taping l'infortunio guarisce più velocemente e meglio.

Oltre a queste quattro proprietà, che sono soprattutto meccaniche, il taping permette di migliorare le capacità coordinative e ha un effetto psicologico di protezione e di sicurezza.
Per eseguire un taping in modo corretto bisogna disporre, oltre che di una padronanza della tecnica di esecuzione e di un buon materiale, anche di alcune nozioni sul tipo di lesione e sull'anatomia della parte ferita. Bisogna inoltre sottolineare come un taping che non rispetti l'anatomia funzionale non solo non ha alcun effetto benefico, ma può anche essere dannoso, per esempio impedendo alcuni movimenti fondamentali o danneggiando la pelle.

Legamenti attorno alla capsula laterale

L'articolazione della caviglia è stabilizzata all'esterno, oltre che dalla capsula articolare, anche da tre legamenti disposti a ventaglio, che sono il ligamentum fibulo-talare anterius, il ligamentum fibulo-calcaneare e quello fibulo-talare posterius.
Quest'ultimo, pur essendo il più resistente, in caso di rottura non porta a nessuna conseguenza terapeutica. Il lig. fibulo-talare anterius è quello che viene leso più spesso, anche isolatamente. La sua rottura è dovuta soprattutto a dei traumi di supinazione con il piede in posizione di flessione plantare, in pratica la classica slogatura con la pianta del piede rivolta verso l'interno. Se questo movimento non viene bloccato a tempo, per esempio con l'attivazione dei muscoli peronei, allora anche il lig. fibulo-calcaneare può rompersi, a volte spaccando la punta del perone e aprendo la guaina dei muscoli peronei. Per essere efficente sia il taping di sostegno (usato dopo un infortunio, nella riabilitazione postoperativa o nel caso di instabilità cronica) che quello puramente profilattico devono avere dei tiranti verticali ed orizzontali. I tiranti orizzontali impediscono all'astragalo di slittare in avanti (facendo il cosiddetto «cassetto anteriore», che si riscontra quando il lig. fibulo-talare anterius è rotto, e inoltre limitano la flessione del piede verso il basso.
La tendenza del piede di cedere di fianco è bloccata da tiranti verticali, che impediscono che l'articolazione si «apra» troppo di lato, ciò che succede quando il lig. fibulo-calcaneare è rotto. Gli altri tiranti del taping posti verso la parte anteriore del piede proteggono la capsula articolare quando il piede è piegato verso il basso. Gli errori più frequenti che si commettono facendo questo tipo di taping sono di mettere i tiranti troppo in avanti, ciò che limita i movimenti del piede verso il basso e irrita il quinto osso metatarsale, e quello di mettere i tiranti orizzontali troppo in alto verso il tendine di Achille, ciò che lo può infiammare e per di più non blocca il movimento del «cassetto anteriore».

Legamenti attorno alla capsula mediale

I legamenti all'interno dell'articolazione della caviglia sono più forti di quelli esterni e si compongono del

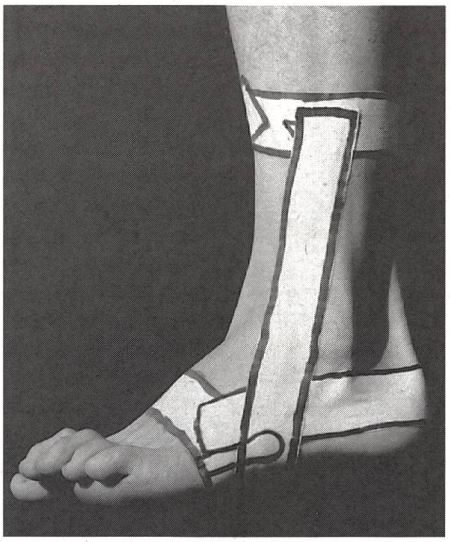

Fig. 2: Un esempio di taping mal fatto: i tiranti verticali sono attaccati troppo avanti al piede, ciò che provoca una compressione dolorosa del quinto osso metatarsale e bloccano eccessivamente la flessióne del piede verso il basso.

ligamentum deltoideum alla superficie e più sotto del ligamentum tibiotalare anterius e posterius.
Visto che questi legamenti sono più forti e meglio disposti nello spazio, gli infortuni di questi legamenti sono più rari che quelli della parte esterna della caviglia. Le lesioni ai ligamenti interni della caviglia avvengono soprattutto in combinazione con delle lesioni della sindesmosi anteriore, per esempio quando si «storta» il piede verso l'esterno e/o l'astragalo esegue una rotazione esterna esagerata rispetto ai due malleoli, oppure quando si frattura il perone. Il taping per la fissazione della parte interna della caviglia deve essere fatto in modo che il calcagno sia quasi perpendicolare rispetto al malleolo mediale (Fig. 3). Inoltre i tiranti trasversali devono impedire che l'astragalo scivoli in avanti e indietro. La stabilità è migliorata facendo dei giri a 8.

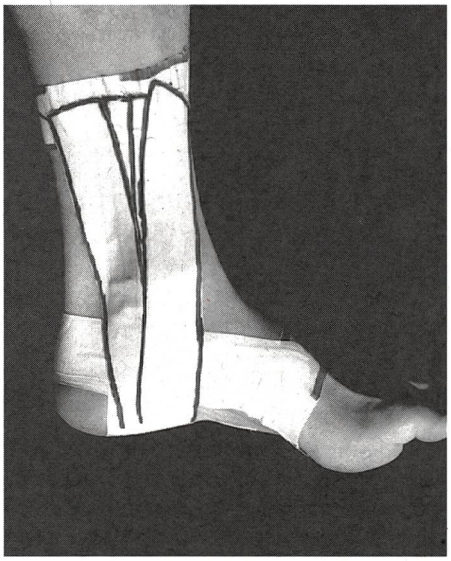

Fig. 3: Ecco come devono essere i tiranti verticali per fissare il calcagno al malleolo mediale.

Sindesmosi

La tibia e il perone sono attaccati l'una all'altro sotto dai lig. tibio-fibulare anterius e posterius, che formano la sindesmosi anteriore e posteriore, e sopra dalla membrana interossea. L'astragalo, l'osso tra i due malleoli, è più largo davanti che dietro. Per questo motivo i legamenti tra la tibia e il perone devono essere «elastici», e ciò è possibile grazie al movimento del perone verso l'esterno e verso l'alto, ciò che allarga i malleoli e tende le sindesmosi.
Quando la sindesmosi anteriore si strappa, ed è questo l'infortunio della sindesmosi più frequente, infortunio che capita quando il piede esegue una rotazione esterna forzata (Fig. 4a), allora bisogna mettere un freno a questi allargamenti della sindesmosi. Ciò è possibile se si limita l'estensione dorsale del piede con dei tiranti dietro il malleolo. Inoltre con dei giri orizzontali ma non circolari!) si fissa saldamente la tibia al perone. In questo modo il taping impedisce che il piede faccia una rotazione esterna troppo marcata (Fig. 4b).

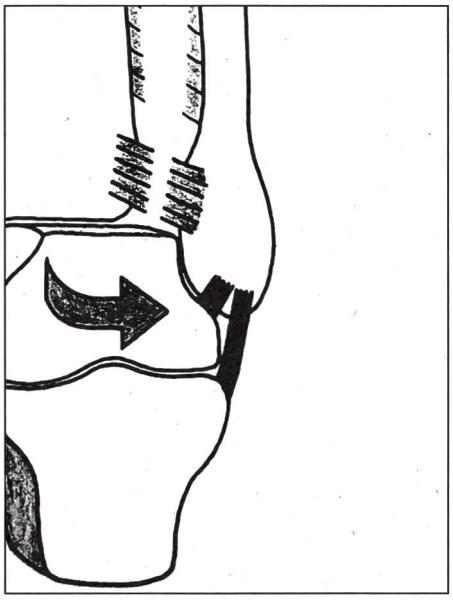

Fig. 4a: Una forte rotazione esterna del piede in posizione di estensione dorsale (piegato in su) porta a una rottura della sindesmosi anteriore, e spesso anche a una rottura della membrana interossea.

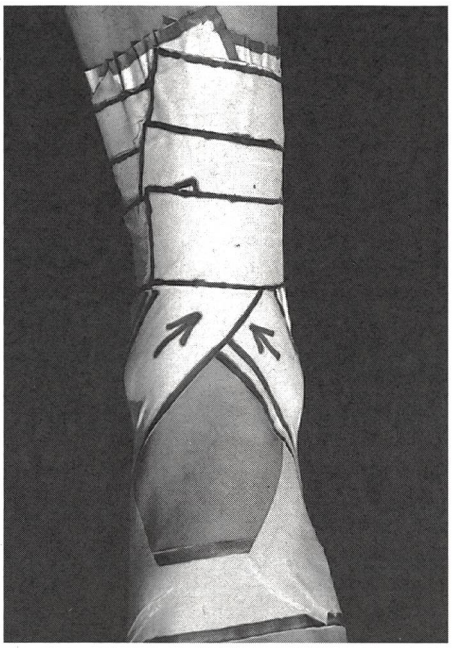

Fig. 4b: Ecco come i tiranti del taping devono limitare la rotazione esterna e devono tenere bene insieme tibia e perone.

Sindrome del processo posteriore dell'astragalo

Nelle discipline sportive in cui si compie spesso una flessione plantare, come per esempio nella ginnastica artistica e nel balletto, il processo posteriore dell'astragalo viene spesso leso, ciò che lede anche la capsula articolare posteriore. Negli sportivi che praticano queste discipline, questa parte dell'astragalo viene compressa a ripetizione tra il calcagno e la tibia, come in uno schiaccianoci, e questo può causare una frattura, nel caso di un movimento veloce e pieno di forza, mentre, se le sollecitazioni sono ripetute, si può incorrere in una frattura di fatica.
Limitando con un taping la flessione plantare del piede si sollecita meno il processo posteriore dell'astragalo, e questo è utile sia dopo un trauma che come misura profilattica (Fig. 5a). I tiranti devono però essere posti più in avanti rispetto al taping usato per le lesioni dei legamenti che rinforzano la capsula (Fig. 5b).

(continua)

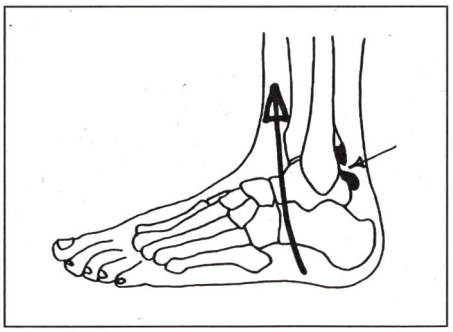

Fig. 5a: Grazie a dei tiranti verticali, che seguono il tracciato della freccia, e che impediscono in parte la flessione del piede verso il basso, la parte dorsale dell'articolazione viene meno sollecitata.

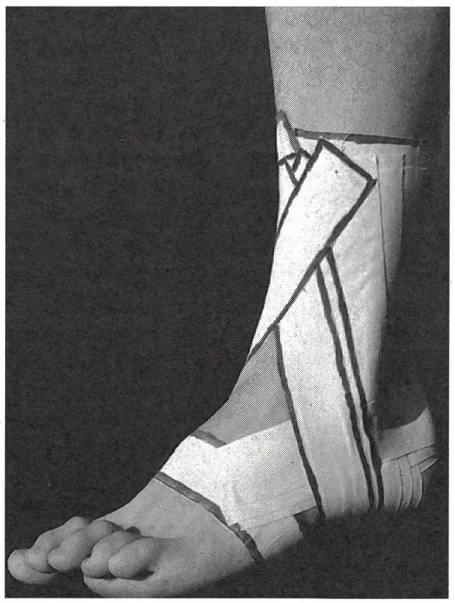

Fig. 5b: La flessione verso il basso viene limitata grazie ad un tirante verticale spostato in avanti.