

Zeitschrift: Macolin : mensile della Scuola federale dello sport di Macolin e di Gioventù + Sport

Herausgeber: Scuola federale dello sport di Macolin

Band: 44 (1987)

Heft: 5

Artikel: Il trattamento del gomito del tennista

Autor: Corti, Mario

DOI: <https://doi.org/10.5169/seals-1000065>

Nutzungsbedingungen

Die ETH-Bibliothek ist die Anbieterin der digitalisierten Zeitschriften auf E-Periodica. Sie besitzt keine Urheberrechte an den Zeitschriften und ist nicht verantwortlich für deren Inhalte. Die Rechte liegen in der Regel bei den Herausgebern beziehungsweise den externen Rechteinhabern. Das Veröffentlichen von Bildern in Print- und Online-Publikationen sowie auf Social Media-Kanälen oder Webseiten ist nur mit vorheriger Genehmigung der Rechteinhaber erlaubt. [Mehr erfahren](#)

Conditions d'utilisation

L'ETH Library est le fournisseur des revues numérisées. Elle ne détient aucun droit d'auteur sur les revues et n'est pas responsable de leur contenu. En règle générale, les droits sont détenus par les éditeurs ou les détenteurs de droits externes. La reproduction d'images dans des publications imprimées ou en ligne ainsi que sur des canaux de médias sociaux ou des sites web n'est autorisée qu'avec l'accord préalable des détenteurs des droits. [En savoir plus](#)

Terms of use

The ETH Library is the provider of the digitised journals. It does not own any copyrights to the journals and is not responsible for their content. The rights usually lie with the publishers or the external rights holders. Publishing images in print and online publications, as well as on social media channels or websites, is only permitted with the prior consent of the rights holders. [Find out more](#)

Download PDF: 11.01.2026

ETH-Bibliothek Zürich, E-Periodica, <https://www.e-periodica.ch>

fisica, che l'equilibratura e la tensione delle corde siano corrette, che le palle abbiano la tensione giusta. Se pensiamo invece alle volte in cui la scelta appare dettata maggiormente dalle esigenze della moda o del look, oppure da suggerimenti commercialmente non disinteressati del rivenditore se non da superficiale leggerezza o da impulsi del momento, non possiamo non richiamare ad una ragionata capacità di giudizio. Attenzione bisogna prestare anche alla scelta delle scarpe e del terreno di gioco (diffidare del cemento e di certi sintetici troppo o troppo poco elastici). Soprattutto una corretta tecnica del servizio, con una racchetta adatta e corde non troppo tese e rigide, esercita un'azione rilassante sull'articolazione del gomito.

Uno dei modi per allentare la tensione continua, esercitata sulla muscolatura dell'avambraccio a seguito dell'affermamento della racchetta, è quello di aprire frequentemente il pugno, dopo ogni colpo se possibile, il che determina una favorevole contrazione e decontrazione muscolare. Nelle pause di gioco approfittare, per aumentare il rilassamento muscolare, dei secondi disponibili per muovere le dita della mano e lasciare cadere il braccio effettuando alcuni movimenti di scuotimento. Utile anche, prima della partita, il massaggio del gomito con un cubetto di ghiaccio, l'uso di bendaggi appositi (che vengono applicati circa 5 centimetri al di sotto del gomito) che diminuiscono la trazione sulle inserzioni dei muscoli e limitano certi movimenti patologici scaricando gli epicondili. Ricordarsi sempre infine dell'importanza di un buon riscaldamento accompagnato eventualmente da esercizi di stiramento muscolare per due o tre minuti estendendo l'articolazione del gomito e contemporaneamente flettendo ed estendendo alternativamente l'articolazione della mano.

In caso di insorgenza acuta di dolore subito ghiaccio, bendaggio del gomito e riposo. Ma se avete avuto la pazienza di leggerci fino in fondo non avrete bisogno di altro che una buona doccia....e buona partita. □

Il trattamento del gomito del tennista

di Mario Corti

Il cosiddetto «tennis elbow», secondo la terminologia cara agli autori Anglo-sassoni, è una entità anatomico-clinica complessa, in cui possono essere riconosciute diverse forme:

1. Malattie da inserzione

che rappresentano circa l'80% dei casi totali, e che possono essere suddivise in epicondiliti, epitrocleiti e olecraniti. L'epicondilita isolata rappresenta circa il 65% dei casi totali; è quindi la forma di gran lunga più frequente, ciò che giustifica la confusione terminologica che ha regnato per molti anni, nei quali tale forma è stata considerata sinonimo di gomito del tennista.

2. Malattie della testa radiale o artropatia radio-omero-ulnare:

circa il 10% dei casi totali.

3. Sindrome del nervo interosseo:

circa l'1% dei casi totali, sono le forme ribelli, di lunga durata, invalidanti e caratterizzate da dolori parossistici notturni evocatori di una sindrome canalicolare.

4. Forme miste:

in cui le patologie suddette sono variamente associate fra loro (il più spesso si tratta di una associazione fra una epicondilita e una malattia della testa radiale).

Data la varietà e la complessità di tali forme si comprende come molti siano stati i trattamenti proposti finora, sia dal punto di vista medico che fisioterapico che chirurgico, e che pertanto molta confusione sia stata ingenerata a tale riguardo. Passeremo pertanto in rassegna i principali trattamenti. Nel complesso si può affermare che le forme di «tennis elbow» correttamente trattate possono portare a guarigione nel 65% dei casi in meno di 2 mesi, in meno di 4 mesi nell'80% dei casi; solo in casi ribelli di lunga durata, in cui è ipotizzabile una sofferenza della branca posteriore del nervo radiale, è giustificato un trattamento chirurgico con artrotomia esplorativa.

Terapia

1. Riposo:

è momento fondamentale e insostituibile del trattamento, di solito associato a terapie mediche antiflogistiche; la sua durata può andare da un periodo

minimo di 2-3 settimane fino a 4-5 mesi. Ha lo scopo di proteggere l'articolazione e gli elementi periarticolari da ogni evento traumatizzante e lesivo esterno.

2. Provvedimenti:

si tratta sia di rivedere eventualmente il gesto tecnico del giocatore, sia di adattare con precisione ed esattezza il materiale usato (racchetta, palle, come anche mazze da golf). Oggi si sa che le racchette in fibra di vetro al 100% rappresentano il materiale meno pericoloso.

3. Terapia medica:

È basata sulla somministrazione per bocca di farmaci antiflogistici non steroidei associati alla infiltrazione locale di cortisonici in forma microcristallina. Tra i farmaci antiinfiammatori particolarmente usati il diclofenac (100-150 mg. die), il piroxicam (20-40 mg. die), l'ibuprofen (600-800 mg. die), e il piroprofen (800-1200 mg. die). Le infiltrazioni locali possono essere effettuate sia in sede paraarticolare, in particolare a livello delle terminazioni dolenti, sia in sede intraarticolare, specie se si sospetta una artropatia radio-omero-ulnare. Tali iniezioni devono essere fatte in asepsi rigorosa, per evitare il pericolo di infezioni secondarie e di contaminazioni batteriche.

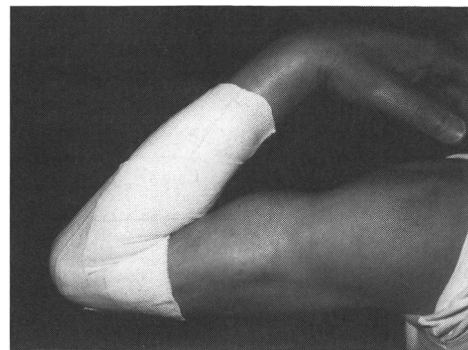
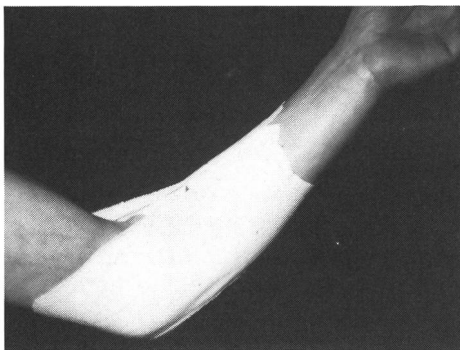
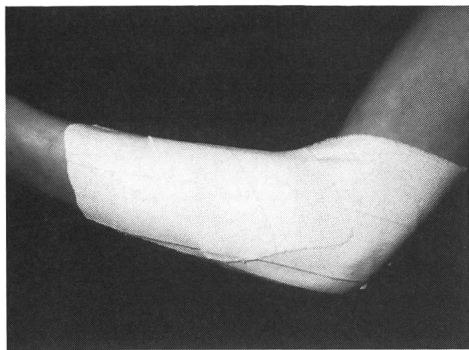


Per chi vuole saperne di più.

¹ Meani E. «Indirizzi di trattamento incruento nelle epicondylalgie del gomito nel tennis» Tribuna Medica Ticinese, Lugano, Maggio 1985

² Sigam M., Chantraine A. «Les épicondylalgies du joueur de tennis» Médecine et Hygiène, Genève, Luglio 1986

³ Eitner D. et al «Sport Fisioterapia» Edi Ermes Milano 1983



Il bendaggio funzionale proposto nel trattamento del «gomito del tennista» nel Centro di traumatologia dello sport della Clinica Ortopedica dell'Università di Milano. Il bendaggio permette di continuare le attività della vita quotidiana realizzando solo una limitazione parziale ed elastica della pronazione e della estensione dell'avambraccio. (da Meani E. «Tribuna Medica Ticinese» Maggio 85).

4. Crioterapia:

L'applicazione di ghiaccio localmente è particolarmente indicata nelle forme acute iperalgiche. Esse hanno una azione inibitrice sulle terminazioni sensitive, in parte grazie a una riduzione del flusso ematico e in parte grazie all'innalzamento della soglia di eccitabilità!

5. Bendaggio funzionale:

consiste nel disporre delle bandellette adesive non elastiche, larghe da 2 a 4 cm, per mettere a riposo un'articolazione o delle terminazioni muscolotendinee traumatizzate. Esse devono essere applicate sotto tensione, su pelle perfettamente rasata e dopo pennellatura con tintura di benzoino per assicurare una perfetta aderenza. Ogni bandelletta deve essere doppia, con la successiva che ricopre almeno i 2/3 o la metà della precedente. Un bendaggio ben fatto è efficace per almeno 5-6 giorni, dopo di che deve essere rifatto perché troppo molle. Esso ha il vantaggio di non presentare gli inconvenienti legati alla ipotrofia muscolare da «non uso» delle docce e apparecchi gessati. Per il gomito il bendaggio funzionale deve assicurare una limitazione parziale della pronazione ed estensione.

Fisioterapia

Molte forme di terapia fisica sono state proposte con risultati contrastanti. La fisioterapia appare in ogni caso come un trattamento di appoggio molto importante.

1. Ultrasuonoterapia:

utili alla dose di 1-2 Watt/cm². Preferibile l'applicazione sottoforma di treni di impulsi 1:10, onde ridurne al minimo la componente calorica, nelle forme molto dolorose, a impulsi continui nelle forme cronicizzate. Preferibile altresì l'applicazione con testina mobile per sfruttare l'azione di massaggio.

2. Elettroterapia antalgica

a) **Corrente galvanica:** possibile effettuare una galvanizzazione trasversale, col polo positivo applicato nel punto dolente, della durata di circa 20 minuti, alla intensità di 1 mA/cm². La corrente continua appare provvista di buon effetto antalgico.

La corrente galvanica permette l'applicazione per Jonoforesi, che sfrutta il principio delle elettrolisi. Si possono pertanto introdurre in loco sia farmaci antiinfiammatori (salicilati, diclofenac, butazolidina), che anestetici locali (novocaina). I farmaci antiflogistici sono sostanze apportate dal polo negativo (catodo), la novocaina è invece un preparato anodico, veicolato dal polo positivo.

b) **Correnti diadinamiche:** note anche come correnti di Bernard. Hanno una intensa azione analgesica legata alla inibizione delle terminazioni nervose libere in sede intradermica. Possono essere usati vari tipi di corrente (monofase, difase, corto periodo). L'elettrodo positivo va applicato sul punto doloroso. Il paziente deve avvertire una caratteristica sensazione di vibrazione profonda, non dolorosa né urente. Consigliabili cicli terapeutici di almeno 20 giorni di trattamento. Simone e De Cicco, della fondazione del Lavoro di Pavia, hanno ottenuto su 38 casi di epicondiliti la scomparsa totale della sintomatologia dolorosa in 35 casi, nessun risultato in 3 casi.

c) **Agopuntura e TENS:** l'agopuntura e la stimolazione elettrica transcutanea (TENS) hanno un buon effetto antalgico, ma in questa patologia hanno dei limiti ben precisi legati al fatto che non possono andare oltre un trattamento localizzato. Per quanto riguarda il TENS il vantaggio è legato al fatto che il tempo di erogazione può essere di più ore al giorno e per parecchi mesi e che l'appar-

recchiatura è poco ingombrante, portatile, alimentata a pile.

L'intensità terapeutica corretta è quella in cui il paziente avverte una sensazione di formicolio caratteristico, inferiore alla soglia dolorosa e a quella della contrazione muscolare. L'agopuntura classica invece deve essere eseguita solo da mani esperte.

Le manipolazioni vertebrali:

sono indicate, secondo quanto preconizzato da Maigne, a livello cervicale nelle epicondralgie di origine cervicale legate in genere a una sofferenza della sesta radice cervicale. Le manipolazioni locali del gomito danno risultati molto incostanti e la loro indicazione clinica sembra essere limitata alla sublussazione dei vari elementi articolari o quando vi sia il sospetto di possibili interposizioni di frange sinoviali.

La chirurgia:

rappresenta l'ultima spiaggia nel trattamento del gomito del tennista, in genere poco accettata da sportivi praticanti perché troppo aggressiva. L'artrotomia esplorativa proposta da Basworth è indicata nei casi di sofferenza ribelle della testa radiale, isolata o associata ad altre patologie e solo dopo che le iniezioni intraarticolari di corticoidi non hanno apportato alcun beneficio. L'altra indicazione chirurgica è rappresentata dai casi di sofferenza della branca posteriore del nervo radiale. La clinica, coi dolori parossistici notturni ribelli e coi dolori alla supinazione contrastata e alla percussione dei muscoli epicondiloidei e l'elettromiografia, che è l'esame più probante, conducono alla diagnosi di sofferenza canalicolare. L'intervento di neurolisi consiste nella liberazione del nervo a livello del focolo di compressione. Il paziente in genere arriva all'intervento dopo circa 10-12 mesi e dopo che tutti gli altri tentativi terapeutici hanno fallito. □