

Zeitschrift: Macolin : revue mensuelle de l'École fédérale de sport de Macolin et Jeunesse + Sport
Herausgeber: École fédérale de sport de Macolin
Band: 46 (1989)
Heft: 9

Artikel: Le taping
Autor: [s.n.]
DOI: <https://doi.org/10.5169/seals-998686>

Nutzungsbedingungen

Die ETH-Bibliothek ist die Anbieterin der digitalisierten Zeitschriften auf E-Periodica. Sie besitzt keine Urheberrechte an den Zeitschriften und ist nicht verantwortlich für deren Inhalte. Die Rechte liegen in der Regel bei den Herausgebern beziehungsweise den externen Rechteinhabern. Das Veröffentlichen von Bildern in Print- und Online-Publikationen sowie auf Social Media-Kanälen oder Webseiten ist nur mit vorheriger Genehmigung der Rechteinhaber erlaubt. [Mehr erfahren](#)

Conditions d'utilisation

L'ETH Library est le fournisseur des revues numérisées. Elle ne détient aucun droit d'auteur sur les revues et n'est pas responsable de leur contenu. En règle générale, les droits sont détenus par les éditeurs ou les détenteurs de droits externes. La reproduction d'images dans des publications imprimées ou en ligne ainsi que sur des canaux de médias sociaux ou des sites web n'est autorisée qu'avec l'accord préalable des détenteurs des droits. [En savoir plus](#)

Terms of use

The ETH Library is the provider of the digitised journals. It does not own any copyrights to the journals and is not responsible for their content. The rights usually lie with the publishers or the external rights holders. Publishing images in print and online publications, as well as on social media channels or websites, is only permitted with the prior consent of the rights holders. [Find out more](#)

Download PDF: 05.04.2026

ETH-Bibliothek Zürich, E-Periodica, <https://www.e-periodica.ch>



Le taping

Tiré de la revue Handball

Le taping est né dans les milieux sportifs professionnels américains il y a plus d'un quart de siècle. Mais que signifie au juste ce nouvel anglicisme? «Tape» veut dire «bande» et, par conséquent, «taping» peut se traduire par «contention souple» ou par «bandage fonctionnel».

Le taping, dit en d'autres termes, «protège et contentionne sélectivement une ou plusieurs articulations lésées, interdit le mouvement qui a provoqué la lésion, mais conserve le reste de la fonction articulaire». On utilise des bandes adhésives soit rigides, soit élastiques. Le choix de l'une ou de l'autre dépend de la localisation de la lésion et du but recherché.

Quelles sont les indications à suivre pour la pose d'un bandage fonctionnel? Il faut distinguer entre le bandage thérapeutique, que l'on applique sur une lésion fraîche, et le bandage préventif, qui est appliqué sur des articulations guéries mais instables.

Le bandage thérapeutique

Il faut exclure, évidemment, toutes les fractures qui relèvent d'une autre thérapeutique. Nous ne parlerons donc, ici, que de ce qu'on appelle les lésions des tissus mous, c'est-à-dire les muscles, les tendons et les ligaments.

Avant de passer en revue quelques-unes des articulations les plus touchées dans les traumatismes sportifs, il est bon de définir quelques termes médicaux souvent entendus, mais aussi confondus, tels que l'entorse, l'élongation et le claquage.

L'entorse, ou distorsion, signifie qu'un ligament a été étiré brusquement au-delà de sa longueur maximum. Il s'ensuit une déchirure du ligament qui peut être faible, moyenne ou forte, et même aller jusqu'à la rupture de celui-ci. Mais, là encore, le taping n'est pas concerné.

L'élongation est une lésion musculaire. Elle survient sur un muscle froid et non suffisamment étiré (stretching). La crampe précède en général l'élongation et c'est la perte de l'élasticité des fibres musculaires qui va entraîner la déchirure partielle de quelques fibres.

On parle de *claquage* lorsqu'il y a déchirure complète ou rupture des fibres musculaires. Cette lésion s'accompagne d'un hématome souvent important et un repos d'un mois au minimum est alors nécessaire.

Après ces précisions, abordons le vif du sujet et commençons par le traitement de la cheville.

La cheville

Elle est, avec le genou, au «hit parade» des lésions articulaires. En général, l'entorse de la cheville se fait en «supination», c'est-à-dire que la plante du pied se tourne brusquement à l'intérieur, sous l'effet d'un obstacle, et lèse le ligament antéro-externe de la cheville. Cette torsion s'accompagne presque toujours d'un épanchement massif et douloureux qui empêche tout mouvement et le port de chaussures.

L'application immédiate de glace et d'eau froide reste le premier geste thérapeutique. Lorsque le diagnostic de fracture malléolaire a été éliminé, on peut procéder très rapidement à la pose d'un taping. Le montage des bandes va empêcher le mouvement qui a provoqué la lésion, tout en conservant les autres fonctions, et la compression du bandage va réduire l'épanchement de façon spectaculaire.

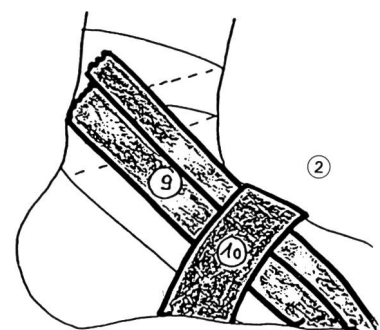
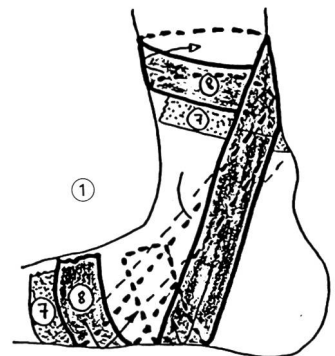On obtient donc les mêmes effets que lors de la pose d'un plâtre ou d'une bande de zinc, à cette différence près que, dans ces derniers cas, toutes les fonctions articulaires sont bloquées. L'idéal thérapeutique, s'il existe, consiste à changer le taping tous les jours et à procéder à des séances de physiothérapie antalgique durant trois jours consécutifs. Aux environs du 4^e jour, parallèlement au bandage et au traitement calmant la douleur, on peut commencer la rééducation progressive de la fonction articulaire.

Durant les trois premiers jours, le patient peut s'aider de cannes anglaises pour se déplacer, mais tout en essayant de continuer à dérouler son pied en

charge partielle. Souvent, après une semaine environ, il peut reprendre l'entraînement, mais en ayant soin d'appliquer un bandage avant l'exercice et ceci jusqu'à «l'oubli» de la blessure.

La valeur du bandage réside dans l'art d'appliquer et de tendre les bandellettes qui doivent bloquer le mouvement interdit et autoriser les autres fonctions. Utiliser, dans ce cas, des bandes rigides.

Exemple de bandage de la cheville (1 et 2)



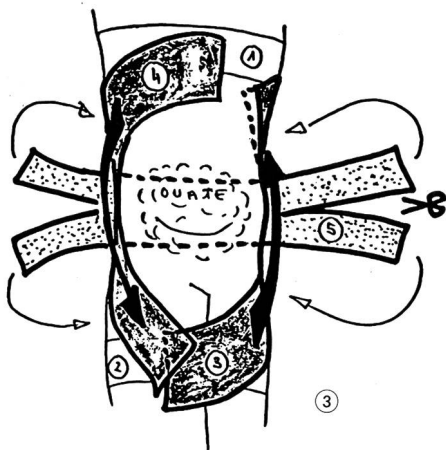
Face interne (1) et externe (2). On termine le bandage par une série de bandellettes d'emballage esthétique.

Le genou

La plupart des entorses du genou touchent le ligament latéral interne. C'est un mouvement brusque et exagéré qui a entraîné une déchirure du ligament. Il faut donc soutenir au maximum l'intérieur du genou et empêcher

le mouvement de rotation douloureux. La lésion du ligament croisé antérieur peut bénéficier largement d'un bandage fonctionnel, puisque celui-ci va empêcher le fameux « tiroir antérieur » qui est la preuve d'une lésion ligamentuse. On utilisera, dans le bandage du genou, les bandes adhésives élastiques.

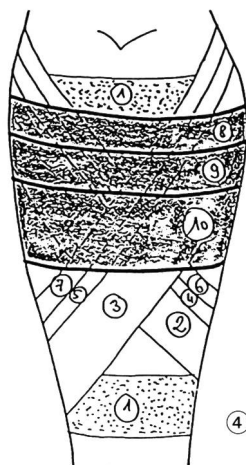
Exemple de bandage du genou (3)



Face antérieure (3).

me et de l'hématome. On utilisera soit des bandes élastiques, soit des bandes rigides. Le choix se fait en fonction du type et de la localisation des lésions.

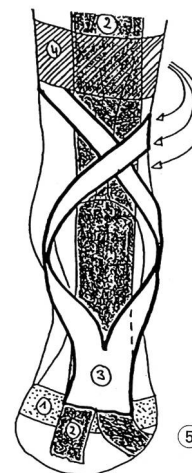
Exemple de bandage du mollet (4)



Face postérieure (4). Après la bande ⑩, on poursuit de la même manière, vers le bas, jusqu'à l'ancrage inférieur ①.

corps. Il suffit d'un soutien comme celui-ci pour soulager considérablement ces tendinites chroniques, répétitives, qui empoisonnent la vie d'un sportif. Le rôle de soutien est ici primordial, puisque le bandage remplace en quelque sorte le tendon. En effet, la tension réalisée dans la bande va propulser le pas et décharger, ainsi, le tendon.

Exemple de bandage du tendon d'Achille (5)



Face postérieure et plante du pied (5). Après ④ descendre en vrille jusqu'au talon. La bande ② doit remonter sur la face postérieure de la jambe pour se fixer sur une bande d'ancrage au-dessus du mollet. ■

Le mollet

Lors d'une elongation ou d'un claquage musculaire, il est utile de soutenir le muscle par un bandage compressif qui va aider à la résorption de l'œdème.

Le tendon d'Achille

Le bandage est relativement facile et il peut être réalisé par le patient lui-même, ce qui n'est pas évident pour des bandages à la face postérieure du

Le taping de la cheville

Stabilité et efficacité lors d'un entraînement de handball

Markus Eugster

Traduction: Dr Jean-Pierre Monod



Après les considérations générales données sur le taping par le texte précédent, Markus Eugster présente, ci-après, une étude plus spécifique puisque orientée vers le handball. Il s'agit de l'abrégé d'un travail de diplôme en biomécanique (maître d'éducation physique II de l'EPF de Zurich), travail primé dans le cadre du Concours 1987 de l'Institut de recherches de l'EFSM.

L'idée de base est la suivante: beaucoup de chevilles montrent une grande instabilité, et celle-ci n'est pas seulement due au sport. Porter en permanence des chaussures à renforts latéraux n'est pas toujours satisfaisant et peut même affaiblir la musculature stabilisatrice de la cheville. On peut se poser la même importante question en ce qui concerne le taping. (Y.J.)

Introduction

Dans la statistique des blessures sportives, les lésions de la cheville occupent une place importante.

Si l'on considère l'ensemble des traumatismes de l'appareil locomoteur, la tête et la colonne vertébrale subissent surtout des chocs directs et des ébranlements. Les extrémités, notamment

les chevilles, jouent un rôle important d'amortisseurs. C'est pourquoi les sportifs, les médecins et les biomécaniciens ont recherché – et cherchent toujours – des moyens de stabiliser la cheville. Le taping constitue l'une de ces méthodes. Elle peut être utilisée aussi bien préventivement qu'en post-opératoire. Contrairement à d'autres, dites de soutien, le taping n'est pas réutilisable et sa force de contention diminue avec le nombre des charges qui lui sont imposées.

Comme pour les chaussures, il existe différentes sortes de tape faisant appel à différents types de matériaux (élastiques ou non élastiques). Le problème de la perte de force de contention du taping avec la durée et la répétition des