

Über einige verheilte Knochenbrüche (Frakturen) des vor- und frühgeschichtlichen Menschen

Autor(en): **Bay, Roland**

Objektyp: **Article**

Zeitschrift: **Jahrbuch der Schweizerischen Gesellschaft für Urgeschichte =
Annuaire de la Société suisse de préhistoire = Anuario della
Società svizzera di preistoria**

Band (Jahr): **31 (1939)**

PDF erstellt am: **26.09.2024**

Persistenter Link: <https://doi.org/10.5169/seals-112939>

Nutzungsbedingungen

Die ETH-Bibliothek ist Anbieterin der digitalisierten Zeitschriften. Sie besitzt keine Urheberrechte an den Inhalten der Zeitschriften. Die Rechte liegen in der Regel bei den Herausgebern.

Die auf der Plattform e-periodica veröffentlichten Dokumente stehen für nicht-kommerzielle Zwecke in Lehre und Forschung sowie für die private Nutzung frei zur Verfügung. Einzelne Dateien oder Ausdrucke aus diesem Angebot können zusammen mit diesen Nutzungsbedingungen und den korrekten Herkunftsbezeichnungen weitergegeben werden.

Das Veröffentlichen von Bildern in Print- und Online-Publikationen ist nur mit vorheriger Genehmigung der Rechteinhaber erlaubt. Die systematische Speicherung von Teilen des elektronischen Angebots auf anderen Servern bedarf ebenfalls des schriftlichen Einverständnisses der Rechteinhaber.

Haftungsausschluss

Alle Angaben erfolgen ohne Gewähr für Vollständigkeit oder Richtigkeit. Es wird keine Haftung übernommen für Schäden durch die Verwendung von Informationen aus diesem Online-Angebot oder durch das Fehlen von Informationen. Dies gilt auch für Inhalte Dritter, die über dieses Angebot zugänglich sind.

der Schädel 108 gehöre nach den Beigaben einer Frau an. Die kräftigen Stirnwülste und die außerordentliche Länge des Skelettes lassen auf einen Mann schließen. Der Längen-Breiten-Index beträgt 68; es ist also ein ausgesprochener Langschädel. Eine Nachprüfung der Beigaben durch Dr. Laur hat nun ergeben, daß die beigegebene Fibel eine Achselspange ist, welche nach altrömischem Gebrauch, einer abweichenden Tracht entsprechend getragen wurde. Waffen und Schmuck waren nicht beigegeben, wohl aber eine seltene, reiche Gürtelschnalle. Es könnte also ein Stammesfremder, wahrscheinlich ein Kriegsgefangener gewesen sein. Der Schädel ist allerdings ein typischer Reihengräberschädel. Hervorzuheben sind ferner der schmale, gutbezahnte, cariesfreie Oberkiefer mit hohem Gaumen und besonders die Feststellungen an dem sehr langen Skelett, die Dr. Bay gemacht hat. Es liegen nämlich ein außerordentlich breites Schienbein und breite, lange Zehen vor. Das Handskelett ist leider nicht vorhanden. Das übernormale Knochenwachstum läßt nun eventuell auf eine Akromegalie schließen, und es wäre nun erstaunlich, daß der Arzt der Alamannen-Zeit schon den Zusammenhang dieser Krankheit mit einer Gehirnstörung erkannt hätte.

Unsere Ausführungen schließen wir mit der Bitte an den Urgeschichtsforscher, menschliche Knochen sorgfältig zu bergen, da deren Untersuchung der Urgeschichte wichtige Fingerzeige geben kann.

Literatur

His und Rütimeyer, *Crania Helvetica*, 1864.

Laur R. (1940), Ein problematischer Skelettfund. *Urschweiz*, Jg. IV, Nr. 2/3.

Régnauld F., *La Paléopathologie et la Médecine. Histoire générale de la Médecine*, T. I, 1936.

Sarasin F., Das steinzeitliche Dolmengrab bei Aesch. *Verh. Nat. Ges. Basel*, Bd. XXI, 1910.

Wölfel J., Vom Sinn der Trepanation. *Ciba-Zeitschrift*, Nr. 39, 1936.

Über einige verheilte Knochenbrüche (Frakturen) des vor- und frühgeschichtlichen Menschen

Von Roland Bay, Basel

Während wir bei der Schädeltrepanation auf eine hochstehende Technik und damit auf eine mehr oder weniger chirurgisch geschulte Gilde schließen müssen, zeigen die verheilten Frakturen des Gesichtsschädels und der Extremitäten keine Anzeichen irgend welchen ärztlichen Eingriffes.

Zwar berichtet E. Breiting (1) über einen gutgeheilten Unterkieferbruch bei einer frühbronzezeitlichen Frau von Niedermemmingen bei Nördlingen. Es handelt sich dort um einen einseitigen Bruch durch den Unterkieferkörper beim zweiten und dritten Mahlzahn. Aus der geringen Verschiebung und der annähernd richtigen Verheilung schloß Breiting auf eine ärztliche Frakturbehandlung zur Bronzezeit. „Zunächst müssen die nach dem Bruch stärker verschobenen Fragmente richtig gestellt werden und dann — was für die damalige Zeit besonders schwer gewesen sein wird — für deren Erhaltung in normaler Stellung gesorgt werden. ... Der Heilkundige der frühen Bronzezeit wird allenfalls äußere Verbände oder Schienen angelegt haben.“

Wir glauben aber vielmehr, daß die günstige Lage der Frakturlinie innerhalb der Muskelansatzstellen — was auch Breitinger hervorhebt — weit mehr für die günstige Heilung beigetragen hat, indem es zu gar keiner großen Dislokation gekommen war. Daß äußere Verbände, wie Kinnschleuder aus einem Stück Tuch, zur Ruhigstellung angelegt wurden, ist sehr wahrscheinlich, schon der Schmerzen wegen. Aber eine Schienung halten wir für die damalige Zeit für ausgeschlossen.

In einem Grabe des alamannischen Gräberfeldes von Hertzen (5.—7. Jahrhundert) fand Fr. Kuhn (Lörrach) den menschlichen Unterkiefer eines greisen Individuums (Abb. 55). Die vorderen Zähne saßen nur noch wenig im Knochen, während die Backen- und Mahlzähne schon zu Lebzeiten ausgefallen, und die Alveolen unter starkem Schwund verheilt waren. Dieser Unterkiefer weist links eine starke Verkürzung und Verstümmelung auf als Folge einer schweren Kieferverletzung hinter den Mahlzähnen oder am aufsteigenden Ast. Im Anschluß an diese Verletzung mußte sich eine Eiterung (Osteomyelitis) mit Einschmelzung von Knochengewebe eingestellt haben. Die anschließende Kallusbildung und Heilung der Fraktur ließ deshalb nur eine verdickte Knochenmasse übrig, aus der nach innen-hinten verdreht rudimentär der Gelenk- (G) und Kronfortsatz (K) hervorragen. Merkwürdigerweise ist der Nervkanal durchgängig erhalten geblieben, wengleich auch sein Eingang (N) zwischen die beiden Fortsätze gerückt ist.

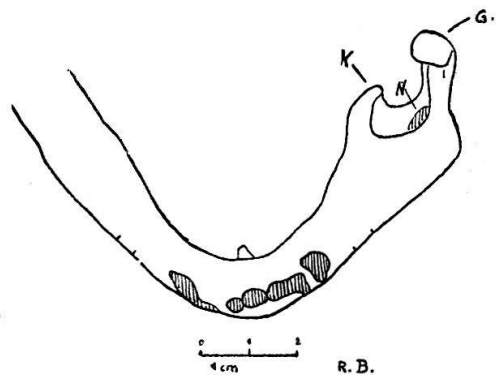


Abb. 55

Solche starke Eiterungen stellen sich immer dann ein, wenn eine Fraktur nicht geschient wurde, d. h. wenn die Bruchenden nicht unbeweglich aneinander gehalten (fixiert) wurden. Eine Fraktur im aufsteigenden Ast oder am Kieferwinkel ist aber besonders schwierig zu fixieren. So weist ein von Heberer (2) abgebildeter weiblicher Unterkiefer der deutschen Schnurkeramiker doppelseitige Frakturen der aufsteigenden Äste auf. Auch hier traten sehr starke Dislokationen der Bruchenden auf, und eine verstümmelnde Verheilung war die Folge. Umgekehrt findet sich auch aus dem Neolithikum der Lozère eine wohlverheilte Ramusfraktur (Pales, 3). Man müßte dann auch schon dem Neolithiker die Kenntnis der Kieferbruchbehandlung zubilligen.

Die verheilten Frakturen der Extremitätenknochen aus dem 5.—9. Jahrhundert zeigen ganz klar, daß die Bruchstücke nicht eingerichtet, sondern in der Verschiebung belassen worden sind. Wahrscheinlich sind die gebrochenen Glieder durch einfache Schienung ruhiggestellt worden. Doch auch dies ist nicht unbedingt notwendig gewesen. A. Kubacska (4) hat bei prähistorischen und historischen Wildtierfunden aus Ungarn

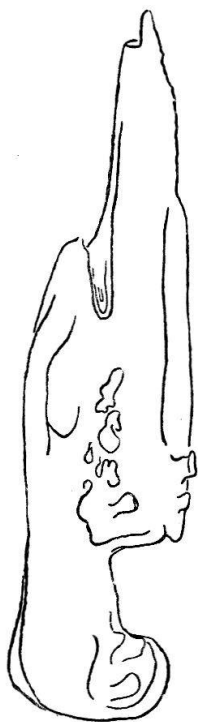

Abb. 56

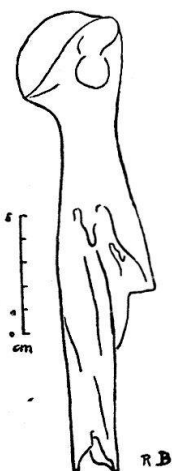


Abb. 57

dieselben Verschiebungen und Verheilungen von Extremitätenfrakturen gefunden, so daß wir annehmen müssen, daß den gebrochenen Extremitäten des historischen Menschen keine besondere Pflege zuteil geworden ist. Wenngleich auch die Verschiebung und die dadurch erfolgte Verkürzung der Extremitäten oft sehr groß ist, so kam es doch meist zu einer ausgedehnten Kallusbildung und knöchernen Vereinigung der Bruchstücke. Nur einmal fanden wir ein Ausbleiben dieser Vereinigung, eine Pseudarthrose, bei einem Vorderarmbruch (Ulna). Abb. 56 zeigt einen verheilten, schrägen Oberschenkelbruch aus dem Alamannenfriedhof Stetten-Lörrach des 7.—8. Jahrhunderts (Fr. Kuhn 5). Entsprechend dem schrägen Verlauf der Frakturlinie unterhalb der Schenkelmitte glitt das obere Stück hinter das untere. Dadurch entstand eine Verkürzung um 120 mm. Die mächtige Kallusbildung hat eine Stärke von 66 auf 49 mm.

Abb. 57 zeigt ein ähnliches Bild bei einer schrägen Oberarmfraktur aus einem Alamannengrab an der Elisabethenstraße Basel. Auch hier glitten die beiden Frakturenden an einander vorbei, wobei das kürzere obere Fragment seitlich herausragt. Die Verkürzung beträgt 68 mm.

Literatur

1. E. Breiting, Gutgeheilter Unterkieferbruch aus der Bronzezeit. Sudhoffs Arch. f. Gesch. d. Medizin u. d. Naturw., Bd. 32, H. 1 und 2, 1939. Leipzig.
2. Heberer G., Die mitteldeutschen Schnurkeramiker. Veröffentl. Landesanst. Volkheitskd. Halle, Nr. 10, 1938.
3. Pales L., Paléopathologie et Pathologie comparative. Paris 1930.
4. Kubacska A., Palaeobiologische Untersuchungen aus Ungarn. Geologica Hungarica. Serie Palaeontologica. Fasc. 10. Budapest 1932.
5. Kuhn Fr., Der Alemannenfriedhof von Lörrach-Stetten. Das Markgräflerland, H. 3 und 4. Schopfheim 1938.

Die Darstellung eines Keltentempels auf einem Denar von Kaiser Augustus

Von A. Voirol, M. D., Basel

Immer mehr erkennen wir dank zunehmender archäologischer Tatsachen, wie tief die Geschieke Zentraleuropas und besonders der Schweiz verwurzelt sind im keltischen Volkstum.¹ Die *Kelten* waren die Hauptträger der Latène-Kultur: ihre farbenfrohe, ornamentreiche Kunst, die Technik ihrer Metallbearbeitung, ihre Städteanlagen und ihre soziale Gliederung sind Beweise für das temperamentvolle, intelligente, tapfere, freiheitliebende Wesen dieses indogermanischen Stammes, der schon vor Roms Auftreten in Gallien eine relativ hohe Kulturstufe erreicht hatte. Leider sind unsere Kenntnisse von Religion und Kultus der Gallier noch sehr lückenhaft. Aber gerade die letzten Ausgrabungen haben dazu wichtige Beiträge geliefert: nicht nur wurde durch Inschriften und Bildwerke unsere einst blasse Vorstellung der keltischen Götter verlebendigt, sondern wir lernten namentlich ihre Tempel kennen, die mit ihrem quadratischen Grundriß in doppelter Mauerführung in auffallendem Gegensatz zur klassischen Tempelform stehen. Die Rekonstruktion der nur in Fundamenten oder wenigen Stein-