Zeitschrift: Intercura : eine Publikation des Geriatrischen Dienstes, des Stadtärztlichen Dienstes und der Psychiatrisch-Psychologischen Poliklinik der Stadt Zürich

Herausgeber: Geriatrischer Dienst, Stadtärztlicher Dienst und Psychiatrisch-Psychologische Poliklinik der Stadt Zürich

Band: - (1988-1989)

Heft: 22

Artikel: Obstipation, Stuhlinkontinenz und transanale Blutung; Gastroenterologische Kardinalsymptome im Alter

Autor: Huber, Fritz

DOI: https://doi.org/10.5169/seals-789998

Nutzungsbedingungen

Die ETH-Bibliothek ist die Anbieterin der digitalisierten Zeitschriften auf E-Periodica. Sie besitzt keine Urheberrechte an den Zeitschriften und ist nicht verantwortlich für deren Inhalte. Die Rechte liegen in der Regel bei den Herausgebern beziehungsweise den externen Rechteinhabern. Das Veröffentlichen von Bildern in Print- und Online-Publikationen sowie auf Social Media-Kanälen oder Webseiten ist nur mit vorheriger Genehmigung der Rechteinhaber erlaubt. Mehr erfahren

Conditions d'utilisation

L'ETH Library est le fournisseur des revues numérisées. Elle ne détient aucun droit d'auteur sur les revues et n'est pas responsable de leur contenu. En règle générale, les droits sont détenus par les éditeurs ou les détenteurs de droits externes. La reproduction d'images dans des publications imprimées ou en ligne ainsi que sur des canaux de médias sociaux ou des sites web n'est autorisée qu'avec l'accord préalable des détenteurs des droits. En savoir plus

Terms of use

The ETH Library is the provider of the digitised journals. It does not own any copyrights to the journals and is not responsible for their content. The rights usually lie with the publishers or the external rights holders. Publishing images in print and online publications, as well as on social media channels or websites, is only permitted with the prior consent of the rights holders. Find out more

Download PDF: 01.08.2025

ETH-Bibliothek Zürich, E-Periodica, https://www.e-periodica.ch

Obstipation, Stuhlinkontinenz und transanale Blutung; Gastroenterologische Kardinalsymptome im Alter

* **Fritz Huber, Basel**

Obstipation und Stuhlinkontinenz

Obstipation und Stuhlinkontinenz sind häufige und gefürchtete Symptome der «Maladie d'immobilisation». Dort wo die Immobilisierung immer wieder zur Krankheit zu werden droht, d.h. im Geriatriespital und im Pflegeheim ist das therapeutische Team täglich mit den Problemen der Stuhlregulation konfrontiert.

Auch ausserhalb der Pflegeinstitutionen nehmen nahezu die Hälfte der Senioren regelmässig Laxantien ein. In den Vereinigten Staaten werden jährlich schätzungsweise 250 Millionen Dollar für nicht rezeptpflichtige Abführmittel ausgegeben.

Der gewohnheitsmässige Laxantiengebrauch alter Menschen hat sicher auch weltanschauliche Wurzeln, die mit der «Gesundheitserziehung» in ihrer Jugend zusammenhängen. Sie befürchten nämlich die Autointoxikation des Organismus, wenn Volumen und Frequenz der Darmentleerungen nicht den Erwartungen entsprechen und stellen nicht selten ein unbestimmtes allgemeines Unbehagen in einen ursächlichen Zusammenhang mit der trägen Darmtätigkeit. Hier lebt die Hypothese der Selbstvergiftung weiter, die der Klistier- und Purgiermedizin des 16. und 17. Jahrhunderts zugrunde lag. Zu Beginn der Neuzeit kam das Klistieren und Purgieren neben dem Aderlassen auch an Königshöfen ganz gross in Mode. Der Sonnenkönig, Ludwig der XIV, soll in seinem Leben mehr als 2000 Darmeinläufe über sich ergehen lassen haben und er scheute sich nicht, während dieser Prozedur Hofdamen und Beamte um sich zu scharen. Für die erfolgreiche Behandlung einer Analfister wurde sein Leibarzt wahrhaft königlich — mit einer riesigen Geldsumme, einem Adelstitel und einem Landgut — belohnt.

In der heutigen Geriatrie ist der Umgang mit den lästigen Stuhlproblemen wenig ruhmvoll und lukrativ. Ihre Lösung wird sehr gerne dem Pflegepersonal überlassen. Zumindest jede neuauftretende, sich verstärkende Obstipation sollte den Arzt aber zu sorgfältigen differentialdiagnostischen Überlegungen veranlassen.

---

* **Dr. med. F. Huber, Basel ist Chefarzt der Medizinisch-Geriatrischen Klinik I des Felix Platter-Spitals in Basel. Zurzeit ist er Vizepräsident der Schweiz. Gesellschaft für Gerontologie.**

IVF hilft und dient...

Schutz und Sicherheit bei Inkontinenz!

Moliform®

die sichere und hautfreundliche Einlage für leichte bis mittlere Inkontinenzfälle:

- drei Grössen
- grosse Speicherkapazität bei rascher Saugleistung
- Körpergerechte Passform (schmaler Beinausschnitt)
- Zusätzlicher Schutz dank breiten Seitenrändern
- die undurchlässige, rutschfeste Aussenfolie schützt Wäsche und Kleidung

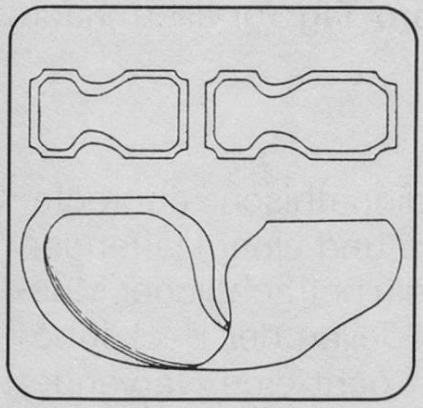

Molicare®

Der Slip mit extremer Saugkraft für mittlere bis schwere Inkontinenz:

- drei Grössen, klein, mittel, gross
- absolute Sicherheit dank elastischem Beinabschluss und verschiedenen Grössen
- die anatomische Passform gewährt einen optimalen Halt, ohne die Bewegungsfreiheit einzuschränken
- Mehrfachkleber erlauben Kontrollen ohne Beschädigung des saugstarken Flockenkissens

Molicare Inkontinenz-Slips können mit und ohne Unterwäsche getragen werden.

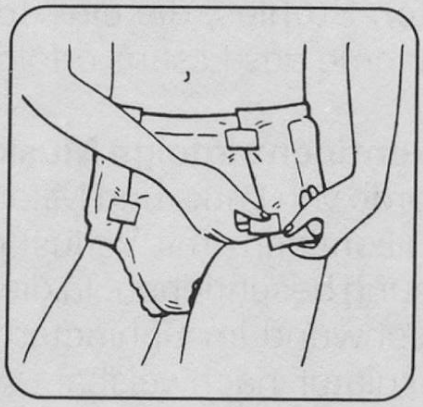

Verlangen Sie bemusterte Offerten

Internationale Verbandstoff-Fabrik Schaffhausen
8212 Neuhausen am Rheinfall Tel. 053 / 2 02 51

...dem Kranken wie dem Gesunden

Neben der Urininkontinenz ist sie für die Patienten, ihre Angehörigen und das Pflegepersonal ein grosses quälendes Problem. Nach dem Entstehungsmechanismus können wir sie in vier Gruppen einteilen.

1. **Die Stuhlinkontinenz bei chronischer Verstopfung**
   Dies ist die häufigste Form der Inkontinenz. Im Reservoir des Enddarms bleiben vor allem bei immobilen Patienten die Stuhlmassen liegen. Durch Wasserentzug entstehen harte Skybala. Die Mucosa wird gereizt und scheidet Schleim ab. Dieser gleitet über die Stuhlmasse und löst deren Randschichten auf. Der Patient leidet an **falschen oder paradoxen Durchfällen.** Gleichzeitig wird durch die starke Überdehnung der Schliessmuskel am After geschädigt. Bei Druckerhöhung im Bauchraum, vor allem beim Husten und Aufsitzen, entleeren sich automatisch kleine Stuhlmengen. Man kann diese Form der Stuhlinkontinenz mit der Urininkontinenz vergleichen, die bei einer Überlaufblase zu beobachten ist. Sie ist charakterisiert durch eine **häufige Entleerung von kleinen halbsoliden Stuhlmengen.**

2. **Die neurogene Stuhlinkontinenz**
   Die neurogene form der Stuhlinkontinenz kommt in erster Linie bei alten Menschen mit einer diffusen Hirnschädigung, wie z.B. der senilen Demenz, vor. Die Reservoirfunktion des Rectums, gemessen als Rectumcompliance, ist verändert. Wenn die Stuhlmassen in das Rectum eintreten, wird der Tonus des Sphincter internus reflektorisch gehemmt und gleichzeitig erschlafft auch der Sphincter externus. In diesem Moment kommt es zur automatischen Stuhlentleerung. Der ganze Mechanismus ist demjenigen der ungehemmten neurogenen blase vergleichbar. Wir beobachten die **Passage eines geformten Stuhles, die ein- oder zweimal pro Tag** vor allem nach der Einnahme des Essens erfolgt.

3. **Stuhlinkontinenz infolge Muskelschwäche**
   1977 wurde von Parks und Mitarbeitern eine idiopathische anorectale Stuhlinkontinenz mit Verlust der Analreflexe und einer klaffenden Analöffnung beschrieben. In diesen Fällen ist ein beträchtlicher Muskelfaserschwund im Sphincterbereich und in Teilen der Beckenbodenmuskulatur nachweisbar. Wahrscheinlich geht eine Nervendegeneration voraus, die ihrerseits durch eine Traumatisierung des Gewebes bei Überdehnung zustandekommt. Pathophysiologisch besteht eine Analogie zur Stressinkontinenz. Das bild ist übrigens klinisch oft mit einem Rectalprolaps und **anstrengungsbedingten Stuhlverlusten** vergesellschaftet.

4. Stuhlinkontinenz bei Durchfallerkrankungen
Durchfälle führen im fortgeschrittenen Alter häufiger zur Stuhlinkontinenz, weil die Kontinenzmechanismen weniger sicher sind. Stuhlinkontinenz ist deshalb häufig ein sekundäres Symptom derjenigen Erkrankungen, die Durchfälle auslösen. Dazu sind Colon- und Rectumcarcinome, Colitiden und Rektitiden verschiedenster Aetiologie, die Divertikelkrankheit und der chronische Laxantienabusus zu zählen.

Der **Abklärungsweg** beim Vorliegen von Obstipation und Stuhlinkontinenz kann mühsam und umständlich sein. Altbewährte Untersuchungsmethoden müssen auch beim Hochbetagten kombiniert werden mit modernster endoskopischer und radiologischer Diagnostik, wenn diese echte therapeutische Konsequenzen hat. Bewährt hat sich folgendes **praktische Prozedere** (Einzelmassnahmen in der Reihenfolge ihrer Durchführung vorgemerkt):

- Sorgfältige Anamnese (ergänzt durch Angaben des Pflegepersonals und der Angehörigen)
- Palpation und Auskultation des Abdomens
- Inspektion der Analregion
- Inspektion der Faeces
- Austastung der Ampulla recti
- Anuskopie, Rektoskopie
- Abdomenleeraufnahme
- Holzknechteinlauf
- ev. Sonotomographie des Abdomens
- ev. Colonoskopie.

Bei der **Behandlung** der Obstipation gilt es in erster Linie, die Grundkrankheit zu sanieren. Klare Entscheide über die Art des Vorgehens, schonendes aber konsequentes Prozedere bei der Diagnostik und umfassende Information des Patienten, des Pflegepersonals und der Angehörigen über die sinnvollsten therapeutischen Massnahmen sind die wichtigsten Voraussetzungen für Behandlungserfolge.

Die **Behandlung einer einfachen funktionellen Obstipation** muss sich primär auf drei Pfeiler abstützen:

- adaequate Flüssigkeitszufuhr (mind. 1,5 l/die)
- möglichst viel Bewegung (ev. Massage des Abdomens)
- faserreiche Diät.

In vielen Fällen ist bei alten Menschen allerdings die zusätzliche Gabe von **Laxantien** nicht zu umgehen. Der Einsatz der verschiedenen Wirkstoffgruppen muss sorgfältig überdacht werden. Bewährt haben sich

Bei der Beurteilung akut und chronisch auftretender Obstipation alter Menschen sind wir mit **zwei Hauptproblemen** konfrontiert:

1. Die Obstipation kann Symptom einer anderen Krankheit sein.
2. Die Obstipation führt ihrerseits zu gefährlichen Komplikationen.

Die möglichen Grundkrankheiten, die sich beim Betagten hinter einer Verstopfung verbergen, sind mannigfaltig. (Tab. 1).

Tab. 1 Ursachen der Obstipation im Alter

a) Veränderungen im Bereiche des Darmes:
z.B. Tumoren des colons oder Rectums; chronische Divertikelkrankheit; spastisches Colon; Analsyndrom bei Haemorrhoiden, Fissuren, perirectalen Abszessen, etc.

b) Neurologische Affektionen:
z.B. multiple Sklerose, Morbus Parkinson, Hemiplégie, etc.

c) Endokrine und Stoffwechselstörungen;
Hypokaliaemie; Hypothyreose; Hypocalcaemie.

d) Psychische Leiden:
z.B. Demenz, Depression.

e) Medikamente:
z.B. codeinhaltige Pharmaka; Morphin und seine Derivate, Aluminiumverbindungen, tricyclische Antidepressiva, Phenothiazine; Anticholinergica; Diuretica.

f) Allgemeines:
Immobilisierung: Schwäche der Bauchmuskulatur, geringe Colonmotilität, kein Durstgefühl: Mangelhafte Hydrierung der Faeces. Schmerzen im Bewegungsapparat: Behinderung beim Gang aufs WC.

Die Komplikationen der Obstipation werden oft lange nicht erkannt und sind folgenschwer. (Tab. 2). An dieser Stelle möchten wir etwas detaillierter auf die Stuhlinkontinenz eingehen.

Tab. 2 Komplikationen der Obstipation

Impaktbildung der Faeces
Stuhlinkontinenz
Mechanischer Ileus
Verwirrungszustände schweren Grades
Urinretention und Urininfekt
Rektalblutungen aus koprostatischen Ulcera
Idiopathisches Megacolon
Sigmavolvulus.

Kontakt-Laxantien (Antrachinon-Glykoside, Bisaccodyl), Muzilaginosa (z.B. Metamucil, Normacol) und Lactulose. Cholinergica (z.B. Distigminbromid) können mit Erfolg eingesetzt werden, wenn ein schweres neurologisches Leiden zur Verstopfung geführt hat. Hartnäckige Stuhlimpakte können häufig nur durch Mikroklistiere oder Einläufe gelöst werden.

Transanale Blutungen aus dem unteren Magen-Darm-Trakt

Blutungen aus Körperhöhlen verlangen in jedem Falle eine Aufdeckung ihrer Ursache. Dieser Grundsatz hat sich für die Haematemesis, die Haemoptoe, die Haematurie und die Vaginalblutung längst durchgesetzt. Bei den transanalen Blutungen ist leider das Verhalten des Arztes oft weniger konsequent. Allzu oft wird dieses Symptom ohne weitere diagnostische Bemühungen auf ein vermeintliches Haemorrhoidalleiden zurückgeführt. Die Blutungen aus dem unteren Magen-Darm-Trakt treten bei Patienten jeden Alters in verschiedenster Intensität auf. Ist der **Blutverlust geringgradig** und kann die Blutungsquelle mit einfachen Methoden (Inspektion, Palpation, Rektoskopie) identifiziert werden, dann soll bei Hochbetagten auf Colonoskopie und selektive Angiographie verzichtet werden (Tab. 3).

Tab. 3 Blutungen aus Rectum und Anus bei Betagten

Quelle	Anamnese	Befund
Haemorrhoiden externe	zuerst Knotenbildung dann Blutung	livider Knoten am Anus ev. Koagulum
interne	Bluttropfen oder Blutlache im WC am Ende der Defaekation	knotige Haemorrhoiden im Anuskop
Fissur	Blutspuren am Stuhl und Papier	starke Schmerzen beim Versuch der Palpation; beim Spreizen des Anus Fissur meist zu sehen; äussere Vorpostenfalte
Tumor	Blutspuren am Stuhl, blutiger Schleim, Tenesmen	palpatorisch oder endoskopisch erkennbarer Tumor
Mukosaprolaps des Anus	Blutspuren am Papier oder an der Unterwäsche	dünner nur aus Schleimhautfalte bestehender Vorfall

Rectumprolaps	Blutspuren am Papier oder an der Unterwäsche	aus allen Wandschichten des Rectums bestehender Vorfall
Verletzungen	Fieberthermometer, Fremdkörper, vorangegangene Untersuchung	Schleimhautläsion, meist an der Rectumvorderwand

Die Blutverluste sind in diesen Fällen mehr beeindruckend als unmittelbar bedrohlich. Der Arzt hat die Pflicht, sie ernst zu nehmen. Eine klare Diagnose kann den Patienten von Angst befreien.

Die nachfolgenden Ausführungen konzentrieren sich auf die **massiven transanalen Blutungen** bei über 60-jährigen Patienten.

Vor 20 Jahren wurde die Dickdarm-Divertikulose als wichtigste Ursache für Darmblutungen des älteren Menschen angesehen. In den letzten 10 Jahren wurde klar, dass die sogenannten Angiodysplasien eine zweite wichtige Blutungsquelle darstellen.

Die **Angiodysplasie** ist ein relativ neuer Begriff, stellt aber heute eine recht gut definierte klinische und pathologisch-anatomische Einheit dar. Es handelt sich um **eine erworbene Form von arterio-venösen Missbildungen.** Diese sind im Coecum oder Colon ascendens zu treffen und werden vor allem beim Menschen im 7. oder 8. Lebensjahrzehnt beobachtet. Sie sind nicht mit Angiomen der Haut oder anderer innerer Organe vergesellschaftet. Dagegen finden sich Hinweise in der Literatur, dass Aortenstenose und chronische Lungenkrankheiten bei Patienten mit Angiodysplasie gehäuft vorkommen.

Die Divertikulose findet sich bei 20 bis 40 % der Bevölkerung über 60 Jahren, die Inzidenz der Angiodysplasie ist unklar. Angaben in der Literatur sprechen von 25 % der über 60-Jährigen. Das mittlere Alter der Patienten mit einer Angiodysplasie-Blutung ist etwas höher als das von Patienten mit Divertikelblutungen. Bei Divertikelträgern liegt das Risiko einer Blutung bei etwa 5 %, 20 % davon sind massive Haemorrhagien. Das Blutungsrisiko von Angiodysplasien ist nicht genau bekannt, weil die Diagnose kaum je gestellt wird, wenn es nicht zur Blutung kommt.

Die **Blutung aus einem Divertikel** ist arteriell. Sie hat die Tendenz akut aufzutreten und zu relativ schweren Blutverlusten zu führen. Die Blutung einer Angiodysplasie ist venös und infolgedessen weniger massiv. Blutende Angiodysplasien sind immer auf der rechten Colonseite lokalisiert. Erstaunlicherweise hat sich in den letzten Jahren herausgestellt, dass 60 bis 80 % der blutenden Divertikel ebenfalls im rechtseitigen

Dickdarm liegen, obgleich 90 % der Colondivertikel links anzutreffen sind. Rezidivierende Blutungsepisoden kommen bei der Angiodysplasie in 85 % der Fälle vor. Bei den Divertikelblutungen liegt die Chance eines Rezidivs nach konservativer Behandlung nur bei 25 %.

Zum Schluss sei auf eine selten vorkommende und noch seltener diagnostizierte Affektion des Dickdarms hingewiesen, die ebenfalls die auslösende Ursache für eine transanale Blutung darstellen kann. Das Krankheitsbild der **ischaemischen Colitis** wurde zwischen 1962 und 1964 von mehreren Autoren beschrieben. Seither sind einige hundert weitere Beobachtungen mitgeteilt worden. Am häufigsten werden die linke Flexur und die ihr anliegenden Colonabschnitte betroffen. Entscheidende diagnostische Hinweise liefert ein Kontrastmitteleinlauf. Dort finden wir Zeichen der segmentalen Einengung des Dickdarmlumens durch Oedem und intramurale Haematome. Die Darmwand ist an verschiedenen Stellen wie vom Daumen eingedrückt in das Lumen vorgewölbt. Dieses als «Thumbprinting» in die Literatur eingegangene radiologische Zeichen ist für die ischaemische Colitis typisch. Schleimhaltige Durchfälle mit Beimengung von frischem Blut sind für das klinische Bild charakteristisch. Wir unterscheiden zwei Verlaufsvarianten. Bei der **transitorischen Form** hat die Ischaemie keine irreversiblen Schäden zur folge. Bei der **stenosierenden Form** entwickeln sich als Ausdruck einer irreparablen Schädigung in den nächsten vier Monaten Symptome einer Dickdarmstenosierung, die zur Resektion des betroffenen Darmabschnittes zwingen können.

Bei der **massiven roten Enddarmblutung** sollte zunächst eine obere gastrointestinale Blutung ausgeschlossen werden. Dies kann durch das Legen einer Magensonde oder einer Notfall-Oesophago-Gastro-Endoskopie geschehen. Als nächstes empfiehlt sich eine Procto-Rectoskopie mit dem starren Endoskop und als weitere Massnahme eine selektive Angiographie. Parallel dazu sollte eine Koagulopathie ausgeschlossen werden. Bei der Angiographie können Divertikelblutungen dadurch identifiziert werden, dass in 50 bis 75 % der Fälle Kontrastmittelaustritte aus den Gefässen ins Darmlumen nachgewiesen werden. Die typischen Läsionen der Angiodysplasie, kleine Gefässknäuel, können im Angiogramm direkt visualisiert werden. Die Notfall-Endoskopie hat sich bei massiven Blutungen nicht bewährt. Wenn keine schwere Blutung stattgefunden hat, ist die Colonoskopie günstiger. Bei hohem Operationsrisiko, bei Nachweis einer Angiodysplasie, ist der Versuch einer endoskopischen Blutstillung gerechtfertigt.

Störungen des unteren Magen-Darm-Traktes befallen den alten Menschen recht häufig. Spezifische Alterskrankheiten sind darunter aber kaum zu finden. Ursachen und Komplikationen sind komplex. Der alte Patient gerät ihretwegen nicht selten in einen Teufelskreis, aus dem er sich mit eigener Kraft nicht befreien kann. Ein vernünftiges und effizientes Abklärungs- und Behandlungskonzept kann den Betroffenen Erleichterung und eine wesentliche Verbesserung der Lebensqualität verschaffen.

Zur Gastroenterologie wird mit dem Thema «Therapeutische Endoskopie bei gastroenterologischen Erkrankungen», verfasst von PD Dr. med. H.R. Koelz, OA Medizin im Triemlispital Zürich und Prof. Dr. med. A. Blum, Internmedizin am CHUV Lausanne, in Intercura Nr. 23 vom Herbst 1988 ein weiterer Beitrag erscheinen.

Bioflorin®

Streptococcus faecium,
Gruppe D,
Stamm SF 68.

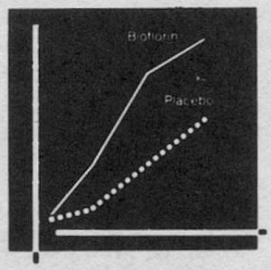

Wenden Sie sich bitte an das Schweizer. Arzneimittelkompendium oder verlangen Sie die ausführliche Dokumentation.

Das neue Konzept gegen Diarrhö.

Giuliani S.A., 6976 Lugano-Castagnola
Pharmazeutische Spezialitäten
auf natürlicher Basis für Ihre Leader-Therapie

Giuliani