

Zeitschrift: Horizonte : Schweizer Forschungsmagazin
Herausgeber: Schweizerischer Nationalfonds zur Förderung der Wissenschaftlichen Forschung
Band: - (2004)
Heft: 62

Artikel: Die Kindheit des Gehirns
Autor: Frei, Pierre-Yves
DOI: <https://doi.org/10.5169/seals-552428>

Nutzungsbedingungen

Die ETH-Bibliothek ist die Anbieterin der digitalisierten Zeitschriften auf E-Periodica. Sie besitzt keine Urheberrechte an den Zeitschriften und ist nicht verantwortlich für deren Inhalte. Die Rechte liegen in der Regel bei den Herausgebern beziehungsweise den externen Rechteinhabern. Das Veröffentlichen von Bildern in Print- und Online-Publikationen sowie auf Social Media-Kanälen oder Webseiten ist nur mit vorheriger Genehmigung der Rechteinhaber erlaubt. [Mehr erfahren](#)

Conditions d'utilisation

L'ETH Library est le fournisseur des revues numérisées. Elle ne détient aucun droit d'auteur sur les revues et n'est pas responsable de leur contenu. En règle générale, les droits sont détenus par les éditeurs ou les détenteurs de droits externes. La reproduction d'images dans des publications imprimées ou en ligne ainsi que sur des canaux de médias sociaux ou des sites web n'est autorisée qu'avec l'accord préalable des détenteurs des droits. [En savoir plus](#)

Terms of use

The ETH Library is the provider of the digitised journals. It does not own any copyrights to the journals and is not responsible for their content. The rights usually lie with the publishers or the external rights holders. Publishing images in print and online publications, as well as on social media channels or websites, is only permitted with the prior consent of the rights holders. [Find out more](#)

Download PDF: 23.01.2026

ETH-Bibliothek Zürich, E-Periodica, <https://www.e-periodica.ch>

Die Kindheit des Gehirns

Petra Hüppi und ihr Team vom Unispital Genf untersuchen mit Hilfe von High-Tech-Methoden, wie sich das Gehirn nach der Geburt entwickelt und manchmal schwere Verletzungen kompensieren kann.

VON PIERRE-YVES FREI
BILDER SPL/KEY, UNI GENF

Petra Hüppi war noch keine zehn Jahre alt, als sie die Spitalwelt entdeckte. Sie litt zwar selbst nicht an einer ernsthaften Krankheit, besuchte dort aber stark behinderte Kinder mit Gehirnverletzungen. Und trotz ihres kindlichen Alters berührten sie der Mut dieser jungen Patientinnen und Patienten und die Hingabe des Pflegepersonals. Sie beschloss, sich dereinst ebenfalls dieser Aufgabe zu widmen.

Einige Jahrzehnte später ist diese Vision Realität geworden. Petra Hüppi ist leitende Ärztin und ordentliche Professorin

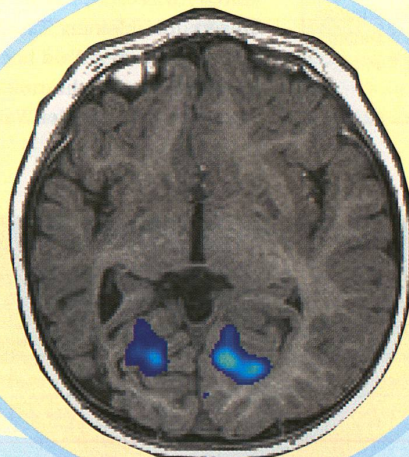
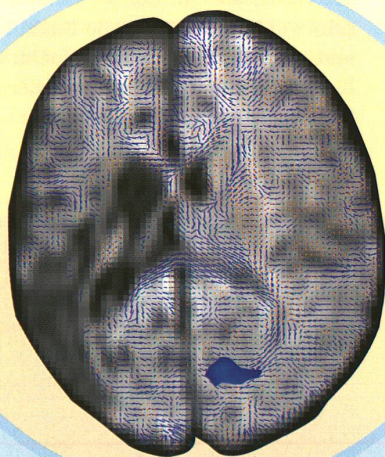
für Kinderheilkunde in Genf und wird bald die Leitung der neuen Abteilung für Entwicklung und Wachstum am Genfer Spital übernehmen. «Wir befassen uns mit sämtlichen Beeinträchtigungen der frühkindlichen Entwicklung, insbesondere mit jenen des Gehirns, die verhindern, dass sich ein Kind in Schule und Gesellschaft integrieren kann. Gegenwärtig untersuchen wir vor allem die Beschaffenheit des gesunden oder geschädigten Gehirns von Neugeborenen. Was geschieht, wenn ein Neugeborenes eine Gehirnverletzung erleidet, sei es wegen Sauerstoffmangels oder einer Durchblutungsstörung? Wie weit kann eine stark eingeschränkte Funktion von einem benachbarten Gehirnareal übernommen werden? Herauszufinden, wie und unter welchen Bedingungen diese

Plastizität funktioniert und wie man sie stimulieren kann, ist unser Hauptziel.»

Einblicke ins Gehirn

Um solche Vorgänge im Gehirn «live» mitzuverfolgen, greift Petra Hüppi auf wichtige technische Hilfsmittel zurück. Dazu gehört die Kernspintomographie (Magnetresonanztomographie, MRI), ein leistungsfähiges und komplexes Gerät, das aus der Kinderheilkunde nicht mehr wegzudenken wäre. Die Kernspintomographie ist ein grosser Fortschritt der Medizin, gewährt sie doch Einblicke von unvergleichlicher Auflösung ins Innere des Körpers – und dies ohne Eingriff und ohne Strahlenbelastung.

Das Verfahren beruht auf den magnetischen Eigenschaften gewisser Atomkerne wie jener des Wasserstoffs, der als Teil der Wasser- und Fettmoleküle in biologischem Gewebe reichlich vorkommt. Diese Wasserstoffkerne werden im Kernspintomographen



Kurz nach der Geburt erlitt ein Baby eine schwere Gehirnverletzung in der linken Hirnhälfte. Nur noch die rechte Hirnhälfte reagierte auf den Lichtstrahl des Funktionstests (blauer Fleck, linkes Bild). Im Alter von 20 Monaten war die Reaktion in beiden Hirnhälften praktisch gleich ausgeprägt (Bild rechts).

einem starken Magnetfeld ausgesetzt und richten sich danach aus. Dann wird die Magnetisierung mit Hilfe von spezifischen elektromagnetischen Wellen detektiert und daraus ein hochauflösendes anatomisches Bild berechnet.

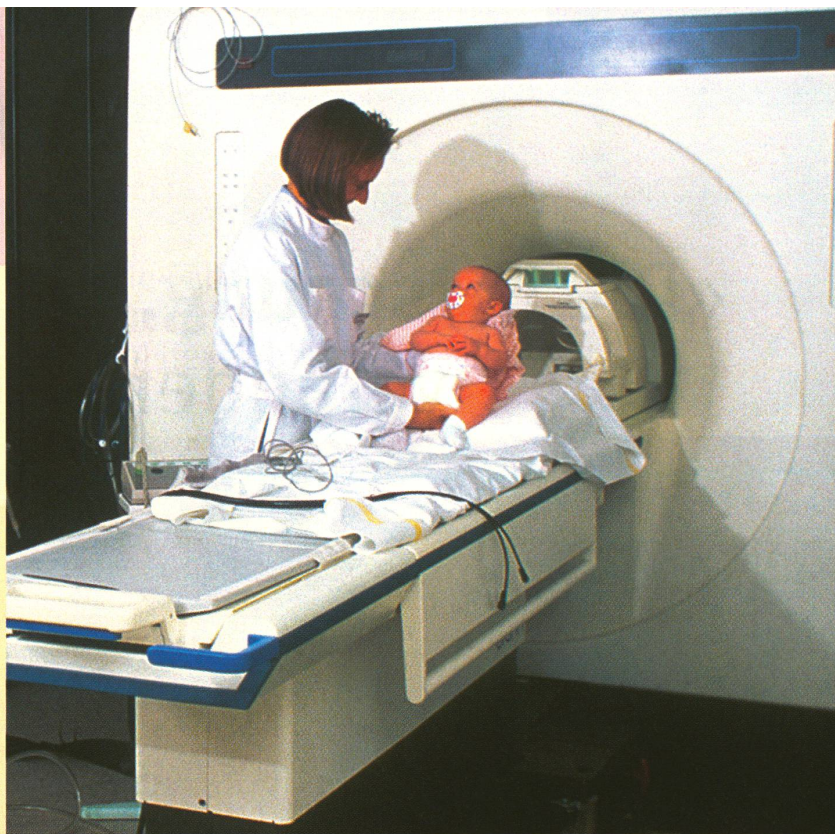Mit dieser Methode kann die Entwicklung der Hirnstrukturen Schritt für Schritt verfolgt werden. Dazu gehören die Teilung und Wanderung der Nervenzellen und die Entstehung der Hirnwindungen, aber auch die Wanderung und Differenzierung der so genannten Gliazellen. Sie senden zwar selbst keine Nervenimpulse, sind aber für die Nervenzellen lebenswichtig, da sie diese mit Nährstoffen versorgen, unterstützen, schützen und die Überreste beseitigen, wenn die Nervenzellen absterben. Und schliesslich sind es gewisse Gliazellen, die Oligodendrozyten, die in den ersten Lebensmonaten eine isolierende Hülle aus Myelin um die Nervenzellen bilden. Ist dieser Prozess gestört, leiden die Betroffenen unter schweren Funktionsstörungen, insbesondere motorischer Art.

Aussagekräftige Bilder

Doch die Kernspintomographie ist nur von Nutzen, wenn sie richtig interpretiert wird. Die Datenflut muss kanalisiert, interpretiert, analysiert und moduliert werden, damit aussagekräftige Bilder entstehen. Diese Arbeit übernehmen Computer und Analyse-Software. «Wir haben intensiv an der Entwicklung von Applikationen gearbeitet, um die Funktionen der verschiedenen Gewebearten des Gehirns, ihre Entwicklung und allfällige Verletzungen in den einzelnen Bereichen noch besser verfolgen zu können.»

Mit der Kernspintomographie und der «hausgemachten» Software ist das technische Arsenal von Petra Hüppi fast komplett. Ergänzt wird es durch das so genannte Diffusion Tensor Imaging (DTI), ein neues Verfahren der Kernspintomographie. Stark vereinfacht gesagt werden damit die Bewegungen von Wassermolekülen verfolgt. Freie Wassermoleküle bewegen sich wegen der thermischen Energie dauernd und in zufälligen Richtungen. Sind sie jedoch in den lang-

Petra Hüppi untersucht ein Baby mit der Kernspintomographie.



gezogenen Nervenfasern eingeschlossen, werden ihre Schwingungen vor allem in die Richtung der Fasern gelenkt. Dieser Unterschied zwischen Wassermolekülen in den Nervenfasern und jenen des umgebenden Hirngewebes wird mit der DTI-Methode gemessen. Mit diesen Bildern kann die Entwicklung der Nervenfasern mitverfolgt werden, die die Millionen, ja Milliarden von Verbindungen eines funktionierenden Gehirns bilden.

Schwere Gehirnverletzung

In einer ihrer neuesten Studien haben Petra Hüppi und ihr Team all diese Techniken eingesetzt, um die Gehirnentwicklung eines Neugeborenen zu verfolgen, das zwar zur richtigen Zeit zur Welt gekommen ist, aber drei Tage später an schweren Krämpfen litt. Diagnose: schwerwiegende Verletzungen in der linken Gehirnhälfte. «Zuerst haben wir mit diesem Kind Funktionstests gemacht. Wir haben einen Lichtstrahl auf sein Auge gerichtet und dann mit Hilfe der Kernspintomographie beobachtet, welche Bereiche des Gehirns die visuelle Information verarbeiten. Während die Sehrinde rechts normal reagierte, zeigte der entsprechende Bereich auf der linken Seite praktisch keine Aktivität. Das Kind litt offensichtlich unter einem einseitigen Ausfall des Sehens. Uns interes-

sierte nun, ob und wie gut die Plastizität des Gehirns die Schädigung wettmachen kann.»

Noch im Alter von drei Monaten wies die linke Gehirnhälfte des kleinen Patienten deutlich weniger Nervenfasern auf als die rechte, wie die DTI-Bilder ergaben. Auch die optische Stimulierung zeigte keine Wirkung. Wie würde die Zukunft aussehen? Als das Kind ein Jahr alt war, wiederholte das Team die Messungen. Gute Neuigkeiten: Nun reagierte die linke Gehirnhälfte – wenn auch erst zaghaft – auf die visuelle Stimulation. Ermutigend auch die DTI-Bilder: Auf der linken Seite sind mehr Fasern vorhanden.

Eindrückliche Plastizität

Acht Monate später haben die Forschenden Gewissheit: Die Reaktion war nun in beiden Gehirnhälften praktisch gleich stark ausgeprägt. «Ein sehr eindrückliches Beispiel für die Plastizität des Gehirns», freut sich Petra Hüppi. «Denn das Gehirn des kleinen Patienten hat die Funktion, die wir verloren glaubten, durch Kompensation wiedererlangt. Zum Teil hat sich der beeinträchtigte Bereich regeneriert, zum andern Teil übernahm eine damit verbundene Region die Verarbeitung des optischen Reizes. Das Gehirn ist zweifellos ein erstaunliches Organ!» ■