Zeitschrift: Hebamme.ch = Sage-femme.ch = Levatrice.ch = Spendrera.ch
Herausgeber: Schweizerischer Hebammenverband
Band: 116 (2018)
Heft: 12

Artikel: Quand la vulve brûle er démange
Autor: Günthert, Andreas / Kalberer, Urs
DOI: https://doi.org/10.5169/seals-949566

Nutzungsbedingungen
Die ETH-Bibliothek ist die Anbieterin der digitalisierten Zeitschriften auf E-Periodica. Sie besitzt keine Urheberrechte an den Zeitschriften und ist nicht verantwortlich für deren Inhalte. Die Rechte liegen in der Regel bei den Herausgebern beziehungsweise den externen Rechteinhabern. Das Veröffentlichen von Bildern in Print- und Online-Publikationen sowie auf Social Media-Kanälen oder Webseiten ist nur mit vorheriger Genehmigung der Rechteinhaber erlaubt. Mehr erfahren

Conditions d'utilisation
L'ETH Library est le fournisseur des revues numérisées. Elle ne détient aucun droit d'auteur sur les revues et n'est pas responsable de leur contenu. En règle générale, les droits sont détenus par les éditeurs ou les détenteurs de droits externes. La reproduction d'images dans des publications imprimées ou en ligne ainsi que sur des canaux de médias sociaux ou des sites web n'est autorisée qu'avec l'accord préalable des détenteurs des droits. En savoir plus

Terms of use
The ETH Library is the provider of the digitised journals. It does not own any copyrights to the journals and is not responsible for their content. The rights usually lie with the publishers or the external rights holders. Publishing images in print and online publications, as well as on social media channels or websites, is only permitted with the prior consent of the rights holders. Find out more

Download PDF: 09.12.2025

ETH-Bibliothek Zürich, E-Periodica, https://www.e-periodica.ch

Quand la vulve brûle et démange

Le lichen scléreux est une maladie inflammatoire chronique auto-immune. Caractérisée par une destruction des fibres élastiques du tissu conjonctif, cette maladie est responsable d'altérations anatomiques irréversibles de la peau. La cause en est encore inconnue et il n'existe actuellement pas de guérison possible. Toutefois, dans la plupart des cas, un diagnostic précoce et un traitement corticoïde adéquat permettent d'en arrêter la progression.

TEXTE:
ANDREAS GÜNTHERT
ET URS KALBERER

La vulve regroupe les parties génitales externes de la femme: les petites lèvres, le clitoris avec son prépuce, l'introïtus vaginal – y compris l'urètre distal – et le périnée jusqu'à la région antérieure de l'anus. Hélas, le terme « vulve » est très peu répandu dans le langage courant, puisque moins de 50% des femmes l'utilisent pour désigner leurs parties génitales externes. Comment un organe qui n'existe presque pas sur le plan culturel pourrait-il être décrit par les personnes atteintes de sensations d'irritation? Même les gynécologues sont peu formés dans ce domaine. De ce fait, les plaintes qui touchent les parties génitales externes sont souvent mal diagnostiquées et mal interprétées aussi bien par les patientes que par les médecins.

Une évolution chronique et par poussées

Le lichen scléreux (LS) de la vulve est sans doute plus fréquent que ne l'indiquent les études. Environ une femme ménopausée sur 30 est touchée (Goldstein et al., 2005). Toutefois, le LS peut se manifester bien plus tôt. Dans ce cas, les symptômes sont souvent peu caractéristiques et apparaissent sous forme de prurit ou d'irritation de l'urètre, ce qui peut faussement faire penser à une mycose ou à une infection urinaire (Christmann-Schmid et al., 2018). Des manifestations extra-génitales existent également, par exemple au niveau de la muqueuse buccale ou à d'autres endroits de la peau. Il n'est pas rare que le LS soit associé à d'autres maladies auto-immunes (Sherman et al., 2010).

De nature chronique, la maladie évolue par poussées. On observe une inflammation des vaisseaux et du tissu conjonctif adjacent, médiée par les cellules T. Cela entraîne une activation enzymatique dégradant les fibres élastiques du tissu conjonctif. La pose d'un diagnostic précoce est très difficile car il n'existe pas de test sanguin, et même une biopsie effectuée à un stade précoce ne permet pas de poser le diagnostic (Regauer et al., 2005). Par conséquent, le diagnostic du lichen scléreux, à un stade précoce, se base uniquement sur la symptomatologie et sur l'examen clinique, en observant les moindres altérations cutanées (Günthert et al., 2012; Sheinis et al., 2018). Plus grave encore, l'absence de symptôme chez certaines femmes peut favoriser une mutilation vulvaire insidieuse. Les problèmes rencontrés sont des plaintes lors des rapports sexuels, la sensation d'irritation vulvaire, des «mycoses à répétition» ou des «cystites» présumées.

Diagnostics différentiels importants

Si le lichen scléreux n'est pas reconnu à temps, des adhérences se forment sur le prépuce du clitoris et entre les petites lèvres, l'introïtus vaginal se rétrécit et le risque de cancer vulvaire augmente (cf. images à droite). Le LS peut déjà se manifester chez les enfants, puis les symptômes disparaissent souvent avec la puberté. Parfois, ils ne reviennent qu'après des années.

Le diagnostic du lichen scléreux, à un stade précoce, se base uniquement sur la symptomatologie et sur l'examen clinique, en observant les moindres altérations cutanées.

Les diagnostics différentiels importants sont le lichen simplex qui se manifeste plutôt en tant qu'eczéma en cas d'hygiène intime inadéquate ou le lichen plan qui est très similaire au lichen scléreux. Le lichen plan, qui se présente bien plus souvent par des manifestations extra-génitales, est associé à une sensation intense de brûlure, plutôt que de prurit. Le lichen plan et le LS peuvent également coexister (cf. images page suivante). Les causes en sont inconnues, mais des poussées peuvent être déclenchées par des traumatismes dans la région génitale. L'alimentation peut aussi avoir une influence négative: les aliments piquants, les boissons contenant de l'acide ou les agrumes seraient en cause, mais il y aurait de grandes différences entre les individus. Le LS peut être héréditaire, étant donné qu'on trouve dans 50% des cas d'autres membres de la famille atteints (données personnelles, non publiées).

Thérapie standard par des corticoïdes

Comme il s'agit d'une maladie auto-immune, le but thérapeutique est de freiner le système immunitaire. Ce sont les corticoïdes d'activité très forte sous forme de pommades très diluées qui sont le mieux adaptés à cet effet. En cas d'intolérance ou

LS chez une jeune femme avec phimosis clitoridienne, fissures du périnée et lichenification typique (stries blanches).

LS chez une jeune femme, absence des petites lèvres, cicatrisation de l'introïtus postérieur, lichenification discrète de la grande lèvre gauche.

Photos: Andreas Günthert

LS avancé avec un status adhérentiel important et avec une lichenification.

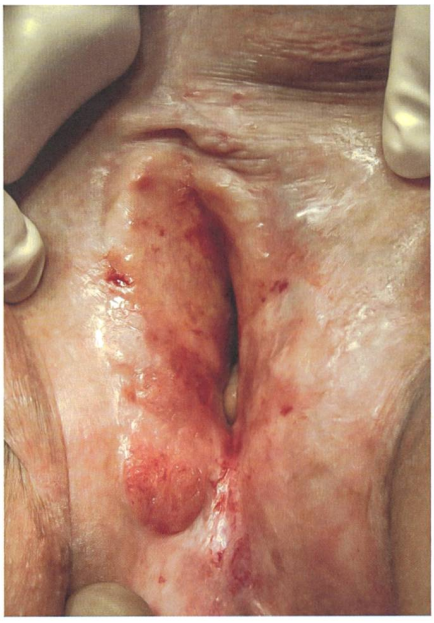

LS non traité pendant des années avec une précancérose à la lèvre droite.

Association Lichen Scléreux

Basée en Suisse, l'Association Lichen Scléreux est active sur le plan européen.

Ses objectifs principaux sont :
- *la levée du tabou qui pèse sur cette maladie inconnue mais fréquente;*
- *d'assurer un diagnostic précoce et une thérapie adéquate pour les personnes atteintes.*

L'association propose :
- *des campagnes de sensibilisation dans le milieu médical (par le biais de stands lors de congrès) et dans les médias;*
- *des informations d'experts accessibles au public;*
- *une réunion annuelle et des ateliers pour les personnes intéressées;*
- *une plate-forme d'échange et des groupes d'échange protégés;*
- *un livre de sensibilisation,* Julie et les coquillages, *en allemand, français, italien et anglais.*

Bettina Fischer,
comité Association Lichen Scléreux Suisse

Plus d'informations sur www.lichensclereux.ch

Lichen plan de la vulve, on ne reconnaît presque plus les structures typiques de la vulve. La peau très fine et l'anneau rouge à l'introïtus sont typiques.

LS et lichen plan en coexistence (syndrome «overlap»).

Photos: Andreas Günthert

d'inefficacité de ces pommades, on peut utiliser d'autres substances et traitements immunosuppresseurs comme par exemple le tacrolimus ou le pimecrolimus (Kirtschig et al., 2015 ; Lewis et al., 2018).

Lors du diagnostic initial ou lors d'une poussée, le traitement doit être appliqué quotidiennement pendant plusieurs semaines. En même temps, l'application quotidienne de pommades grasses, ainsi que des soins intimes doux sont nécessaires. Il est primordial que les personnes atteintes soient informées en détail de leur maladie et du pronostic de celle-ci. En outre, les patientes doivent recevoir des instructions précises en ce qui concerne l'auto-examen à l'aide d'un miroir pour leur montrer quels endroits de la vulve doivent être soignés. La thérapie d'entretien hebdomadaire, après la disparition des symptômes aigus, n'est pas recommandée par tous les auteurs. Toutefois, des études ont montré qu'environ 50 % des personnes atteintes vont faire une nouvelle poussée dans les 6 mois après l'arrêt du traitement. Des effets secondaires à long terme d'une thérapie topique par des corticoïdes ne sont en revanche pas connus, si ceux-ci sont correctement appliqués. Le traitement du lichen plan est essentiellement le même que celui du lichen scléreux, mais il arrive parfois qu'un traitement systémique doive être administré en raison de manifestations extra-génitales ou d'une évolution de la maladie plus grave.

Thérapies alternatives et complémentaires

Pour de nombreux patients et médecins, une utilisation prolongée de corticoïdes est source d'inquiétude, même si ce n'est pas justifié. Certains pharmaciens déconseillent également l'usage prolongé de ces pommades au moment de distribuer le médicament. Diverses études se sont penchées sur des thérapies alternatives, telles que les complexes vitaminés, les préparations hormonales ou l'irradiation par des rayons UVA. Comparés aux corticoïdes, ces traitements se sont toutefois avérés moins efficaces.

Quoi qu'il en soit, de nouvelles tendances apparaissent régulièrement. Actuellement, on entend souvent parler d'une prometteuse thérapie au laser. *In fine*, il revient aux essais comparatifs randomisés de prouver l'efficacité de ces nouveaux traitements, d'autant plus si ceux-ci sont chers et non remboursés par les caisses maladies. De ce point de vue, les nouvelles méthodes sont pour le moment plutôt complémentaires et doivent être évaluées de façon critique. L'autotransfusion par le plasma sanguin riche en plaquettes ou l'injection vulvaire de tissus adipeux semblent être des approches prometteuses, au vu des bons résultats des études préliminaires (Casabona, 2010; Boero et al., 2015). Les études comparatives manquent cependant ici aussi.

Comme mentionné ci-dessus, les soins adjuvants de la vulve avec des pommades

grasses et des produits doux sont d'une grande importance. Les carences vitaminiques, en particulier la carence en vitamine D, doivent être traitées pour éviter les troubles de la cicatrisation. Les problèmes lors des rapports sexuels sont fréquents à cause des altérations anatomiques et de la symptomatologie. Il est alors important d'en parler avec la patiente et d'informer également son partenaire. En cas d'atteinte complexe, un réseau composé d'un sexologue et d'un physiothérapeute spécialisé est essentiel. En présence de cicatrisations et d'adhérences avancées, l'approche chirurgicale peut améliorer la qualité de vie, mais il est alors primordial que le chirurgien soit expérimenté et que la patiente suive scrupuleusement le traitement pré- et postopératoire.

Références

Boero, V., Brambilla, M., Sipio, E., Liverani, C. A., Di Martino, M., Agnoli, B., Libutti, G., Cribiù, F. M., Del Gobbo, A., Ragni, E., Bolis, G. (2015) Vulvar lichen sclerosus: A new regenerative approach through fat grafting. *Gynecol Oncol*;139:471-5.

Casabona, F., Priano, V., Vallerino, V., Cogliandro, A., Lavagnino, G. (2010) New surgical approach to lichen sclerosus of the vulva: the role of adipose-derived mesenchymal cells and platelet-rich plasma in tissue regeneration. *Plast Reconstr Surg*;126:210e-211e.

Christmann-Schmid, C., Hediger, M., Gröger, S., Krebs, J., Günthert, A. R., en collaboration avec l'Association Lichen Scléreux Suisse (2018) Vulvar lichen sclerosus in women is associated with lower urinary tract symptoms. *Int Urogynecol J*;29:217–221.

Goldstein, A. T., Marinoff, S. C., Christopher, K., Srodon, M. (2005) Prevalence of vulvar lichen sclerosus in a general gynecology practice. *J Reprod Med*;50:477-80.

Kirtschig, G., Becker, K., Günthert, A., Jasaitiene, D., Cooper, S., Chi, C. C., Kreuter, A., Rall, K. K., Aberer, W., Riechardt, S., Casabona, F., Powell, J., Brackenbury, F., Erdmann, R., Lazzeri, M., Barbagli, G., Wojnarowska, F. (2015) Evidence-based (S3) Guideline on (anogenital) Lichen sclerosus. *J Eur Acad Dermatol Venereol*;29:e1-43.

Lee, A., Bradford, J., Fischer, G. (2015) Long-term Management of Adult Vulvar Lichen Sclerosus: A Prospective Cohort Study of 507 Women. *JAMA Dermatol*;151:1061-7.

Lewis, F. M., Tatnall, F. M., Velangi, S. S., Bunker, C. B., Kumar, A., Brackenbury, F., Mohd Mustapa M. F., Exton, L. S. (2018) British Association of Dermatologists guidelines for the management of lichen sclerosus, 2018. *Br J Dermatol*;178:839–853.

Regauer, S., Liegl, B., Reich, O. (2005) Early vulvar lichen sclerosus: a histopathological challenge. *Histopathology*;47:340-7. Review.

Sheinis, M., Selk, A. (2018) Development of the Adult Vulvar Lichen Sclerosus Severity Scale-A Delphi Consensus Exercise for Item Generation. *J Low Genit Tract Dis.*;22:66–73.

Sherman, V., McPherson, T., Baldo, M., Salim, A., Gao, X. H., Wojnarowska, F. (2010) The high rate of familial lichen sclerosus suggests a genetic contribution: an observational cohort study. *J Eur Acad Dermatol Venereol*;24:1031-4.

Sans traitement, le lichen scléreux conduit progressivement à la disparition complète de la vulve et à une augmentation du risque de cancer de la vulve.

Quel est le pronostic ?

Sans traitement, le LS conduit progressivement à la disparition complète de la vulve et à une augmentation du risque de cancer de la vulve (env. 4 à 6%). Par un traitement adéquat à long terme, l'évolution de la maladie peut être stoppée dans la plupart des cas et les risques de cancer peuvent être réduits à un niveau normal (Lee et al., 2015). Un suivi dans une consultation spécialisée avec un examen vulvaire annuel est recommandé.

Mises à part les conséquences physiques, les aspects psychologiques jouent également un rôle extrêmement important, c'est pourquoi les personnes atteintes devraient aussi s'informer en dehors de la consultation spécialisée, par exemple par le biais de l'Association Lichen scléreux (voir encadré).

Le lichen scléreux pendant la grossesse et lors de l'accouchement

Il existe peu de données scientifiques sur le LS pendant la grossesse et lors de l'accouchement. De ce fait, nous ne pouvons que témoigner de notre expérience personnelle. Fondamentalement, il semble que, grâce à l'abaissement physiologique du système immunitaire pendant la grossesse, la plupart des femmes enceintes n'ont pas de symptômes et le traitement peut être arrêté. Si cependant des plaintes se manifestent, une thérapie analogue à celle hors grossesse est justifiée et ne présente pas de risque pour le fœtus, si le dosage correct est respecté.

Par ailleurs, le LS ne constitue pas une contre-indication à un accouchement par voie basse, à moins qu'un status cicatriciel étendu existe déjà. Une préparation soigneuse du périnée lors des dernières semaines de grossesse et l'évitement de traumatismes liés à l'accouchement semblent être importants. Les déchirures périnéales ou les épisiotomies qui guérissent mal peuvent être un indice pour le LS. Et dans ces situations les corticoïdes peuvent même être bénéfiques pour la guérison des plaies. Avant d'instaurer un tel traitement, il convient tout de même de consulter un spécialiste.

AUTEURS

Andreas Günthert,
Prof. Dr. méd., médecin spécialiste en gynécologie et obstétrique, avec une formation approfondie en gynécologie opératoire et oncologie gynécologique. Depuis 2018, il dirige le Gyn-Zentrum SA à Lucerne.
info@gyn-zentrum.ch
www.gyn-zentrum.ch

Urs Kalberer,
Dr. méd., médecin spécialiste en gynécologie et obstétrique, avec une formation approfondie en gynécologie opératoire. Il pratique dans son cabinet privé à Bienne et est médecin agréé à la Hirslanden Clinique des Tilleuls à Bienne.